
Subject: Biopsie Befund

Posted by [Dicht](#) on Fri, 14 Apr 2023 14:48:46 GMT

[View Forum Message](#) <> [Reply to Message](#)

Hallo,

habe seit ca 10 Jahren diffusen Haarausfall (männlich) und meine Haare werden schleichend dünner, vor allem an den seiten und vorne, aber eigentlich hat sich die Struktur auf dem ganzen Kopf verändert/minimiert. Ausserdem sind die Haare eher trocken und verfetten nichtmehr so wie früher, egal wie selten ich wasche.

Vor kurzem habe ich eine Kopfhaut Biopsie durchführen lassen, kann mir dazu jemand was sagen, kennt sich wer mit solchen Befunden aus.

grüsse

File Attachments

1) [20230414_163355.jpg](#), downloaded 230 times


Dermatohistopat

Präparat A (frontal rechts): Ein 0,4 cm
Präparat im Bereich von Haarfollikel
Entzündungsinfiltrates zeigen sich T-Ly
Lymphozyten. Das Entzündungsinfiltrat im

Beurteilung: Probenbiopsie mit Nachweis
Bereich des Haarfollikelepithels sowie Haar

Für eine Folliculitis decalvans ergibt sich k

Die Veränderungen ähneln dem entzündli



Prof. Dr. M. Goebeler

Subject: Aw: Biopsie Befund
Posted by [pilos](#) on Fri, 14 Apr 2023 15:04:29 GMT
[View Forum Message](#) <> [Reply to Message](#)

im letzten satz steht das richtige und verständlich drauf

dein immunsystem greift deine haare an.

einiges, nicht alles, was hier drin steht

https://www.alopezie.de/fud/index.php/m/307138/#msg_307138

gilt in teilen auch für dein befund

es kann aber genau so gut sein, dass es eine tiefsitzende hartnäckige pilz-infektion ist...und das immunsystem bekämpft es ständig...im züge des krieges, gibt es auch friendly-fire, sprich eigentore...die gehen dann auf die haarfollikeln....

Subject: Aw: Biopsie Befund
Posted by [Dicht](#) on Fri, 14 Apr 2023 15:17:35 GMT
[View Forum Message](#) <> [Reply to Message](#)

Schonmal herzlichen dank für die schnelle Antwort, ich werde mir sobald ich Zeit hab alles in Ruhe durchlesen.

Noch ganz kurz zu deiner Aussage:

Kann ich damit AGA und DHT empfindlichkeit ausschliessen?

Befinde mich nämlich gerade in einer 3-wöchigen Cortison Therapie (Clobetasolpropionat von der hautärztin verschr.). Hab zwar das subjektive Gefühl, der Haarausfall ist weniger geworden und die Kopfhaut wirke gesünder, trotzdem kann ich mir aber nicht vorstellen das es eben langfristig wirkt und alles wieder zurückgeht(bis auf die vernarbenden stellen eben)

Fällt dir spontan sonst noch ein gutes Mittel für diese Problematik ein oder bin ich daamit gut bedient und muss einfach geduld haben?

Subject: Aw: Biopsie Befund

Posted by [kleptos](#) on Sat, 15 Apr 2023 02:52:05 GMT

[View Forum Message](#) <> [Reply to Message](#)

Interessant - Ich haate das auch. Kein decalvans aber vernarbte reste von follikeln. Habe überall eine Ausdünnung (auch imm"Kranz") mit aga typischen Schwachstellen

Subject: Aw: Biopsie Befund

Posted by [Dicht](#) on Sat, 15 Apr 2023 06:26:25 GMT

[View Forum Message](#) <> [Reply to Message](#)

Hallo, du schreibst du hattest? wie hast du es den überwunden?

Subject: Aw: Biopsie Befund

Posted by [pilos](#) on Sat, 15 Apr 2023 08:35:47 GMT

[View Forum Message](#) <> [Reply to Message](#)

Dicht schrieb am Fri, 14 April 2023 18:17

Kann ich damit AGA und DHT empfindlichkeit ausssschliessen?

nein

Zitat:Befinde mich nämlich gerade in einer 3-wöchigen Cortison Therapie (Clobetasolpropionat von der hautärztin verschr.). Hab zwar das subjektive Gefühl, der Haarausfall ist weniger geworden und die Kopfhaut wirke gesünder, trotzdem kann ich mir aber nicht vorstellen das es eben langfristig wirkt und alles wieder zurückgeht(bis auf die vernarbenden stellen eben)

Fällt dir spontan sonst noch ein gutes Mittel für diese Problematik ein oder bin ich daamit gut bedient und muss einfach geduld haben?

cortison ist erstmal ok

Subject: Aw: Biopsie Befund

Posted by [Shibalnu](#) on Sat, 15 Apr 2023 10:22:04 GMT

[View Forum Message](#) <> [Reply to Message](#)

Lymphozytäre Entzündungsinfiltrate --> Lichen Planopilaris :idea:

sonst irgentwelche Symptome ? Rötungen ? Schmerzen? Wurde die Kopfhaut mit dem Dermatoskope abgesehen ?

Subject: Aw: Biopsie Befund

Posted by [Dicht](#) on Sat, 15 Apr 2023 11:06:31 GMT

[View Forum Message](#) <> [Reply to Message](#)

Hallo Hallo,

rötungen nicht so extrem sichtbar, zumindest nicht vorne, hinten kann ich schwer beurteilen. Dafür hab ich teilweise starken juckreiz phasenartig, nicht durchgängig, oft fällt's mir nach der Haarwäsche besonders auf, als wären meine Haare durch die Wäsche strapaziert worden und generell eher unangenehm danach auf der Kopfhaut. Darum wasch ich auch sehr selten meine Haare, einfach auch weil ich Angst habe dadurch meinen Haarverlust zu verstärken, ausserdem hab ich eh immer trockene unfertige Haare, da fällt die seltene Haarwäsche halt niemals auf. Das ist eben auch was, das sich seit meinem gesunden Haar von damals verändert hat, das sie nicht mehr fetten. Als würden Nährstoffe fehlen, dachte ich mir mal. Schuppen hab ich auch eigentlich immer, also wenn ich mir durch die Haare struppel schneits quasi erstmal vor meinem Auge.

Ich benutze halt auch oft, fast täglich Haarspray, weil ich sonst keine Form in meinen Haaren zusammenbekomme, und mir etwas Struktur verleiht. Ohne würde ich mich komplett machtlos gegen den täglichen Kampf im Spiegel fühlen.

Biopsie und Hautärztin meint jetzt eben das sei eine Entzündung (sie hat übrigens mit einem lupenähnlichen Teil draufgeschaut, falls du das meinst) und hat mir besagtes Cortison verschrieben. Euphorie war erst schon da, weil mir nach sovielen Jahren endlich eine Diagnose gestellt wurde, die greifbar war. War schon bei sovielen Ärzten, hab sämtliche Mittel durch, kein Arzt hat jemals eine Biopsie vorgeschlagen, sondern mich auf die übliche klassische Art und Weise abgefrühstückt.

Gleichzeitig konnte/kann ich mir leider nicht vorstellen das dieses Mittel alles wegzaubert und zumindest nach absetzen ein zufriedenstellendes langfristiges Ergebnis heraufbekommt. Bin leider charakterlich ein sehr grüblerischer Mensch und erfahrungshalber realistisch, das es wahrscheinlich nicht zum Glück führen wird.

Dennoch muss ich sagen das mir subjektiv auffällt das das Cortison eher positiv anschlägt(seit 3 Wochen), ich strubbel mir manchmal absichtlich durch die Haare und es sind jedesmal maximal 2-3 Haare im Waschbecken. Schuppen sind auch viel weniger geworden. aber aufm Kopf sieht halt noch alles gleich aus.

ausserdem nehme ich noch Haarvitamine parallel (Zink, Eisen, etc) und ernähre mich aktuell gesünder (Vegetarier, eher wenig Milchprodukte).

Aber wie wird wohl die Zukunft aussehen. Ewig kann ich ja Clobetasol(Cortison) auch nicht nehmen, und ob mit dieser Therapie alles besser wird, kann ich leider nicht richtig glauben /realisieren. Ich werde das jetzt noch solange nehmen bis die zweite Packung leer ist so das ich ca 6 Wochen voll hab und dann geh ich wieder zur Ärztin. Hab jetzt für meiner Problematik immer mal wieder übers Dcp gelesen, glaub das werde ich der Ärztin auch mal vorschlagen.

Subject: Aw: Biopsie Befund
Posted by [kleptos](#) on Sat, 15 Apr 2023 12:17:09 GMT
[View Forum Message](#) <> [Reply to Message](#)

Dicht schrieb am Sat, 15 April 2023 08:26Hallo, du schreibst du hattest? wie hast du es den überwunden?
„Hatte“ hat sich lediglich auf den Befund bezogen. Ich hab es nie überwunden und auch alle gängigen aga mittel haben bei mir nie gewirkt

Subject: Aw: Biopsie Befund
Posted by [pilos](#) on Sat, 15 Apr 2023 12:49:13 GMT
[View Forum Message](#) <> [Reply to Message](#)

kleptos schrieb am Sat, 15 April 2023 15:17Dicht schrieb am Sat, 15 April 2023 08:26Hallo, du schreibst du hattest? wie hast du es den überwunden?
„Hatte“ hat sich lediglich auf den Befund bezogen. Ich hab es nie überwunden und auch alle gängigen aga mittel haben bei mir nie gewirkt
weil es die falschen für die indikation waren

Subject: Aw: Biopsie Befund
Posted by [Dicht](#) on Sat, 15 Apr 2023 13:11:34 GMT
[View Forum Message](#) <> [Reply to Message](#)

gibts eigentlich einen sammelthread in dem aufgelistet wird, welche Medikamente eine chance gegen autoimmune alopezie haben. Welche die sich einfach bewährt haben. ich lese immer vereinzelt wer was ausprobiert hat aber mir fehlt die übersicht und klarheit einfach.

Subject: Aw: Biopsie Befund
Posted by [pilos](#) on Sat, 15 Apr 2023 13:19:04 GMT
[View Forum Message](#) <> [Reply to Message](#)

Dicht schrieb am Sat, 15 April 2023 16:11gibts eigentlich einen sammelthread in dem aufgelistet wird, welche Medikamente eine chance gegen autoimmune alopezie haben. Welche die sich einfach bewährt haben. ich lese immer vereinzelt wer was ausprobiert hat aber mir fehlt die übersicht und klarheit einfach.
nein gibt es nicht wirklich

alles was irgendwie antienzündlich bzw. immunomodulierend wirkt

-corticosteroide
-und sonstige starke gifte

<https://www.ncbi.nlm.nih.gov/pmc/articles/PMC5833781/>

Subject: Aw: Biopsie Befund
Posted by [HerrOber](#) on Sat, 15 Apr 2023 13:29:11 GMT
[View Forum Message](#) <> [Reply to Message](#)

Ja würde abklären, ob es sich nun um scarring alopecia handelt und z.b. das erwähnte LPP oder nicht (z.b. diffuse areata). Selbst da (LPP) gibt es Möglichkeiten, hatte einen (anekdotischen) Bericht gelesen, bei dem jemand mit LPP die Haare wiederbekommen hat, allerdings mit einer Kombination u.a. aus LLLT, Zyrtec, Otezla . Ich dachte eigentlich die Biopsie wäre genau das Mittel um es zu klären.

Subject: Aw: Biopsie Befund
Posted by [pilos](#) on Sat, 15 Apr 2023 13:32:11 GMT
[View Forum Message](#) <> [Reply to Message](#)

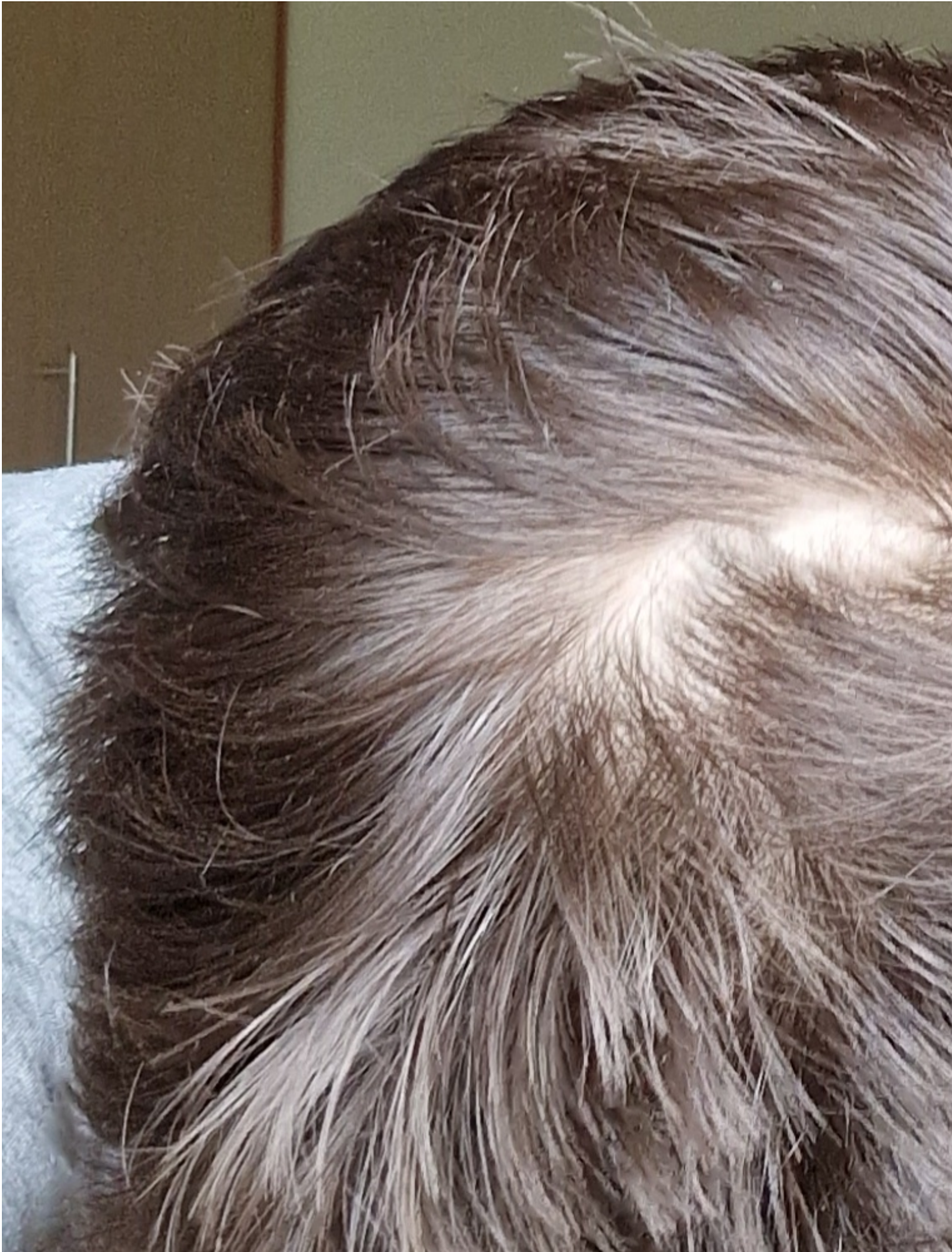HerrOber schrieb am Sat, 15 April 2023 16:29Ja würde abklären, ob es sich nun um scarring alopecia handelt und z.b. das erwähnte LPP oder nicht (z.b. diffuse areata).

vielleicht mal auch bilder posten

Subject: Aw: Biopsie Befund
Posted by [Dicht](#) on Sat, 15 Apr 2023 13:48:59 GMT
[View Forum Message](#) <> [Reply to Message](#)

File Attachments

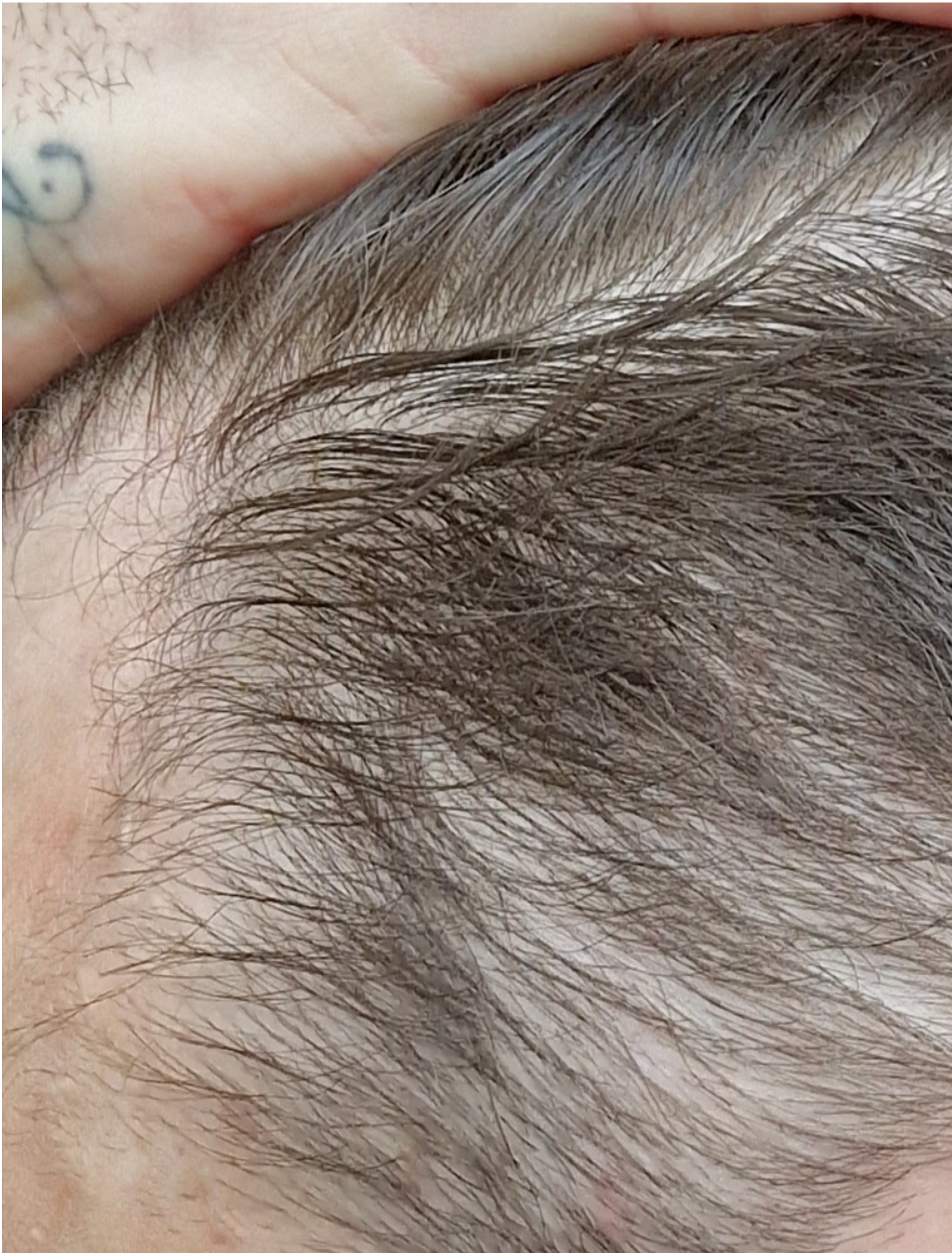1) [20230415_153559.jpg](#), downloaded 148 times



Subject: Aw: Biopsie Befund
Posted by [Dicht](#) on Sat, 15 Apr 2023 13:49:32 GMT
[View Forum Message](#) <> [Reply to Message](#)

File Attachments

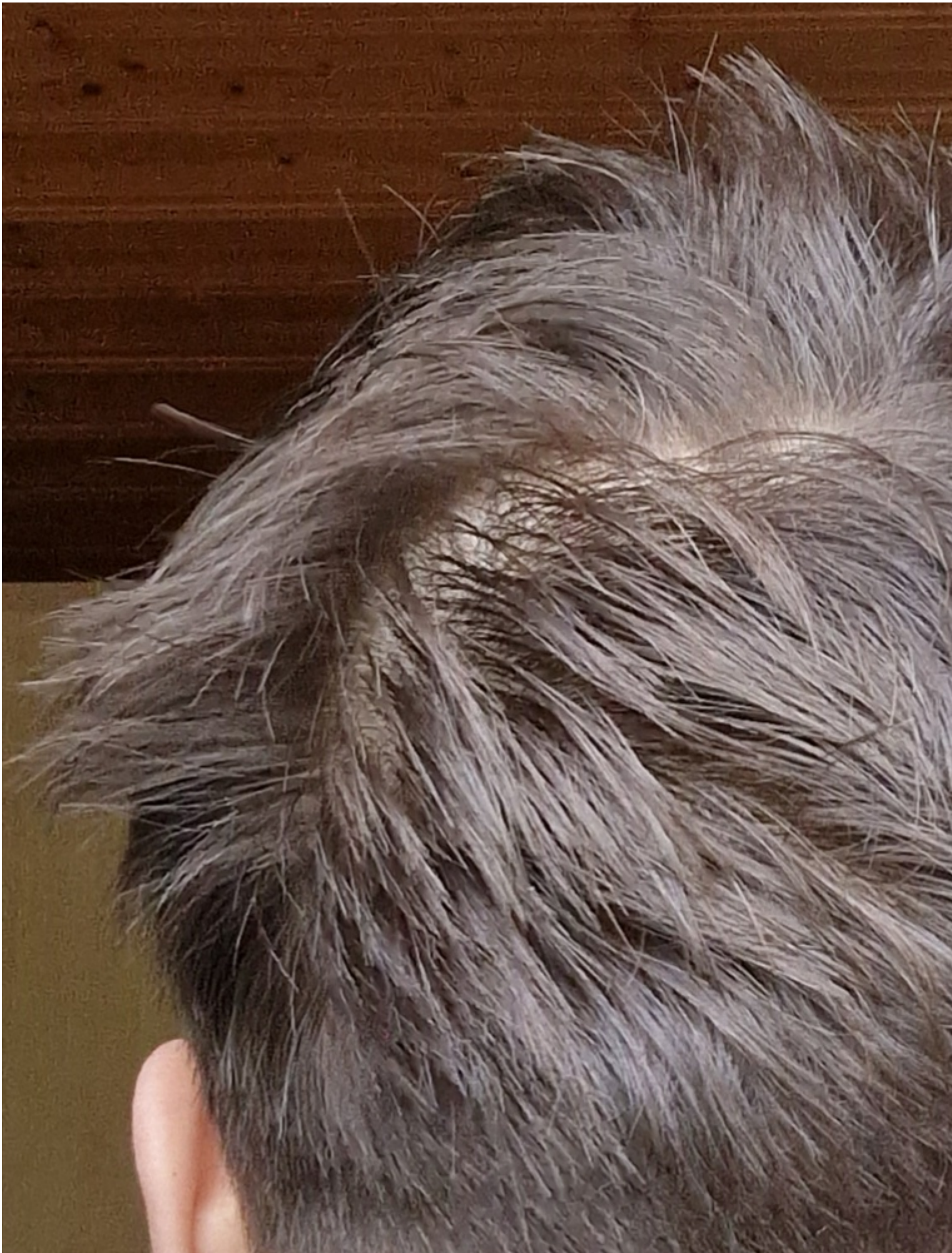1) [20230415_154235.jpg](#), downloaded 129 times



Subject: Aw: Biopsie Befund
Posted by [Dicht](#) on Sat, 15 Apr 2023 13:50:07 GMT
[View Forum Message](#) <> [Reply to Message](#)

File Attachments

1) [20230415_153804.jpg](#), downloaded 116 times



Subject: Aw: Biopsie Befund
Posted by [Dicht](#) on Sat, 15 Apr 2023 13:51:21 GMT
[View Forum Message](#) <> [Reply to Message](#)

File Attachments

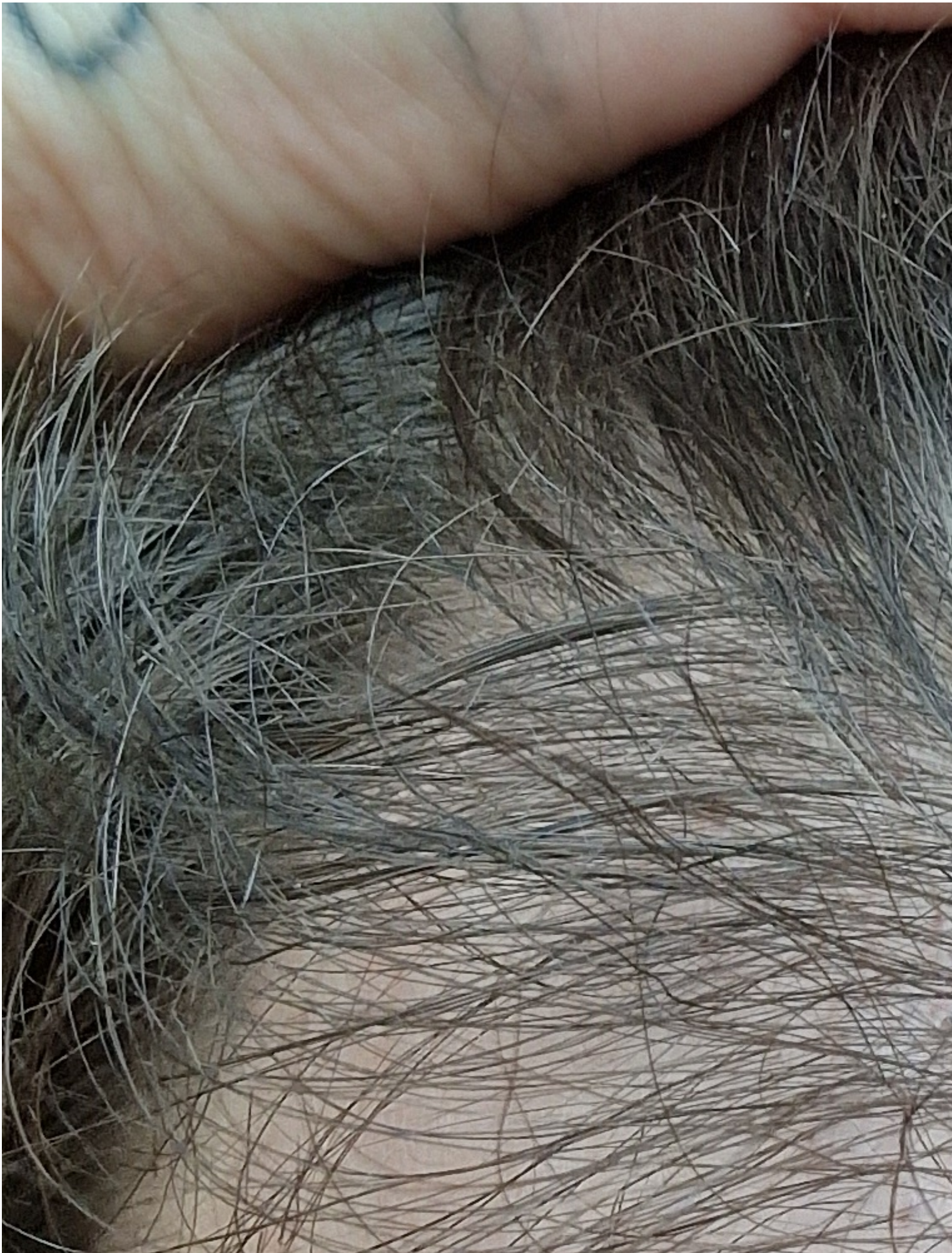1) [20230415_153334.jpg](#), downloaded 109 times



Subject: Aw: Biopsie Befund
Posted by [Dicht](#) on Sat, 15 Apr 2023 13:51:45 GMT
[View Forum Message](#) <> [Reply to Message](#)

File Attachments

1) [20230415_153423.jpg](#), downloaded 116 times



Subject: Aw: Biopsie Befund
Posted by [pilos](#) on Sat, 15 Apr 2023 14:03:09 GMT
[View Forum Message](#) <> [Reply to Message](#)

bild 1 ja. in richtung vernarbende..

alle anderen bilder eher DUPA

ist dieses Clobetasol flüssig?

Clobetasol kann man schon lange nehmen

Subject: Aw: Biopsie Befund
Posted by [Dicht](#) on Sat, 15 Apr 2023 14:07:22 GMT
[View Forum Message](#) <> [Reply to Message](#)

mit scarring meinst du wohl ob es irreversibel ist oder?

Ich denke schon da es ja die vernarbende form ist, und vernarbend NIE eine chance hat wiederzukehren. Das sagt zumindest die Hautärztin und das Internet.

und sofern du mit LPP Lichen Planopilaris meinst, wie soll ich das rausfinden ob ich das hab, kann der Hautarzt tests machen bzw gibts dafür einen geeigneten scans?
die ganzen HA formen und so extrem unterschiedlich und unterscheiden sich teilweise gering von einander, ich stell mir das utopisch vor die millimeter genaue diagnose gestellt zu bekommen.

Ich habe immer das gefühl ich muss alles über trial and error ausprobieren, dennoch besteht immer jener aufwand ein Produkt herzubekommen oder es sogar selber zu brauen. und dann ist am ende doch alles immer nur subjektiv oder hat nebenwirkungen

Subject: Aw: Biopsie Befund
Posted by [pilos](#) on Sat, 15 Apr 2023 14:09:40 GMT
[View Forum Message](#) <> [Reply to Message](#)

Dicht schrieb am Sat, 15 April 2023 17:07

die ganzen HA formen und so extrem unterschiedlich und unterscheiden sich teilweise gering von einander,

genaus so ist es, deshalb kann man alleLPP Broq scarring in einem therapie-topf werfen.

die therapie ist immer trial and error....was bei einem wirkt, wikt bei dem anderen nicht

leute hatten hier schon versucht oder sind dabei mit

tofacitinib

apremilast

pioglitazone

roflumilast

am experimentieren gewesen...mit mäßig erfolg....auch muss man sehr lange dran bleiben

Subject: Aw: Biopsie Befund

Posted by [Dicht](#) on Sat, 15 Apr 2023 14:30:49 GMT

[View Forum Message](#) <> [Reply to Message](#)

ja ist früssig, ich trage es jeden abend auf, soll man ja nicht viel länger wie 2-3 Wochen auftragen, drum kam bei mir der gedanke auf das es langristig eher suboptimal wäre. trotzdem bin ich am grübeln ob ich einfach damit weitermach und es dann halt irgendwann seltener als täglich anwende. ist vll orales cortison wirkungsvoller?

dupa steht für diffusen genetischen haarausfall oder?

wenn es genetisch ist, verstehe ich die vernarbende komponente dahinter eben nicht so. Alles einfach mega komplex, würd ich sagen. Mein Haarausfall ist das schwierigste rätsel das ich kenne.

Subject: Aw: Biopsie Befund

Posted by [Dicht](#) on Sat, 15 Apr 2023 15:54:02 GMT

[View Forum Message](#) <> [Reply to Message](#)

HerrOber schrieb am Sat, 15 April 2023 15:29Ja würde abklären, ob es sich nun um scarring alopecia handelt und z.b. das erwähnte LPP oder nicht (z.b. diffuse areata). Selbst da (LPP) gibt es Möglichkeiten, hatte einen (anekdotischen) Bericht gelesen, bei dem jemand mit LPP die Haare wiederbekommen hat, allerdings mit einer Kombination u.a. aus LLLT, Zyrtec, Otezla . Ich dachte eigentlich die Biopsie wäre genau das Mittel um es zu klären.

Hallo, wird das zyrtec, also zertirizin, topisch oder oral angewendet?

mit LLLT meinst du wohl laser therapie?

Subject: Aw: Biopsie Befund

Posted by [pilos](#) on Sat, 15 Apr 2023 16:49:12 GMT

[View Forum Message](#) <> [Reply to Message](#)

Dicht schrieb am Sat, 15 April 2023 18:54

Hallo, wird das zyrtec, also zertirizin, topisch oder oral angewendet?

topisch

Subject: Aw: Biopsie Befund

Posted by [Dicht](#) on Sat, 15 Apr 2023 18:01:03 GMT

[View Forum Message](#) <> [Reply to Message](#)

pilos schrieb am Sat, 15 April 2023 18:49Dicht schrieb am Sat, 15 April 2023 18:54

Hallo, wird das zyrtec, also zertirizin, topisch oder oral angewendet?

topisch

haste die verlinkung zur misch anleitung ?

Subject: Aw: Biopsie Befund

Posted by [pilos](#) on Sat, 15 Apr 2023 19:03:21 GMT

[View Forum Message](#) <> [Reply to Message](#)

Dicht schrieb am Sat, 15 April 2023 21:01pilos schrieb am Sat, 15 April 2023 18:49Dicht schrieb am Sat, 15 April 2023 18:54

Hallo, wird das zyrtec, also zertirizin, topisch oder oral angewendet?

topisch

haste die verlinkung zur misch anleitung ?

das problem sind die vielen füllstoffe

die tabs haben ja nur 10 mg aber man braucht 100 davon für 1%

bis man alles auswäscht ist es bereits zu dünn

muss wieder aufkonzentriert werden

Subject: Aw: Biopsie Befund
Posted by [Intoleranz1](#) on Sat, 15 Apr 2023 19:19:35 GMT
[View Forum Message](#) <> [Reply to Message](#)

pilos schrieb am Sat, 15 April 2023 21:03Dicht schrieb am Sat, 15 April 2023 21:01pilos schrieb
am Sat, 15 April 2023 18:49Dicht schrieb am Sat, 15 April 2023 18:54
Hallo, wird das zyrtec, also zertirizin, topisch oder oral angewendet?

topisch

haste die verlinkung zur misch anleitung ?

das problem sind die vielen füllstoffe
die tabs haben ja nur 10 mg aber man braucht 100 davon für 1%

bis man alles auswäscht ist es bereits zu dünn

muss wieder aufkonzentriert werden

Was macht man denn bei einer tiefsitzenden Pilz Infektion?
Kann sowas Auslöser für dermatitis / SE sein?

Subject: Aw: Biopsie Befund
Posted by [pilos](#) on Sat, 15 Apr 2023 19:26:29 GMT
[View Forum Message](#) <> [Reply to Message](#)

Intoleranz1 schrieb am Sat, 15 April 2023 22:19pilos schrieb am Sat, 15 April 2023 21:03Dicht
schrieb am Sat, 15 April 2023 21:01pilos schrieb am Sat, 15 April 2023 18:49Dicht schrieb am
Sat, 15 April 2023 18:54
Hallo, wird das zyrtec, also zertirizin, topisch oder oral angewendet?

topisch

haste die verlinkung zur misch anleitung ?

das problem sind die vielen füllstoffe
die tabs haben ja nur 10 mg aber man braucht 100 davon für 1%

bis man alles auswäscht ist es bereits zu dünn

muss wieder aufkonzentriert werden

Was macht man denn bei einer tiefsitzenden Pilz Infektion?
Kann sowas Auslöser für dermatitis / SE sein?

möglich

haare abrasieren und unter folie stundenlang einwirken lassen
oder oral/systemische behandlung

Subject: Aw: Biopsie Befund
Posted by [Intoleranz1](#) on Sat, 15 Apr 2023 19:36:25 GMT
[View Forum Message](#) <> [Reply to Message](#)

pilos schrieb am Sat, 15 April 2023 21:26Intoleranz1 schrieb am Sat, 15 April 2023 22:19pilos
schrieb am Sat, 15 April 2023 21:03Dicht schrieb am Sat, 15 April 2023 21:01pilos schrieb am
Sat, 15 April 2023 18:49Dicht schrieb am Sat, 15 April 2023 18:54
Hallo, wird das zyrtec, also zertirizin, topisch oder oral angewendet?

topisch

haste die verlinkung zur misch anleitung ?

das problem sind die vielen füllstoffe
die tabs haben ja nur 10 mg aber man braucht 100 davon für 1%

bis man alles auswäscht ist es bereits zu dünn

muss wieder aufkonzentriert werden

Was macht man denn bei einer tiefsitzenden Pilz Infektion?
Kann sowas Auslöser für dermatitis / SE sein?
möglich

haare abrasieren und unter folie stundenlang einwirken lassen
oder oral/systemische behandlung

Oral nahm ich einiges. Ich hatte jahrelang eine gelbe Zunge die einfach nicht weg ging und die
war irgendwann komplett weg zum Glück, nachdem ich anti Pilz Zeug nahm.

Wieso Haare ab? Keine Chance mit Haaren?

Subject: Aw: Biopsie Befund
Posted by [wonderwhy](#) on Sat, 15 Apr 2023 20:01:13 GMT
[View Forum Message](#) <> [Reply to Message](#)

Was kann man denn oral nehmen?

Subject: Aw: Biopsie Befund
Posted by [Shibalnu](#) on Sat, 15 Apr 2023 20:12:00 GMT
[View Forum Message](#) <> [Reply to Message](#)

Dermatophytosen auf der Kopfhaut müssen immer Oral behandelt werden, topisch natürlich als begleittherapie.

Je nach Erreger:
Terbinafin
Fluconazol / Itraconazol
Vorsicht vor Wechselwirkungen.

Subject: Aw: Biopsie Befund
Posted by [Dicht](#) on Sat, 15 Apr 2023 21:03:28 GMT
[View Forum Message](#) <> [Reply to Message](#)

Shibalnu schrieb am Sat, 15 April 2023 22:12 Dermatophytosen auf der Kopfhaut müssen immer Oral behandelt werden, topisch natürlich als begleittherapi

Je nach Erreger:
Terbinafin
Fluconazol / Itraconazol
Vorsicht vor Wechselwirkungen.
und wie findet man raus ob man überhaupt so einen tiefsitzenden pilz hat? ist das von aussen ersichtlich?

Subject: Aw: Biopsie Befund
Posted by [Shibalnu](#) on Sat, 15 Apr 2023 21:11:02 GMT
[View Forum Message](#) <> [Reply to Message](#)

Pilzkultur mit Hautschuppen oder gezupften Haaren aus den verdächtigen arealen.

Bei Erwachsenen sind Syntome sehr vielfältig.
Leichte Schuppungen, an der oberfläche abgebrochende Haare oder Rötungen

Subject: Aw: Biopsie Befund
Posted by [Intoleranz1](#) on Sat, 15 Apr 2023 22:17:20 GMT
[View Forum Message](#) <> [Reply to Message](#)

Also ich habe dermatitis auf der Kopfhaut / seborrhoisches Ekzem im Gesicht und in den Ohren und dahinter.

Wasche ich mein Gesicht täglich mit zum Beispiel Ket und lass es 20 Sekunden auf der Haut habe ich keine Symptome im Gesicht.

Tue ich es nicht kommt es wieder.
Reibe ich mit einem weißen Handtuch über die Stellen auf dem Gesicht sind richtig gelbe Flecken auf dem Handtuch zu sehen.

Ist nahrungsmittelintoleranz getriggert. Faste ich zb bekomme ich das nicht.

Was würdet ihr an meiner Stelle tun?

Achja und ist sowas eigentlich ansteckend?
