

---

Subject: 2500 grafts nach 11 monaten - Norwood 5-6  
Posted by [Prohairclinic](#) on Fri, 08 May 2015 09:25:44 GMT  
[View Forum Message](#) <> [Reply to Message](#)

---

2500 grafts verteilt uber der frontal zone 1-2 und teil zone 3

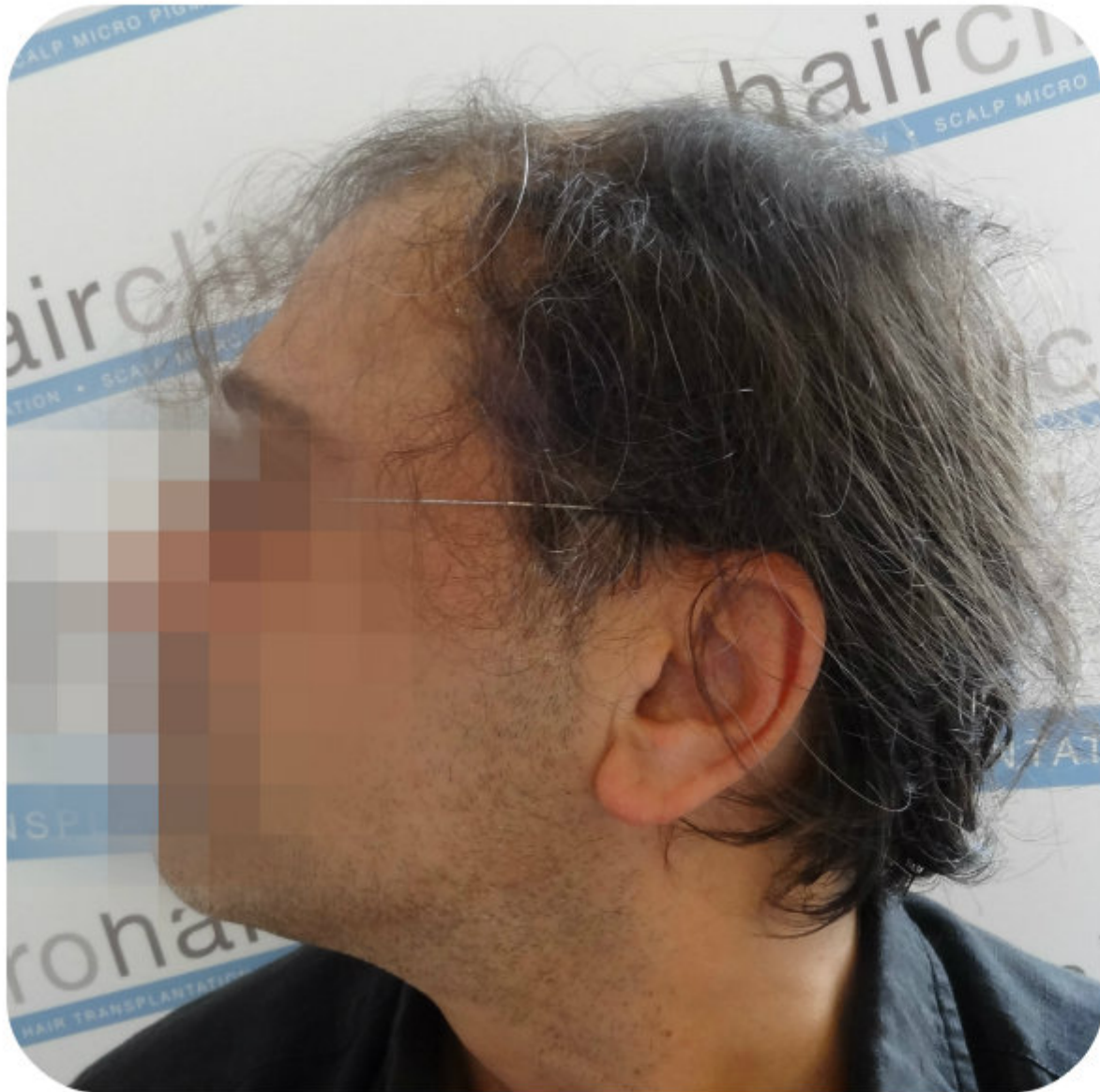
Der patienten hat nach seiner behandlung angefangen mit Keratene Retard. Haarqualitat war Deutlich besser und wahrend seiner 2. behandlung heute war zu sehen dass die grafts starker sind.

Heute sind wir dabei seinem tonsur zu behandeln, 1500 grafts.

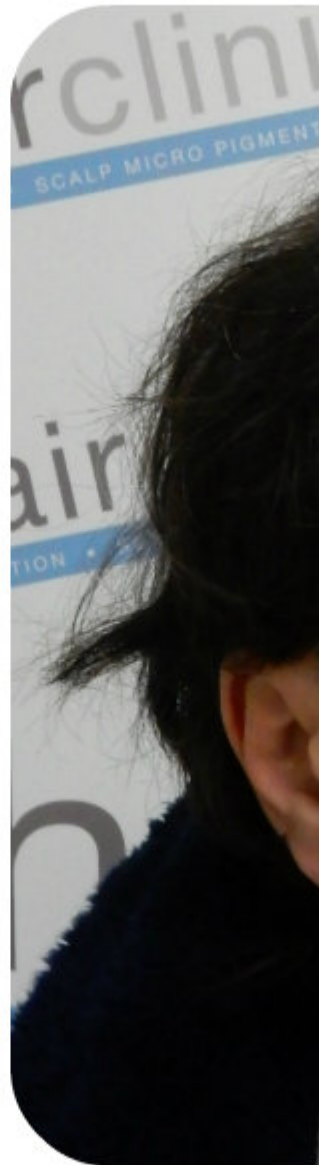---

### File Attachments

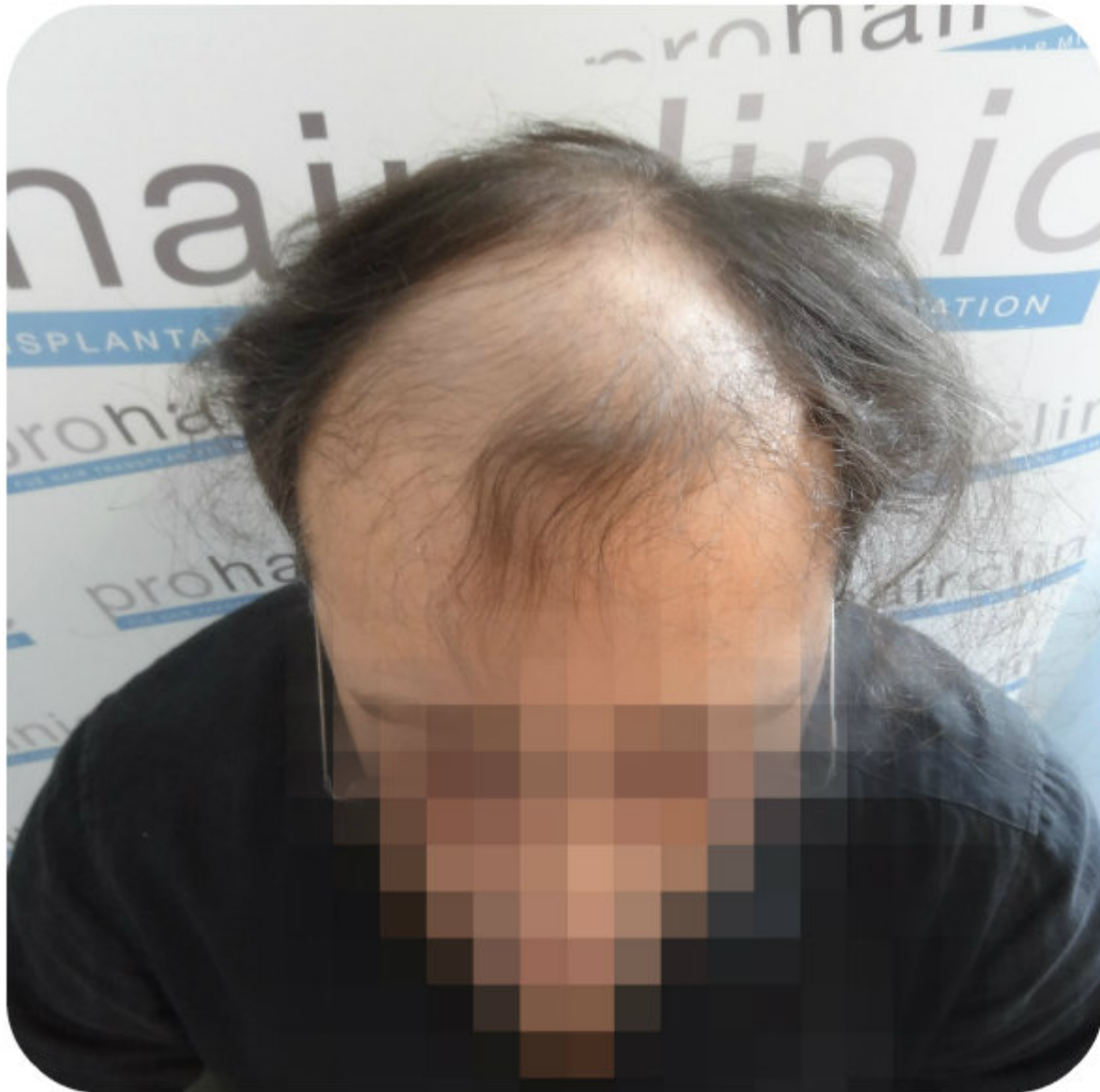
1) [5344482 left 2500 grafts.jpg](#), downloaded 662 times



2) [5344482 right 2500 grafts.jpg](#), downloaded 673 times



3) [5344482 top 2500 grafts.jpg](#), downloaded 610 times



---

Subject: Aw: 2500 grafts nach 11 monaten - Norwood 5-6  
Posted by [Prohairclinic](#) on Fri, 08 May 2015 09:28:21 GMT  
[View Forum Message](#) <> [Reply to Message](#)

---

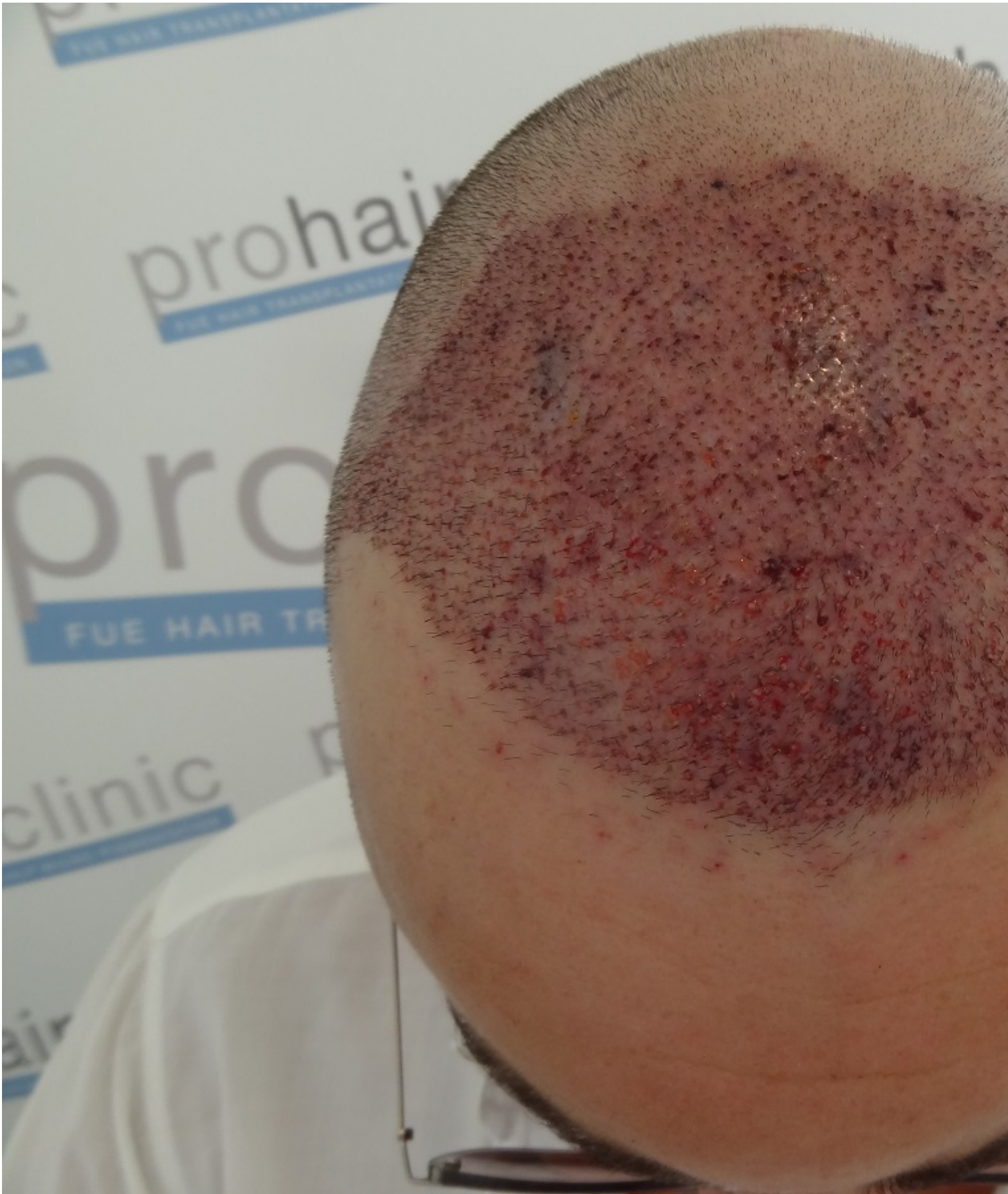gleich nach der erste behandlung mittels 2500 grafts

100% Manuelles verfahren !

#### File Attachments

1) [DSC01678.JPG](#), downloaded 627 times

---



Subject: Aw: 2500 grafts nach 11 monaten - Norwood 5-6  
Posted by [Prohairclinic](#) on Fri, 08 May 2015 09:29:02 GMT  
[View Forum Message](#) <> [Reply to Message](#)

---

Tonsur heute, update folgt in +- 12 monaten

---

### File Attachments

1) [DSCN0437.JPG](#), downloaded 640 times

ION • SCALP MICRO

hair clinic  
PLANTATION • SCALP MICRO PIGMENTATION

ohair  
R TRANSPLANT

o  
TRANS

h

