
Subject: 2500 Graft - Reperatur arbeit
Posted by [Prohairclinic](#) on Sun, 28 Sep 2014 13:39:58 GMT
[View Forum Message](#) <> [Reply to Message](#)

Dieser Patient fünf Jahre zuvor hatte eine erste Haartransplantation.

Problem:

Keine Informationen im Zusammenhang mit Anti-Haarausfall-Mittel. Daher weitere haarverlust

Dichte der transplantaten : Sehr niedrig

Winkel der transplantation : unnatürlich richtung

Unnatürlich haarlinie : es wurden viele 2 haar grafts in der haarlinie gefunden

Grundsetzlicht is dieser patienten einem guten kandidaten fur haartransplantation :

Er ist 35 Jahre alt

Mittlerweile benutzt er Keratene Retard als Alternative zu Finasteride

Er hat keine weitere haarverlust und hat realistische erwartungen.

Sein Wunsch : die haren wieder dichter damit er die haren nach oben tragen kann.

File Attachments

1) [DSC03389.JPG](#), downloaded 797 times



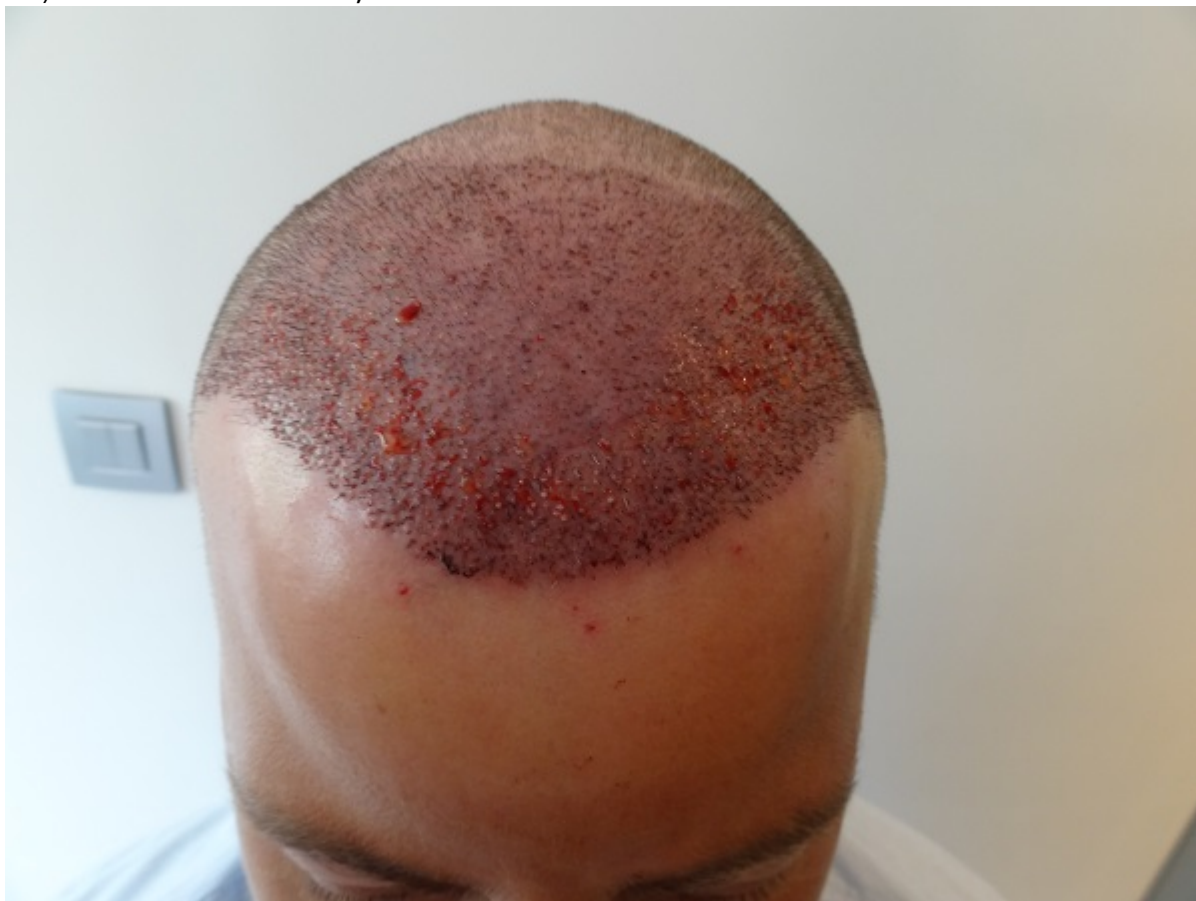Subject: Aw: 2500 Graft - Reperatur arbeit
Posted by [Prohairclinic](#) on Sun, 28 Sep 2014 13:43:56 GMT
[View Forum Message](#) <> [Reply to Message](#)

Einsatzgebiet gleich nach der behandlung (1 tag) 2500 grafts.
Entnahme : manuele mit 0.7 mm special nadel

Ensetzen : Manuele einsetzen durch hoch specialisierte assistenten mit 3 millionen grafts 'erfahrung'.

File Attachments

1) [DSC03428.JPG](#), downloaded 672 times

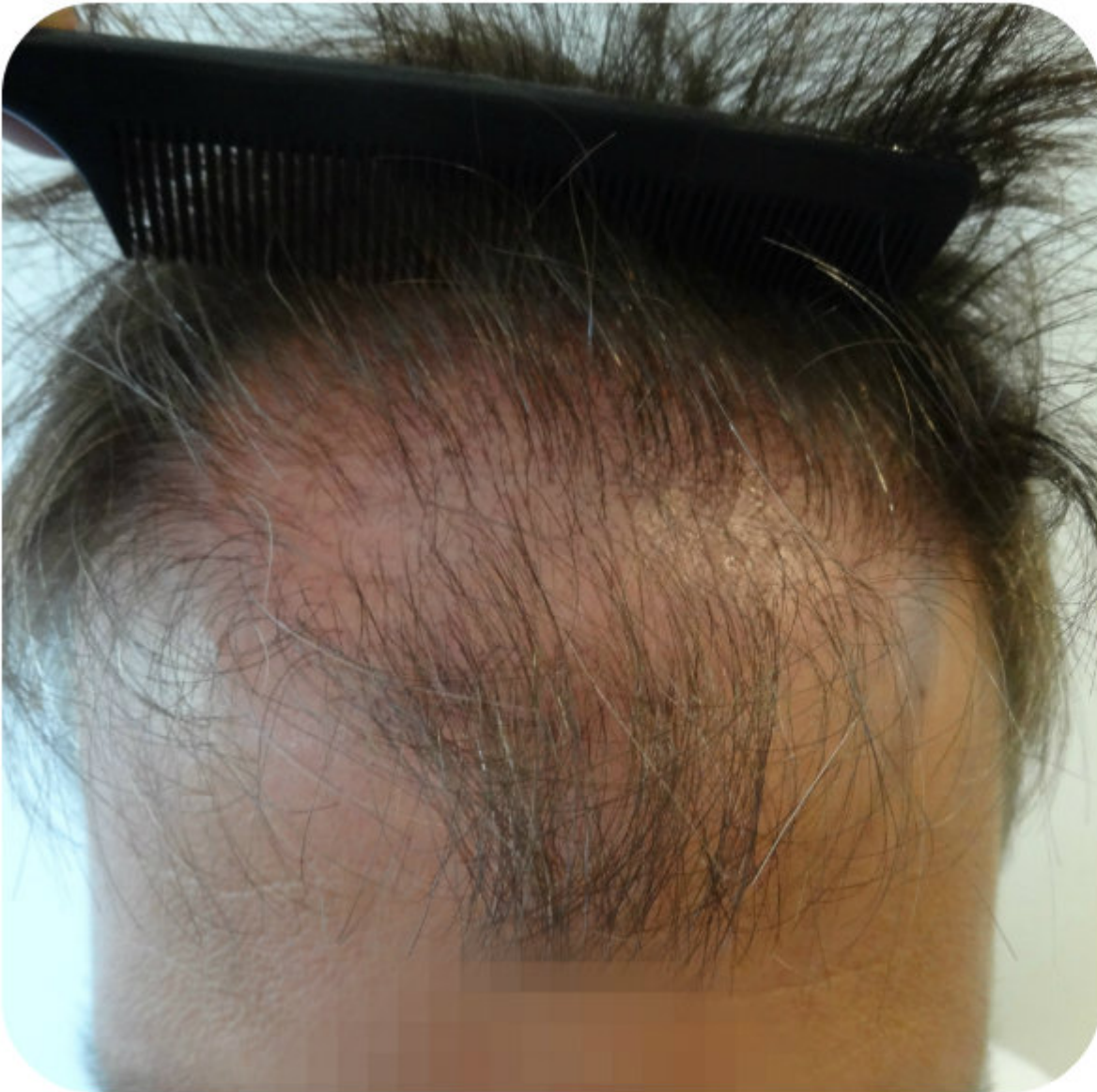

Subject: Aw: 2500 Graft - Reperatur arbeit
Posted by [Prohairclinic](#) on Sun, 28 Sep 2014 13:44:42 GMT
[View Forum Message](#) <> [Reply to Message](#)

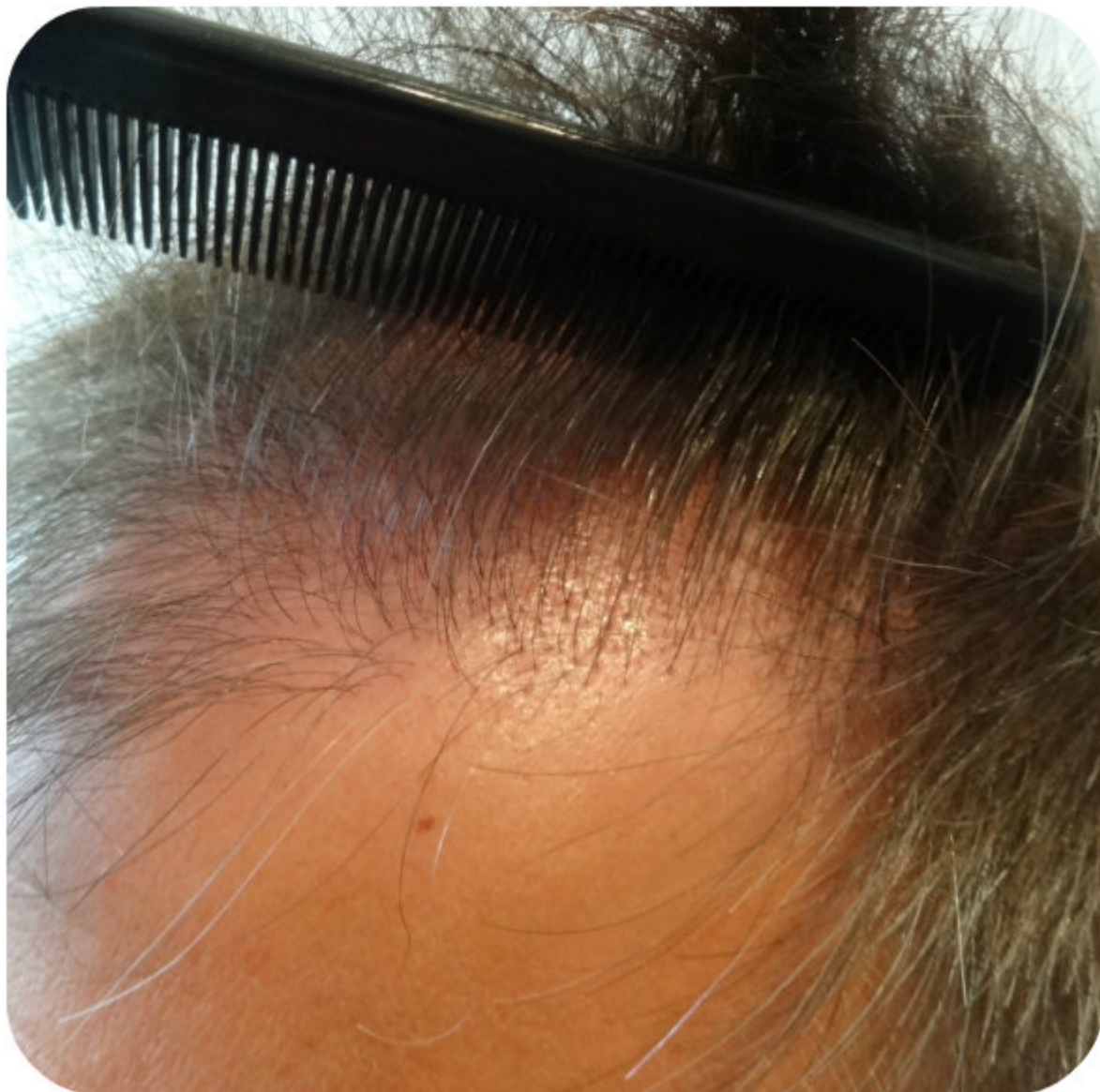
Ergebniss nach 12 monaten :

File Attachments

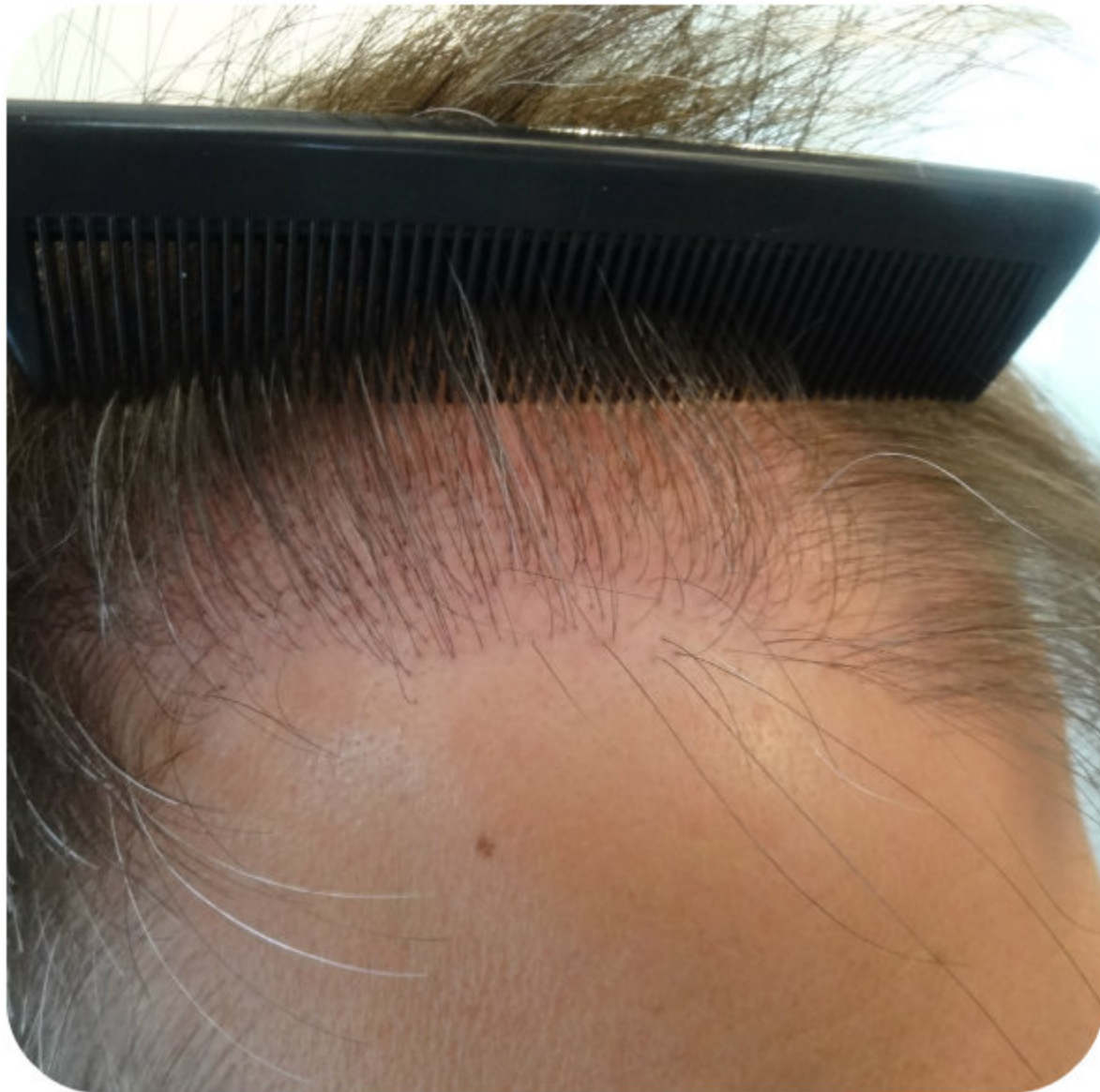1) [630950 before and after repair 2500 gr frontal.jpg](#),
downloaded 755 times



2) [630950 before and after repair 2500 grafts left.jpg](#),
downloaded 759 times



3) [630950 before and after repair 2500 grafts right.jpg](#),
downloaded 752 times



Subject: Aw: 2500 Graft - Reperatur arbeit
Posted by [norm90](#) on Sun, 28 Sep 2014 14:29:42 GMT
[View Forum Message](#) <> [Reply to Message](#)

sieht gut aus aber immer noch sehr rot, so könnte der Patient ja unmöglich eine Kurzhaarfrisur tragen... ist das normal nach 12 Monaten ?

Subject: Aw: 2500 Graft - Reperatur arbeit
Posted by [Prohairclinic](#) on Mon, 29 Sep 2014 04:51:51 GMT
[View Forum Message](#) <> [Reply to Message](#)

Links bilder : Vorher
Rechts : Nacher

Ich glaube seine haut ist so gut wie normal. Nicht vergessen dat seine erste HT nicht 'state of art' war und hat viele micro narben hinterlassen.

B

Subject: Aw: 2500 Graft - Reperatur arbeit
Posted by [mr.hair](#) on Mon, 29 Sep 2014 15:30:49 GMT
[View Forum Message](#) <> [Reply to Message](#)

@ Prohairclinic: ist das Keratene Retard nur über euch erhältlich oder kann man es auch sonstwo erwerben?

Gibt es bekannte Nebenwirkungen von Keratene Retard? Was sind die Bestandteile? Kann man sich irgendwo dazu einlesen?

Evtl. hätte ich Interesse an Keratene ... bei Finasterid habe ich zu sehr Nebenwirkungen erfahren ...

Subject: Aw: 2500 Graft - Reperatur arbeit
Posted by [Prohairclinic](#) on Tue, 30 Sep 2014 12:59:40 GMT
[View Forum Message](#) <> [Reply to Message](#)

mr.hair schrieb am Mon, 29 September 2014 17:30@ Prohairclinic: ist das Keratene Retard nur über euch erhältlich oder kann man es auch sonstwo erwerben?

Gibt es bekannte Nebenwirkungen von Keratene Retard? Was sind die Bestandteile? Kann man sich irgendwo dazu einlesen?

Evtl. hätte ich Interesse an Keratene ... bei Finasterid habe ich zu sehr Nebenwirkungen erfahren ...

Wir kaufen nur von Keratene an. Bestimmt gibt es noch andere haartransplantation instituten oder artzen die es anbieten oder als nachversorgen einschliesen.

Bestandteil : Beta sitosterol

<http://de.wikipedia.org/wiki/%CE%92-Sitosterin>

als Bestandteil entsprechender Pflanzenextrakte, zur symptomatischen Behandlung einer beginnenden benignen Prostatahyperplasie (BPH) eingesetzt.[14] Studien zeigten eine

Verbesserung der Symptomatik der BPH, das Prostatavolumen hingegen scheint nicht signifikant

das biologisch wirksame Dihydrotestosteron unterbunden wird.[12] Beschrieben wird auch die

Unterdrückung der Prostaglandin- und Leukotriensynthese sowie der Arachidonsäurefreisetzung aus Zellmembranen nachgewiesen. Die Gewebe-Biopsie aus dem

Eine kleinere Studie zeigte eine Hemmung der Glatzenbildung bei Männern in Zusammenhang mit Sägepalmenextrakt.[15]
