
Subject: Bericht: 3213 Graft-FUE am 09.12.13 bei Dr. Demirsoy bei fast Halbglatze und dünnem/feinem Haar

Posted by [steffkö](#) on Thu, 12 Dec 2013 12:37:18 GMT

[View Forum Message](#) <> [Reply to Message](#)

Zur Vorgeschichte:

Von Natur aus vorbelastet mit dünnem/feinem Haar und einem genetischem Drohpotenzial für Glatzenbildung entwickelte sich meine Haarpracht in den letzten Jahren zu einem Super-Gau.

Ab 2006 begann ich Finasterid(1mg) täglich und später noch Minoxidil(5%) zu nehmen.

Nach ca. 6-7 Monaten hörte ich mit beidem wieder auf da ich

1. keinerlei Besserung der Haarsituation feststellen konnte(eher das Gegenteil)
2. die Rumpanscherei mit dem Minox mir sehr lästig war und
3. meine sportliche Leistungsfähigkeit und mein damals sehr guter KFA sehr unter dem Fina zu leiden hatten. DHT ist eben doch nicht so ganz überflüssig

In den nachfolgenden Jahren habe ich dann versucht mich mit meinem Schicksal zu arrangieren und nichts weiteres gegen den HA unternommen.

Als ich mir dann Anfang diesen Jahres die Fotos von 2007 durch einen Zufall nochmal angeschaut habe hat mich fast der Schlag getroffen.

In den vergangenen 6 Jahren hatte der Haarausfall nochmal so richtig Gas gegeben und mich in eine Art Alien verwandelt

Ich beschloss mich nun ernsthaft über eine HT zu informieren um zu schauen was im meinem Fall überhaupt noch machbar ist.

Nach einigen Beratungsgesprächen u.a. bei KöHair und HattingenHair war mir klar das ich, wegen der feinen Haare und meinem mittlerweile nun auch relativ schwachem Donor, kein optimaler Kandidat für eine HT war.

Ich entschloss mich für eine Behandlung nach der FUE-Methode weil ich mittlerweile meine Haare gerne sehr kurz rasiere und mir dies als Option für später noch erhalten wollte (Mit einer fetten FUT-Narbe am Hinterkopf kann man ne 5mm Frisur vergessen).

Für die Behandlung entschied ich mich, wegen den vielen guten Bewertungen u.a. hier im Forum und dem guten Preis/Leistungsverhältnis, für Dr. Demirsoy.

Soviel erstmal zur Vorgeschichte, im Anhang sind Fotos von wenigen Monaten vor der OP mit ca. 3-4mm Haarlänge.

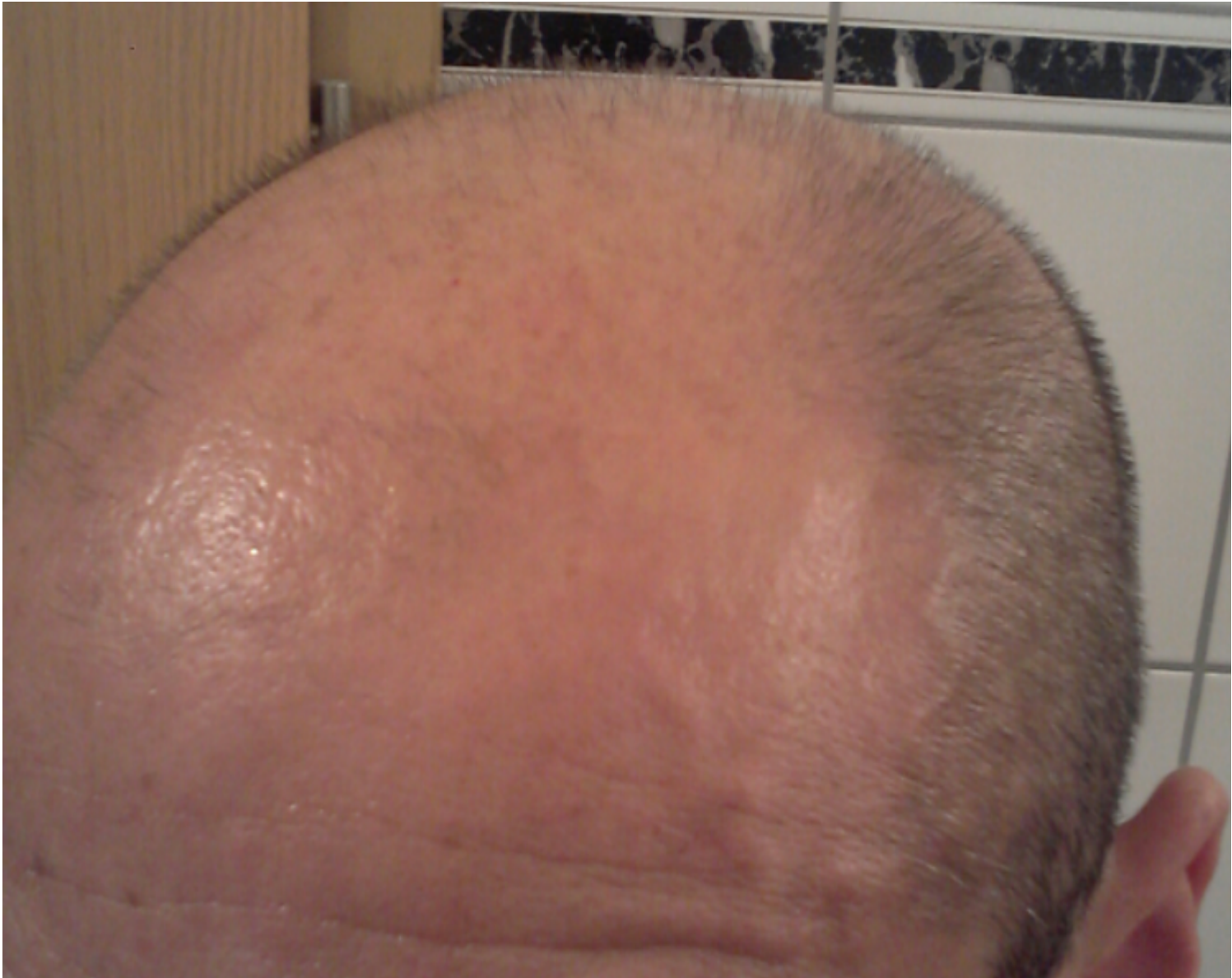Fotos von 2007 und meine Vorstellung kann man meinem ersten Forumsbeitrag entnehmen.

Der Bericht vom Ablauf am OP-Tag und danach (leider auch mit einigen negativen Punkten) mache ich später, muss jetzt erstmal los mir Aloe-Vera-Spray besorgen

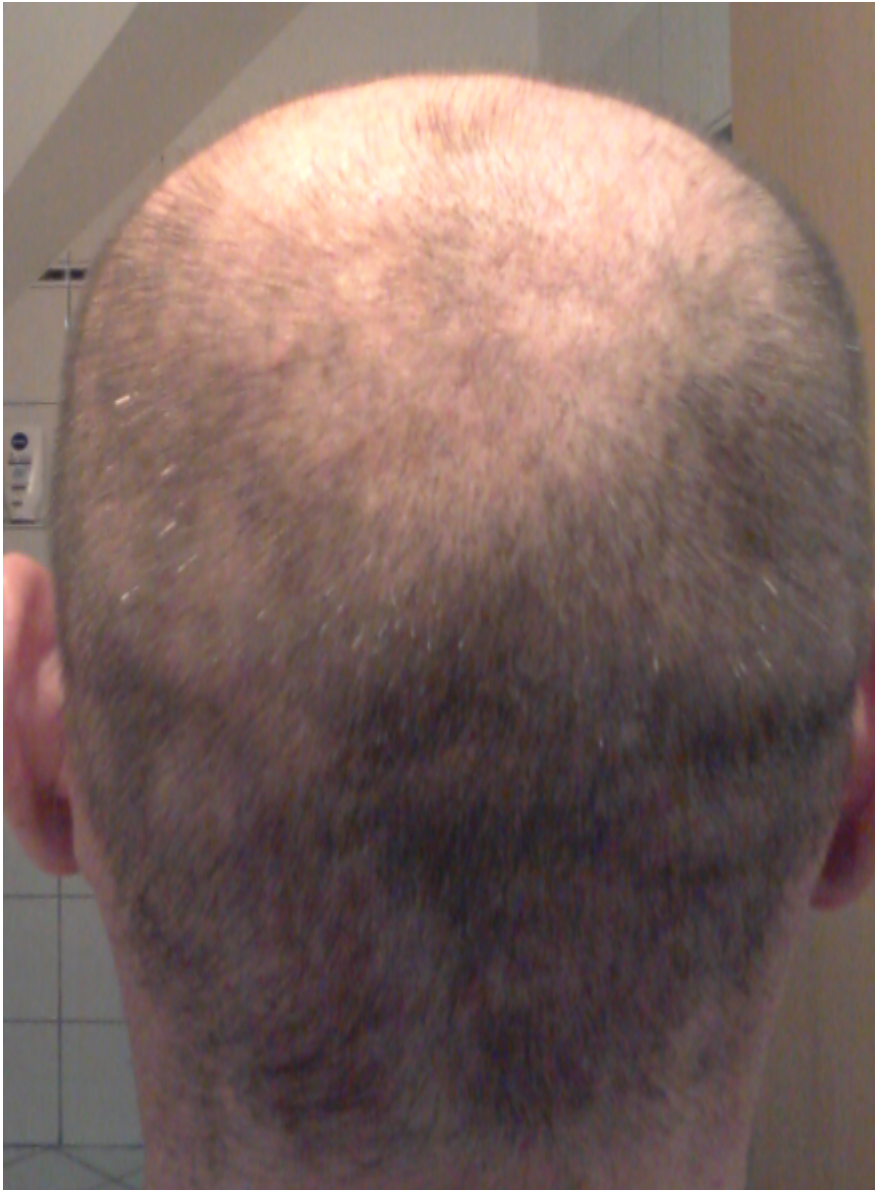Grüsse
Stefan

File Attachments

1) [Pre-OP Front.png](#), downloaded 4596 times



2) [Pre-OP Donor.png](#), downloaded 3113 times



Subject: Aw: Bericht: 3213 Graft-FUE am 09.12.13 bei Dr. Demirsoy bei fast Halbglatze und dünnem/feinem Haar

Posted by [norm90](#) on Thu, 12 Dec 2013 18:03:16 GMT

[View Forum Message](#) <> [Reply to Message](#)

Das ist ja ne komplette Glatze... Wundert mich, dass er da mit 3200 Grafts was reißen konnte. Bin gespannt auf die Post-Op-Bilder
Hattest du per Mikromotor oder manuell?

Subject: Aw: Bericht: 3213 Graft-FUE am 09.12.13 bei Dr. Demirsoy bei fast Halbglatze und dünnem/feinem Haar

Posted by [epson](#) on Thu, 12 Dec 2013 19:00:42 GMT

[View Forum Message](#) <> [Reply to Message](#)

norm90,

wieso glatze. er schreibt doch, dass er sie auf 4 mm runterrasiert hat

Subject: Aw: Bericht: 3213 Graft-FUE am 09.12.13 bei Dr. Demirsoy bei fast Halbglatze und dünnem/feinem Haar

Posted by [Zone1](#) on Thu, 12 Dec 2013 19:05:00 GMT

[View Forum Message](#) <> [Reply to Message](#)

Ach last doch den Mist, diesen Status nennt man ganz einfach NW6.

@Steff335, mit gespannt wie ihr an die Sache ran gegangen seit!

Subject: Aw: Bericht: 3213 Graft-FUE am 09.12.13 bei Dr. Demirsoy bei fast Halbglatze und dünnem/feinem Haar

Posted by [steffkö](#) on Thu, 12 Dec 2013 20:20:19 GMT

[View Forum Message](#) <> [Reply to Message](#)

O.k., Aloe-Vera-Spray gekauft und direkt draufgemacht - hilft ganz gut gegen den Juckreiz am Spenderbereich.

Nun aber weiter mit meinem Bericht.

Aufgrund meiner Fotos und meinen Angaben empfahl mir Dr. Demirsoy eine FUE mit ca. 4000-4500 Grafts auf 2 Behandlungstagen verteilt vorzunehmen.

Der OP- Termin wurde für den 09. und 10.12. vereinbart, Nachuntersuchung und Rückflug dann am 11.12.

Am Operationstag(ab 08:00 Uhr) wurde ich abgeholt und entgegen der Beschreibung nicht in die private Haarklinik sondern in ein stink normales Krankenhaus (!) gebracht.(angeblich wegen des Umzugs von der Privatklinik in andere Räumlichkeiten)

Dort hat sich Dr. Demirsoy zuerst meine Haarsituation genau angeschaut und mir wegen des schwachen Donors zu nur 3000-3500 Grafts geraten. Daraufhin wurde die neue Haarlinie nach meinen Wünschen eingezeichnet und die Dichte besprochen. Wir einigten uns darauf wegen der geringeren maximalen Graftanzahl den hinteren Bereich auf dem Kopf unbehandelt zu lassen. Bis zu diesem Punkt lief alles so wie ich es mir vorgestellt hatte.

Dann schritten wir zur Tat und gingen in das direkt nebenan liegende OP-Zimmer.

Ich erspare mir hier jetzt mal die ganzen Details, die Abläufe sind immer gleich und wurden von vielen anderen hier im Forum zu genüge beschrieben.

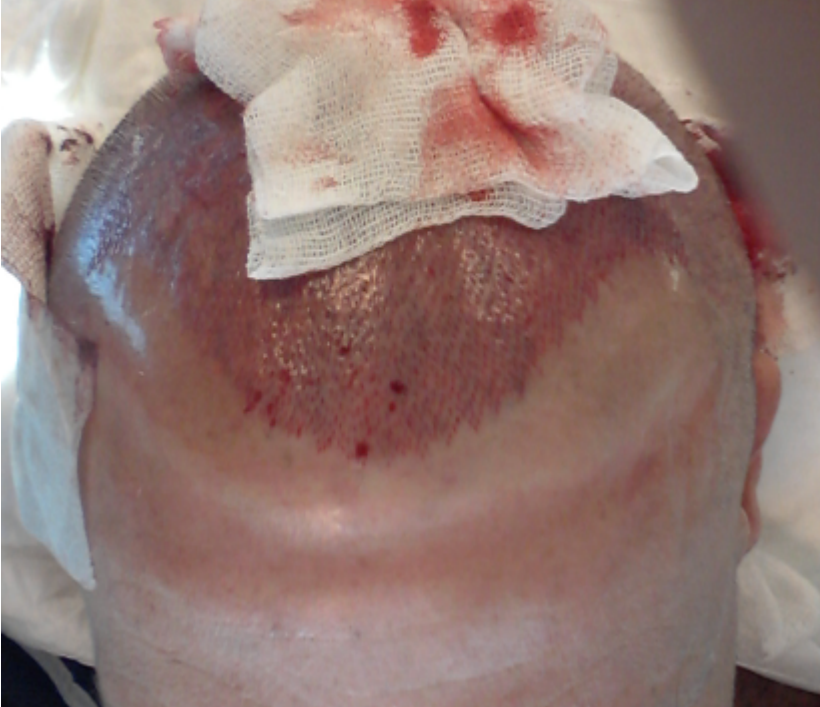Vielleicht noch erwähnenswert ist die Änderungen der Zeitplanung gewesen, Dr. Demirsoy sagte das wir durch die geringere Graftanzahl alles an einem Tag machen würden. Der Tag wurde dann allerdings ziemlich anstrengend und endete erst gegen 19:30. Ich hätte es wesentlich entspannter gefunden wenn die OP, wie eigentlich auch geplant, auf 2 Tage aufgeteilt worden wäre. Dann stände auch etwas mehr Zeit für kleinere Pausen dagewesen.

Am nächsten Tag fand dann gegen 11:30, diesmal jedoch in der Privatklinik(von Umzugsarbeiten konnte ich nichts feststellen) von Dr. Demirsoy, die Nachuntersuchung und die erste Haarwäsche statt. Anschließend überreichte man mir noch eine Art Operationsbericht in welchem zu lesen war das nicht wie von mir gewünscht mit der 0,7mm Hohlneedle sondern mit der 0,8er gearbeitet wurde. Hier warte ich immer noch auf eine Antwort von Herrn Weber warum, trotz meiner dünnen Haare und dem Wunsch später evtl. den Donorbereich kurz zu rasieren, die größere Nadel genommen wurde.

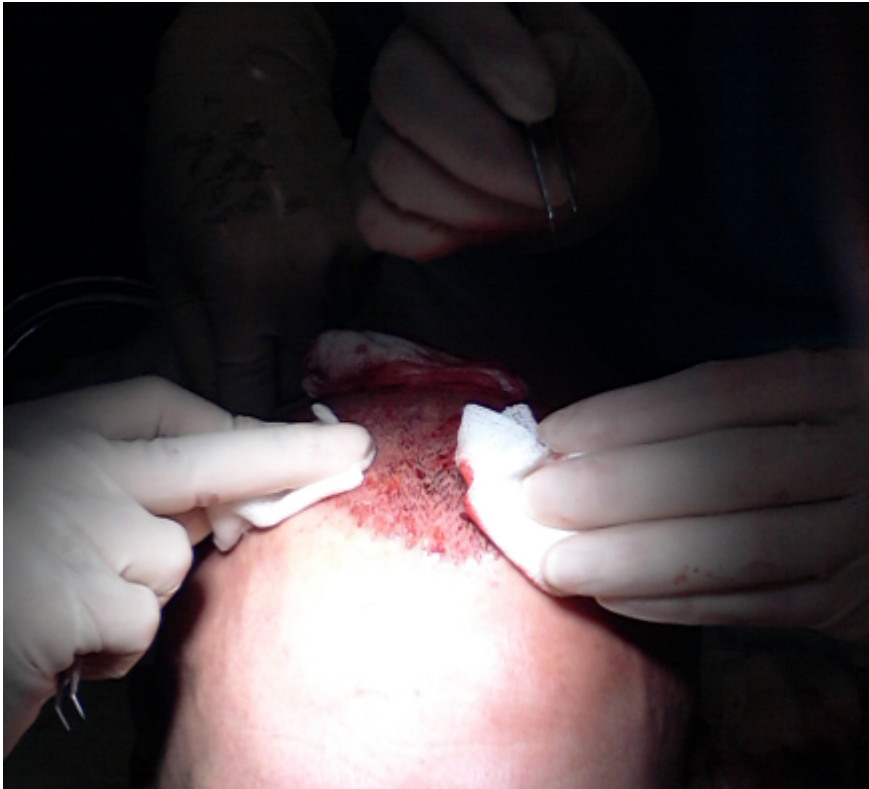Anbei die Fotos von der OP und nach der ersten Haarwäsche.

File Attachments

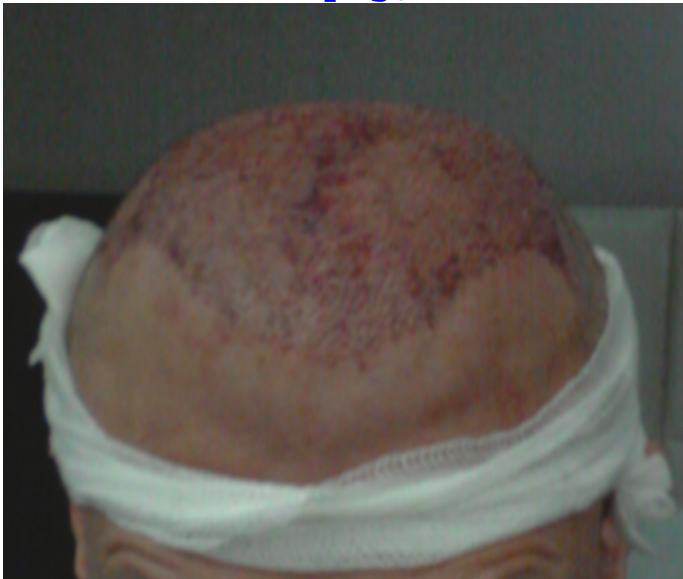1) [Kanäle stechen.png](#) , downloaded 2415 times



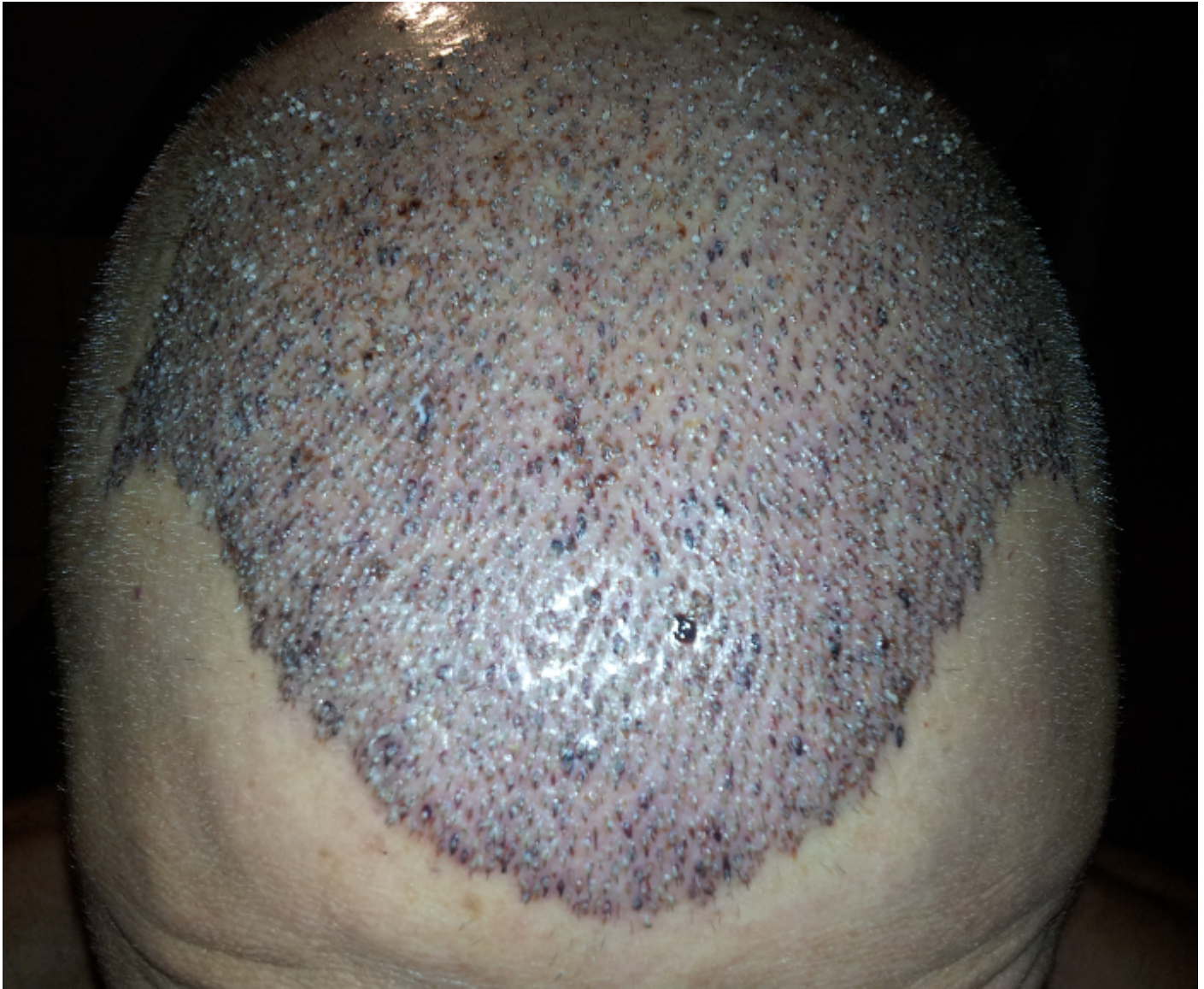2) [Grafts einsetzen.png](#), downloaded 1985 times



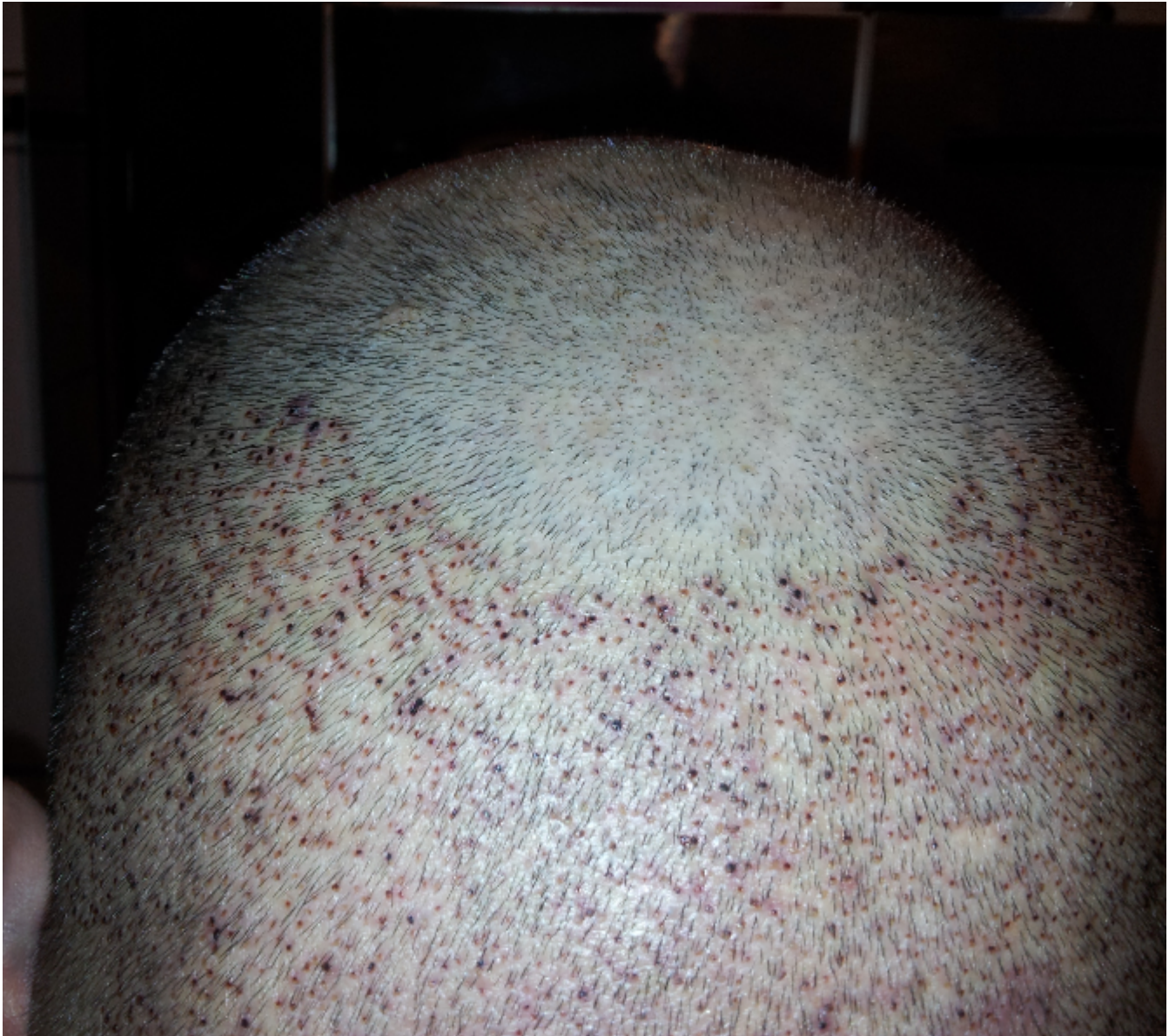3) [OP-VERBAND.png](#), downloaded 1599 times



4) [3.Tag Post-OP Front.png](#), downloaded 2573 times



5) [3.Tag Post-OP Donor.png](#), downloaded 2331 times



Subject: Aw: Bericht: 3213 Graft-FUE am 09.12.13 bei Dr. Demirsoy bei fast Halbglatze und dünnem/feinem Haar

Posted by [steffkö](#) on Thu, 12 Dec 2013 20:42:24 GMT

[View Forum Message](#) <> [Reply to Message](#)

Vielleicht sollte ich noch kurz etwas zu meinen Zielen schreiben.

Mir ist natürlich vollkommen klar das ich durch diese HT, wenn sie denn erfolgreich verlaufen sollte, immer noch Lichtjahre von einer normalen, blickdichten Frisur entfernt sein werde und auch bleibe.

Sollte es auf den Stand von vor 7 Jahren hinauslaufen(den Frontbereich oben betreffend)wäre ich mehr als zufrieden. Am Donor mache ich mich auf das schlimmste gefasst.

Subject: Aw: Bericht: 3213 Graft-FUE am 09.12.13 bei Dr. Demirsoy bei fast Halbglatze und dünnem/feinem Haar
Posted by [night](#) on Thu, 12 Dec 2013 21:02:11 GMT
[View Forum Message](#) <> [Reply to Message](#)

Dein Fall ist ziemlich interessant aus meiner Sicht, vor allem über Jahre betrachtet wäre er interessant. Du hast einige Entscheidungen getroffen und einige Faktoren bei deiner HT die sehr interessant zu verfolgen wären in wie weit sie Sinn machen. Der erste Faktor der vorher schon schlechte Donor wo es sehr fraglich sein wird ob nicht auch diese ohnehin schon nur wenigen möglichen Grafts(wenig Grafts im Vergleich zur Größe der Fläche) zu einem Teil trotzdem auch mit der Zeit von AGA betroffen sein werden und einiges davon ausfallen wird, gerade bei hohen NW Stufen und schlechten Donor ist das ein großes Risiko. Faktor 2 wie das mit deiner gewählten Haarlinie aussehen wird, aus meiner hätte es mehr Sinn gemacht gerade bei so einem Fall wie dir eine konservativere Haarlinie zu wählen, zusätzlich die Grafts nicht ganz so dicht zu setzen und dafür auch die Tonsur mit zu behandeln. Aus meiner Sicht wäre bei dir auch auf lange Sicht ein less is more HT die sinnvollste Möglichkeit gewesen, also die Grafts mit konservativer Haarlinie und größeren Abständen so über den gesamten Kopf zu verteilen dass deine Haare nachher mit einer 5-10mm Kurzhaarfrisur gut aussehen.

Mit less is more HTs kann man natürlich seine Haare nicht mehr länger tragen da die Illusion von Haaren nur bei kurzen Haaren gut wirkt, aber die Frage ist halt ob bei diesem anderen Weg den du jetzt gewählt hast überhaupt irgendetwas egal ob Kurzhaarfrisur oder länger getragen nacher halbwegs gut aussehen wird.

Zu der less is more HT hättest du nacher auch noch überlegen können ob du eine Micropigmentation machen lassen willst, das hätte das ganze nochmal enorm aufwerten können, hab da schon sehr gute Fälle gesehen.

Aber gut diese less is more Varianten sind die logische Möglichkeit die die meisten hohen NW Fälle machen und die sich ja auch schon oft als optisch gut passende Optionen für hohe NW Fälle gezeigt haben. Dein Fall ist ja gerade deshalb interessant weil du nicht diesen Weg gewählt hast und ein paar sagen wir mal für eine so hohe NW Stufe mit schlechten Donor fragwürdige Entscheidungen getroffen hast, ich würde auf jeden Fall gerne sehen wie das ganze bei dir so werden wird, vielleicht wird es ja trotz nicht gerade guter Voraussetzungen ein passables Ergebnis, wäre schön wenn du uns auf dem laufenden halten würdest auch wenn das Ergebnis nicht so toll wird.

Subject: Aw: Bericht: 3213 Graft-FUE am 09.12.13 bei Dr. Demirsoy bei fast Halbglatze und dünnem/feinem Haar
Posted by [steffkö](#) on Thu, 12 Dec 2013 21:11:06 GMT
[View Forum Message](#) <> [Reply to Message](#)

Naja, im schlimmsten Fall rasier ich eben wieder auf 3-4mm runter.
So bin ich das letzte halbe Jahr auch schon rumgelaufen und noch viel schlechter kann es wohl kaum aussehen.

Subject: Aw: Bericht: 3213 Graft-FUE am 09.12.13 bei Dr. Demirsoy bei fast Halbglatze und dünnem/feinem Haar

Posted by [thefresh](#) on Thu, 12 Dec 2013 21:14:19 GMT

[View Forum Message](#) <> [Reply to Message](#)

Eine kurze Zwischenfrage: Hast Du keine hochauflösendere Bilder ?

Subject: Aw: Bericht: 3213 Graft-FUE am 09.12.13 bei Dr. Demirsoy bei fast Halbglatze und dünnem/feinem Haar

Posted by [steffkö](#) on Thu, 12 Dec 2013 21:19:27 GMT

[View Forum Message](#) <> [Reply to Message](#)

Die von heute morgen sind mit 8MB gemacht, reicht das etwa nicht ?
Was willst du denn so genau erkennen können ?

Subject: Aw: Bericht: 3213 Graft-FUE am 09.12.13 bei Dr. Demirsoy bei fast Halbglatze und dünnem/feinem Haar

Posted by [night](#) on Thu, 12 Dec 2013 21:32:18 GMT

[View Forum Message](#) <> [Reply to Message](#)

steff335 schrieb am Thu, 12 December 2013 22:11Naja, im schlimmsten Fall rasier ich eben wieder auf 3-4mm runter.

So bin ich das letzte halbe Jahr auch schon rumgelaufen und noch viel schlechter kann es wohl kaum aussehen.

Eben, gut dass deine Erwartungen wenigstens realistisch sind und Micropigmentation wäre für die Tonsur hinten dann ja trotzdem auch mit deinem jetzigen Weg eventuell noch irgendwann eine Option. Hätte halt wahrscheinlich mit less is more noch eine etwas bessere Wirkung gehabt weil hinten dann ja keine komplett kahle Fläche gewesen wäre, die so jetzt früher oder später sicher dort sein wird.

Subject: Aw: Bericht: 3213 Graft-FUE am 09.12.13 bei Dr. Demirsoy bei fast Halbglatze und dünnem/feinem Haar

Posted by [thefresh](#) on Sat, 14 Dec 2013 09:41:27 GMT

[View Forum Message](#) <> [Reply to Message](#)

Zitat:

mit der 0,7mm Hohnadel sondern mit der 0,8er gearbeitet wurde.

Ich denke mit einer 0,7mm Hohnadel wird es zu extremer Transection kommen bei Multis mit mehr als 3 Haaren. Viele Ärzte benutzen eine 0,7er überhaupt nicht.

Ich finde es schon gut, dass Demirsoy überhaupt eine 0,7er einsetzt bei feinem Haar, denn das schont unheimlich den Donor. Bei mir wurde etwa zu 70% mit 0,8er und zu etwa 30% mit einer 0,7er gearbeitet.

Subject: Aw: Bericht: 3213 Graft-FUE am 09.12.13 bei Dr. Demirsoy bei fast Halbglatze und dünnem/feinem Haar

Posted by [steffkö](#) on Sat, 14 Dec 2013 12:54:41 GMT

[View Forum Message](#) <> [Reply to Message](#)

kurzes Update 5. Tag

- keine Schmerzen
- Schwellungen sind, bis auf ein rotunterlaufenes Auge, verschwunden
- die Krusten am Donorbereich sind zu ca. 50% abgefallen, starker Juckreiz wird mit 2x täglichem Auftragen von Bepanthen Heil- und Wundsalbe erfolgreich entgegengewirkt
- Implantationsbereich ist komplett taub
- insgesamt bisher nur 1 Graft durch die 1x täglichen Haarwäschen verloren
- um die Verkrustungen etwas aufzuweichen sprühe ich mehrmals täglich den Implantationsbereich mit Aloe-Vera-Spray ein

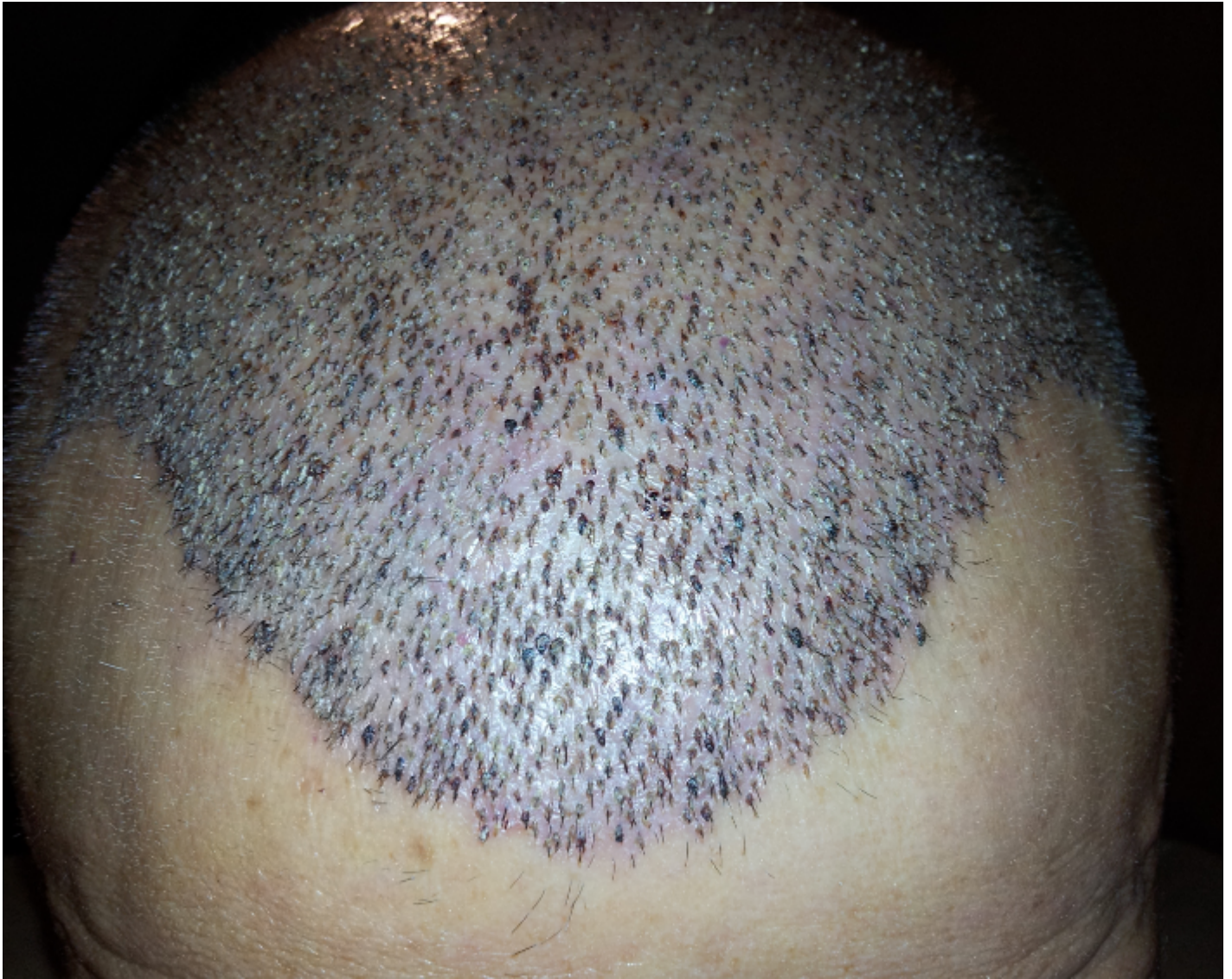Zwischenzeitlich hat sich H.Weber mit der noch ausstehenden Begründung zur Auswahl des 0,8mm Punches gemeldet.

Dr. Demirsoy bevorzugte in meinem Fall den 0,8mm Punch da die Transsektionsrate der Grafts besser war und er die Grafts unbeschädigter und einfacher entnehmen konnte.

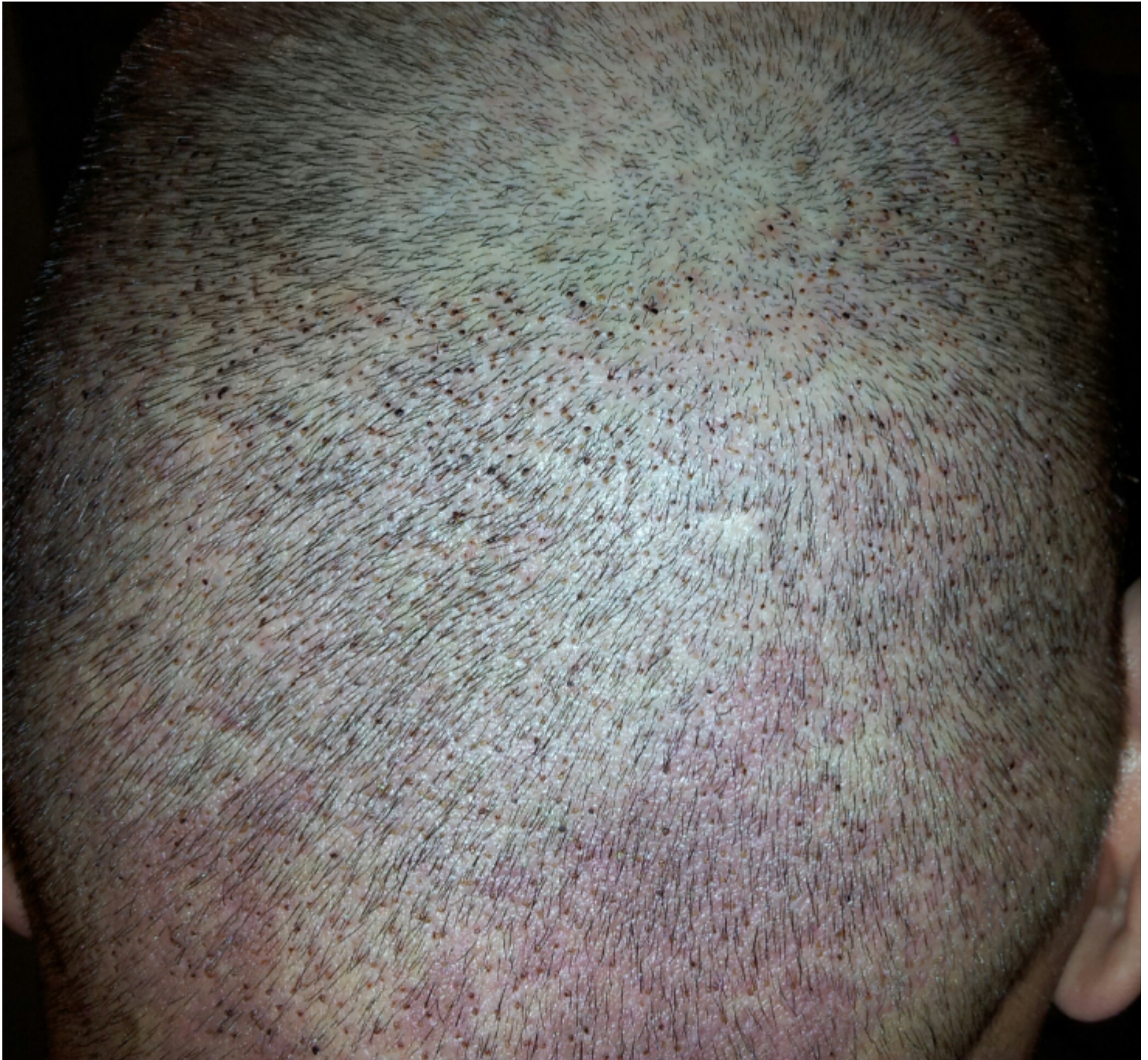Im Anhang Fotos von heute morgen.

File Attachments

1) [Front 5.Tag.png](#), downloaded 2422 times



2) [Donor 5. Tag.png](#), downloaded 1619 times



Subject: Aw: Bericht: 3213 Graft-FUE am 09.12.13 bei Dr. Demirsoy bei fast
Halbglatze und dünnem/feinem Haar

Posted by [thefresh](#) on Sat, 14 Dec 2013 13:51:48 GMT

[View Forum Message](#) <> [Reply to Message](#)

Schaut doch -wie immer- gut aus ... auch der Donor

Subject: Aw: Bericht: 3213 Graft-FUE am 09.12.13 bei Dr. Demirsoy bei fast Halbglatze und dünnem/feinem Haar

Posted by [steffkö](#) on Sat, 14 Dec 2013 14:57:15 GMT

[View Forum Message](#) <> [Reply to Message](#)

thefresh schrieb am Sat, 14 December 2013 14:51 Schaut doch -wie immer- gut aus ... auch der Donor

schön zu hören.

Bin auch sehr zufrieden, besonders die neue Haarlinie gefällt mir gut.

Die Dichte ist auch viel höher als von mir gedacht.

Hoffentlich erkennt man mich noch wenn ich im Januar wieder zur Arbeit gehe

Subject: Aw: Bericht: 3213 Graft-FUE am 09.12.13 bei Dr. Demirsoy bei fast Halbglatze und dünnem/feinem Haar

Posted by [thefresh](#) on Sat, 14 Dec 2013 15:17:00 GMT

[View Forum Message](#) <> [Reply to Message](#)

steff335 schrieb am Sat, 14 December 2013 15:57 thefresh schrieb am Sat, 14 December 2013 14:51 Schaut doch -wie immer- gut aus ... auch der Donor

schön zu hören.

Bin auch sehr zufrieden, besonders die neue Haarlinie gefällt mir gut.

Die Dichte ist auch viel höher als von mir gedacht.

Hoffentlich erkennt man mich noch wenn ich im Januar wieder zur Arbeit gehe

Aktuell schaut es noch gut aus ... aber nach 4 Wochen sind bei mir viele der neuen Haare schon ausgefallen

Dann fängt die harte Zeit an ...

Subject: Aw: Bericht: 3213 Graft-FUE am 09.12.13 bei Dr. Demirsoy bei fast Halbglatze und dünnem/feinem Haar

Posted by [steffkö](#) on Sat, 14 Dec 2013 15:32:13 GMT

[View Forum Message](#) <> [Reply to Message](#)

[quote title=thefresh schrieb am Sat, 14 December 2013 16:17]steff335 schrieb am Sat, 14 December 2013 15:57

Aktuell schaut es noch gut aus ... aber nach 4 Wochen sind bei mir viele der neuen Haare schon ausgefallen

Dann fängt die harte Zeit an ...

wäre nicht schlimm - im Gegenteil, dann fällt es vielleicht niemandem auf das ich ne HT hatte.

Und dann kommen gaanz langsam die Neuen und so könnte ich den neuen Haarwuchs durch Anwendung von Medikamenten(Minox + Fina) erklären.

Hoffenlich sind dann bis Anfang Januar alle ausgefallen, ansonsten muss eben der Rasierer ran...

Subject: Aw: Bericht: 3213 Graft-FUE am 09.12.13 bei Dr. Demirsoy bei fast Halbglatze und dünnem/feinem Haar
Posted by [thefresh](#) on Sat, 14 Dec 2013 16:09:32 GMT
[View Forum Message](#) <> [Reply to Message](#)

[quote title=steff335 schrieb am Sat, 14 December 2013 16:32]thefresh schrieb am Sat, 14 December 2013 16:17steff335 schrieb am Sat, 14 December 2013 15:57

Aktuell schaut es noch gut aus ... aber nach 4 Wochen sind bei mir viele der neuen Haare schon ausgefallen
Dann fängt die harte Zeit an ...

wäre nicht schlimm - im Gegenteil, dann fällt es vielleicht niemandem auf das ich ne HT hatte. Und dann kommen gaanz langsam die Neuen und so könnte ich den neuen Haarwuchs durch Anwendung von Medikamenten(Minox + Fina) erklären.
Hoffenlich sind dann bis Anfang Januar alle ausgefallen, ansonsten muss eben der Rasierer ran...

Ja, Haare weg, aber Rötungen noch da ...

Subject: Aw: Bericht: 3213 Graft-FUE am 09.12.13 bei Dr. Demirsoy bei fast Halbglatze und dünnem/feinem Haar
Posted by [steffkö](#) on Sat, 14 Dec 2013 16:43:46 GMT
[View Forum Message](#) <> [Reply to Message](#)

we will see...
zur Not muss ich den Farbkasten rausholen

Subject: Aw: Bericht: 3213 Graft-FUE am 09.12.13 bei Dr. Demirsoy bei fast Halbglatze und dünnem/feinem Haar
Posted by [thefresh](#) on Sat, 14 Dec 2013 20:44:37 GMT
[View Forum Message](#) <> [Reply to Message](#)

steff335 schrieb am Sat, 14 December 2013 17:43we will see...
zur Not muss ich den Farbkasten rausholen

Haha, genau ... ich habe heute mal nen bisschen Toppik drauf gemacht und da ich vorher ja noch einiges an Resthaaren hatte, sieht das echt top aus ... war gerade auf dem Weihnachtsmarkt ... und das ohne Mütze. Alle meiner Freunde fanden es super (wissen immer über alles bescheid) ...

Subject: Aw: Bericht: 3213 Graft-FUE am 09.12.13 bei Dr. Demirsoy bei fast Halbglatze und dünnem/feinem Haar
Posted by [Olga123](#) on Sat, 14 Dec 2013 20:49:48 GMT
[View Forum Message](#) <> [Reply to Message](#)

Welche Dichte hat der Doc dir vorhergesagt?

Subject: Aw: Bericht: 3213 Graft-FUE am 09.12.13 bei Dr. Demirsoy bei fast Halbglatze und dünnem/feinem Haar
Posted by [steffkö](#) on Sat, 14 Dec 2013 22:45:27 GMT
[View Forum Message](#) <> [Reply to Message](#)

Olga123 schrieb am Sat, 14 December 2013 21:49 Welche Dichte hat der Doc dir vorhergesagt?

Eine genaue Zahl wurde nicht genannt. Ich hab ihm gesagt er solle die Dichte an die angrenzenden Bereichen anpassen und die der neuen Haarlinie so wählen das es gut aussieht. Keine Ahnung was das jetzt für eine Dichte geworden ist, sieht für mich aber ziemlich Dicht aus für die niedrige Gesamtanzahl der Grafts.

Subject: Aw: Bericht: 3213 Graft-FUE am 09.12.13 bei Dr. Demirsoy bei fast Halbglatze und dünnem/feinem Haar
Posted by [steffkö](#) on Sun, 15 Dec 2013 09:41:14 GMT
[View Forum Message](#) <> [Reply to Message](#)

6. Tag

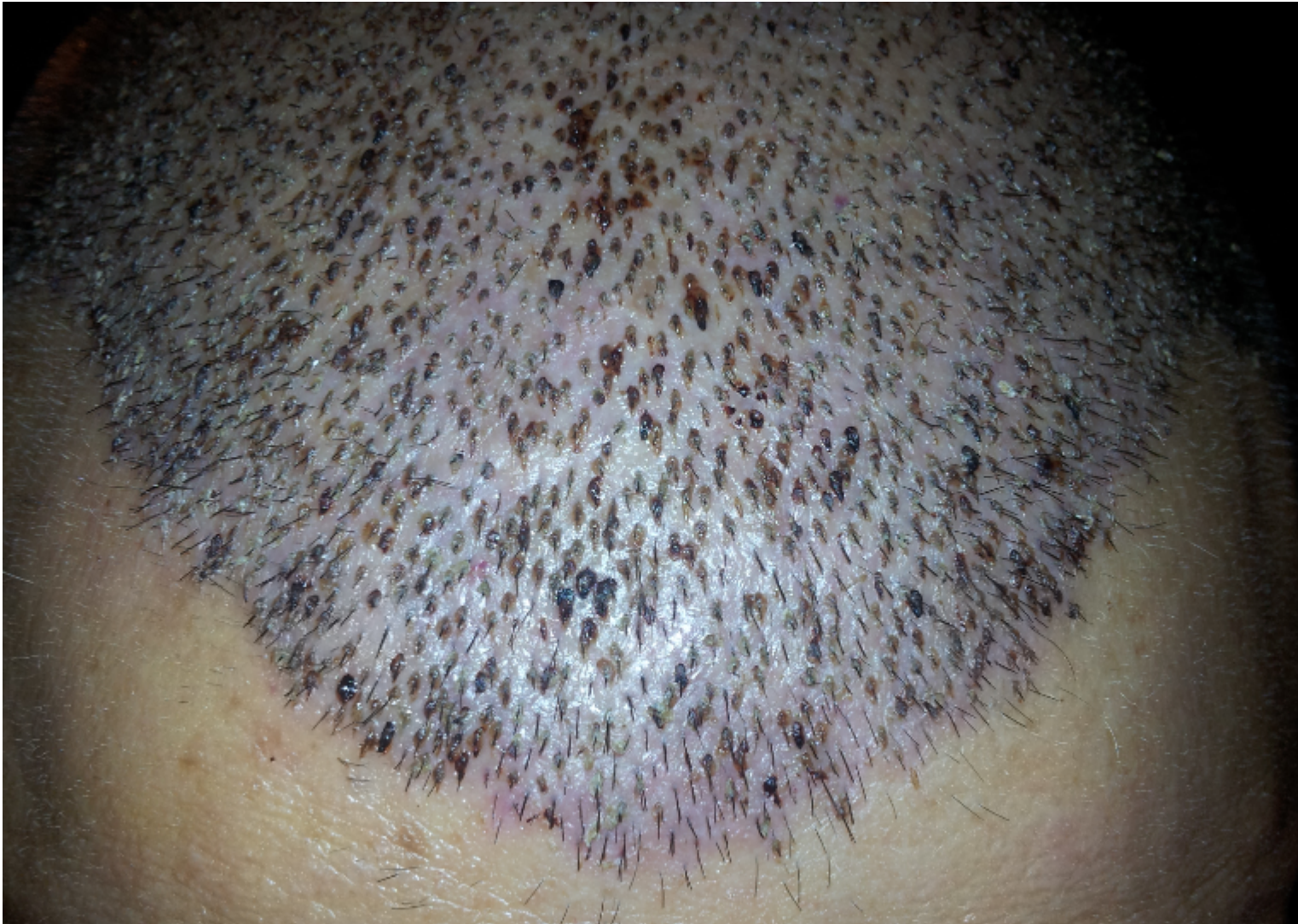Heute morgen bei der Haarwäsche sind mir doch relativ viele Grafts verloren gegangen, schätze es waren so an die 8-10 Stück.

Auf dem angehängten Foto kann man 2 Stellen sehen wo die Grafts saßen.

Ist das noch normal ?

File Attachments

1) [2013-12-15 10.37.16.png](#), downloaded 1995 times



Subject: Aw: Bericht: 3213 Graft-FUE am 09.12.13 bei Dr. Demirsoy bei fast
Halbglatze und dünnem/feinem Haar

Posted by [Olga123](#) on Sun, 15 Dec 2013 10:43:28 GMT

[View Forum Message](#) <> [Reply to Message](#)

Ja die Dichte wird auch gering sein aber ok für kahle Fläche wie bei mir

Subject: Aw: Bericht: 3213 Graft-FUE am 09.12.13 bei Dr. Demirsoy bei fast
Halbglatze und dünnem/feinem Haar

Posted by [steffkö](#) on Mon, 16 Dec 2013 12:25:08 GMT

[View Forum Message](#) <> [Reply to Message](#)

Update 7.Tag

- keine Schmerzen

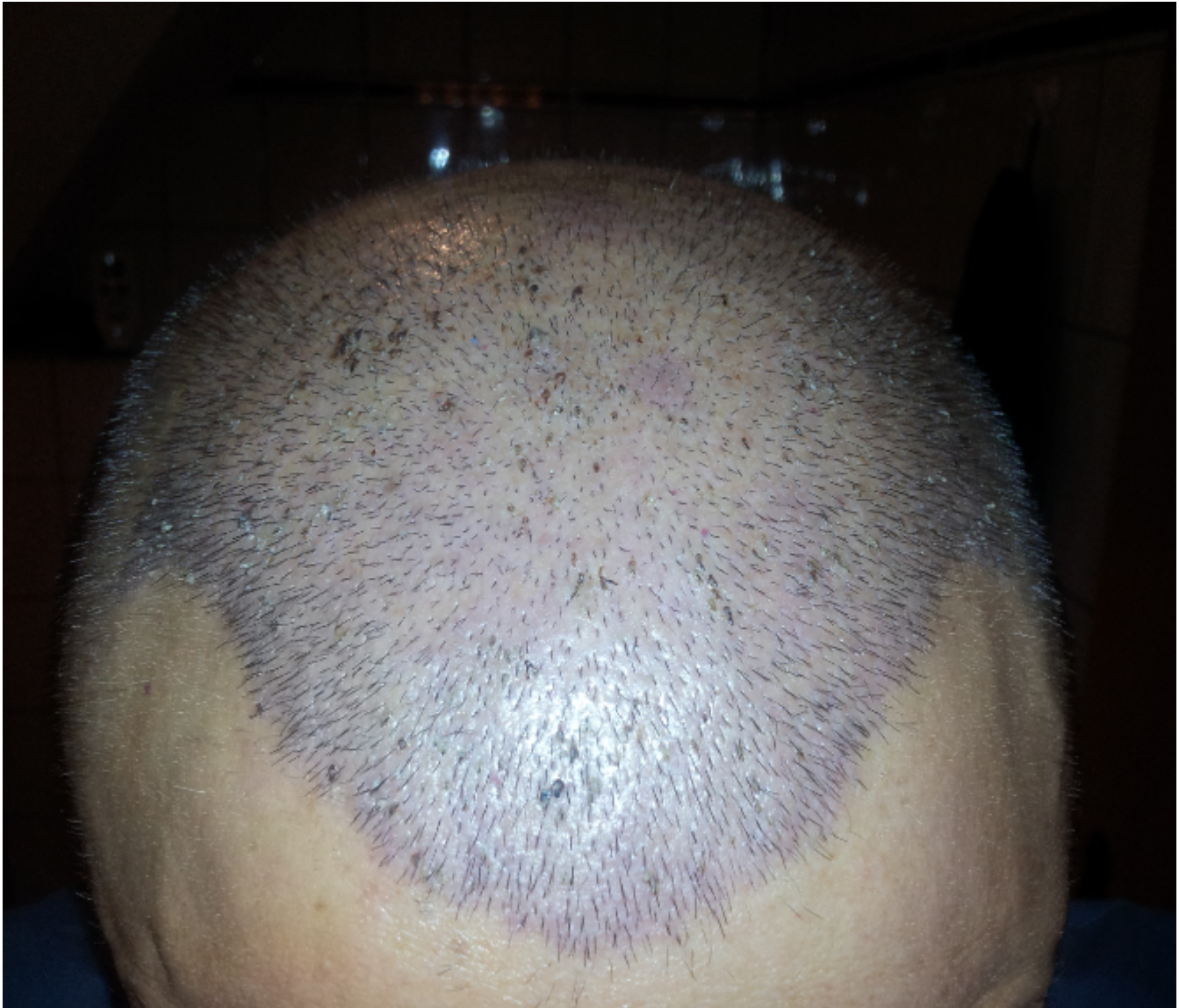- Schwellungen sind, bis auf ein rotunterlaufenes Auge, verschwunden
- die Krusten am Donorbereich sind alle abgefallen, starker Juckreiz verschwunden

Heute morgen vor der Haarwäsche habe ich den Empfangsbereich mit Bepanthon-Lotion eingecremt und die Blutkrusten mit sanften kreisenden Fingerspitzenbewegungen gelöst. Beim anschließenden Abwaschen mit Baby-Shampoo sind ca. 90% der Krusten abgefallen. Das Taubheitsgefühl des Implantationsbereiches verschwindet langsam. Ab morgen, wenn alle Krusten runter sind, werde ich mich um das schnelle Abklingen der Rötungen kümmern.

Anbei Foto von heute morgen nach der Haarwäsche

File Attachments

1) [2013-12-16 12.59.58.png](#), downloaded 1710 times



Subject: Aw: Bericht: 3213 Graft-FUE am 09.12.13 bei Dr. Demirsoy bei fast Halbglatze und dünnem/feinem Haar

Posted by [steffkö](#) on Wed, 18 Dec 2013 16:17:51 GMT

[View Forum Message](#) <> [Reply to Message](#)

Update 9.Tag

Momentan läuft alles nach Plan, keine Schmerzen, kein Jucken, die Rötungen befinden sich auf dem Rückmarsch dank folgender Vorgehensweise:

- 1x täglich gaaanz dünn Cortison-Lotion auftragen
- 1x täglich Heilerde für ca. 1 Stunde
- 2x täglich eincremen mit einer selbsthergestellten Mischung aus Aloe-Vera, Bepanthen Heilsalbe und Bepanthon Lotion.

Freunde, was soll ich sagen - ES WIRKT !

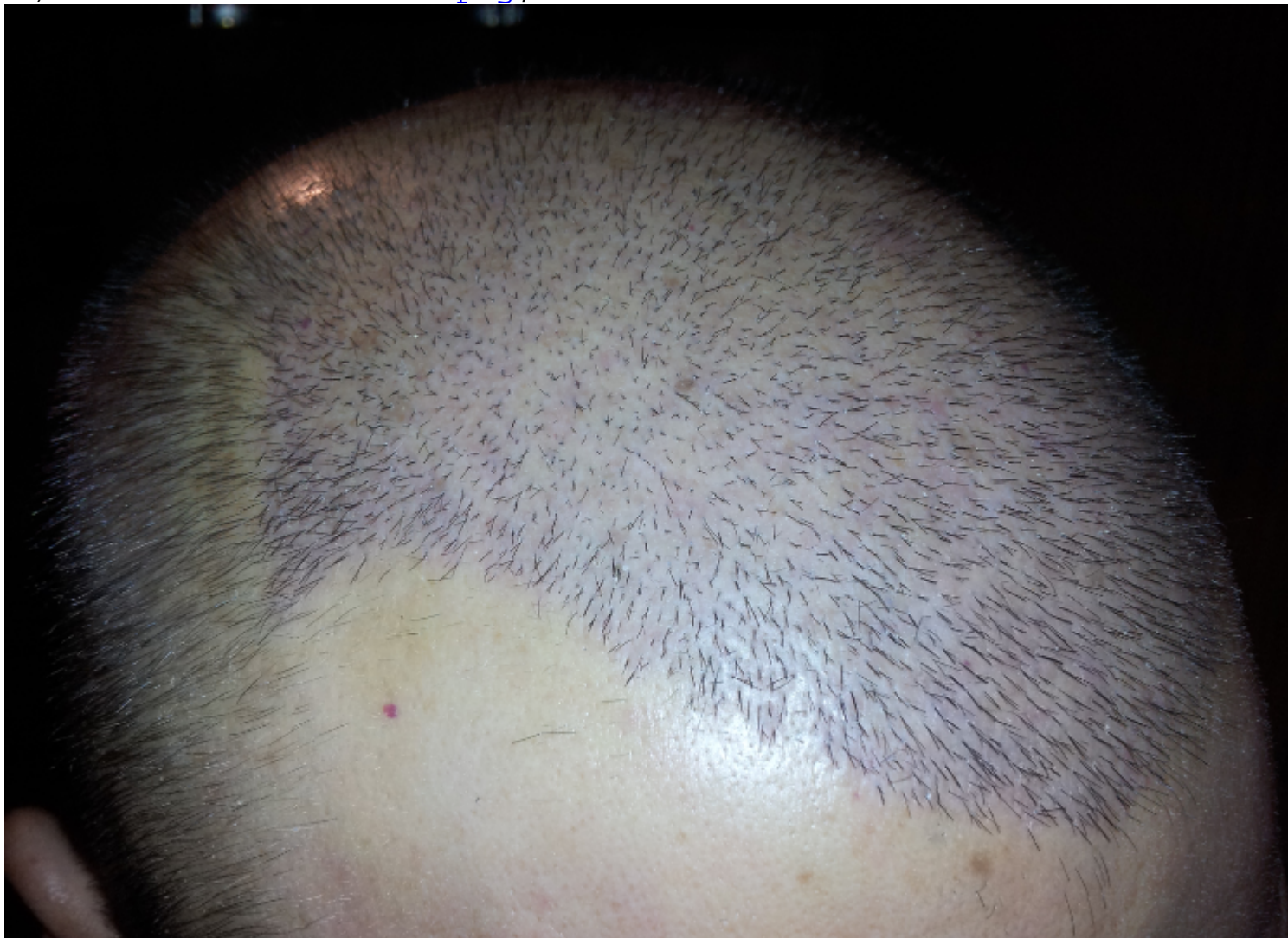Heute bin ich sogar schon ohne Kopfbedeckung einkaufen gewesen - scheint niemandem was aufgefallen zu sein.

Morgen wird, wegen den unterschiedlichen Längen und weils besser einzucremen ist, alles auf 1mm runterrasiert.

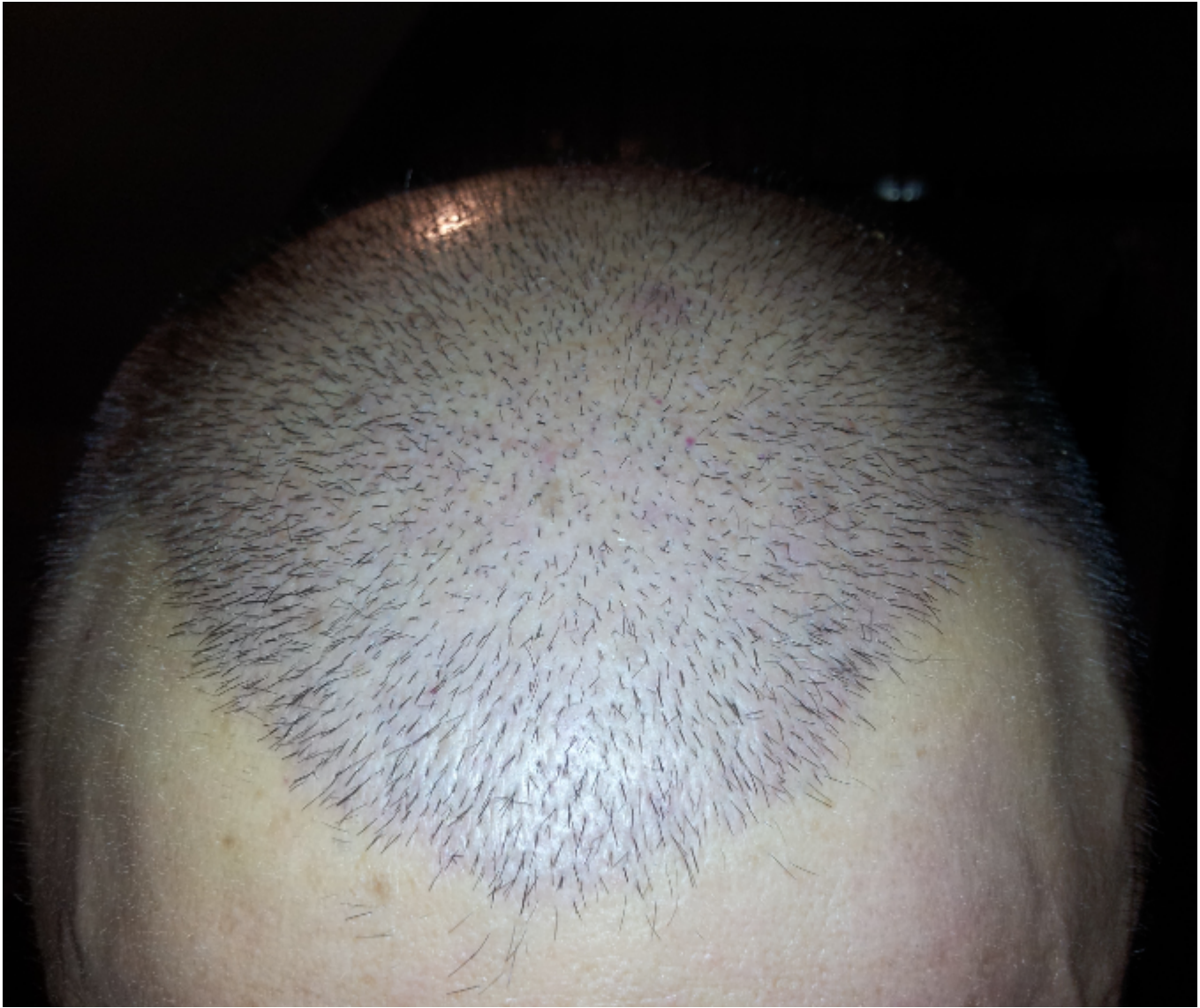Fotos anbei.

File Attachments

1) [2013-12-18 17.09.45.png](#), downloaded 1833 times



2) [2013-12-18 17.10.36.png](#), downloaded 1362 times



Subject: Aw: Bericht: 3213 Graft-FUE am 09.12.13 bei Dr. Demirsoy bei fast Halbglatze und dünnem/feinem Haar
Posted by [epson](#) on Wed, 18 Dec 2013 18:12:50 GMT
[View Forum Message](#) <> [Reply to Message](#)

sieht gut aus, könnteste nen 1-2 cm haarschnitt seitengescheitelt tragen.

Subject: Aw: Bericht: 3213 Graft-FUE am 09.12.13 bei Dr. Demirsoy bei fast Halbglatze und dünnem/feinem Haar
Posted by [steffkö](#) on Wed, 18 Dec 2013 18:37:23 GMT
[View Forum Message](#) <> [Reply to Message](#)

epson schrieb am Wed, 18 December 2013 19:12sieht gut aus, könnteste nen 1-2 cm

haarschnitt seitengescheitelt tragen.

Von Dir kommt echt nur Müll, du Dummkopf !!!

Subject: Aw: Bericht: 3213 Graft-FUE am 09.12.13 bei Dr. Demirsoy bei fast Halbglatze und dünnem/feinem Haar

Posted by [epson](#) on Wed, 18 Dec 2013 19:03:33 GMT

[View Forum Message](#) <> [Reply to Message](#)

hast mich wahrscheinlich irgendwie falsch verstanden.

ich finde wirklich dass es gut aussieht und es gut kommen wird wenn der schnitt ein paar cm lang ist und du einen seitenscheitel trägst.

Subject: Aw: Bericht: 3213 Graft-FUE am 09.12.13 bei Dr. Demirsoy bei fast Halbglatze und dünnem/feinem Haar

Posted by [epson](#) on Wed, 18 Dec 2013 19:07:38 GMT

[View Forum Message](#) <> [Reply to Message](#)

steff??????

Ihre email an mich:

steff335 schrieb am Wed, 18 December 2013 19:56da ist nix blaues - vielleicht bist du ja blau, mein Freund.

Das sieht nur so komisch aus weil ich mit Blitz und ohne Tageslicht fotografiert habe.

Oder glaubst du ich geh mit blauer Kopfhaut zum Einkaufen !#

Meine Rückantwort, da ich ihnen keine private nachrichten senden kann:

warum schreiben sie mir das? ich weiss nicht, was sie von mir wollen!? bitte um aufklärung

Subject: Aw: Bericht: 3213 Graft-FUE am 09.12.13 bei Dr. Demirsoy bei fast Halbglatze und dünnem/feinem Haar

Posted by [steffkö](#) on Wed, 18 Dec 2013 19:23:51 GMT

[View Forum Message](#) <> [Reply to Message](#)

O.k. - entschuldige bitte, dachte du willst mich veräppeln mit dem "1-2cm Seitenscheitel"

Subject: Aw: Bericht: 3213 Graft-FUE am 09.12.13 bei Dr. Demirsoy bei fast Halbglatze und dünnem/feinem Haar

Posted by [epson](#) on Wed, 18 Dec 2013 19:33:03 GMT

[View Forum Message](#) <> [Reply to Message](#)

ok

und eine email haste auch von mir nicht bekommen mit angeblich "blauer kopfhaut"

Subject: Aw: Bericht: 3213 Graft-FUE am 09.12.13 bei Dr. Demirsoy bei fast Halbglatze und dünnem/feinem Haar

Posted by [steffkö](#) on Wed, 18 Dec 2013 19:39:10 GMT

[View Forum Message](#) <> [Reply to Message](#)

ja - war ein Missverständnis - Sorry.

Hast PN.

Subject: Aw: Bericht: 3213 Graft-FUE am 09.12.13 bei Dr. Demirsoy bei fast Halbglatze und dünnem/feinem Haar

Posted by [thefresh](#) on Wed, 18 Dec 2013 20:51:44 GMT

[View Forum Message](#) <> [Reply to Message](#)

Steff ist über nervös, so lange die Rötungen noch nicht weg sind ... stimmts ??

Subject: Aw: Bericht: 3213 Graft-FUE am 09.12.13 bei Dr. Demirsoy bei fast Halbglatze und dünnem/feinem Haar

Posted by [thefresh](#) on Wed, 18 Dec 2013 20:57:28 GMT

[View Forum Message](#) <> [Reply to Message](#)

Guck mal wie es bei mir nach 4 Wochen und 3 Tagen leider noch aussieht

Subject: Aw: Bericht: 3213 Graft-FUE am 09.12.13 bei Dr. Demirsoy bei fast Halbglatze und dünnem/feinem Haar

Posted by [steffkö](#) on Wed, 18 Dec 2013 20:58:57 GMT

[View Forum Message](#) <> [Reply to Message](#)

thefresh schrieb am Wed, 18 December 2013 21:51 Steff ist über nervös, so lange die Rötungen noch nicht weg sind ... stimmts ??

Ja stimmt, das wäre der worst case wenn ich als Rothaut im Januar zur Arbeit muss. Hab schon schlaflose Nächte deswegen...

Subject: Aw: Bericht: 3213 Graft-FUE am 09.12.13 bei Dr. Demirsoy bei fast

Halbglatze und dünnem/feinem Haar

Posted by [steffkö](#) on Wed, 18 Dec 2013 21:01:17 GMT

[View Forum Message](#) <> [Reply to Message](#)

thefresh schrieb am Wed, 18 December 2013 21:57Guck mal wie es bei mir nach 4 Wochen und 3 Tagen leider noch aussieht

Ach du Schei....
Du machst mir Angst !

Subject: Aw: Bericht: 3213 Graft-FUE am 09.12.13 bei Dr. Demirsoy bei fast Halbglatze und dünnem/feinem Haar

Posted by [thefresh](#) on Wed, 18 Dec 2013 21:01:40 GMT

[View Forum Message](#) <> [Reply to Message](#)

steff335 schrieb am Wed, 18 December 2013 21:58thefresh schrieb am Wed, 18 December 2013 21:51Steff ist über nervös, so lange die Rötungen noch nicht weg sind ... stimmts ??

Ja stimmt, das wäre der worst case wenn ich als Rothaut im Januar zur Arbeit muss. Hab schon schlaflose Nächte deswegen...

Bin seit einer Woche wieder im Büro und ohne Mütze am arbeiten ... wenn ich draußen zu Kunden fahre, kann ich in dieser Jahreszeit ohne Probleme eine Mütze anziehen. Aber seit einer Woche habe ich auch bei Besprechungen in meinem Büro keine Mütze mehr an ...

Subject: Aw: Bericht: 3213 Graft-FUE am 09.12.13 bei Dr. Demirsoy bei fast Halbglatze und dünnem/feinem Haar

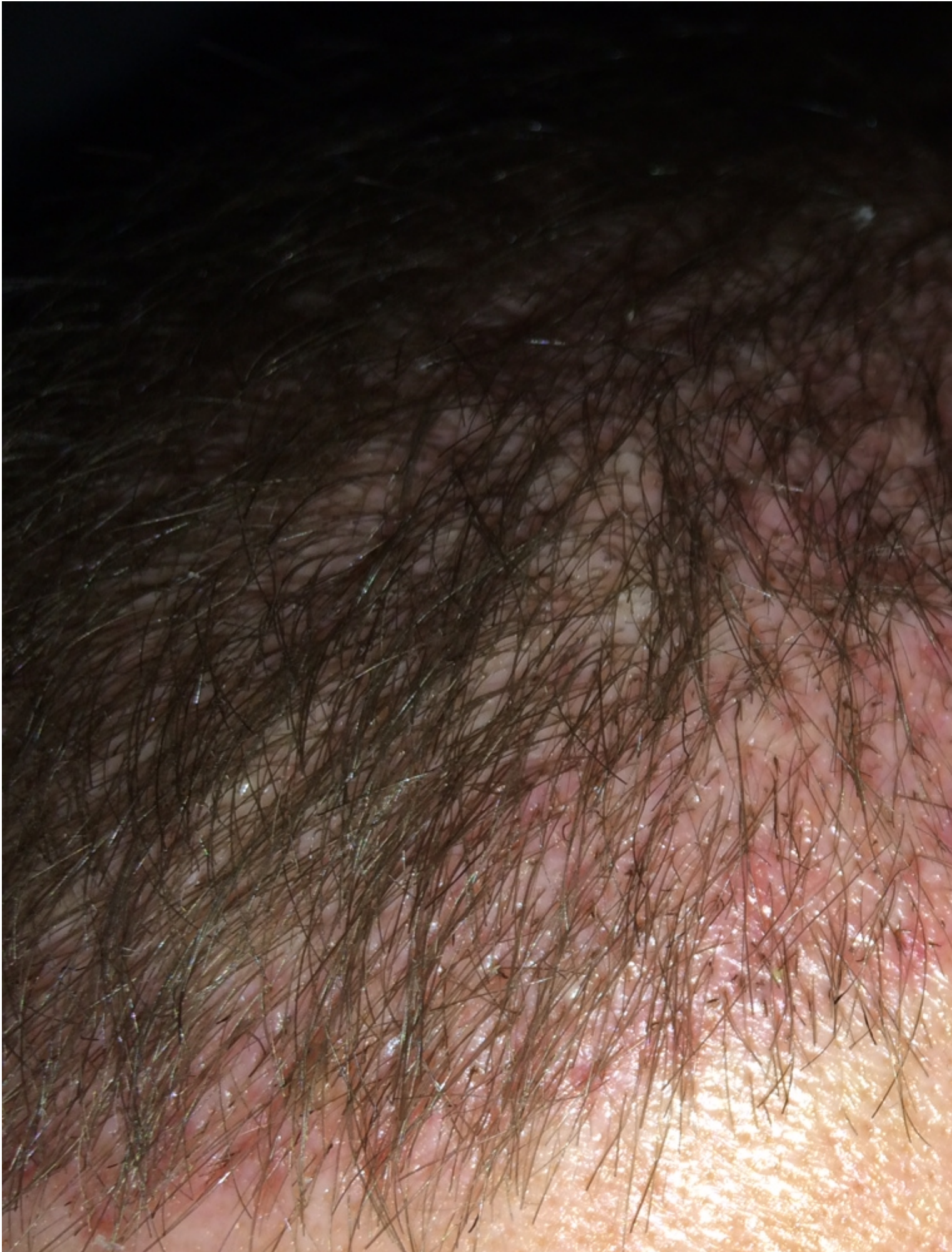Posted by [thefresh](#) on Wed, 18 Dec 2013 21:05:46 GMT

[View Forum Message](#) <> [Reply to Message](#)

Noch mal im Detail ... einige kleine Racker scheinen schon zu wachsen. Seit heute habe ich aber auch Minox-Foam drauf gemacht, was die Rötung vermutlich nicht gerade lindert ...

File Attachments

1) [image1.jpeg](#), downloaded 1796 times



Subject: Aw: Bericht: 3213 Graft-FUE am 09.12.13 bei Dr. Demirsoy bei fast Halbglatze und dünnem/feinem Haar

Posted by [steffkö](#) on Wed, 18 Dec 2013 21:09:27 GMT

[View Forum Message](#) <> [Reply to Message](#)

thefresh schrieb am Wed, 18 December 2013 22:01steff335 schrieb am Wed, 18 December 2013 21:58thefresh schrieb am Wed, 18 December 2013 21:51Steff ist über nervös, so lange die Rötungen noch nicht weg sind ... stimmts ??

Ja stimmt, das wäre der worst case wenn ich als Rothaut im Januar zur Arbeit muss. Hab schon schlaflose Nächte deswegen...

Bin seit einer Woche wieder im Büro und ohne Mütze am arbeiten ... wenn ich draußen zu Kunden fahre, kann ich in dieser Jahreszeit ohne Probleme eine Mütze anziehen. Aber seit einer Woche habe ich auch bei Besprechungen in meinem Büro keine Mütze mehr an ...

Und, keine blöden Sprüche ?

Wenn ich so wieder ins Büro gehen müsste dann würde ich zum Gespött der ganzen Firma

Deswegen fange ich mit Minox erst an wenn alles Rote komplett weg ist.

Subject: Aw: Bericht: 3213 Graft-FUE am 09.12.13 bei Dr. Demirsoy bei fast Halbglatze und dünnem/feinem Haar

Posted by [steffkö](#) on Wed, 18 Dec 2013 21:17:09 GMT

[View Forum Message](#) <> [Reply to Message](#)

Ausfallen müssen meine neuen Grafts natürlich auch noch bis Januar, aber da kann ich ja zur Not mit Rasierer nachhelfen. Bis jetzt läuft aber alles nach Plan.

Subject: Aw: Bericht: 3213 Graft-FUE am 09.12.13 bei Dr. Demirsoy bei fast Halbglatze und dünnem/feinem Haar

Posted by [thefresh](#) on Wed, 18 Dec 2013 21:21:02 GMT

[View Forum Message](#) <> [Reply to Message](#)

steff335 schrieb am Wed, 18 December 2013 22:09thefresh schrieb am Wed, 18 December 2013 22:01steff335 schrieb am Wed, 18 December 2013 21:58thefresh schrieb am Wed, 18 December 2013 21:51Steff ist über nervös, so lange die Rötungen noch nicht weg sind ... stimmts ??

Ja stimmt, das wäre der worst case wenn ich als Rothaut im Januar zur Arbeit muss. Hab schon schlaflose Nächte deswegen...

Bin seit einer Woche wieder im Büro und ohne Mütze am arbeiten ... wenn ich draußen zu Kunden fahre, kann ich in dieser Jahreszeit ohne Probleme eine Mütze anziehen. Aber seit einer Woche habe ich auch bei Besprechungen in meinem Büro keine Mütze mehr an ...

Und, keine blöden Sprüche ?

Wenn ich so wieder ins Büro gehen müsste dann würde ich zum Gespött der ganzen Firma

Deswegen fange ich mit Minox erst an wenn alles Rote komplett weg ist.

Nö, würde einer nen blöden Spruch machen, würde ich ihn entlassen

Subject: Aw: Bericht: 3213 Graft-FUE am 09.12.13 bei Dr. Demirsoy bei fast Halbglatze und dünnem/feinem Haar

Posted by [steffkö](#) on Wed, 18 Dec 2013 21:28:53 GMT

[View Forum Message](#) <> [Reply to Message](#)

Hehehe, na dann gehts ja - Cheffe !

Direkt sagen wird mir auch keiner was aber hintenrum gehts dann bestimmt hoch her...

Subject: Aw: Bericht: 3213 Graft-FUE am 09.12.13 bei Dr. Demirsoy bei fast Halbglatze und dünnem/feinem Haar

Posted by [epson](#) on Wed, 18 Dec 2013 21:29:15 GMT

[View Forum Message](#) <> [Reply to Message](#)

steff sag doch einfach, dass du ein neues haawuchsmittel versuchst. einige werden dich belächeln und nach ein paar monaten ist dann was da. dann werden sie dich fragen, was es für ein mittel ist

ich bin 6-7 wochen post op und auch noch rötungen. aber die werden durch mein haar wegretouchiert

Subject: Aw: Bericht: 3213 Graft-FUE am 09.12.13 bei Dr. Demirsoy bei fast Halbglatze und dünnem/feinem Haar

Posted by [steffkö](#) on Wed, 18 Dec 2013 21:47:29 GMT

[View Forum Message](#) <> [Reply to Message](#)

epson schrieb am Wed, 18 December 2013 22:29steff sag doch einfach, dass du ein neues haawuchsmittel versuchst. einige werden dich belächeln und nach ein paar monaten ist dann was da. dann werden sie dich fragen, was es für ein mittel ist

ich bin 6-7 wochen post op und auch noch rötungen. aber die werden durch mein haar wegretouchiert

einige Ausreden hab ich mir auch schon zurechtgelegt aber noch habe ich Hoffnung das der Heilungsverlauf so ist das ich sie nicht benötige.
Wegretouchieren kann ich leider nur mit Farbe/Puder...

Subject: Aw: Bericht: 3213 Graft-FUE am 09.12.13 bei Dr. Demirsoy bei fast Halbglatze und dünnem/feinem Haar
Posted by [steffkö](#) on Fri, 20 Dec 2013 13:39:48 GMT
[View Forum Message](#) <> [Reply to Message](#)

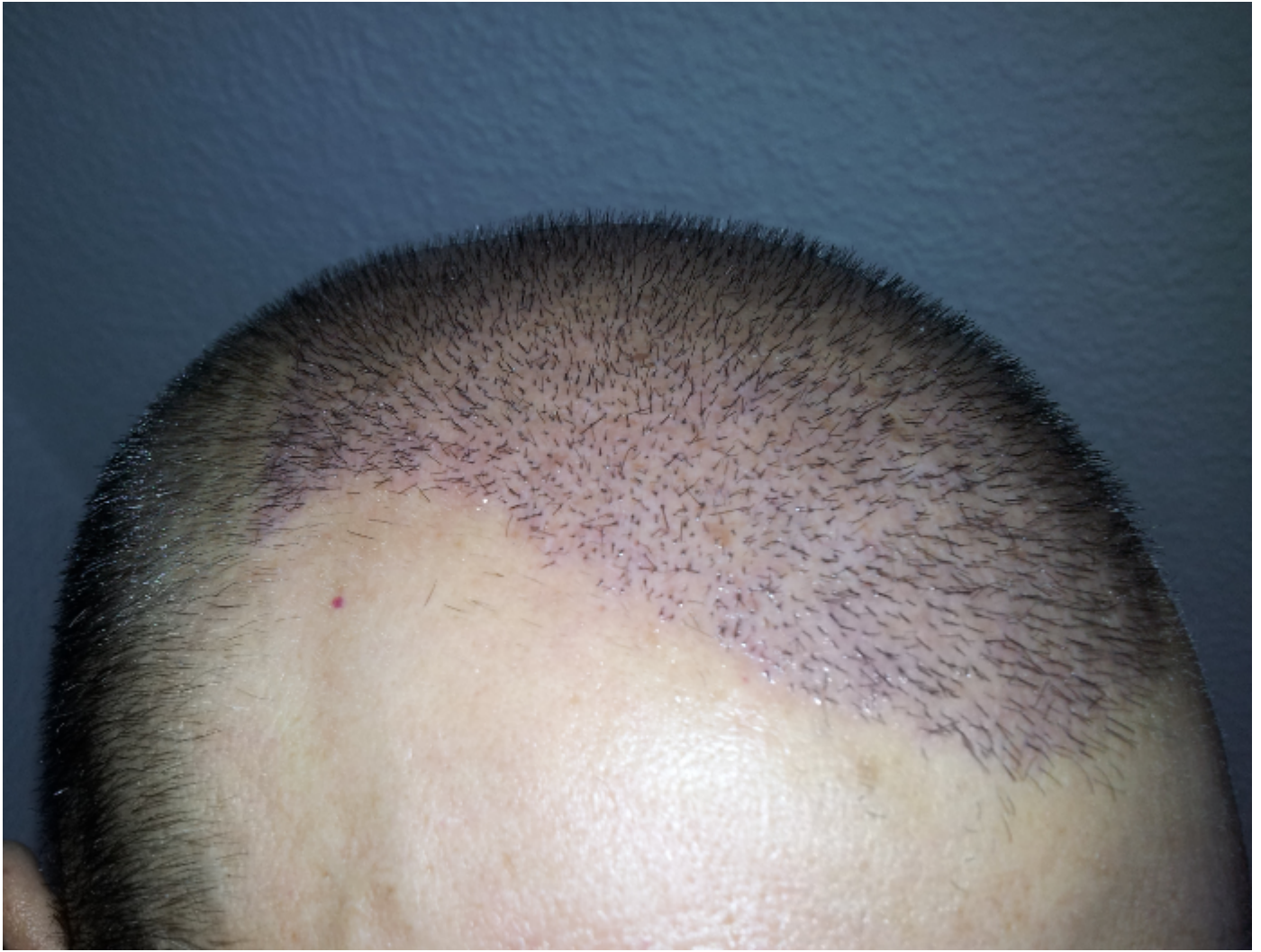Update 11. Tag

Soweit alles O.K. - bis auf die Rötung des kpl. Empfangsbereiches.
Scheinbar geht die bei mir auch nur gaaanz langsam zurück.
Um besser/effectiver eincremen zu können hab ich die neuen Grafts gestern komplett auf 2mm runterrasiert.
Seit heute fangen die neu gesetzten Haare an auszufallen, allein beim Eincremen hab ich an die hundert kleiner 3mm Häarchen an meinen Händen kleben gehabt.
Je eher desto besser, so gewöhne ich mich zumindest nicht an die neue Haarpracht.

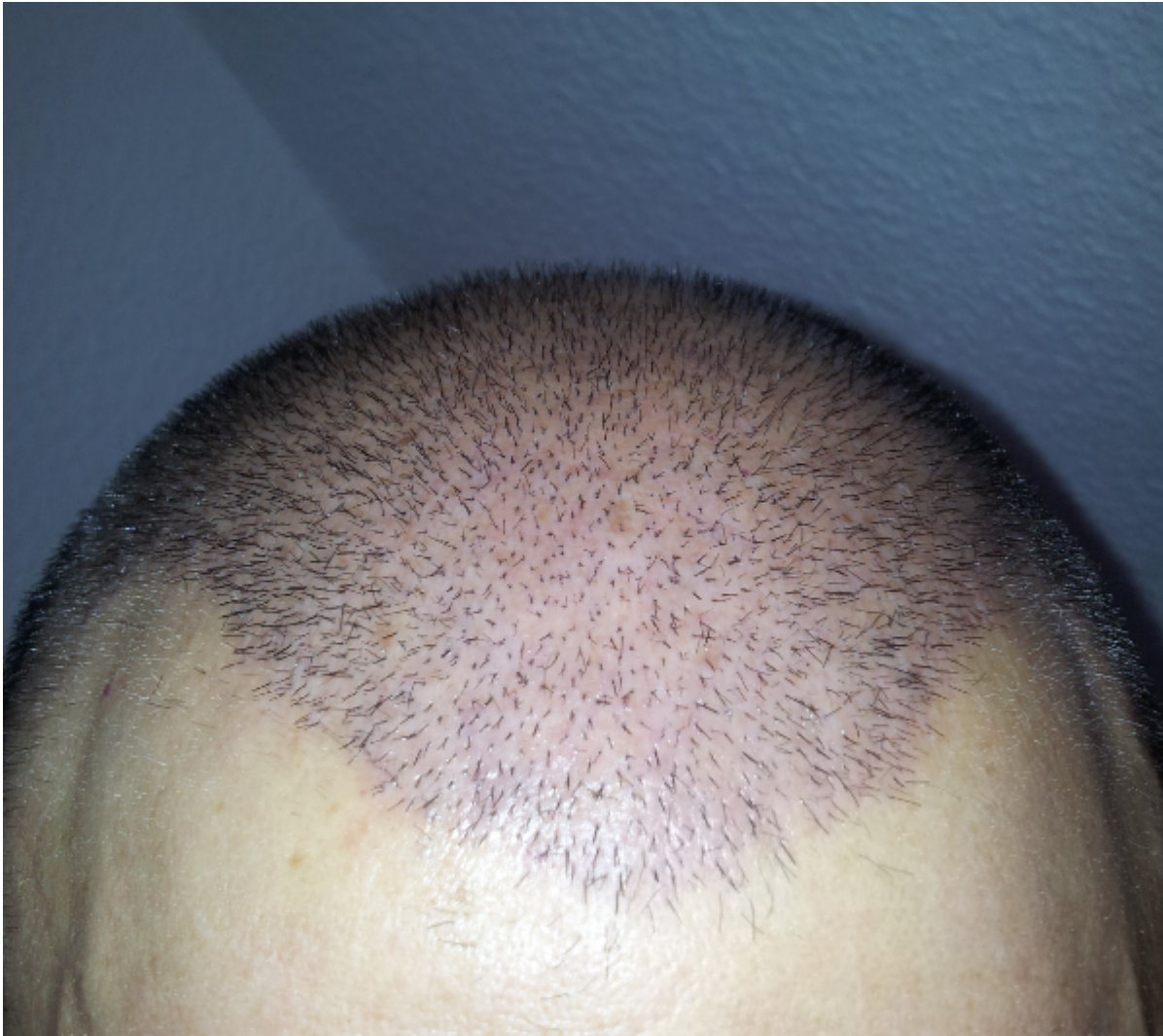Anbei Fotos von heute morgen.

File Attachments

1) [2013-12-20 14.36.03.png](#), downloaded 1999 times



2) [2013-12-20 14.36.46.png](#), downloaded 1513 times



Subject: Aw: Bericht: 3213 Graft-FUE am 09.12.13 bei Dr. Demirsoy bei fast Halbglatze und dünnem/feinem Haar

Posted by [steffkö](#) on Thu, 26 Dec 2013 17:57:32 GMT

[View Forum Message](#) <> [Reply to Message](#)

Update 17. Tag

Frohe Weihnachten !!!

Mittlerweile sind ca.30-40% der neuen Grafts ausgefallen.

Aus diesem Grund und wegen der besseren Eincrembarkeit habe ich gestern den Implantationsbereich komplett runterrasiert.

Jetzt siehts fast wieder aus wie vor der HT.

Die Hautrötungen gehen stetig zurück, unter bestimmten Lichtverhältnissen ist fast nichts mehr zu erkennen.

Zusätzlich nehme ich jetzt seit 3 Tagen auch noch Diclo 75mg um die Entzündung auch von Innen zu bekämpfen.

Ansonsten ist wieder Normalität eingeleitet was Sport, Duschen etc. angeht. Morgen gehe ich das erste mal seit der HT wieder unter Solarium, für den Kopfbereich plane ich aber nur ca. 2-3 Minuten ein.

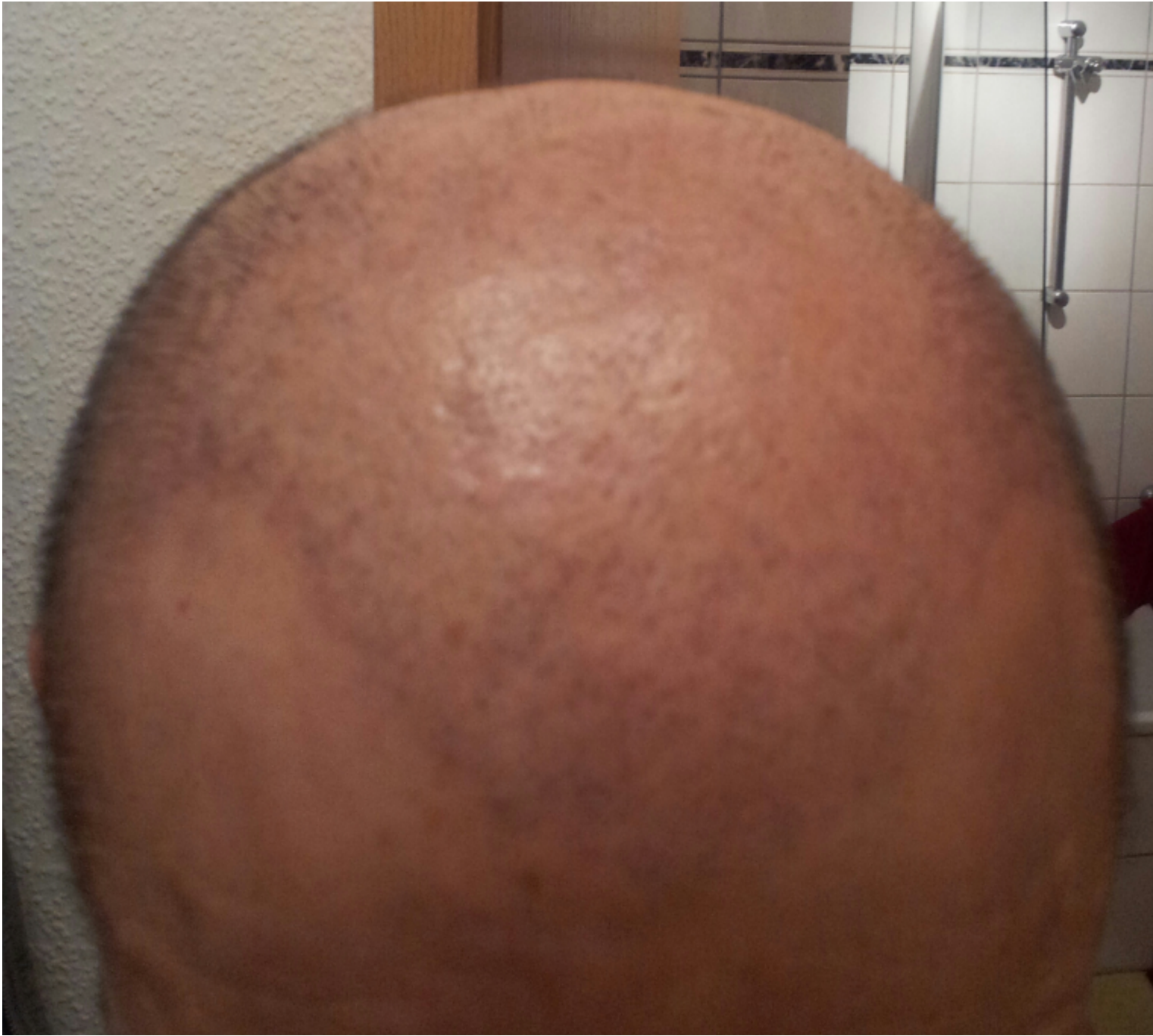Erstmal schauen wie die Haut am Implantationsbereich reagiert, werde mich wohl langsam rantasten müssen um keinen Sonnenbrand zu riskieren.

Ab Montag kommt dann Minox 5% zum Einsatz.

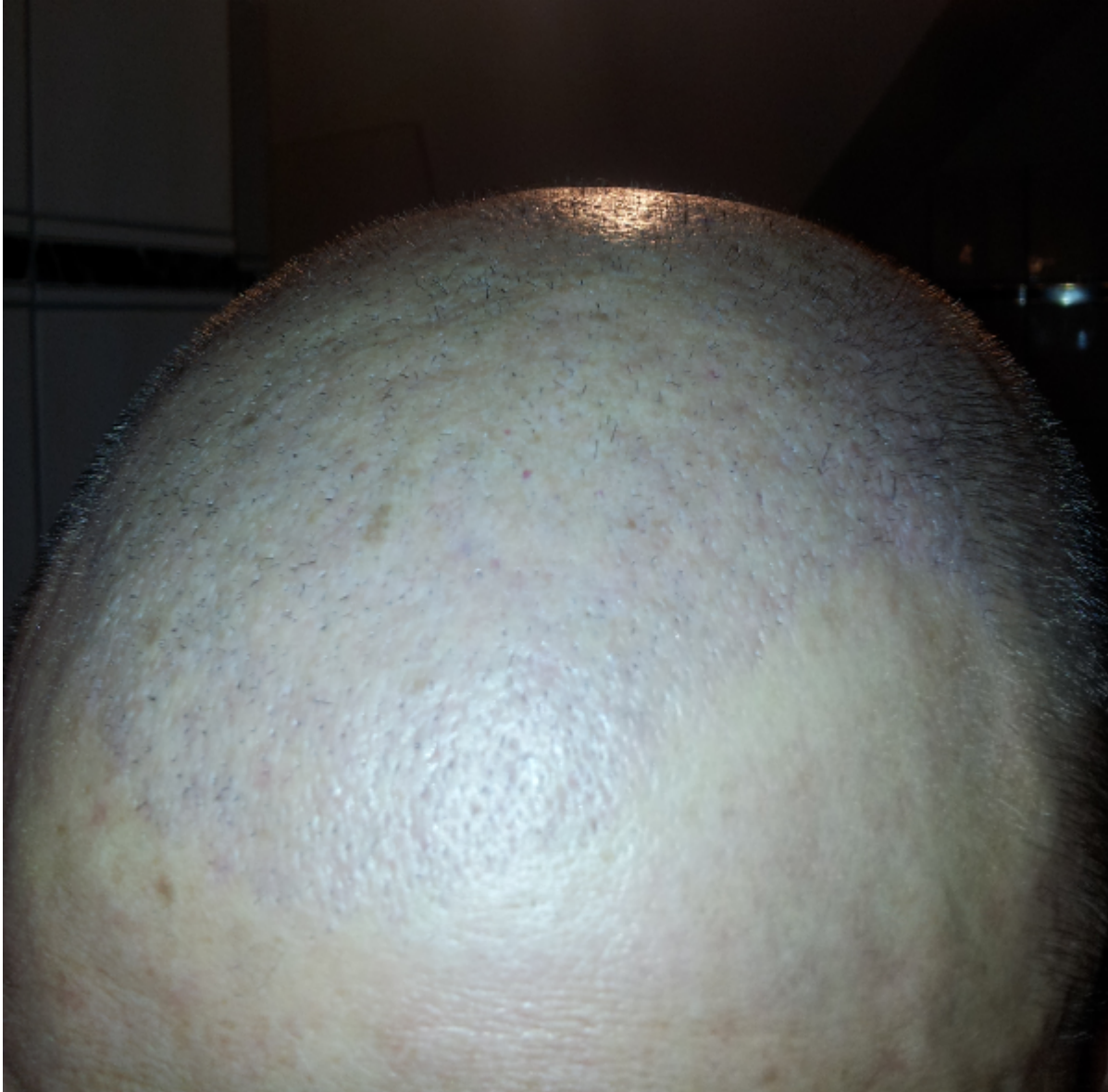Anbei 2 Fotos vom glattrasierten Empfangsbereich, mit und ohne Blitzlicht.

File Attachments

1) [2013-12-26 18.13.24.png](#), downloaded 1710 times



2) [2013-12-26 18.12.46.png](#), downloaded 1371 times



Subject: Aw: Bericht: 3213 Graft-FUE am 09.12.13 bei Dr. Demirsoy bei fast Halbglatze und dünnem/feinem Haar
Posted by [haarlos1980](#) on Fri, 27 Dec 2013 18:08:10 GMT
[View Forum Message](#) <> [Reply to Message](#)

Ich bin weiterhin gespannt !!

Subject: Aw: Bericht: 3213 Graft-FUE am 09.12.13 bei Dr. Demirsoy bei fast Halbglatze und dünnem/feinem Haar
Posted by [steffkö](#) on Fri, 27 Dec 2013 20:19:39 GMT
[View Forum Message](#) <> [Reply to Message](#)

haarlos1980 schrieb am Fri, 27 December 2013 19:08Ich bin weiterhin gespannt !!

Glaub mir, ich auch.

Solarium heute hat ohne Probleme (keine zusätzliche Rötung) geklappt.

Hab den kompl. Kopfbereich für 3 Minuten bei mittlerer Stärke besonnen lassen.

Am Montag dann 5 Minuten.

Solarium mach ich aus dem Grund weil die geröteten Stellen auf einer dunkleren Kopfhaut weniger auffallen.

Die Rötungen sind zwar schon stark zurückgegangen aber unter bestimmten Umständen z.B. Sport, warme Räume, besondere Lichtverhältnisse, sind die eben doch noch zu sehen.

Subject: Aw: Bericht: 3213 Graft-FUE am 09.12.13 bei Dr. Demirsoy bei fast Halbglatze und dünnem/feinem Haar

Posted by [thefresh](#) on Fri, 27 Dec 2013 21:49:52 GMT

[View Forum Message](#) <> [Reply to Message](#)

steff335 schrieb am Fri, 27 December 2013 21:19haarlos1980 schrieb am Fri, 27 December 2013 19:08Ich bin weiterhin gespannt !!

Glaub mir, ich auch.

Solarium heute hat ohne Probleme (keine zusätzliche Rötung) geklappt.

Hab den kompl. Kopfbereich für 3 Minuten bei mittlerer Stärke besonnen lassen.

Am Montag dann 5 Minuten.

Solarium mach ich aus dem Grund weil die geröteten Stellen auf einer dunkleren Kopfhaut weniger auffallen.

Die Rötungen sind zwar schon stark zurückgegangen aber unter bestimmten Umständen z.B. Sport, warme Räume, besondere Lichtverhältnisse, sind die eben doch noch zu sehen.

Hi,

also ich würde so früh NICHT sonnen gehen ! Bin das erste Mal nach 4 Wochen wieder sonnen gegangen, allerdings mit komplett bedecktem Kopf ... das geht übrigens richtig gut und werde ich auch die kommenden Monate weiter so machen ...

Subject: Aw: Bericht: 3213 Graft-FUE am 09.12.13 bei Dr. Demirsoy bei fast Halbglatze und dünnem/feinem Haar

Posted by [steffkö](#) on Fri, 27 Dec 2013 22:11:53 GMT

[View Forum Message](#) <> [Reply to Message](#)

Meine Haut ist daran gewöhnt, gehe regelmäßig 1x pro Woche.
Solange die "neue Haut" an den OP-Stellen sich nicht optisch verändert, glaube ich, ist alles O.K.
Ausserdem bin ich vorsichtig mit der "Dosierung"

Subject: Aw: Bericht: 3213 Graft-FUE am 09.12.13 bei Dr. Demirsoy bei fast Halbglatze und dünnem/feinem Haar
Posted by [thefresh](#) on Sat, 28 Dec 2013 08:41:29 GMT

[View Forum Message](#) <> [Reply to Message](#)

steff335 schrieb am Fri, 27 December 2013 23:11 Meine Haut ist daran gewöhnt, gehe regelmäßig 1x pro Woche.
Solange die "neue Haut" an den OP-Stellen sich nicht optisch verändert, glaube ich, ist alles O.K.
Ausserdem bin ich vorsichtig mit der "Dosierung"

Ich gehe auch regelmäßig (min. 2x Woche), würde aber aktuell keine UV-Strahlung an meine bearbeitete Fläche lassen... aber dein Risiko

Subject: Aw: Bericht: 3213 Graft-FUE am 09.12.13 bei Dr. Demirsoy bei fast Halbglatze und dünnem/feinem Haar
Posted by [steffkö](#) on Sat, 28 Dec 2013 08:48:19 GMT

[View Forum Message](#) <> [Reply to Message](#)

thefresh schrieb am Sat, 28 December 2013 09:41 steff335 schrieb am Fri, 27 December 2013 23:11 Meine Haut ist daran gewöhnt, gehe regelmäßig 1x pro Woche.
Solange die "neue Haut" an den OP-Stellen sich nicht optisch verändert, glaube ich, ist alles O.K.
Ausserdem bin ich vorsichtig mit der "Dosierung"

Ich gehe auch regelmäßig (min. 2x Woche), würde aber aktuell keine UV-Strahlung an meine bearbeitete Fläche lassen... aber dein Risiko

Bei Dir ist ja auch noch alles feuerrot !!!

Subject: Aw: Bericht: 3213 Graft-FUE am 09.12.13 bei Dr. Demirsoy bei fast Halbglatze und dünnem/feinem Haar
Posted by [thefresh](#) on Sat, 28 Dec 2013 14:14:34 GMT

[View Forum Message](#) <> [Reply to Message](#)

steff335 schrieb am Sat, 28 December 2013 09:48 thefresh schrieb am Sat, 28 December 2013 09:41 steff335 schrieb am Fri, 27 December 2013 23:11 Meine Haut ist daran gewöhnt, gehe

regelmäßig 1x pro Woche.

Solange die "neue Haut" an den OP-Stellen sich nicht optisch verändert, glaube ich, ist alles O.K.

Ausserdem bin ich vorsichtig mit der "Dosierung"

Ich gehe auch regelmäßig (min. 2x Woche), würde aber aktuell keine UV-Strahlung an meine bearbeitete Fläche lassen... aber dein Risiko

Bei Dir ist ja auch noch alles feuerrot !!!

Wird von Tag zu Tag schwächer ... aber das tolle ist, dass es bei mir schon anfängt zu wachsen

Subject: Aw: Bericht: 3213 Graft-FUE am 09.12.13 bei Dr. Demirsoy bei fast Halbglatze und dünnem/feinem Haar

Posted by [Whitebeard86](#) on Sat, 28 Dec 2013 16:09:09 GMT

[View Forum Message](#) <> [Reply to Message](#)

Also Sorry steff kann dich überhaupt nicht verstehen .

Also mir sagte mein Arzt das ich min 8 Wochen mit Solarium oder Sonnenbaden warten soll,optimal wären sogar 6 Monate und das hab ich dann auch so gemacht.

Klar war es nicht einfach ,sich im Sommer nicht unter die Sonne zu legen aber mir war das Risiko einfach zu Hoch nur ein einziges

Haar dadurch zu verlieren.

Meine Op ist nun 9 Monate her und ich denke das 90 -95%angewachsen sind,auch weil ich einfach sehr sehr vorsichtig war ,natürlich hat der Arzt auch gute Arbeit geleistet .

Jedes Graft zählt deswegen geh lieber ,zumindest die ersten Wochen vorsichtig mit deinem Kopf um.

Aber jetzt muss für sich wissen was das richtige ist .

Subject: Aw: Bericht: 3213 Graft-FUE am 09.12.13 bei Dr. Demirsoy bei fast Halbglatze und dünnem/feinem Haar

Posted by [steffkö](#) on Sat, 28 Dec 2013 16:54:33 GMT

[View Forum Message](#) <> [Reply to Message](#)

Ich glaube einfach das viele nach einer Haartransplantation ÜBERVORSICHTIG sind in Bezug auf Waschen, Krusten entfernen, Sonnen etc.

Was sollen denn bitte die UV-Strahlen, den tief in der Kopfhaut liegenden Wurzeln der implantierten Grafts, nach 19 Tagen noch anhaben können?

Das einzige was passieren kann ist das man sich die neu entstandene dünne Hautschicht relativ schnell verbrennen kann und da muss man dann natürlich mal ein bisschen vorsichtiger sein als sonst.

Ich hab übrigens schon des öfteren nach div. Verletzungen schon wesentlich größere

Flächen mit neuer, noch leicht geröteter Haut gehabt und da hat nie ein Arzt was von "Rücksicht auf UV-Strahlen" gesagt.

Aber wie du schon sagtest ist das eine Entscheidung die jeder für sich selbst treffen muss.

Subject: Aw: Bericht: 3213 Graft-FUE am 09.12.13 bei Dr. Demirsoy bei fast Halbglatze und dünnem/feinem Haar

Posted by [thefresh](#) on Sat, 28 Dec 2013 17:47:17 GMT

[View Forum Message](#) <> [Reply to Message](#)

steff335 schrieb am Sat, 28 December 2013 17:54Ich glaube einfach das viele nach einer Haartransplantation ÜBERVORSICHTIG sind in Bezug auf Waschen, Krusten entfernen, Sonnen etc.

Was sollen denn bitte die UV-Strahlen, den tief in der Kopfhaut liegenden Wurzeln der implantierten Grafts, nach 19 Tagen noch anhaben können?

Das einzige was passieren kann ist das man sich die neu entstandene dünne Hautschicht relativ schnell verbrennen kann und da muss man dann natürlich mal ein bisschen vorsichtiger sein als sonst.

Ich hab übrigens schon des öfteren nach div. Verletzungen schon wesentlich größere Flächen mit neuer, noch leicht geröteter Haut gehabt und da wurde nie ein Arzt was von "Rücksicht auf UV-Strahlen".

Aber wie du schon sagtest ist das eine Entscheidung die jeder für sich selbst treffen muss.

Letztenendes gibt es keine Studien darüber was die Anwuchsrate wie beeinflusst. Ich würde an deiner Stelle dennoch ein kleines Bisschen vorsichtiger sein. Bisher habe ich von noch KEINEM Arzt

gehört, dass man sich ohne Probleme nach so kurzer Zeit unter UV-Strahlung begeben soll. Mir scheint es ein Wenig so, dass dir das nicht sichtbar sein der "Rötung" wichtiger ist, als das Endergebnis.

Fasse das nicht als Angriff auf ... ich möchte nur, dass Du ein top Ergebnis bekommst ...

Subject: Aw: Bericht: 3213 Graft-FUE am 09.12.13 bei Dr. Demirsoy bei fast Halbglatze und dünnem/feinem Haar

Posted by [steffkö](#) on Sat, 28 Dec 2013 18:36:57 GMT

[View Forum Message](#) <> [Reply to Message](#)

Zitat:

Letztenendes gibt es keine Studien darüber was die Anwuchsrate wie beeinflusst. Ich würde an deiner Stelle dennoch ein kleines Bisschen vorsichtiger sein. Bisher habe ich von noch KEINEM Arzt

gehört, dass man sich ohne Probleme nach so kurzer Zeit unter UV-Strahlung begeben soll. Mir scheint es ein Wenig so, dass dir das nicht sichtbar sein der "Rötung" wichtiger ist, als das Endergebnis.

Fasse das nicht als Angriff auf ... ich möchte nur, dass Du ein top Ergebnis bekommst ...

Schön das du dir um mein Ergebnis solche Sorgen machst, wir Demirsoy-Jünger müssen ja auch zusammenhalten !

Du hast ja Recht damit das z.Z. mein Focus darauf liegt die Rötungen so schnell wie möglich wegzubekommen und dafür tue ich auch wirklich ALLES, aber trotzdem bin ich auch darauf bedacht das Gesamtergebnis(Anwuchsrate) nicht aus den Augen zu verlieren.

Aber du musst auch mal bitte "die Kirche im Dorf lassen" denn ich könnte mir gut vorstellen das viele "Mitreiter" die sich im Sommer einer HT unterziehen, unbewusst durch vergessene Kopfbedeckungen, mehr UV-Strahlung antun als ich mit meinen gerademal 3 Minuten bei mittlerer Intensität und bei an UV-Strahlen gewöhnter und mit Melanin vollgepackter Haut.

Subject: Aw: Bericht: 3213 Graft-FUE am 09.12.13 bei Dr. Demirsoy bei fast Halbglatze und dünnem/feinem Haar

Posted by [haarlos1980](#) on Thu, 02 Jan 2014 16:57:11 GMT

[View Forum Message](#) <> [Reply to Message](#)

Wie siehts aus ?? Ich kann's nicht mehr erwarten !!

Subject: Aw: Bericht: 3213 Graft-FUE am 09.12.13 bei Dr. Demirsoy bei fast Halbglatze und dünnem/feinem Haar

Posted by [steffkö](#) on Sun, 05 Jan 2014 09:52:11 GMT

[View Forum Message](#) <> [Reply to Message](#)

Update 4.Woche

Rötungen:

Nochmals etwas besser geworden, Personen die nichts von der HT wissen bemerken nichts. Richtig auffällig(zumindest für mich) wird's nur noch wenn ich Sport treibe, mich längere Zeit in warmen Räumen aufhalte oder wenn ich unter Stress stehe.

Nachdem ich letzte Woche begonnen hatte Minox 5% (Kirkland) aufzutragen und sich dadurch die Rötungen verschlimmerten, hatte ich beschlossen nochmal eine Woche damit zu warten. Seit gestern benutze ich die alkoholarme Variante von Minox (Foligain.P5), dieses Präparat verursacht bei mir keinerlei Hautirritationen.

Am Entnahmehereich ist selbst bei einer 4mm-Rasur nichts mehr von der OP(Rötungen, Narben etc.) zu sehen, es sei denn man holt die Lupe raus.

Haarstatus:

Ausgefallen sind mittlerweile ca.40-50% der neuen Grafts. Ist allerdings sehr schwer zu sagen weil, nachdem ich letzte Woche alles mit dem Nassrasierer runterrasiert hatte, viele Haare nur noch sehr sehr dünn/fein nachgewachsen sind. Aus 3m Entfernung könnte man meinen das da überhaupt keine Haare mehr sind, so dünn sind die. Ich denke/hoffe das diese Haare auch nicht mehr ausfallen werden und jetzt langsam wieder kräftiger werden.

Medikamente nehme ich z.Z. noch 1x täglich dünn 0,1% Cortison-Lotion, 2x täglich Bepanthen Wund- und Heilsalbe, ab und zu noch ne Heilerdepäckung, 0,5mg Fin und seit gestern 1x täglich das Minox.

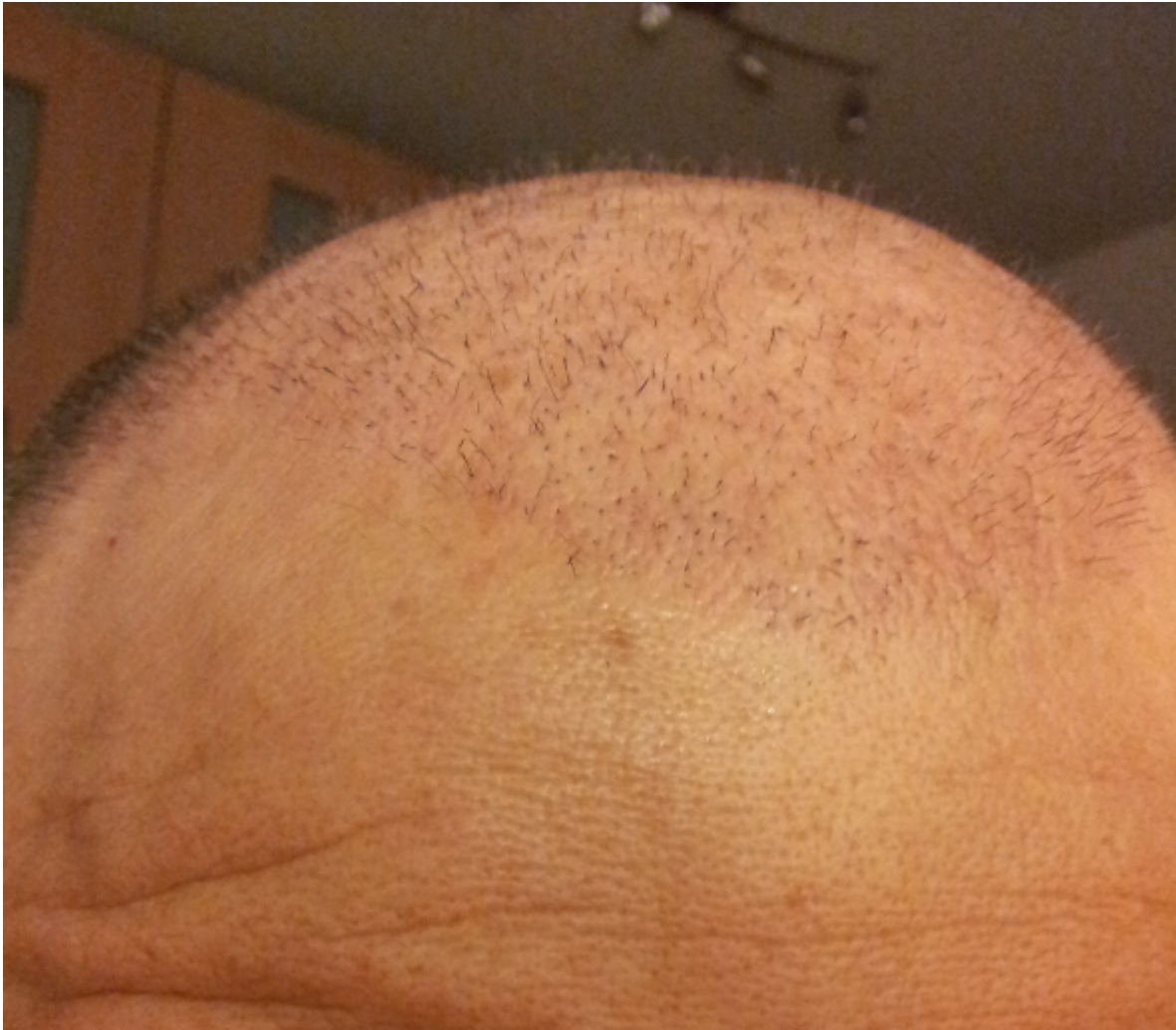Ab Montag geht's dann wieder zur Arbeit, bin schon gespannt ob den Kollegen etwas auffällt. Wenn überhaupt dann nur an der eventuellen leichten Rötung und der etwas anderen Hautstruktur im Empfangsbereich.

Denn die ist durch die vielen Slitz etwas gröber als vorher geworden, sieht ein bisschen aus wie Gänsehaut.

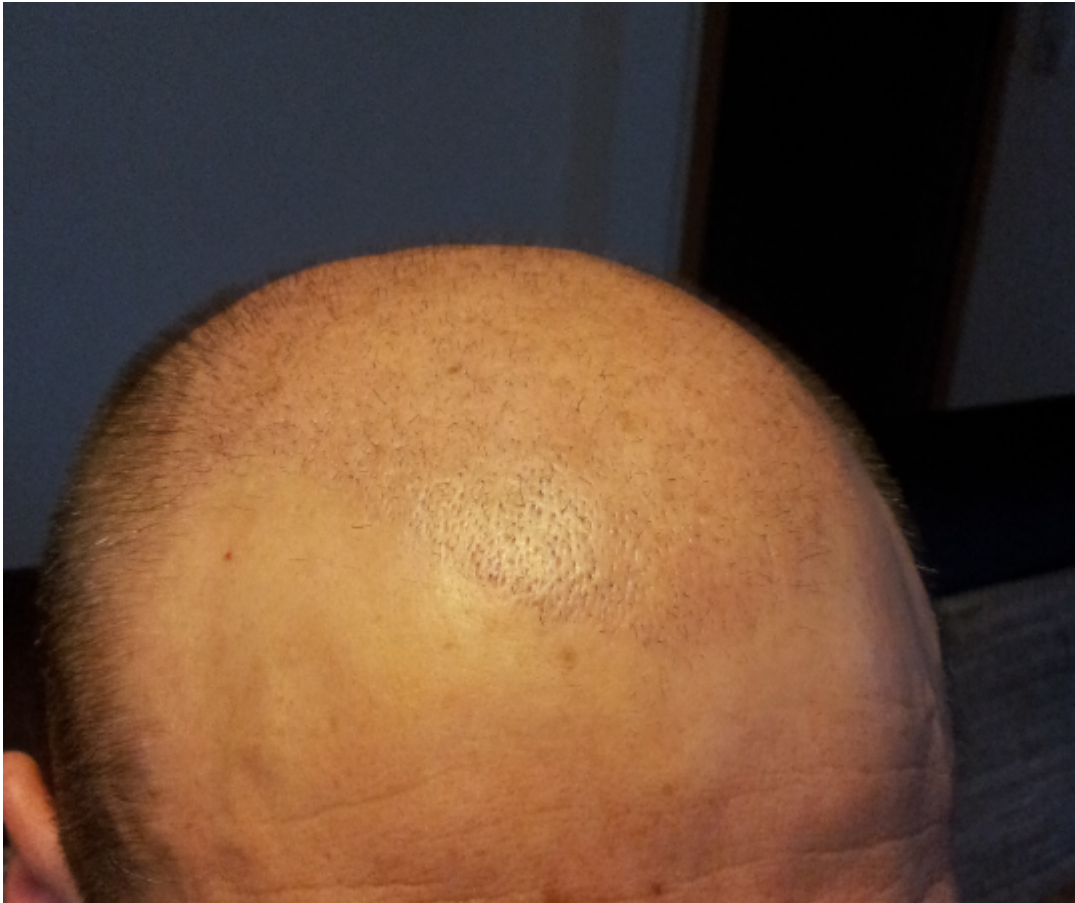Anbei zwei Fotos von gestern und zwei Vergleichsfotos, eins vom 11.Tag und eins von vor der OP

File Attachments

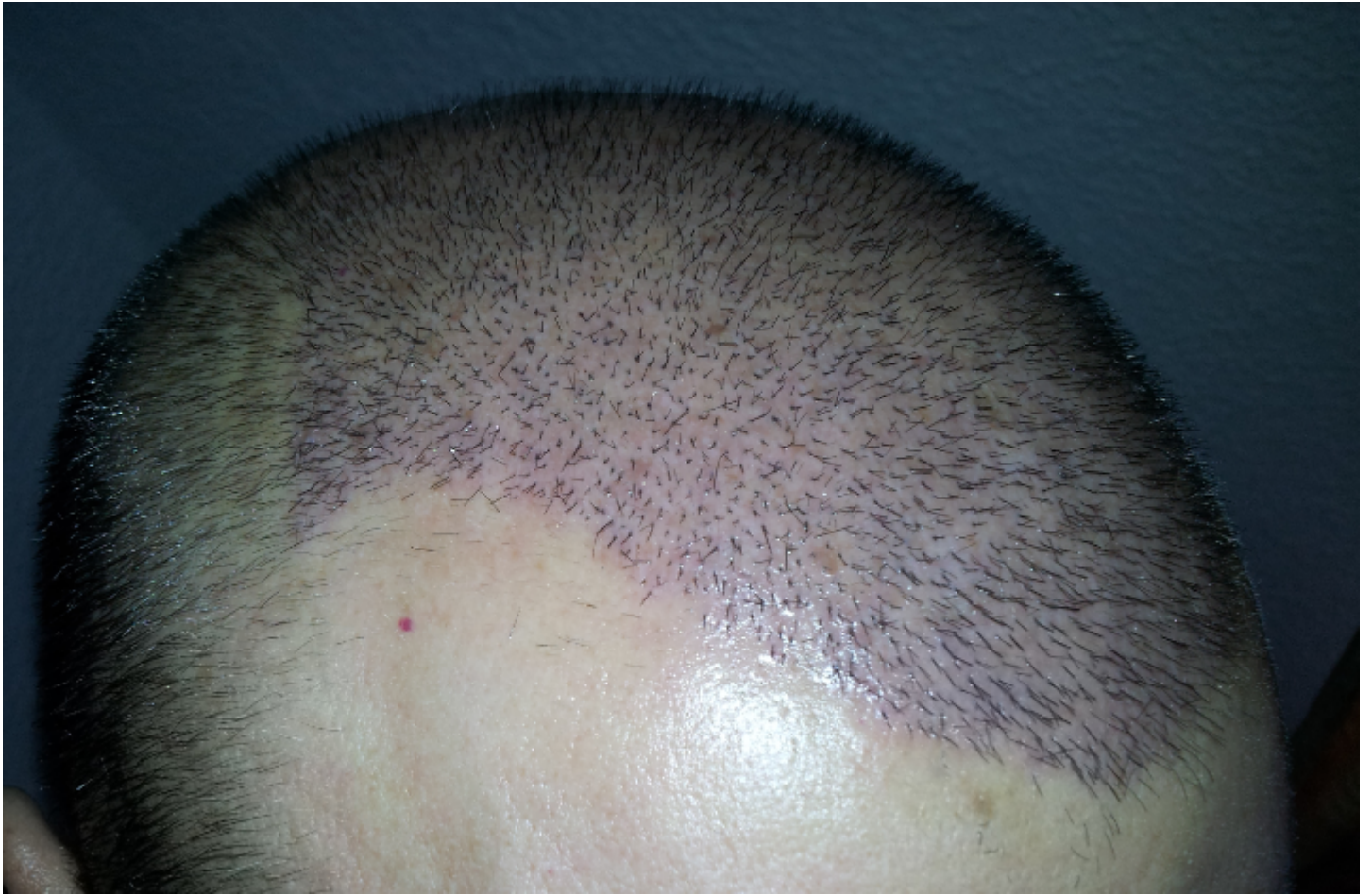1) [4.Woche.png](#), downloaded 1903 times



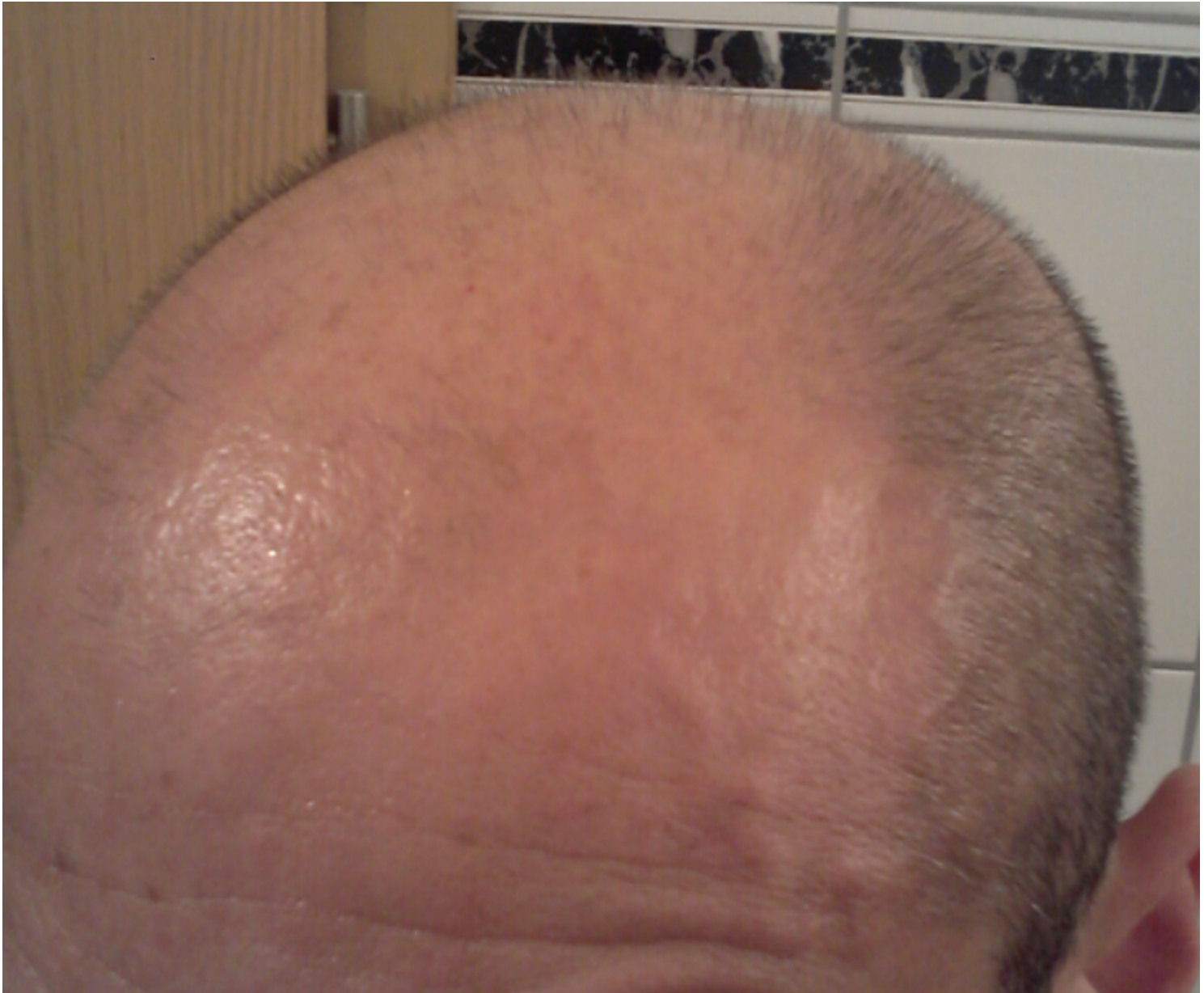2) [4.Woche_.png](#), downloaded 1153 times



3) [11.Tag.png](#), downloaded 1003 times



4) [vor OP.png](#), downloaded 946 times



Subject: Aw: Bericht: 3213 Graft-FUE am 09.12.13 bei Dr. Demirsoy bei fast Halbglatze und dünnem/feinem Haar

Posted by [haarlos1980](#) on Sat, 18 Jan 2014 09:45:31 GMT

[View Forum Message](#) <> [Reply to Message](#)

Wie sieht es hier aus ?? Geht's noch weiter ??

Subject: Aw: Bericht: 3213 Graft-FUE am 09.12.13 bei Dr. Demirsoy bei fast Halbglatze und dünnem/feinem Haar

Posted by [steffkö](#) on Sat, 18 Jan 2014 13:39:59 GMT

[View Forum Message](#) <> [Reply to Message](#)

Es geht hier weiter sobald es was neues gibt.

Momentan ruhen sich die Grafts aus und sammeln Kraft um dann in ca. 8 Wochen richtig gas geben zu können.

Die Rötungen sind so gut wie verschwunden deswegen nehme ich das Minox jetzt 2x täglich. Cortison und Bepanthen benötige ich nicht mehr.

Da meine Haare fast so aussehen wie vor der HT ist bis jetzt niemandem etwas aufgefallen.

Fotos stelle ich dann wieder ein wenn sich was verändert hat.

Subject: Aw: Bericht: 3213 Graft-FUE am 09.12.13 bei Dr. Demirsoy bei fast Halbglatze und dünnem/feinem Haar

Posted by [Shunin87](#) on Thu, 23 Jan 2014 16:02:26 GMT

[View Forum Message](#) <> [Reply to Message](#)

Hi Steff,

in meinem Erfahrungsbericht kannst du nachschauen was dich in etwa erwartet.

<http://www.alopezie.de/foren/transplant/index.php/t/6361/>

Ich poste in ein paar Tagen 1 Jahr post OP Bilder.

wenn du nach 12 Monaten bei deinem 4mm Schnitt bleibst wirst du recht zufrieden sein.

Für länge Haare wird es nicht Dicht genug schätze ich mal.

Viel Erfolg

Subject: Aw: Bericht: 3213 Graft-FUE am 09.12.13 bei Dr. Demirsoy bei fast Halbglatze und dünnem/feinem Haar

Posted by [steffkö](#) on Thu, 23 Jan 2014 19:11:16 GMT

[View Forum Message](#) <> [Reply to Message](#)

Shunin87 schrieb am Thu, 23 January 2014 17:02Hi Steff,

in meinem Erfahrungsbericht kannst du nachschauen was dich in etwa erwartet.

<http://www.alopezie.de/foren/transplant/index.php/t/6361/>

Ich poste in ein paar Tagen 1 Jahr post OP Bilder.

wenn du nach 12 Monaten bei deinem 4mm Schnitt bleibst wirst du recht zufrieden sein.

Für länge Haare wird es nicht Dicht genug schätze ich mal.

Viel Erfolg

Na da bin ich mal auf deine Fotos gespannt ? Hattest ja zu Beginn ziemlich lange mit unschönen Rötungen zu kämpfen.

Ich finde das Resultat auf dem Foto vom 5.Monat, für den frühen Zeitpunkt, schon recht O.k.

Bei mir gehts jetzt auch langsam los mit dem Neuwuchs, hier und da stossen, zusätzlich zu den dünneren die nicht ausgefallen sind, schon dicke pigmentierte Haare hervor.

Grüsse

Subject: Aw: Bericht: 3213 Graft-FUE am 09.12.13 bei Dr. Demirsoy bei fast Halbglatze und dünnem/feinem Haar

Posted by [Shunin87](#) on Fri, 24 Jan 2014 03:04:04 GMT

[View Forum Message](#) <> [Reply to Message](#)

Auf den Fotos war die Rötung schon extrem, aber im Alltag ist es niemandem aufgefallen. Wäre mir auch ziemlich egal gewesen. Es wusste eh jeder davon. Wie hätte ich es auch verheimlichen sollen. Vorher Vollglatze und auf einmal 3mm Schnitt inkl. Haare

hab mal grad auf die schnelle ein Foto gemacht. Ist halt nicht sehr aussagekräftig, da ich die Haare auf 3mm trage. Sieht einfach besser aus finde ich. Hauptsache die Stirn findet ein Ende

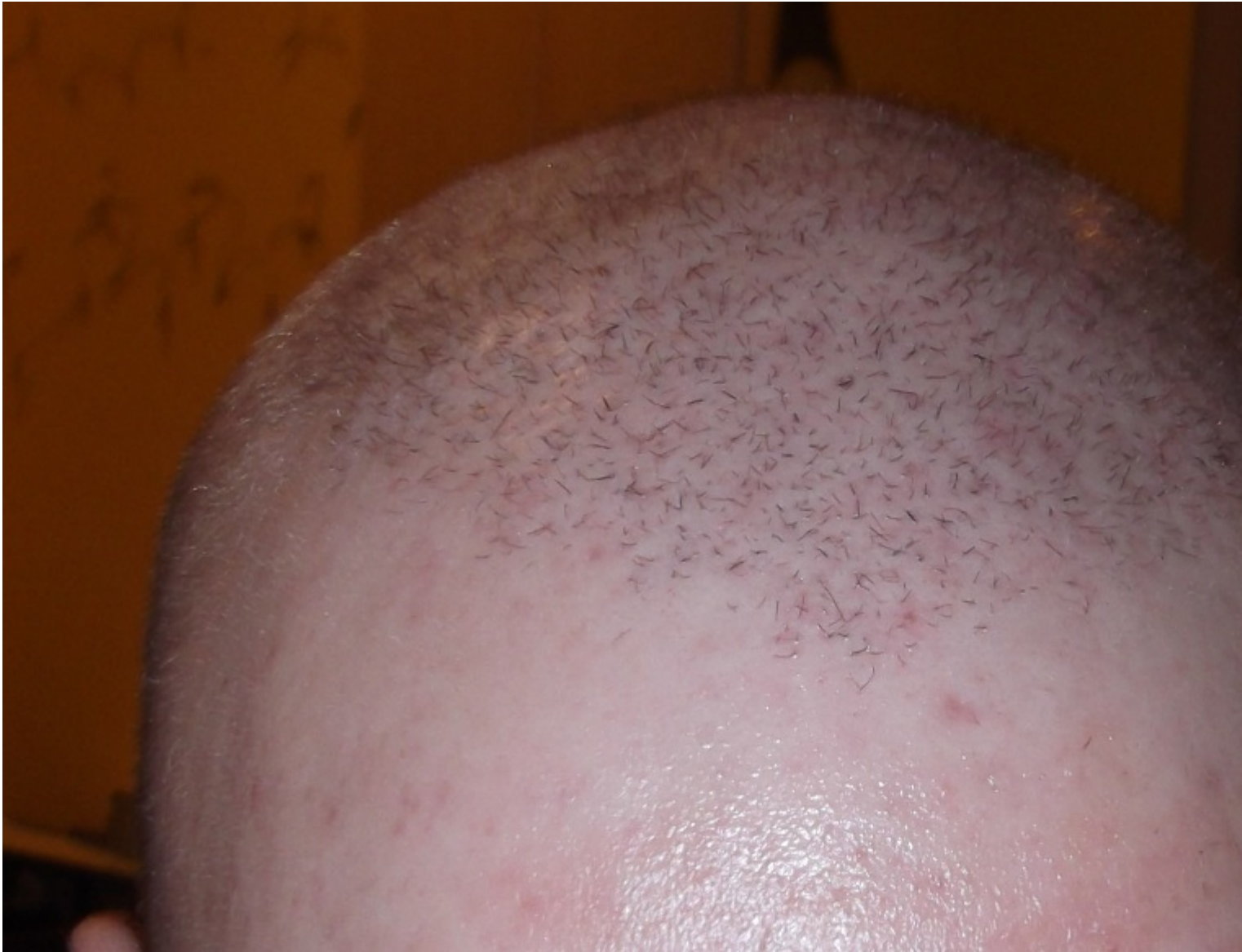Erwarte keine Matte auf deinem Kopf. Vor allem bei feinen Haaren geht das einfach nicht mit 3200Grafts auf der Fläche.

Bin auf dein Ergebnis gespannt! Hab mir auch schon mal überlegt evtl. bei Herrn Demirsoy vorstellig zu werden

LG

File Attachments

1) [Haare Januar 2014.jpg](#), downloaded 1596 times



Subject: Aw: Bericht: 3213 Graft-FUE am 09.12.13 bei Dr. Demirsoy bei fast Halbglatze und dünnem/feinem Haar

Posted by [steffkö](#) on Fri, 24 Jan 2014 20:16:20 GMT

[View Forum Message](#) <> [Reply to Message](#)

Viel hat sich da ja nicht mehr getan zwischen 5.Monat und jetzt, meinst du da kommt jetzt noch mehr ?

Nimmst du Fin und Minox ?

Subject: Aw: Bericht: 3213 Graft-FUE am 09.12.13 bei Dr. Demirsoy bei fast

Halbglatze und dünnem/feinem Haar

Posted by [norm90](#) on Fri, 24 Jan 2014 21:24:38 GMT

[View Forum Message](#) <> [Reply to Message](#)

Das liegt daran, weil ihr beide verdammt helle Hauttypen seid.

Bei dunkleren Typen ist die Rötung schon meist nach ein paar Tagen weg... Verstehe nicht warum der Arzt euch nich vorwarnt

Subject: Aw: Bericht: 3213 Graft-FUE am 09.12.13 bei Dr. Demirsoy bei fast Halbglatze und dünnem/feinem Haar

Posted by [he90](#) on Fri, 24 Jan 2014 22:33:09 GMT

[View Forum Message](#) <> [Reply to Message](#)

jetzt noch ne Micropigmentation und der Vin Diesel style läuft

Subject: Aw: Bericht: 3213 Graft-FUE am 09.12.13 bei Dr. Demirsoy bei fast Halbglatze und dünnem/feinem Haar

Posted by [Shunin87](#) on Sat, 25 Jan 2014 03:20:08 GMT

[View Forum Message](#) <> [Reply to Message](#)

nehme kein Fin oder Minox.

Micropigmentation werde ich nicht machen. Nochmal so 1500-2000 Grafts evtl. Danach sollte das mit dem Vin Diesel Style schon passen. Gibt ja auch noch so Sachen wie Dermmatch Damit sieht es jetzt schon schick aus.

Bin aber auch so ganz zufrieden. Es ist das bei raus gekommen was ich erwartet habe. Denke nicht das da noch was kommt.

Wie gesagt....erwarte keine Wunder

Subject: Aw: Bericht: 3213 Graft-FUE am 09.12.13 bei Dr. Demirsoy bei fast Halbglatze und dünnem/feinem Haar

Posted by [he90](#) on Sat, 25 Jan 2014 12:16:22 GMT

[View Forum Message](#) <> [Reply to Message](#)

Das hört man gerne! Alles gute mein lieber

Subject: Aw: Bericht: 3213 Graft-FUE am 09.12.13 bei Dr. Demirsoy bei fast Halbglatze und dünnem/feinem Haar

Posted by [steffkö](#) on Sat, 08 Feb 2014 19:08:52 GMT

[View Forum Message](#) <> [Reply to Message](#)

Update 8.Woche

Hallo meine lieben Freunde des Haarwuchses

Bei mir scheint es jetzt langsam loszugehen.

Es sind nur ca. 40-50% der implantierten Haare ausgefallen, der Rest ist als ganz dünnes "Flaumhaar" weitergewachsen.

Seit ca. 1-2 Wochen beginnen diese dünnen Haare langsam etwas dicker nachzuwachsen.

Zusätzlich stossen an vielen Stellen neue dickere Haare durch die Kopfhaut.

Ich hoffe das da noch einiges geht...

Medis: 2x tägl. Minox, 10mg Biotin und 1,25mg Fina je 1xtägl.

Mir ist aufgefallen das die Schweißdrüsen am Empfangsbereich keine Funktion mehr haben.

Da hatte ich zuvor bei sportlicher Beanspruchung immer extrem viel Schweissproduktion, jetzt bleibt da alles staubtrocken.

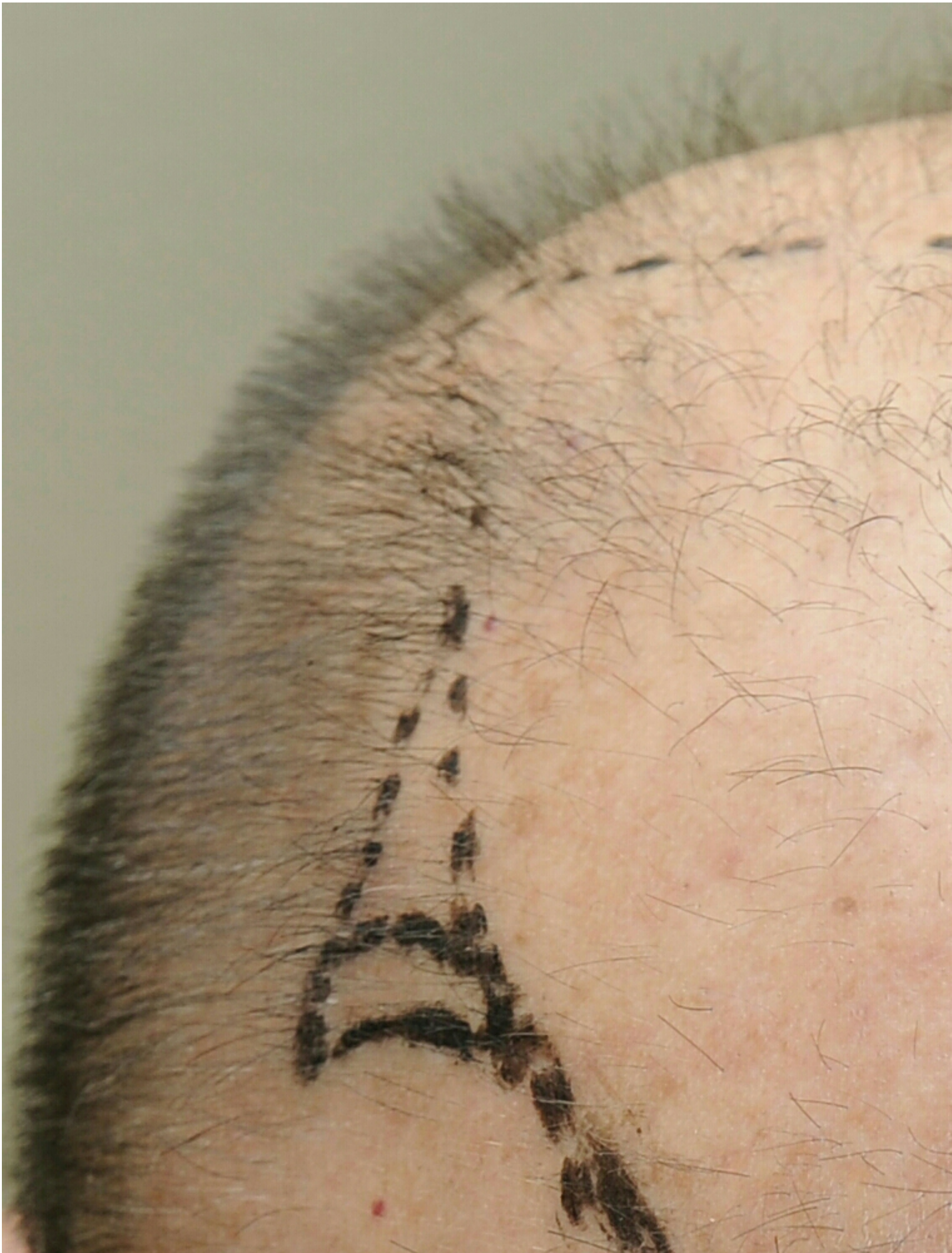Ist das noch normal ? Die Taubheitsgefühle sind zumindest komplett verschwunden.

Wäre schön wenn mir dazu mal jemand eine kompetente Antwort geben könnte.

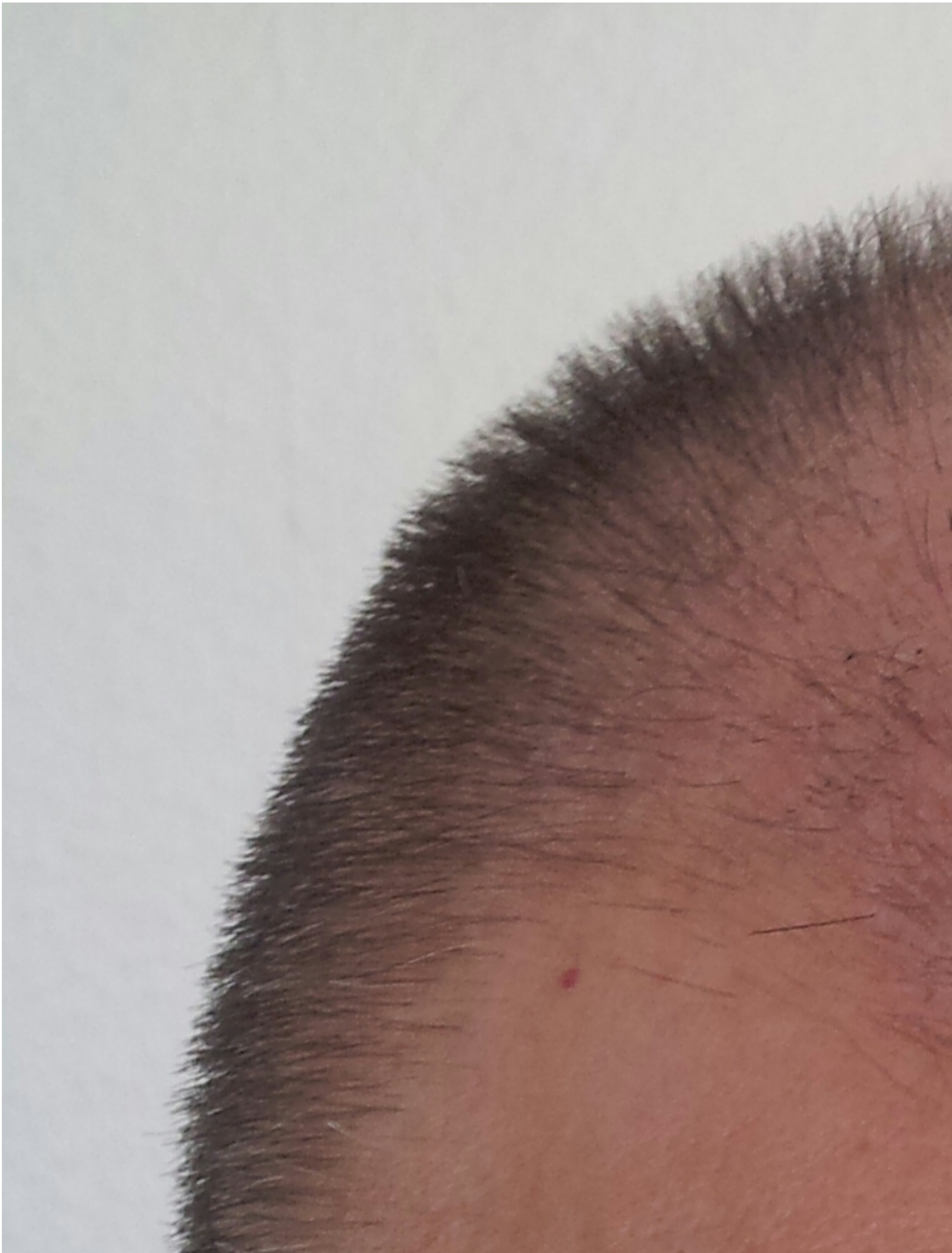Anbei Foto von gestern und eins von kurz vor der OP.

File Attachments

1) [Vor OP-1.jpg](#), downloaded 1103 times



2) [8.Woche.jpg](#), downloaded 1707 times



Subject: Aw: Bericht: 3213 Graft-FUE am 09.12.13 bei Dr. Demirsoy bei fast
Halbglatze und dünnem/feinem Haar
Posted by [HairDerRinge](#) on Fri, 28 Mar 2014 12:14:03 GMT
[View Forum Message](#) <> [Reply to Message](#)

Moin, wie siehst du aus?
So langsam fängt es doch auch bei dir an, oder?
Viele Grüße!

Subject: Aw: Bericht: 3213 Graft-FUE am 09.12.13 bei Dr. Demirsoy bei fast
Halbglatze und dünnem/feinem Haar
Posted by [steffkö](#) on Sat, 05 Apr 2014 11:56:50 GMT
[View Forum Message](#) <> [Reply to Message](#)

Jap, ging schon vor einem Monat los.
Moment, ich mach eben Bilder...

Subject: Aw: Bericht: 3213 Graft-FUE am 09.12.13 bei Dr. Demirsoy bei fast
Halbglatze und dünnem/feinem Haar
Posted by [steffkö](#) on Sat, 05 Apr 2014 12:23:51 GMT
[View Forum Message](#) <> [Reply to Message](#)

UPDATE 4. MONAT

Hallo meine lieben Freunde des Haarwuchses
nach etwas längerer Zeit bring ich nun doch noch mein Update.
Hatte zwischenzeitlich viel um die Ohren.

Aktuelle Medikation:
2x täglich Minox
10mg Biotin
1mg Finasterid

Kopfhaut des Implantationsbereiches immer noch taub und ohne Schweißdrüsenfunktion.

Hier die Bilder 4.Monat Post-OP, leicht gewachst und bei "gutem" Licht)

File Attachments


1) [20140405_133432-1-1.jpg](#), downloaded 1915 times



2) [20140405_133439-1-1.jpg](#), downloaded 1548 times



3) [img20140405_141829.jpg](#), downloaded 1478 times



Subject: Aw: Bericht: 3213 Graft-FUE am 09.12.13 bei Dr. Demirsoy bei fast Halbglatze und dünnem/feinem Haar
Posted by [steffkö](#) on Sat, 05 Apr 2014 12:25:18 GMT
[View Forum Message](#) <> [Reply to Message](#)

Mit der Bitte um ehrliche Meinungen !

Danke.

Subject: Aw: Bericht: 3213 Graft-FUE am 09.12.13 bei Dr. Demirsoy bei fast Halbglatze und dünnem/feinem Haar
Posted by [Taggy](#) on Sat, 05 Apr 2014 12:46:25 GMT
[View Forum Message](#) <> [Reply to Message](#)

Mit der Graftanzahl bei der Fläche ein super Ergebnis

Subject: Aw: Bericht: 3213 Graft-FUE am 09.12.13 bei Dr. Demirsoy bei fast Halbglatze und dünnem/feinem Haar
Posted by [HairDerRinge](#) on Sat, 05 Apr 2014 14:10:12 GMT
[View Forum Message](#) <> [Reply to Message](#)

1. Im Vergleich zum vorher Status natürlich Welten..
2. gleichmäßige Dichte...
3. gerade mal der 4. Monat

Insgesamt wäre ich sehr zufrieden. Mit einer Millimeter-Frisur kannst du ja dir ja jetzt schon ein Hintertürchen offen halten! Bedenke: 4. Monat.

Subject: Aw: Bericht: 3213 Graft-FUE am 09.12.13 bei Dr. Demirsoy bei fast Halbglatze und dünnem/feinem Haar
Posted by [HairDerRinge](#) on Sat, 05 Apr 2014 14:11:47 GMT
[View Forum Message](#) <> [Reply to Message](#)

Und ich glaube sogar, dass deine Anwuchsrate sogar überdurchschnittlich gut ist/sein wird. Für das offensichtlich sehr dünne Haare hast du bereits jetzt eine gute Dichte.

Subject: Aw: Bericht: 3213 Graft-FUE am 09.12.13 bei Dr. Demirsoy bei fast Halbglatze und dünnem/feinem Haar
Posted by [steffkö](#) on Sat, 05 Apr 2014 15:01:31 GMT
[View Forum Message](#) <> [Reply to Message](#)

Wie ihr euch denken könnt bin ich natürlich mit dem aktuellen Haarstatus schon sehr zufrieden.

Oben drauf sind es jetzt erst ca. 15mm, in ca. 2 Monaten sind die Haare dann so lang das ich evtl. sogar eine blickdichte Frisur hinbekomme.

Falls das nicht der Fall sein sollte werde ich mit Mikropigmentation nochmal nachhelfen. Auf jeden Fall ist das jetzige Ergebnis schon viel besser als ich gehofft hatte.

Zur guten Anwuchsrate muss ich ehrlich zugeben das ich noch ein weiteres Medikament genommen habe bzw. nehme, welches ich bisher nicht genannt habe.

Denke aber das die meisten sich denken können was es ist. Ich wollte einfach das beste Ergebnis herausholen und habe keine Kosten und Mühen gescheut.

Subject: Aw: Bericht: 3213 Graft-FUE am 09.12.13 bei Dr. Demirsoy bei fast Halbglatze und dünnem/feinem Haar

Posted by [ADONIS81](#) on Sat, 05 Apr 2014 17:42:24 GMT

[View Forum Message](#) <> [Reply to Message](#)

was für ein Medikament???

Subject: Aw: Bericht: 3213 Graft-FUE am 09.12.13 bei Dr. Demirsoy bei fast Halbglatze und dünnem/feinem Haar

Posted by [grey](#) on Sat, 05 Apr 2014 18:40:51 GMT

[View Forum Message](#) <> [Reply to Message](#)

Gratuliere, Hut ab, sieht nach sauberer Arbeit aus, Wenn es Möglich, bitte Photos von Donorgebiet posten.

Subject: Aw: Bericht: 3213 Graft-FUE am 09.12.13 bei Dr. Demirsoy bei fast Halbglatze und dünnem/feinem Haar

Posted by [Whitebeard86](#) on Sat, 05 Apr 2014 19:27:20 GMT

[View Forum Message](#) <> [Reply to Message](#)

Was so eine Haarlinie ausmachen kann.

Das sind Welten zu vorher. Aber da kommt bestimmt noch was .

Mein Glückwunsch .

Gruß

Subject: Aw: Bericht: 3213 Graft-FUE am 09.12.13 bei Dr. Demirsoy bei fast Halbglatze und dünnem/feinem Haar

Posted by [steffkö](#) on Sat, 05 Apr 2014 19:52:49 GMT

[View Forum Message](#) <> [Reply to Message](#)

DANKE !

Ich fühle mich auch wie ein neuer Mensch

Da ich viele PNs bekomme wegen dem Medikament hier die Aufklärung:
Ich habe ca. 1 Monat lang incl. der OP-Tage 4IU HGH pro Tag genommen.
Denke das das ein entscheidender Faktor für die sehr gute Anwuchsrate war.

Subject: Aw: Bericht: 3213 Graft-FUE am 09.12.13 bei Dr. Demirsoy bei fast Halbglatze und dünnem/feinem Haar

Posted by [ADONIS81](#) on Sat, 05 Apr 2014 20:11:53 GMT

[View Forum Message](#) <> [Reply to Message](#)

das sind doch Wachstumshormone oder?? Dachte das ist nur in Verbindung mit Muskelwachstum
...

Subject: Aw: Bericht: 3213 Graft-FUE am 09.12.13 bei Dr. Demirsoy bei fast Halbglatze und dünnem/feinem Haar

Posted by [steffkö](#) on Sat, 05 Apr 2014 20:42:12 GMT

[View Forum Message](#) <> [Reply to Message](#)

Ja, Wachstumshormone.

Die Wirkung von HGH beschränkt sich nicht nur auf Muskeln sondern eigentlich auf alle Stoffwechselfvorgänge im Körper und somit auch auf Haut, Haare, Wundheilung etc.
Wenn du so ein alter Sack bist wie ich dann ist der körpereigene GH-Spiegel im Keller.
Viele nehmen 1-2 IU pro Tag dauerhaft als Anti-Aging-Therapie, ist allerdings nicht gerade preiswert

Subject: Aw: Bericht: 3213 Graft-FUE am 09.12.13 bei Dr. Demirsoy bei fast Halbglatze und dünnem/feinem Haar

Posted by [Schwarzkopf](#) on Sat, 05 Apr 2014 22:52:18 GMT

[View Forum Message](#) <> [Reply to Message](#)

Hi Steff,

um welche HGH handelt es sich genau?

Vg

Subject: Aw: Bericht: 3213 Graft-FUE am 09.12.13 bei Dr. Demirsoy bei fast

Halbglatze und dünnem/feinem Haar

Posted by [steffkö](#) on Sun, 06 Apr 2014 05:35:37 GMT

[View Forum Message](#) <> [Reply to Message](#)

also ich hatte Genotopin von Pfizer, ist aber völlig egal welches, hauptsache es ist echt. Ich bin mir auch absolut NICHT sicher ob es wirklich einen Einfluss auf die Anwuchsrate hatte aber zumindest den Heilungsprozess sollte es positiv beeinflusst haben. Denn der ging für mein alter ziemlich schnell vonstatten.

Subject: Aw: Bericht: 3213 Graft-FUE am 09.12.13 bei Dr. Demirsoy bei fast Halbglatze und dünnem/feinem Haar

Posted by [DerGeheimrat](#) on Sat, 26 Apr 2014 16:43:07 GMT

[View Forum Message](#) <> [Reply to Message](#)

Das is ja mal der Hammer...!
Aber irgendwo auch ne aussergewöhnliche Idee mit Wachs nach zu helfen!
Wieviel hat den der Monat mit 4IU täglich gekostet? Und hattest du davon irgendwelche Nebenwirkungen?

Ansonsten finde ich dein Zwischenergebnis bislang tadellos und eine riesige Veränderung zu vorher!

Bin auf weitere Updates gespannt!

Subject: Aw: Bericht: 3213 Graft-FUE am 09.12.13 bei Dr. Demirsoy bei fast Halbglatze und dünnem/feinem Haar

Posted by [steffkö](#) on Sat, 26 Apr 2014 17:05:17 GMT

[View Forum Message](#) <> [Reply to Message](#)

Ich hatte insgesamt 200 IU für 1200 € also 6 €/IU, für Apo-Wachs ein normaler Kurs

Subject: Aw: Bericht: 3213 Graft-FUE am 09.12.13 bei Dr. Demirsoy bei fast Halbglatze und dünnem/feinem Haar

Posted by [steffkö](#) on Sat, 26 Apr 2014 17:09:18 GMT

[View Forum Message](#) <> [Reply to Message](#)

Kaum Nebenwirkungen,
O.k. - Kinn, Nase und Hände sind jetzt zwar doppelt so groß
aber Hauptsache die Haare sind angewachsen

Subject: Aw: Bericht: 3213 Graft-FUE am 09.12.13 bei Dr. Demirsoy bei fast

Halbglatze und dünnem/feinem Haar
Posted by [DerGeheimrat](#) on Sat, 26 Apr 2014 17:28:32 GMT
[View Forum Message](#) <> [Reply to Message](#)

Und der Rüssel baumelt am Knie oder !

Wird das eigentlich I.M. oder S.C. injiziert?

Subject: Aw: Bericht: 3213 Graft-FUE am 09.12.13 bei Dr. Demirsoy bei fast
Halbglatze und dünnem/feinem Haar
Posted by [steffkö](#) on Sat, 26 Apr 2014 17:40:30 GMT
[View Forum Message](#) <> [Reply to Message](#)

DerGeheimrat schrieb am Sat, 26 April 2014 19:28

Und der Rüssel baumelt am Knie oder !

Wird das eigentlich I.M. oder S.C. injiziert?

Den muss ich mittlerweile hinter mir herziehen

Wachs immer S.C.

Subject: Aw: Bericht: 3213 Graft-FUE am 09.12.13 bei Dr. Demirsoy bei fast
Halbglatze und dünnem/feinem Haar
Posted by [DerGeheimrat](#) on Sun, 27 Apr 2014 22:04:07 GMT
[View Forum Message](#) <> [Reply to Message](#)

steff335 schrieb am Sat, 05 April 2014 14:23UPDATE 4. MONAT

Hallo meine lieben Freunde des Haarwuchses
nach etwas längerer Zeit bring ich nun doch noch mein Update.
Hatte zwischenzeitlich viel um die Ohren.

Aktuelle Medikation:

2x täglich Minox

10mg Biotin

1mg Finasterid

Kopfhaut des Implantationsbereiches immer noch taub und ohne Schweißdrüsenfunktion.

Hier die Bilder 4.Monat Post-OP, leicht gewachst und bei "gutem" Licht)

Ist der Kopf vorne echt immer noch taub und ohne Gefühl? ???

Machst du demnächst nochmal ne kurzhaar Friese?

So 5-6mm ? Mich würde interessieren wie die neue Haarlinie etc so kurz rasiert rüber kommt und ausserdem wie dein donor aussieht! !!

Gruß

Subject: Aw: Bericht: 3213 Graft-FUE am 09.12.13 bei Dr. Demirsoy bei fast Halbglatze und dünnem/feinem Haar

Posted by [Muchel86](#) on Mon, 01 Sep 2014 09:06:19 GMT

[View Forum Message](#) <> [Reply to Message](#)

Gibt es hierzu mal ein Update?

Sind ja mittlerweile wieder 4 Monate vergangen!

Gruß

Muchel

Subject: Aw: Bericht: 3213 Graft-FUE am 09.12.13 bei Dr. Demirsoy bei fast Halbglatze und dünnem/feinem Haar

Posted by [steffkö](#) on Fri, 26 Feb 2016 17:27:22 GMT

[View Forum Message](#) <> [Reply to Message](#)

Hallo meine lieben Freunde des Haarwuchses

Bei mir gibt's was neues...

Hatte letzten Dezember meine 2. HT bei Demirsoy, diesmal war die Tonsur dran da diese ja bei der ersten HT ausgelassen wurde und sich in den letzten beiden Jahren nochmal verschlimmert hatte.

Ich befinde mich aktuell in der 11. Woche und im Vergleich zur 1. HT geht alles, bis auf den pünktlich nach 2 Wochen einsetzenden Ausfall der neuen Grafts , etwas langsamer von statten.

Ich weiß nicht ob das evtl. normal ist für Tonsur-HTs, habe gelesen das dieser Bereich angeblich schlechter durchblutet wird und das die Ergebnisse aus diesem Grund denen des Haaransatzes hinterherhinken.

Kann das evtl. jemand bestätigen ?

Fotos kommen noch...

Subject: Aw: Bericht: 3213 Graft-FUE am 09.12.13 bei Dr. Demirsoy bei fast Halbglatze und dünnem/feinem Haar
Posted by [steffkö](#) on Fri, 26 Feb 2016 17:34:36 GMT
[View Forum Message](#) <> [Reply to Message](#)

ach so...

Zur weiteren Entwicklung meiner ersten HT kann ich nur sagen das sich nach dem 4. Monat nicht mehr viel getan hat.

Ich habe die vorderen Haare nur länger wachsen lassen, so das ich die offenen Tonsur damit einigermaßen bedecken konnte.

Ansonsten bin ich mit dem Ergebnis, bei meinen schlechten Voraussetzungen(dünnnes Haar, geringe Dichte), recht zufrieden gewesen.

Subject: Aw: Bericht: 3213 Graft-FUE am 09.12.13 bei Dr. Demirsoy bei fast Halbglatze und dünnem/feinem Haar
Posted by [stevemcqueen](#) on Mon, 29 Feb 2016 08:13:46 GMT
[View Forum Message](#) <> [Reply to Message](#)

Ich stelle so etwas derzeit aber auch bei mir fest... habe überall Haare hinbekommen, Tonsur war Prio 2, vorne Prio 1, zwischen vorne und Tonsur Prio 3, sprich vorne wurden die meisten Haare hin verpflanzt.

Davon abgesehen stelle/stellte ich fest, dass vorne die Haare schon im 3. bis 4. Monat geschossen sind, viel schneller als hinten. Liegt natürlich auch daran, dass es vorne am meisten Haare waren, aber es liegt nicht ausschließlich daran. Glaube auch das hinten deutlich langsamer geht.

Subject: Aw: Bericht: 3213 Graft-FUE am 09.12.13 bei Dr. Demirsoy bei fast Halbglatze und dünnem/feinem Haar
Posted by [stevemcqueen](#) on Mon, 29 Feb 2016 18:36:49 GMT
[View Forum Message](#) <> [Reply to Message](#)

Du hättest übrigens schon noch Bilder nach deinem 4. Monat posten können mh? Oder übersehe ich da was?

Hoffe du führst das dann jetzt bei der 2. OP zuende bis zum 12. Monat und bist nicht einfach weg nach dem 4. Monat!!!!

Subject: Aw: Bericht: 3213 Graft-FUE am 09.12.13 bei Dr. Demirsoy bei fast Halbglatze und dünnem/feinem Haar
Posted by [Trevor](#) on Tue, 28 Nov 2017 12:10:29 GMT
[View Forum Message](#) <> [Reply to Message](#)

Hallo steffkö,

mittlerweile ist auch seit Deiner zweiten HT viel Zeit vergangen.

Wie hat sich deine Tonsur noch entwickelt?
Wieviel Grafts wurden verwendet?

Ein paar Fotos wären echt klasse.

Danke Dir.

Gruß
Trevor
