
Subject: 4400 FUE Grafts bei Dr. Demirsoy nach 2 FUT-Strip OPs
Posted by [Clemens \(Der HT Experte\)](#) on Tue, 03 Dec 2013 15:42:48 GMT
[View Forum Message](#) <> [Reply to Message](#)

Hallo zusammen,

Im fogenden seht ihr ein neues Ergebnis von Dr. Demirsoy.

Der Patient war zum Zeitpunkt der Haartransplantation, im Juli 2012, 30 Jahre alt und hat in den letzten 8 Jahren starken Haarausfall erlitten. Als er 22 Jahre alt war, entschied er sich für eine erste HT mit der FUT-Streifen-Technik in Russland. In dieser ersten OP sollte die Haarlinie verdichtet werden. Da in den Folgejahren weiterhin viele Haare ausgefallen sind, entschied er sich zu einer zweiten FUT-Streifen HT mit 25 Jahren in Kanada. Nach 5 weiteren Jahren war der Haarausfall soweit vorangeschritten, dass ein großes, haarloses Loch auf dem gesamten Oberkopf entstanden ist. Nur die transplantierten Haare in der Haarlinie sind dem Patienten noch erhalten geblieben.

Um dieses "Loch" zu schließen wurden von Dr. Demirsoy in einer 2-Tages-Sitzung insgesamt 4428 Grafts transplantiert.

Der Patient hatten einen guten Spenderbereich, jedoch sehr feine Haare.

Der erste halbe Zentimeter der Haarlinie wurde nicht behandelt, da so viele Grafts wie möglich in den kahlen Bereich implantiert werden sollten. Eine weitere kleine OP zur Verdichtung der Haarlinie wäre möglich.

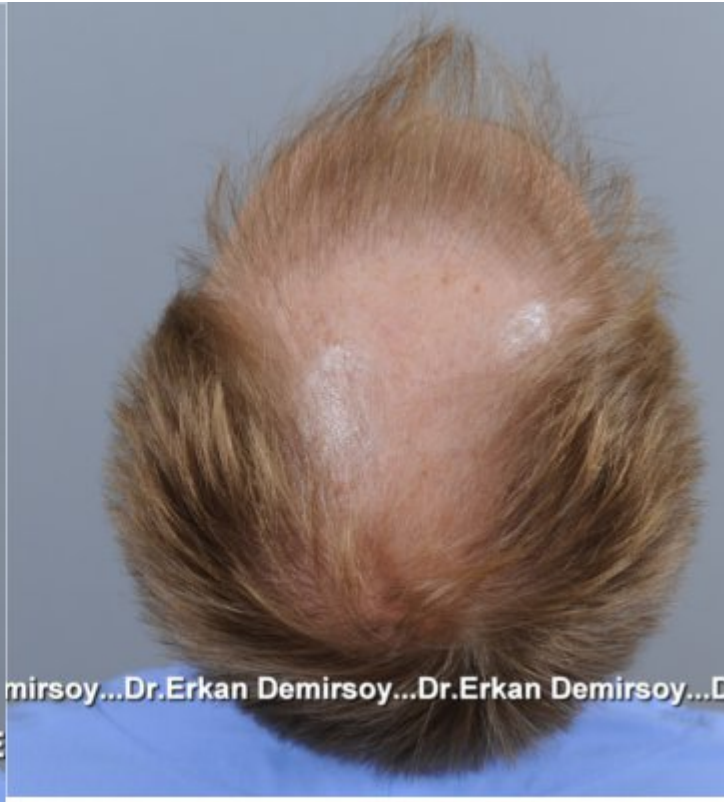
Nach 16 Monaten hat uns der Patient einige Bilder seines aktuellen Statuses geschickt.

Da das "Loch" komplett geschlossen werden konnte, ist der Patient sehr zufrieden mit dem Endresultat seiner dritten Haartransplantation.

Vor der OP:

File Attachments

1) [before.front+top.jpg](#), downloaded 3098 times

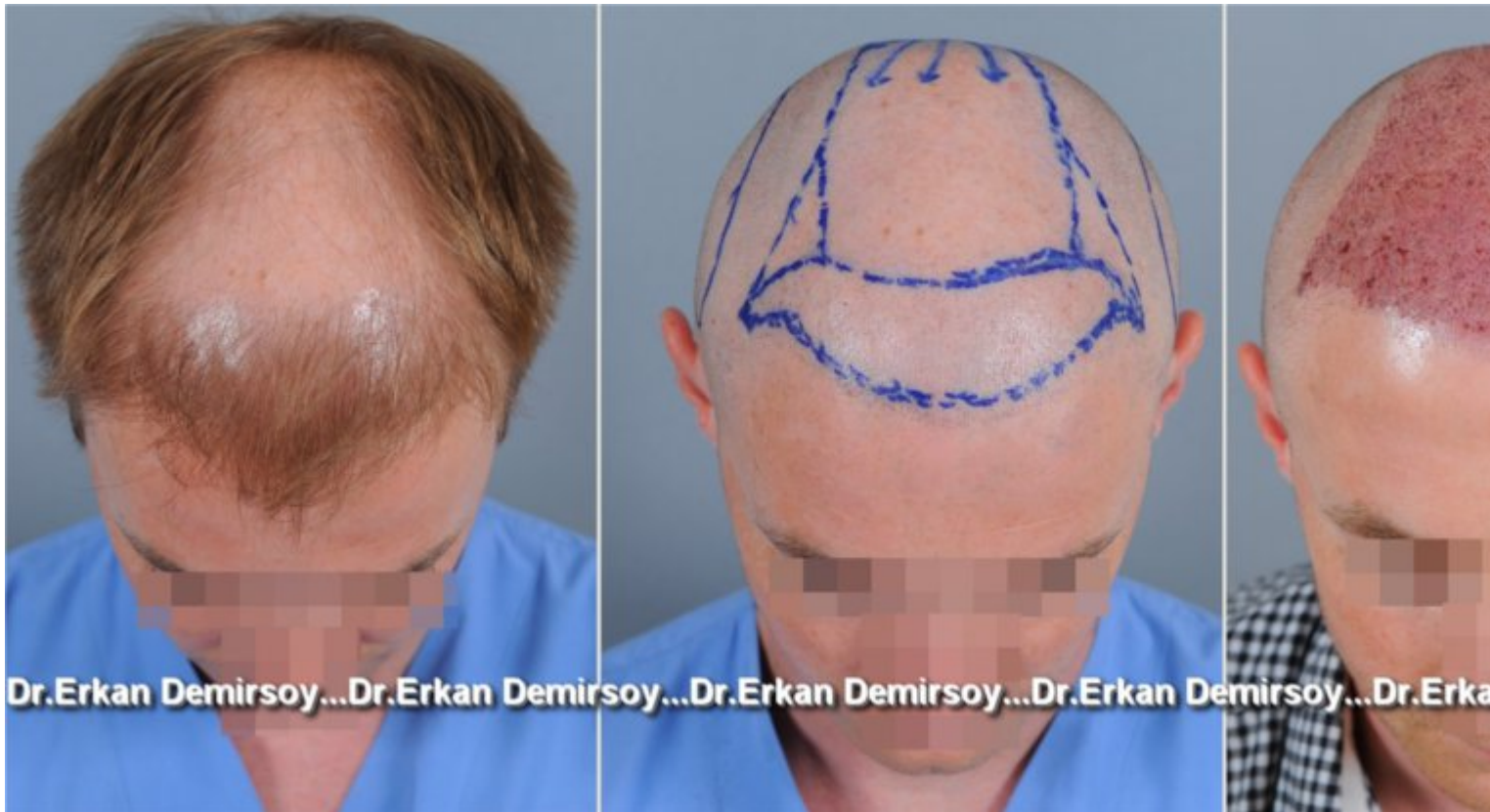


Subject: Aw: 4400 FUE Grafts bei Dr. Demirsoy nach 2 FUT-Strip OPs
Posted by [Clemens \(Der HT Experte\)](#) on Tue, 03 Dec 2013 15:45:31 GMT
[View Forum Message](#) <> [Reply to Message](#)

Das Foto zeigt den Status vor der HT, nach Rasur (Planung) und einen Tag nach der HT.

File Attachments

1) [before-planning-postop.jpg](#), downloaded 2966 times



Subject: Aw: 4400 FUE Grafts bei Dr. Demirsoy nach 2 FUT-Strip OPs
Posted by [Clemens \(Der HT Experte\)](#) on Tue, 03 Dec 2013 15:50:05 GMT

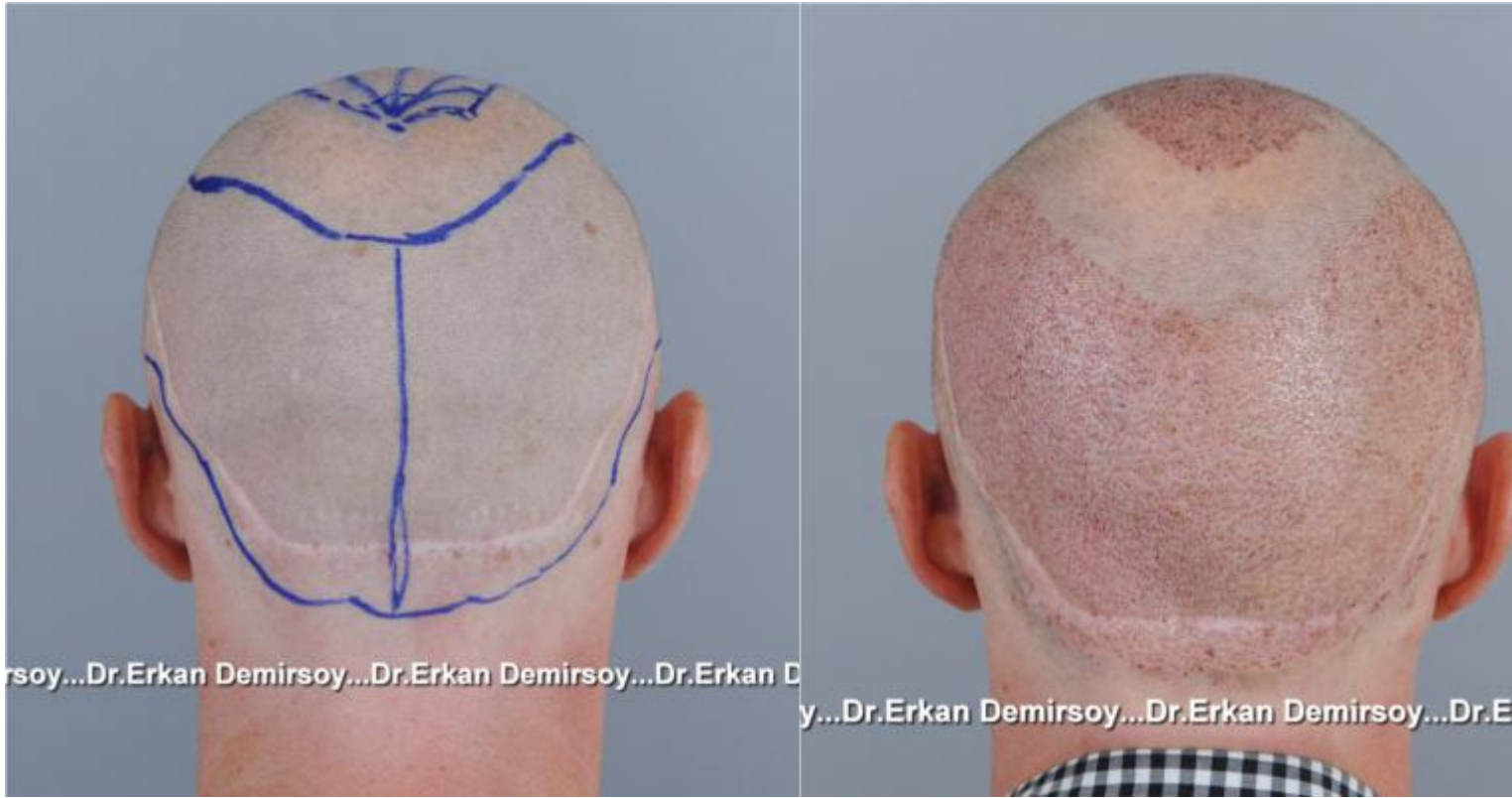[View Forum Message](#) <> [Reply to Message](#)

Dieses Bild zeigt den Spenderbereich kurz vor der HT und einen Tag danach.
Es wurden 4428 Grafts per FUE Technik entnommen.

Die Narbe stammt von den beiden vorherigen FUT-Strip OPs

File Attachments

1) [planning+extraction.jpg](#), downloaded 2943 times

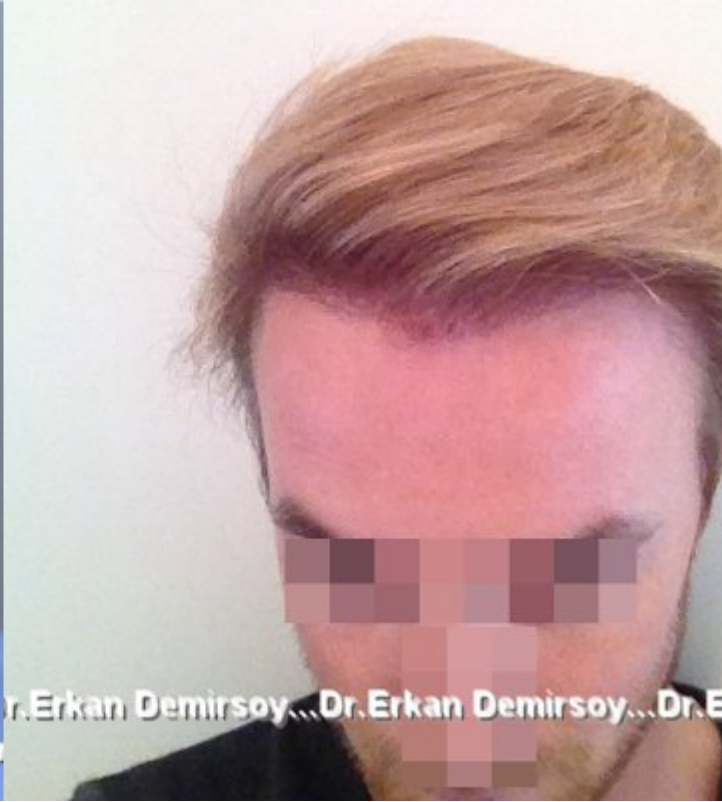
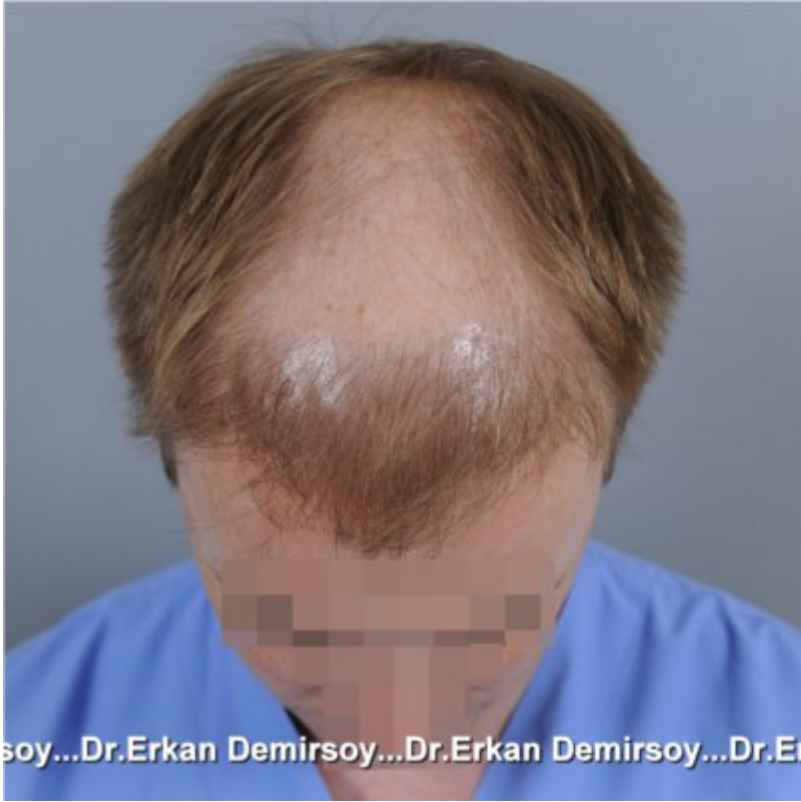
Subject: Aw: 4400 FUE Grafts bei Dr. Demirsoy nach 2 FUT-Strip OPs
Posted by [Clemens \(Der HT Experte\)](#) on Tue, 03 Dec 2013 15:51:49 GMT
[View Forum Message](#) <> [Reply to Message](#)

Nach 16 Monaten...

File Attachments

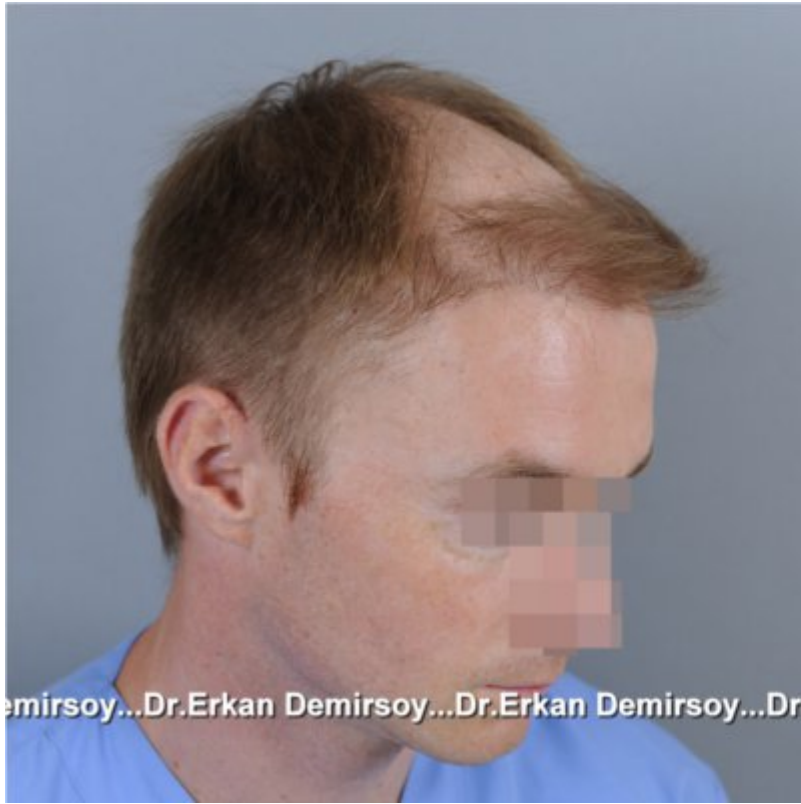
1) [Top.jpg](#), downloaded 2928 times



Subject: Aw: 4400 FUE Grafts bei Dr. Demirsoy nach 2 FUT-Strip OPs
Posted by [Clemens \(Der HT Experte\)](#) on Tue, 03 Dec 2013 15:54:40 GMT
[View Forum Message](#) <> [Reply to Message](#)

File Attachments

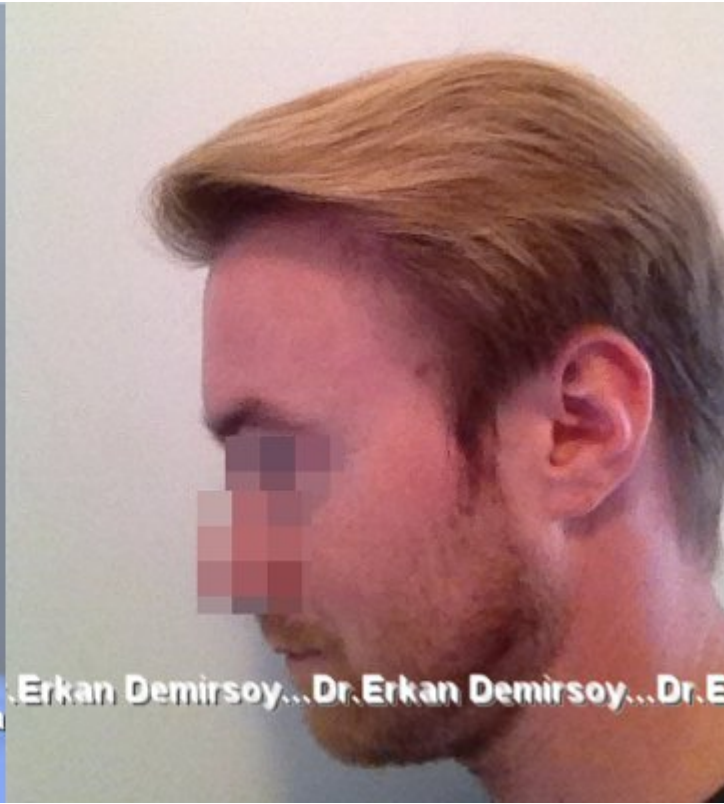
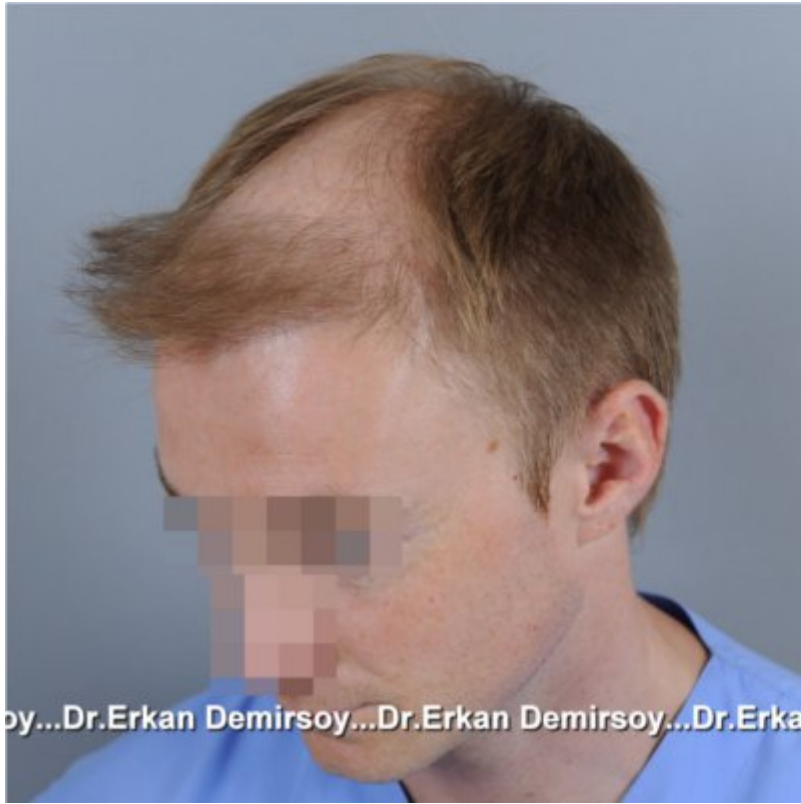
- 1) [right.jpg](#), downloaded 2913 times



Subject: Aw: 4400 FUE Grafts bei Dr. Demirsoy nach 2 FUT-Strip OPs
Posted by [Clemens \(Der HT Experte\)](#) on Tue, 03 Dec 2013 15:56:04 GMT
[View Forum Message](#) <> [Reply to Message](#)

File Attachments

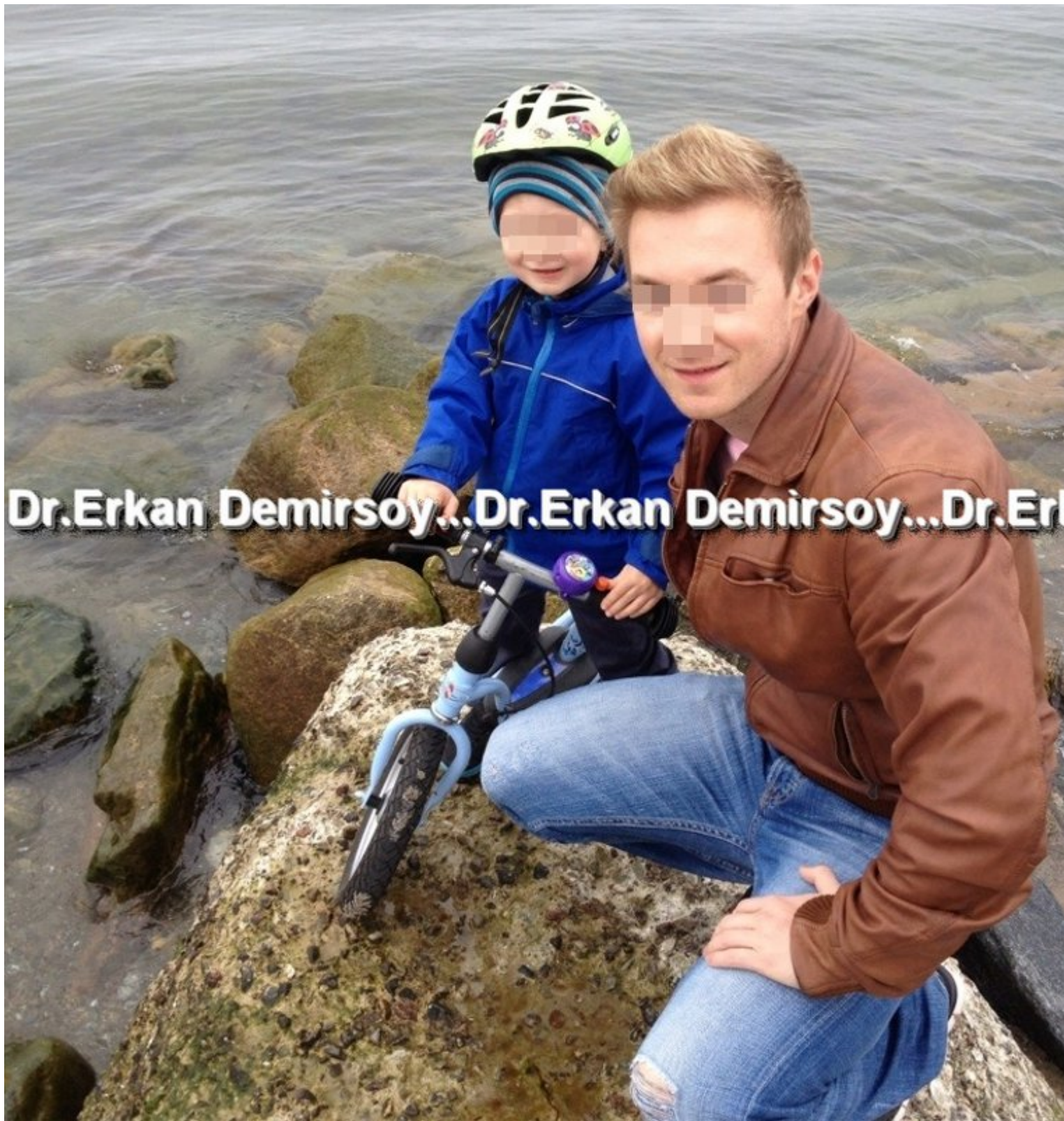
1) [left.jpg](#), downloaded 2818 times



Subject: Aw: 4400 FUE Grafts bei Dr. Demirsoy nach 2 FUT-Strip OPs
Posted by [Clemens \(Der HT Experte\)](#) on Tue, 03 Dec 2013 15:57:04 GMT
[View Forum Message](#) <> [Reply to Message](#)

File Attachments

1) [12months2.jpg](#), downloaded 2888 times



Subject: Aw: 4400 FUE Grafts bei Dr. Demirsoy nach 2 FUT-Strip OPs
Posted by [Clemens \(Der HT Experte\)](#) on Tue, 03 Dec 2013 16:38:16 GMT

File Attachments

1) [12months1.jpg](#), downloaded 2867 times



Subject: Aw: 4400 FUE Grafts bei Dr. Demirsoy nach 2 FUT-Strip OPs
Posted by [Clemens \(Der HT Experte\)](#) on Tue, 03 Dec 2013 16:39:15 GMT
[View Forum Message](#) <> [Reply to Message](#)

File Attachments

1) [Anhang 1 \(7\).jpg](#), downloaded 2854 times



Subject: Aw: 4400 FUE Grafts bei Dr. Demirsoy nach 2 FUT-Strip OPs
Posted by [69pony](#) on Tue, 03 Dec 2013 16:58:19 GMT
[View Forum Message](#) <> [Reply to Message](#)

Großes Kino, Respekt an Dr. Demirsoy.

Subject: Aw: 4400 FUE Grafts bei Dr. Demirsoy nach 2 FUT-Strip OPs
Posted by [night](#) on Tue, 03 Dec 2013 17:26:48 GMT

[View Forum Message](#) <> [Reply to Message](#)

Super Ergebnis, echt klasse.

Subject: Aw: 4400 FUE Grafts bei Dr. Demirsoy nach 2 FUT-Strip OPs
Posted by [apollo2009](#) on Tue, 03 Dec 2013 18:13:09 GMT

[View Forum Message](#) <> [Reply to Message](#)

Wie sind die Grafts entnommen worden manuell oder Mikromotor

Subject: Aw: 4400 FUE Grafts bei Dr. Demirsoy nach 2 FUT-Strip OPs
Posted by [Clemens \(Der HT Experte\)](#) on Wed, 04 Dec 2013 08:47:36 GMT

[View Forum Message](#) <> [Reply to Message](#)

Die Grafts wurden mit dem Mikromotor entnommen.

Viele Grüße

Subject: Aw: 4400 FUE Grafts bei Dr. Demirsoy nach 2 FUT-Strip OPs
Posted by [Kellboy](#) on Wed, 04 Dec 2013 11:05:33 GMT

[View Forum Message](#) <> [Reply to Message](#)

Eine unglaubliche Transformation.....

Subject: Aw: 4400 FUE Grafts bei Dr. Demirsoy nach 2 FUT-Strip OPs
Posted by [Haareweg](#) on Wed, 04 Dec 2013 18:02:33 GMT

[View Forum Message](#) <> [Reply to Message](#)

ordentliches ergebnis. was mich interessiert: wieviel grafts wurden denn in den 2 ops davor transplantiert?! denke mal insgesamt unter 1000.

Subject: Aw: 4400 FUE Grafts bei Dr. Demirsoy nach 2 FUT-Strip OPs
Posted by [Milch](#) on Thu, 05 Dec 2013 14:34:29 GMT
[View Forum Message](#) <> [Reply to Message](#)

Sieht sehr gut aus, will der Patient vorne eventuell nochmal verdichten lassen?

Subject: Aw: 4400 FUE Grafts bei Dr. Demirsoy nach 2 FUT-Strip OPs
Posted by [MMchen](#) on Thu, 05 Dec 2013 15:04:27 GMT
[View Forum Message](#) <> [Reply to Message](#)

Wirklich gutes Ergebnis.

Man kann fast garnicht glauben, dass es möglich ist so viele Grafts in nur 2 Tagen zu verpflanzen. Offensichtlich aber möglich!

Sehr gut!

Subject: Aw: 4400 FUE Grafts bei Dr. Demirsoy nach 2 FUT-Strip OPs
Posted by [Clemens \(Der HT Experte\)](#) on Thu, 05 Dec 2013 20:49:12 GMT
[View Forum Message](#) <> [Reply to Message](#)

Haareweg schrieb am Wed, 04 December 2013 20:02ordentliches ergebnis. was mich interessiert: wieviel grafts wurden denn in den 2 ops davor transplantiert?! denke mal insgesamt unter 1000.

Die Anzahl der Grafts, die in den ersten zwei HTs transplantiert wurde, war dem Patienten leider nicht bekannt.
Vermutlich über 1000.

Viele Grüße

Subject: Aw: 4400 FUE Grafts bei Dr. Demirsoy nach 2 FUT-Strip OPs
Posted by [Clemens \(Der HT Experte\)](#) on Sat, 07 Dec 2013 15:45:55 GMT
[View Forum Message](#) <> [Reply to Message](#)

Milch schrieb am Thu, 05 December 2013 16:34Sieht sehr gut aus, will der Patient vorne eventuell nochmal verdichten lassen?

Bis jetzt hat der Patient noch keine Verdichtung geplant. Möglich ist es aber auf jeden Fall...
