
Subject: Dr. Keser 1600 Grafts GHE

Posted by [Khaindar](#) on Sat, 21 Sep 2013 21:35:26 GMT

[View Forum Message](#) <> [Reply to Message](#)

Hallo Forengemeinde,

Diese Woche war es endlich soweit, meine eigene Haartransplantation bei Keser stand an. Auch wenn mir der allgemeine Umgangston hier im Forum nicht immer besonders sympathisch war, so denke ich doch dass ich in der Schuld stehe dieser Plattform das zurück zu geben was sie mir geboten hatte, nämlich die Möglichkeit einer unabhängigen Informationsbeschaffung durch bilddokumentierte Erfahrungsberichte. Sofern ich nicht innerhalb des nächsten Jahres von einem Auto überfahren oder vom Blitz getroffen werde, so wird der Thread auch bis zum Endergebnis regelmäßig mit Bildern dokumentiert werden. Tut mir nur bitte einen Gefallen und erspart mir erneute Kommentare wie „du brauchst doch gar keine HT...“, sonst könnte das ernsthaft meinem Geduldsfaden auf die Probe stellen.

Ich denke über den allgemeinen Ablauf einer Keser-Behandlung brauche ich hier nicht allzu viel zu schreiben, da ohnehin zu Genüge bekannt und dutzendfach beschrieben.

Zu meiner Person:

29 Jahre, Großvater und Onkel mütterlicherseits waren NW 5 und dies bereits sehr früh. Mein Vater hingegen hat noch in hohem Alter volle Haare, lediglich eine hohe Stirn, die er aber schon immer hatte. Bei mir selbst ist der Haarstatus seit ca. 7-10 Jahren komplett stabil. Irgendwann zwischen dem 18. und 21. Lebensjahr hat sich meine ohnehin hohe Stirn noch weiter nach oben verschoben und meine bereits vorhandenen Geheimratsecken sind noch größer geworden. Seitdem ist es ruhig. Zusätzlich nehme ich seit ca. 9 Monaten 0,5mg Finasterid täglich. Ob das Auflösen des Finasterids in Alkohol tatsächlich nicht die Molekülstruktur von Finasterid beeinträchtigt und ggf. unwirksam macht konnte mir bis heute niemand mit Sicherheit bestätigen, Dr. Keser schien von diesem Verfahren gar nichts zu halten - aber das nur so nebenbei.

Geplant waren 1500-2000 Grafts. Ziel sollte es sein meine Geheimratsecken auf ein Minimum zu reduzieren oder bestenfalls komplett zu eliminieren. Dr. Keser riet mir nachdringlich davon ab, an und oberhalb der Schläfen zu viele Haare zu transplantieren. Ich war anderer Meinung aber beugte mich dem Erfahrungsschatz von Dr. Keser. Für die Operation waren insgesamt 3 Tage angesetzt. Erster Behandlungstag war Montag, am Donnerstag wollte ich bereits wieder im Flieger sitzen.

Der erste Tag verlief wie am Schnürchen. Ein erster Stein fiel mir bereits vom Herzen als Dr. Keser erklärte dass die Entnahme absolut vorbildlich funktionierte. Schmerzen hatte ich gar keine, kurzzeitig nickte ich sogar immer mal wieder kurz ein und versank im Reich der Träume. Auch das Einsetzen der Grafts funktionierte so gut, dass Mehmet ein Video davon aufnahm. Grund war dass die Betäubungsspritzen bei mir offenbar sehr gut wirkten wodurch Dr. Keser nur sehr selten (1-2 Mal pro Behandlungstag) spritzen musste und die Wunden so gut wie gar nicht bluteten. Dadurch konnte er eine sehr hohe Dichte setzen und erklärte dass das Endergebnis mit ziemlicher Sicherheit sehr gut sein werde.

Auch am zweiten Behandlungstag lief zunächst alles reibungslos. Die ersten 500 Grafts wurden binnen 40 Minuten entnommen und 2 Stunden später auch schon komplett eingesetzt. Wir einigten uns darauf nach einer Pause noch einmal 100 Grafts zu entnehmen und zu verpflanzen. Rückwirkend gesehen war dies keine gute Idee. Der Döner-Lieferant ließ leider etwas länger auf sich warten, daher dauerte die Pause ca. zwei Stunden. Der Schmerzpegel war zwischenzeitlich um mindestens 1000% gestiegen. Irgendwie war während dieser Pause die gesamte Kopfhaut angeschwollen und ich hatte dröhnende Kopfschmerzen. Jede kleine Berührung erzeugte unglaubliche Schmerzen. Auch die Spritzen konnten daran nichts ändern. Die Entnahme und das Einsetzen der 100 Grafts kam mir wie eine Ewigkeit vor, ich zählte jedes einzelne Graft. Am ersten Tag hatte ich noch geschmunzelt über die Berichte der Forenuser, die über starke Schmerzen geklagt hatten. Fast schon übermütig verkündete ich Mehmet, dass ich möglicherweise ein geringeres Schmerzempfinden hätte als jene Patienten - von wegen!

Im Hotel war mir gar nicht gut zumute. Die Kopfschmerzen waren inzwischen ziemlich stark. Erst die Schmerztabletten konnten das Problem lösen. Trotz des heutigen Schmerzpegels war ich nach wie vor euphorisch, da die Entnahme und das Einsetzen der Graft bisher so reibungslos verlaufen war und Dr. Keser stets sehr zufrieden und zuversichtlich wirkte.

Dies änderte sich am dritten Behandlungstag. Eigentlich lief erneut alles reibungslos und schmerzfrei. Aber irgendetwas an meinem Kopf schien Dr. Keser überhaupt nicht zu gefallen. Dies verunsicherte mich nun sehr. Mehmet erklärte mir daraufhin, dass sich auf meinem Kopf eine großflächige gelbe Kruste gebildet hatte. Dies würde hin und wieder passieren wenn Dr. Keser eine hohe Dichte setzte. Woher diese so plötzlich kam und was daran gefährlich war, das konnte mir bis heute niemand so wirklich erklären.

Jedenfalls müsste diese großflächige Kruste möglichst bald vom Kopf herunter aber wenn ich dies zuhause täte, dann bestünde das Risiko dass ich die frischen Grafts hinauszöge. Dr. Keser schlug vor dass ich noch zwei weitere Tage in Ankara bleiben solle und er das Entfernen der Krusten übernehmen würde. Hierfür sei es notwendig dass ich die folgenden Tage bei ihm in der Praxis verbrächte. Er würde mir dann zweimal täglich den Kopf waschen und die Krusten immer wieder großflächig eincremen und abtupfen. Dadurch sollten sich die Krusten aufweichen, sodass er sie am letzten Tag entnehmen kann. Ich musste an dieser Stelle nicht lange überlegen, selbstverständlich buchte ich meinen Flug auf Samstag um. Ich hatte nicht derart viel Geld und Mühen auf mich genommen um den bisherigen Behandlungserfolg nun durch falschen Geiz oder Heimweh zu gefährden.

Ich war froh, dass Dr. Keser sich persönlich der Sache annahm und mich nicht einfach nach Hause schickte. Allgemein hatte ich das Gefühl dass er sehr hohe Erwartungen an sich selbst stellte und dass es ihm sehr wichtig war dass das Ergebnis gut wird fast noch mehr als mir selbst. Stündlich schickte er Mehmet zu mir oder kam in den Operationspausen persönlich vorbei um sich den Fortschritt der Krustenaufweichung anzuschauen. Dennoch blieb ein ungutes Gefühl, da ich nach wie vor nicht verstanden hatte was genau eigentlich das Problem war und wie sehr es das Endergebnis beeinträchtigen würde. Die Behandlung zeigte zum Glück Wirkung. Am Tag meiner Abreise waren die meisten Krusten bereits abgelöst. Dr. Keser wirkte zufrieden und auch ich war erleichtert. Der positive Nebeneffekt ist, dass meine Krusten nun zum größten Teil schon viel früher als normal (3 Tage Post-OP) unten sind und ich mich darum nicht selbst zu kümmern brauche. Wahrscheinlich hätte ich ohnehin zu viel Angst gehabt

irgendwie die Grafts zu beschädigen. Mehmet witzelte vor meiner Abreise dass kein Kopf so oft von Dr. Keser gewaschen wurde wie der meine.

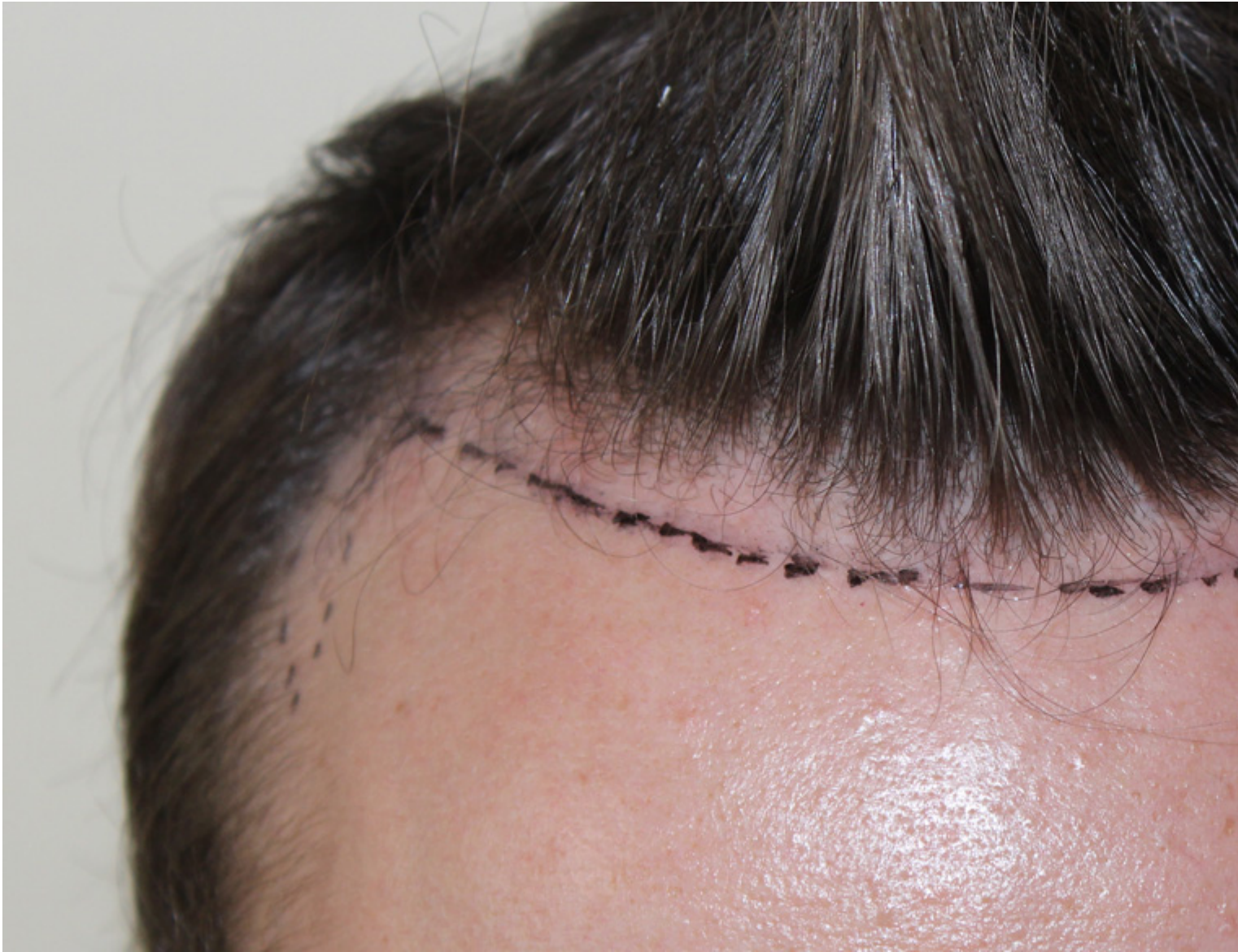Nun heißt es wohl abwarten

Bilder vor der OP mit Haaren:

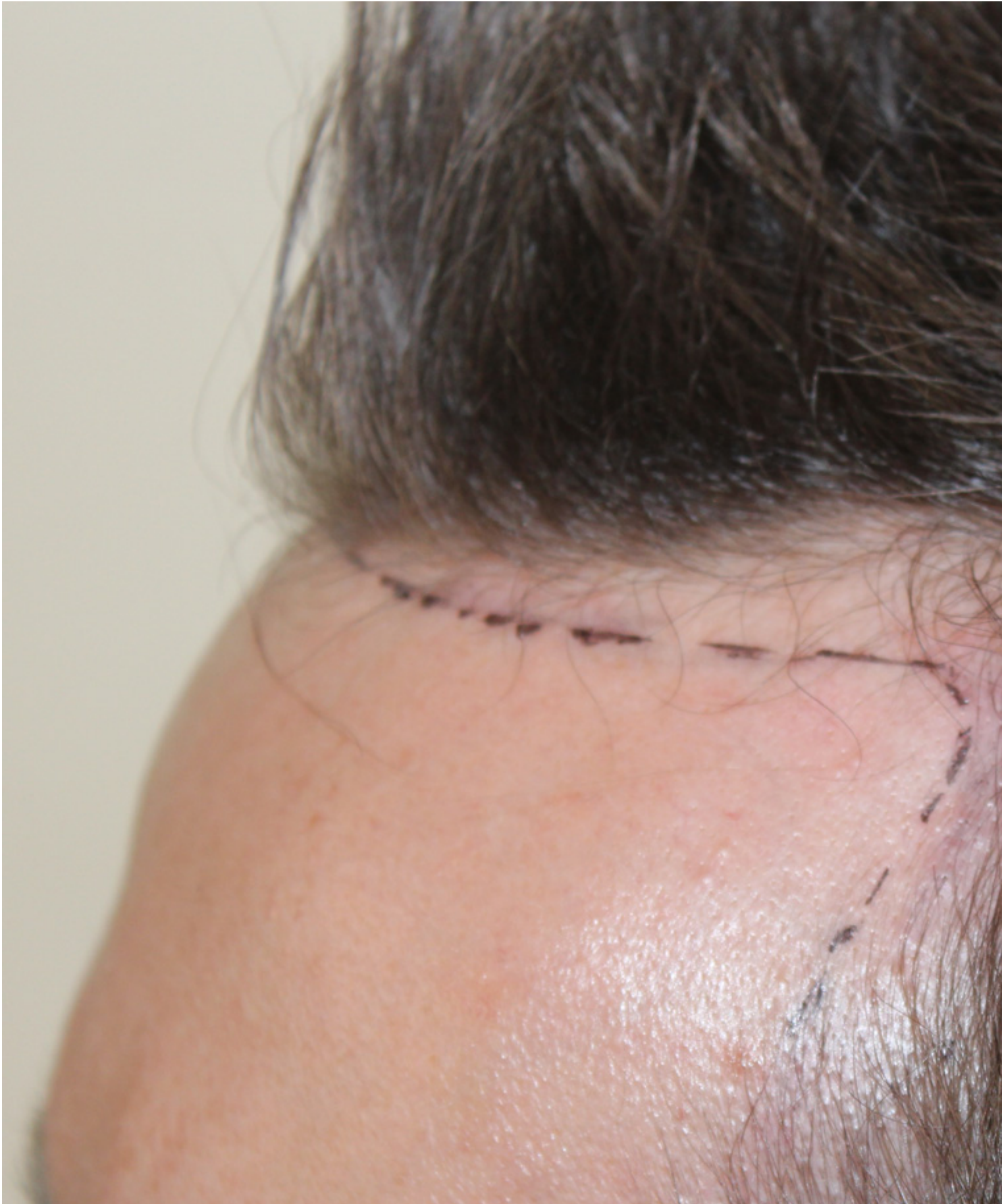Bilder vor der OP rasiert:

File Attachments

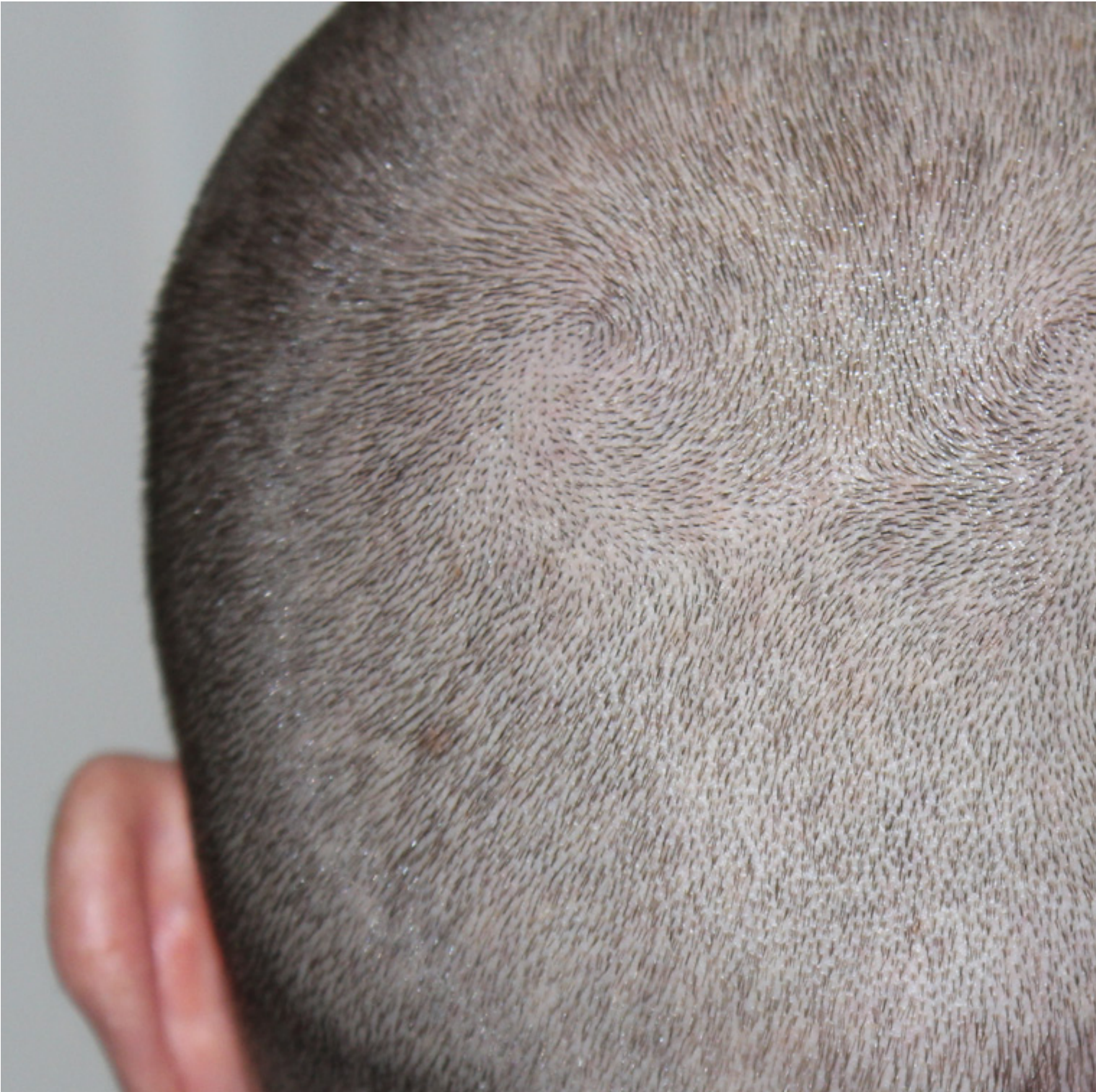1) [PreOP_Front.jpg](#), downloaded 3513 times



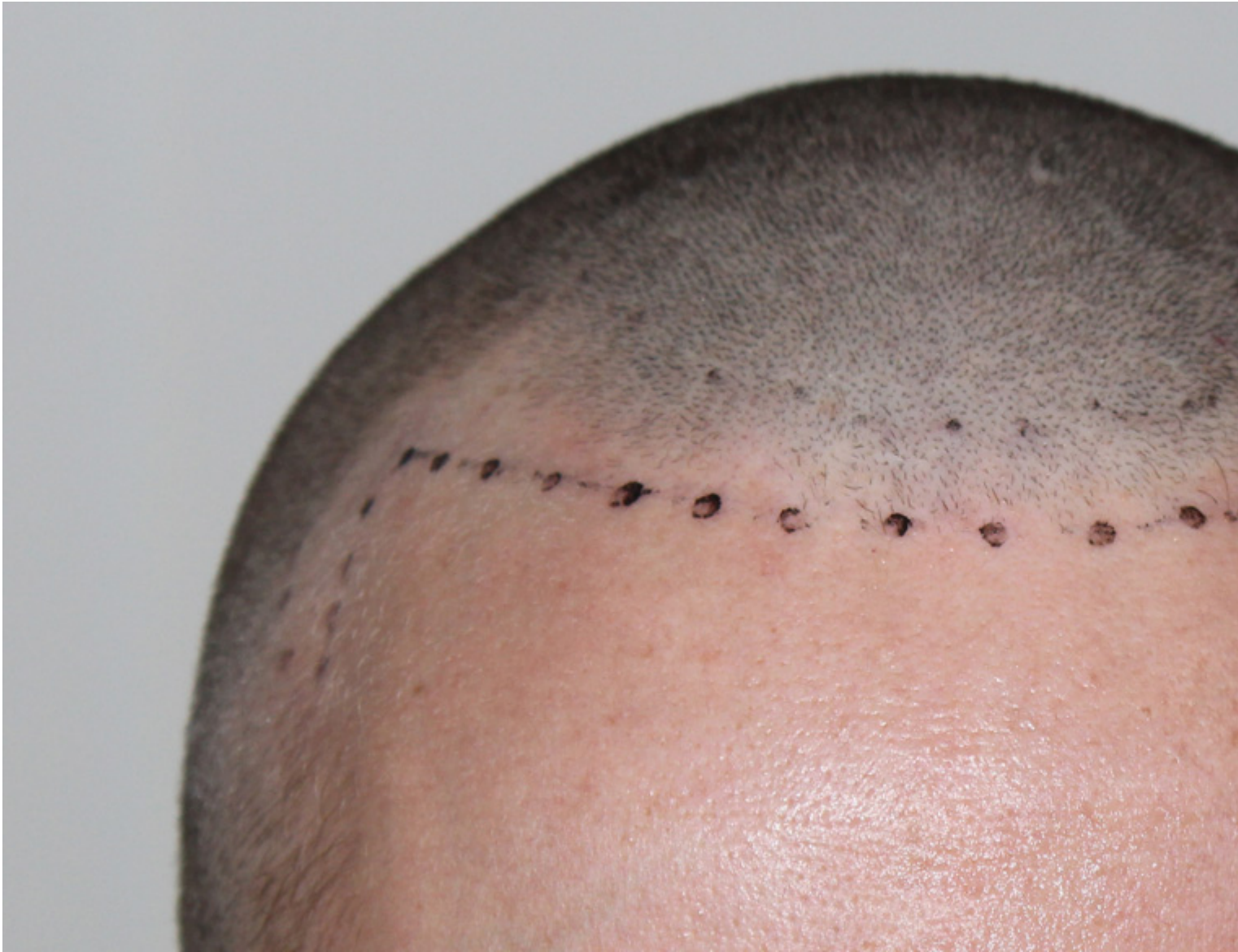2) [PreOP_links.jpg](#), downloaded 3514 times



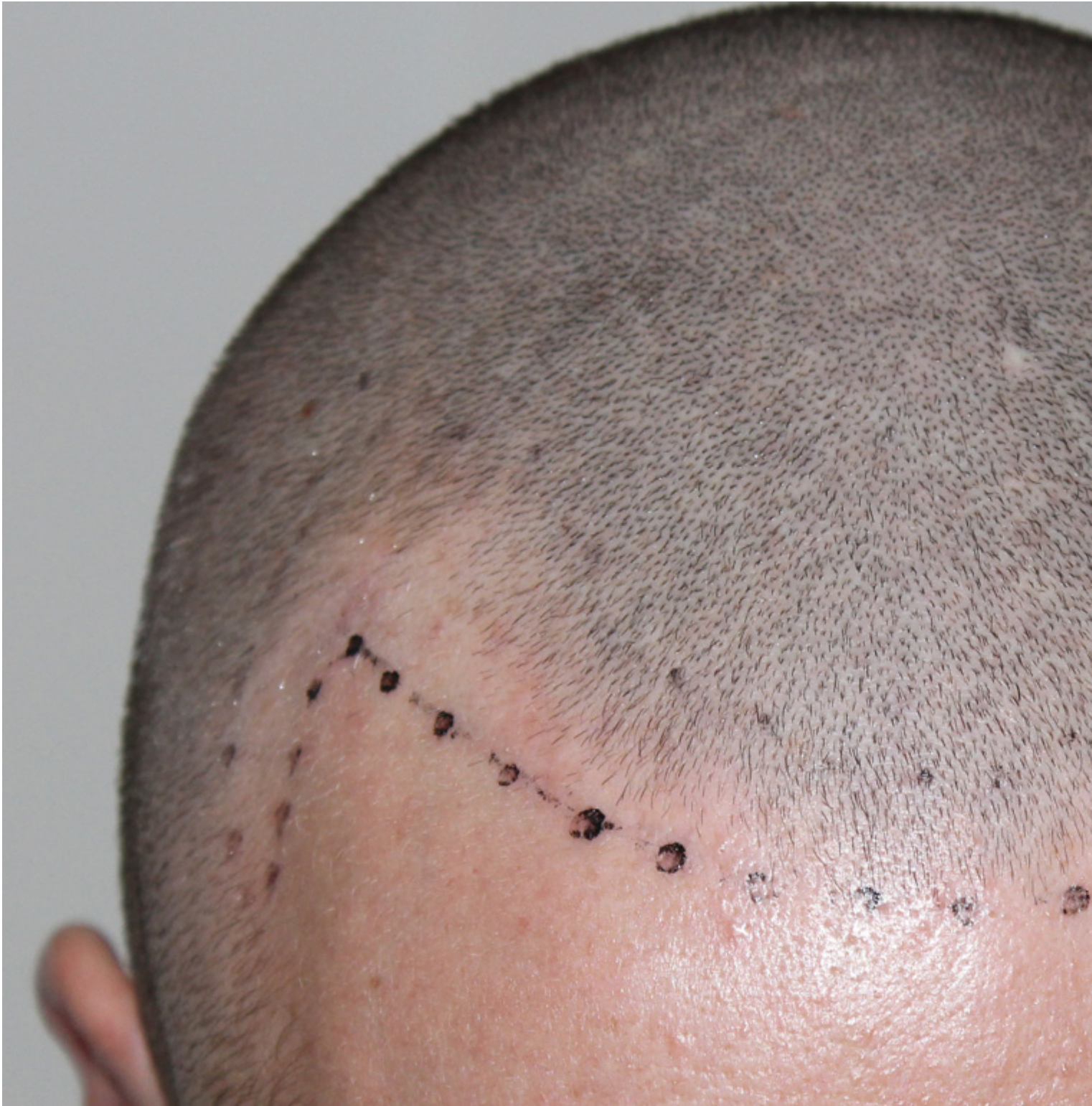3) [PreOP_donor_rasiert.jpg](#), downloaded 3495 times



4) [PreOP_front_rasiert.jpg](#), downloaded 3460 times



5) [PreOP_oben_rasiert.jpg](#), downloaded 3498 times



Subject: Aw: Dr. Keser 1600 Grafts GHE
Posted by [Khaindar](#) on Sat, 21 Sep 2013 21:41:25 GMT
[View Forum Message](#) <> [Reply to Message](#)

Erster Behandlungstag:
(man sieht sehr gut, dass da praktisch nichts geblutet hatte)

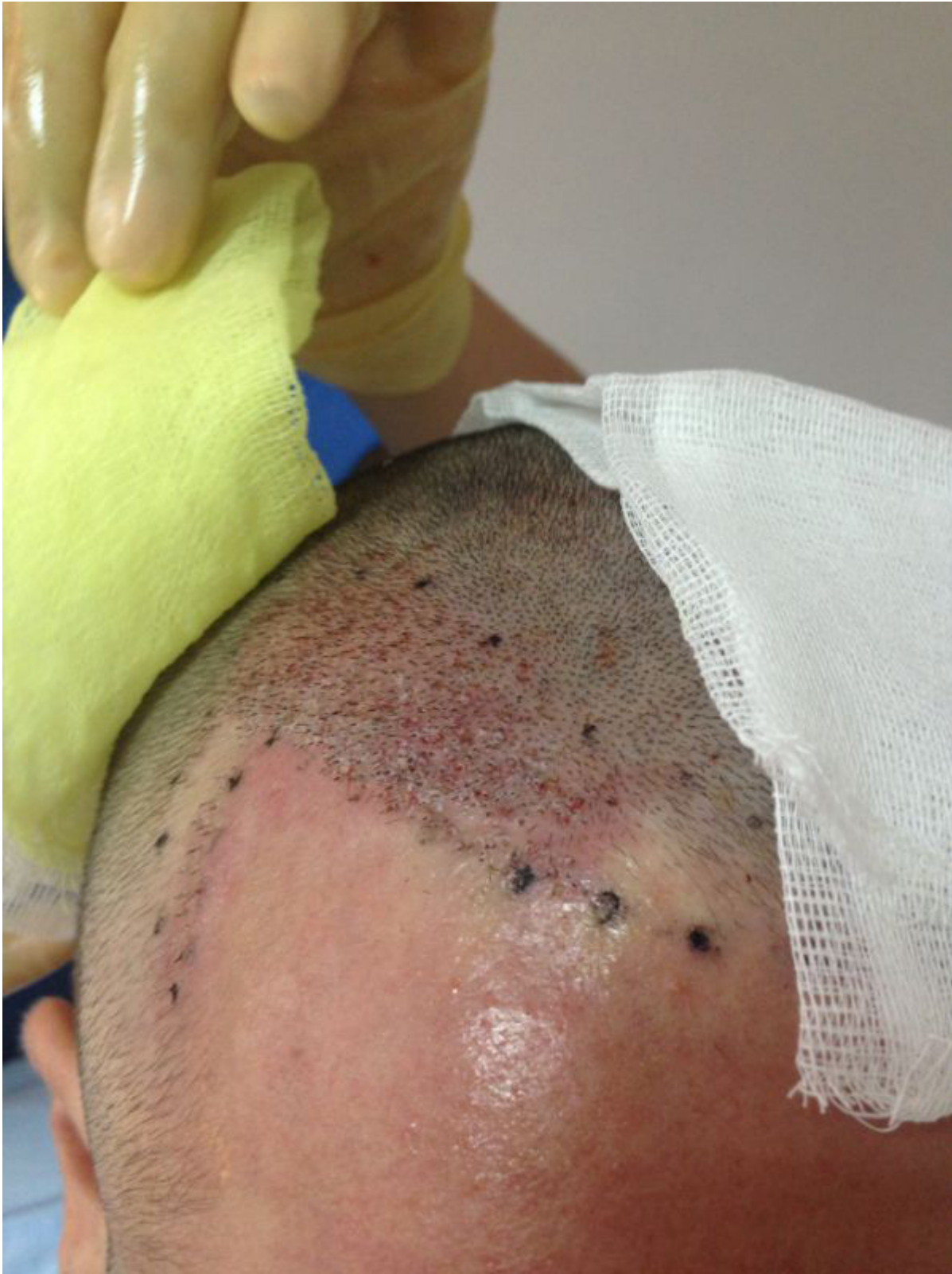Die Krusten 1 Tag Post-OP:
(erinnert mich irgendwie an eine Pizza Margarita)

Die Krusten 2 Tage Post-OP:

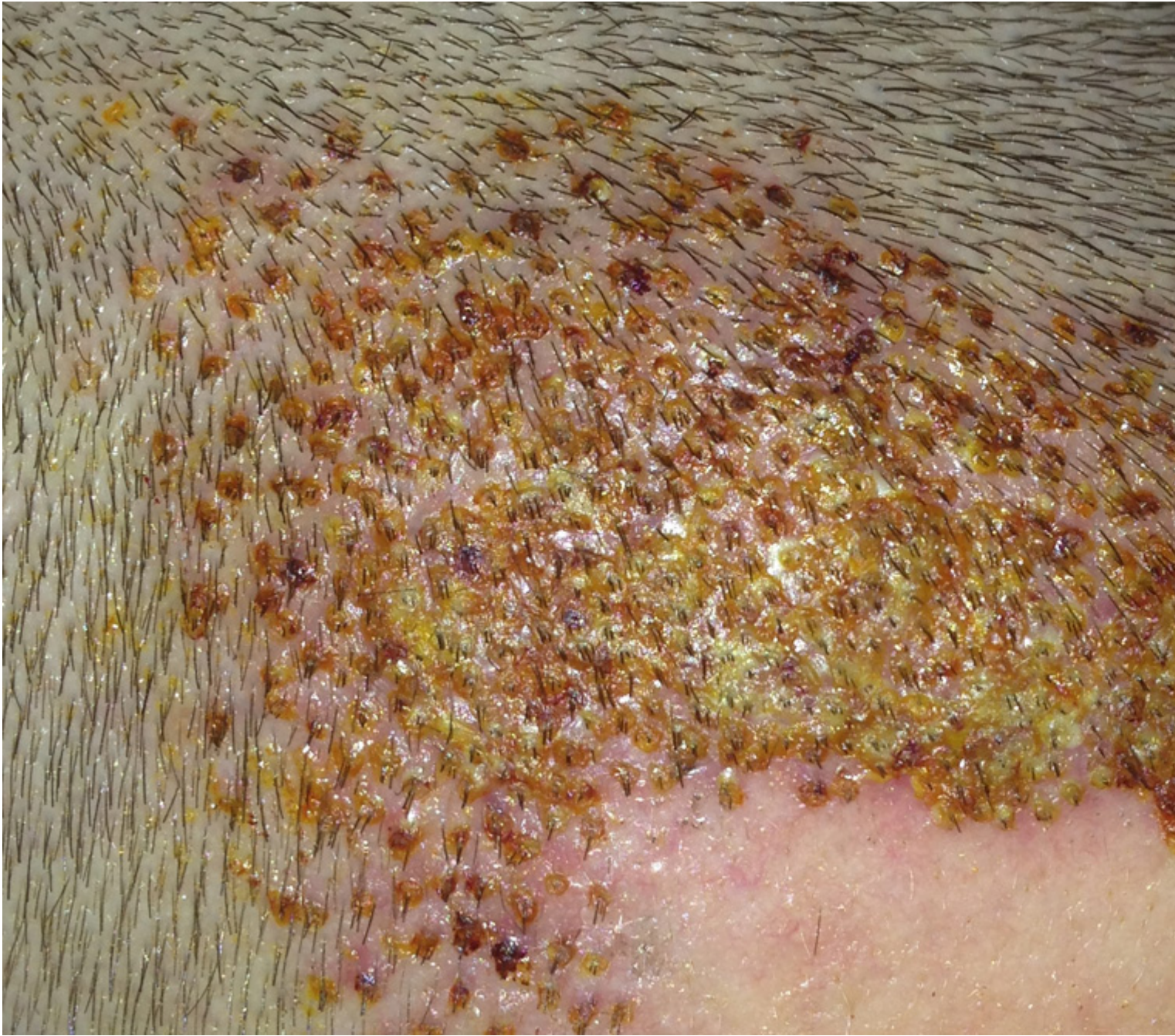Die Krusten 3 Tage Post-OP:

File Attachments

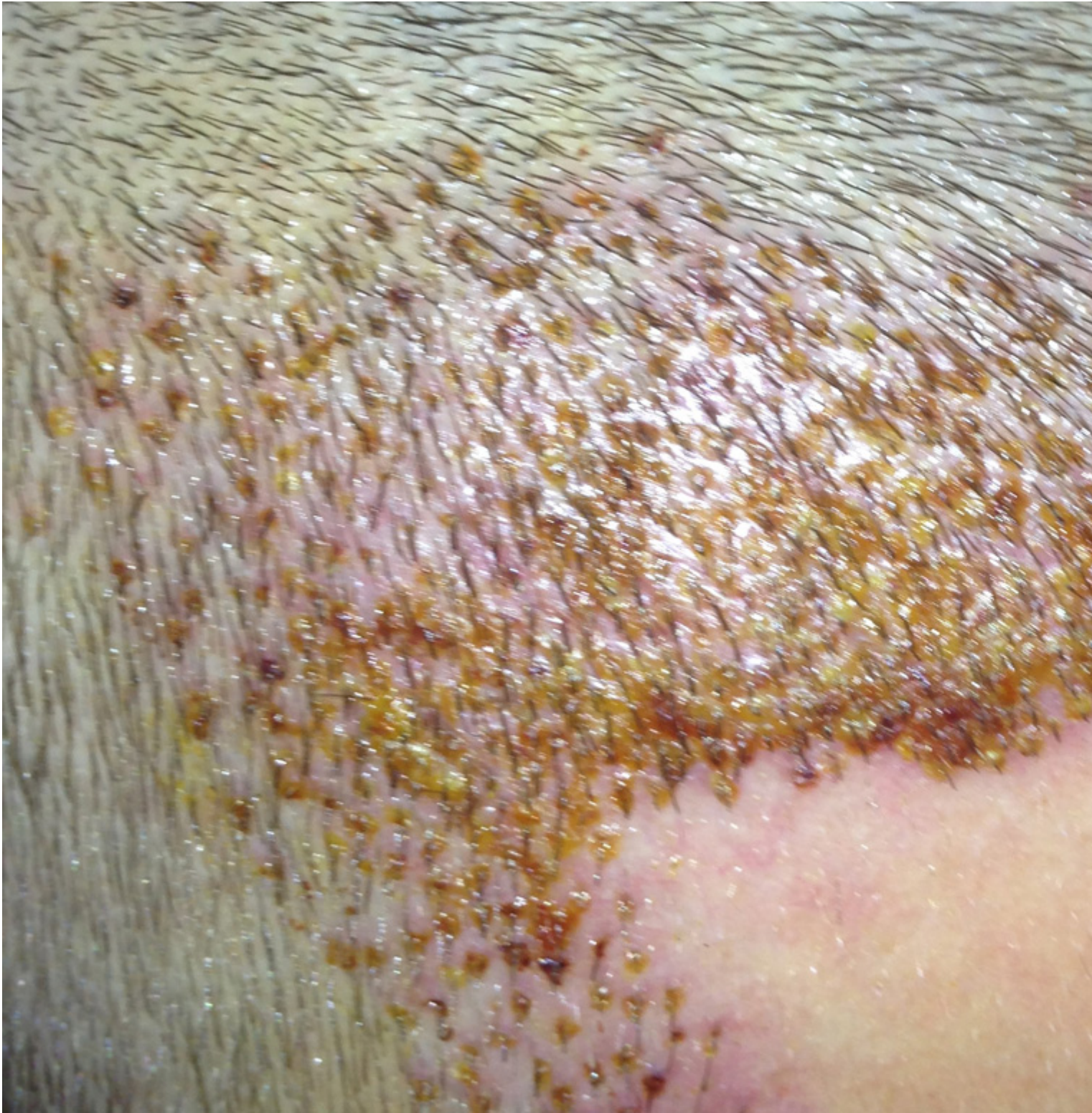1) [Erster_OP-Tag.jpg](#), downloaded 3139 times



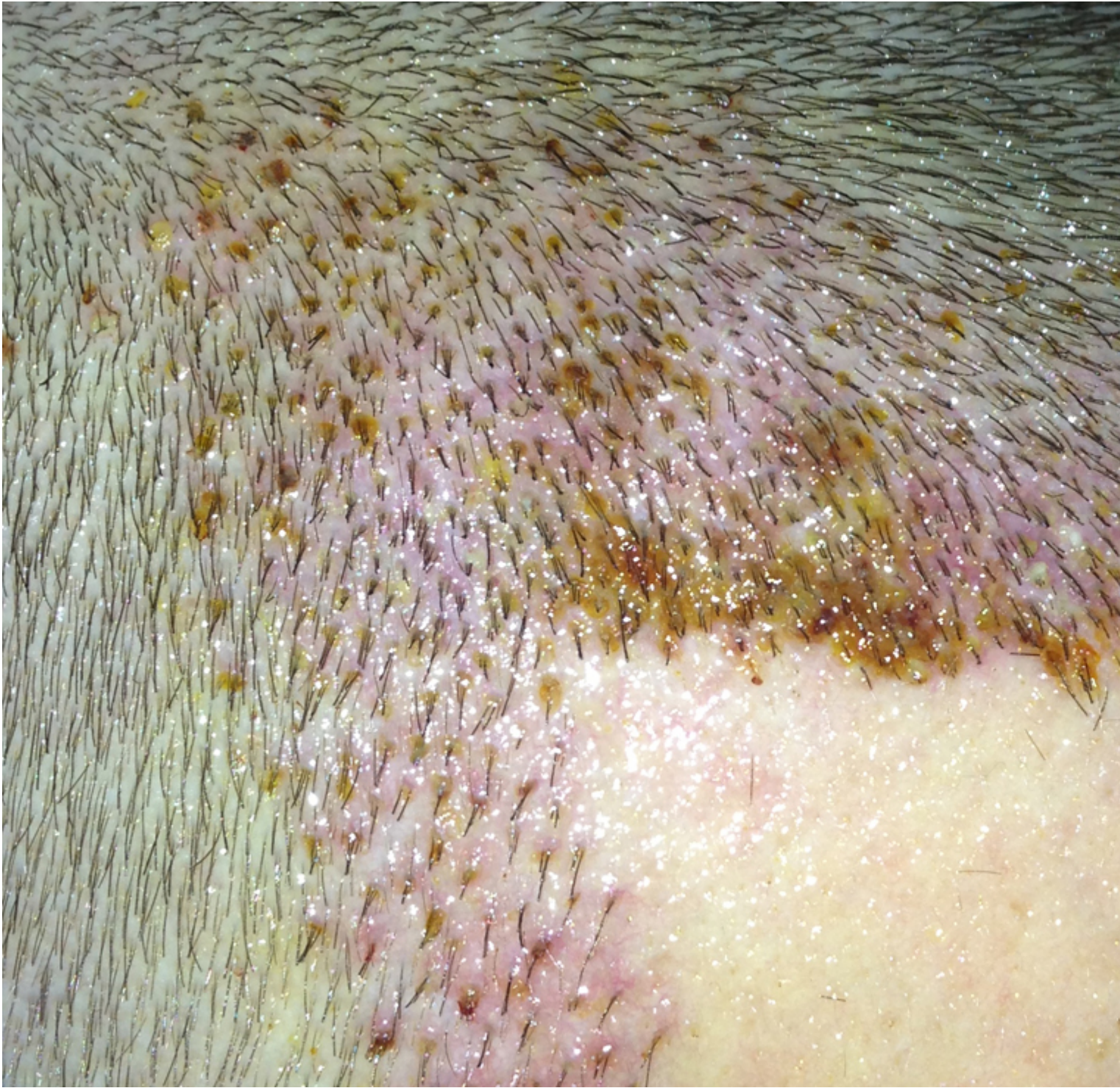
2) [Krustenfortschritt0.jpg](#), downloaded 3106 times



3) [Krustenfortschritt1.jpg](#), downloaded 3088 times



4) [Krustenfortschritt2.jpg](#), downloaded 3051 times

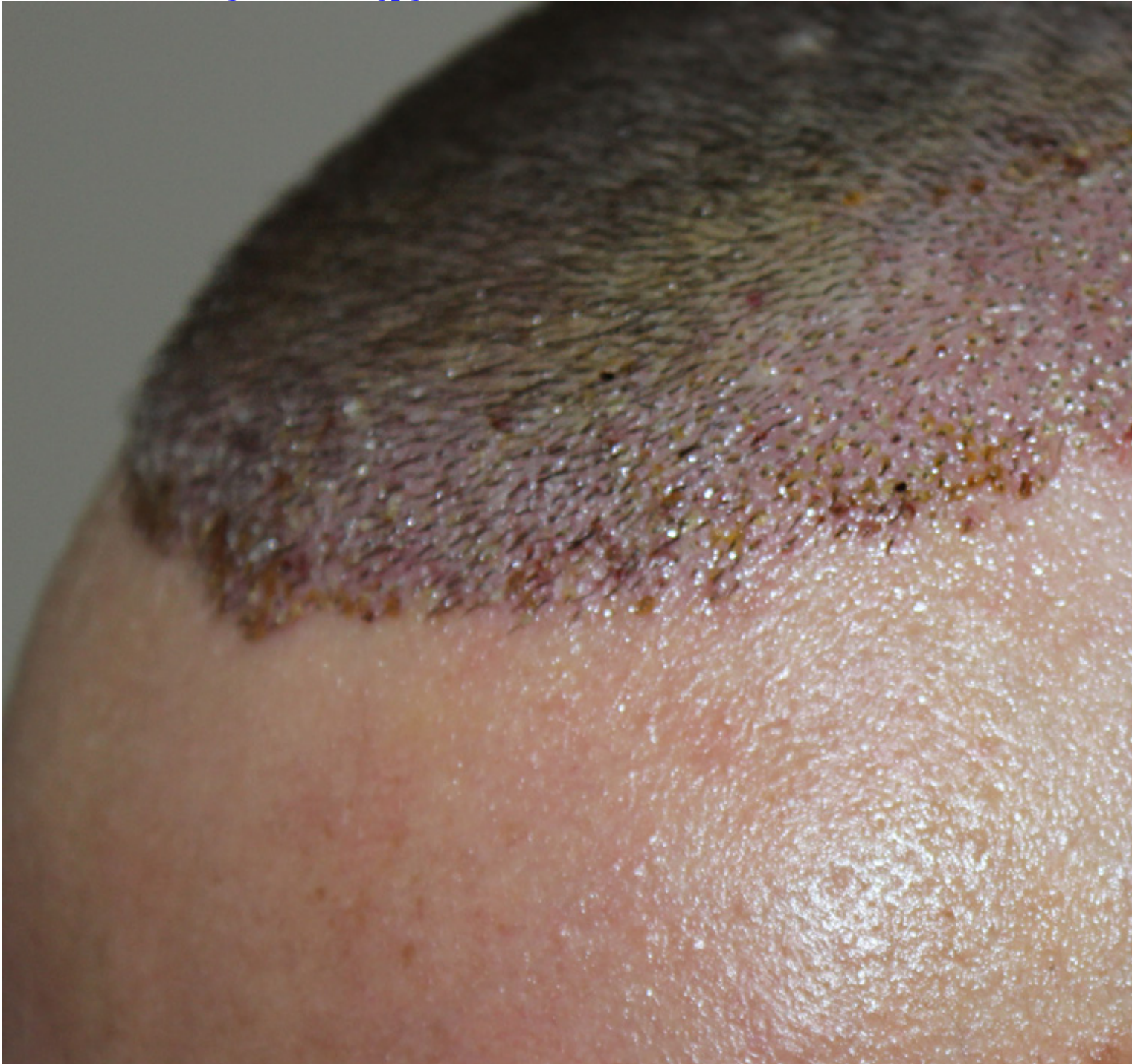


Subject: Aw: Dr. Keser 1600 Grafts GHE
Posted by [Khaindar](#) on Sat, 21 Sep 2013 21:45:32 GMT
[View Forum Message](#) <> [Reply to Message](#)

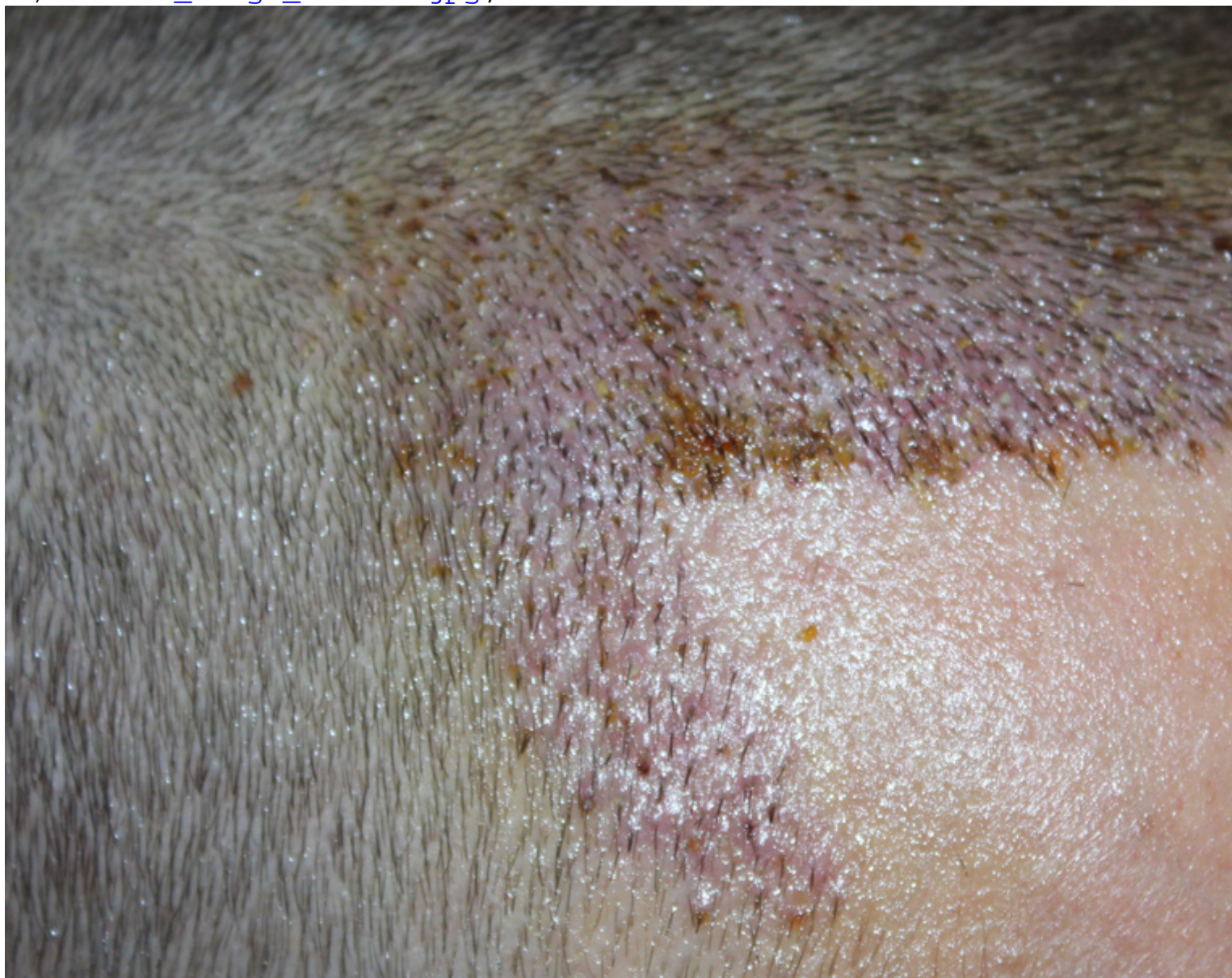
Tag des Abflugs:

File Attachments

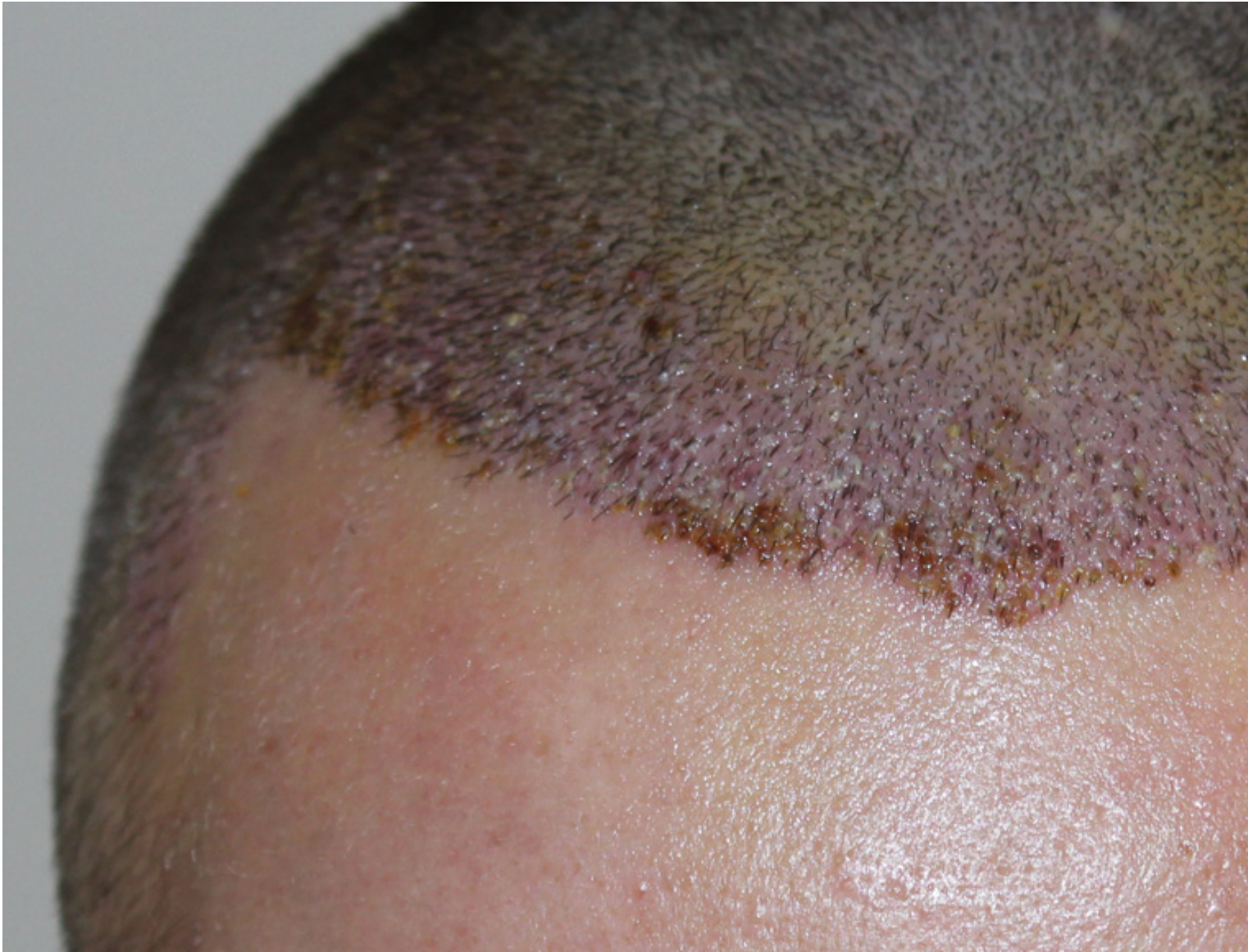
1) [PostOP_3Tage_links.jpg](#), downloaded 3057 times



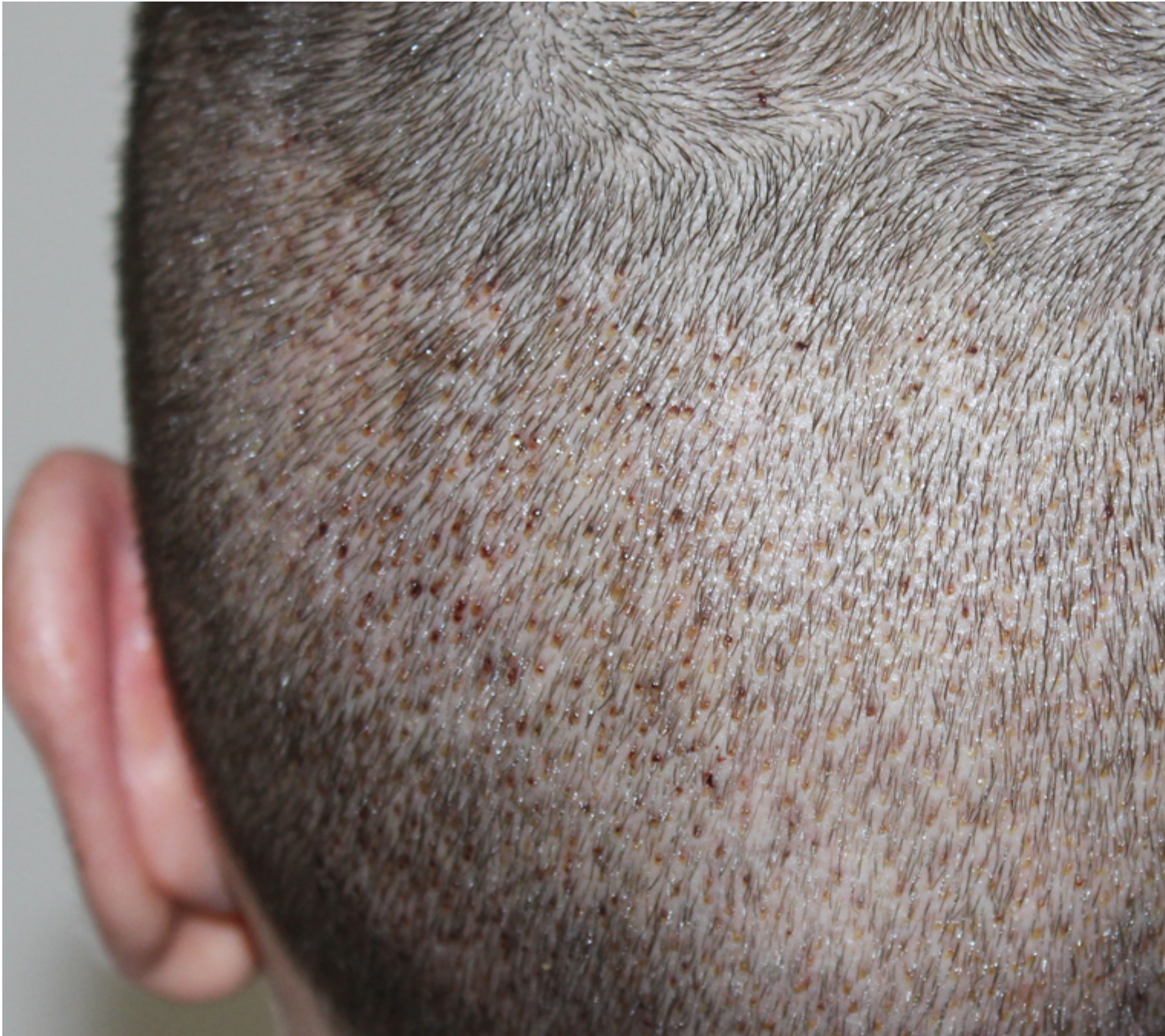2) [PostOP_3Tage_rechts.jpg](#), downloaded 3024 times



3) [PostOP_3Tage_front.jpg](#), downloaded 3047 times



4) [PostOP_3Tage_donor.jpg](#), downloaded 3023 times

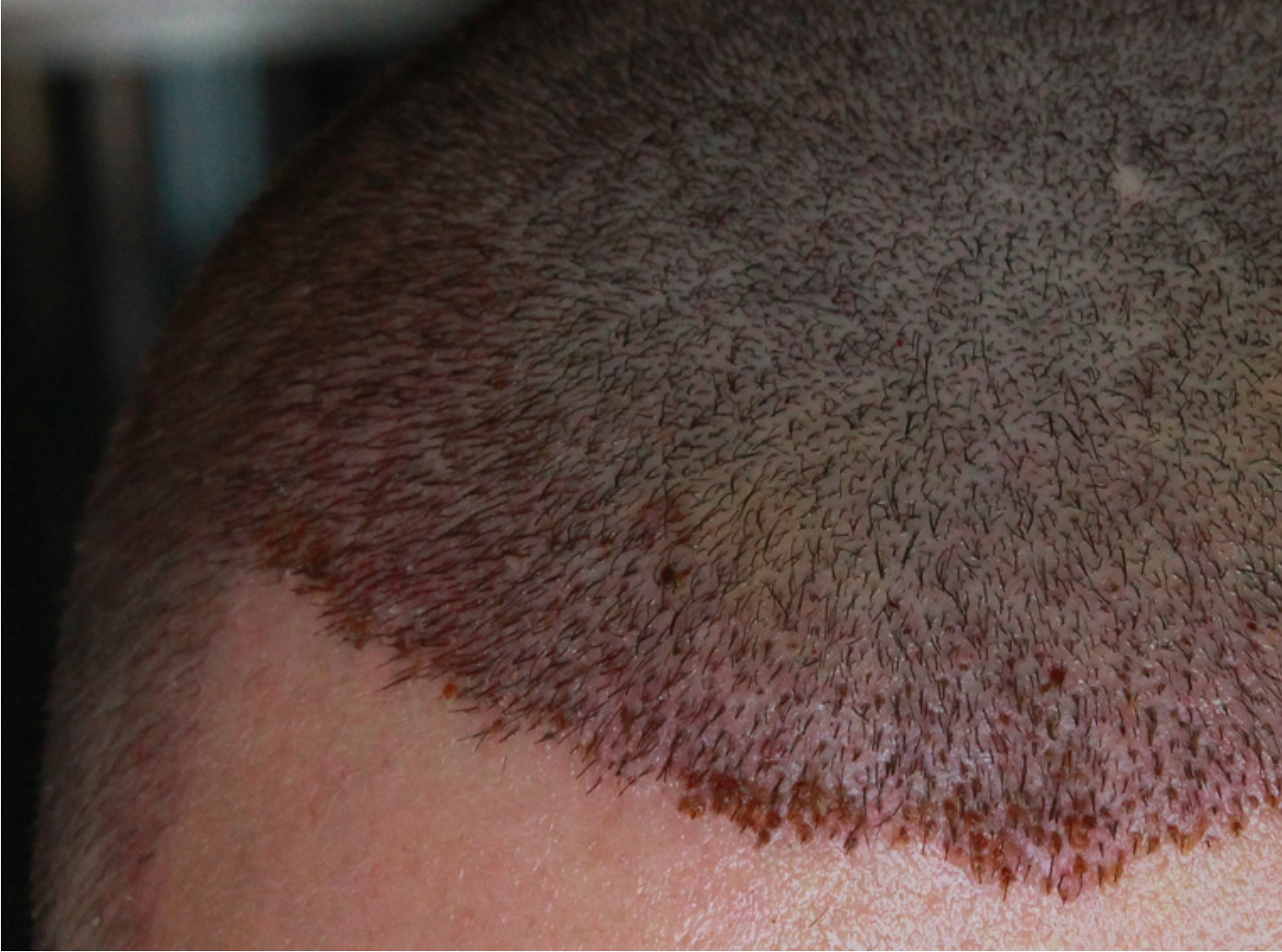

Subject: Aw: Dr. Keser 1600 Grafts GHE
Posted by [Khaindar](#) on Sun, 22 Sep 2013 08:17:13 GMT
[View Forum Message](#) <> [Reply to Message](#)

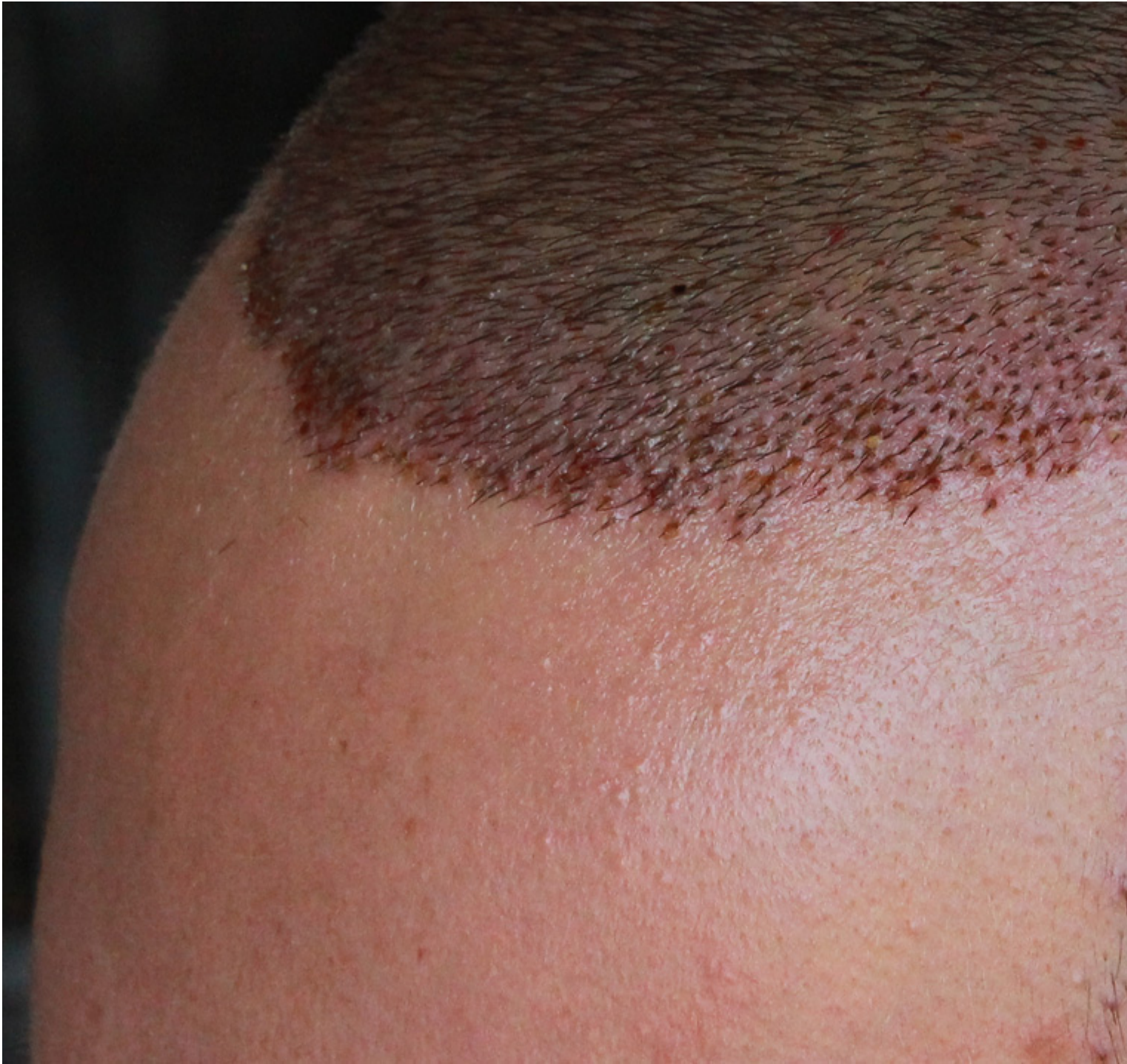Nochmal Bilder ohne Blitz aber mit Stativ. Wie ich finde etwas schärfer

File Attachments

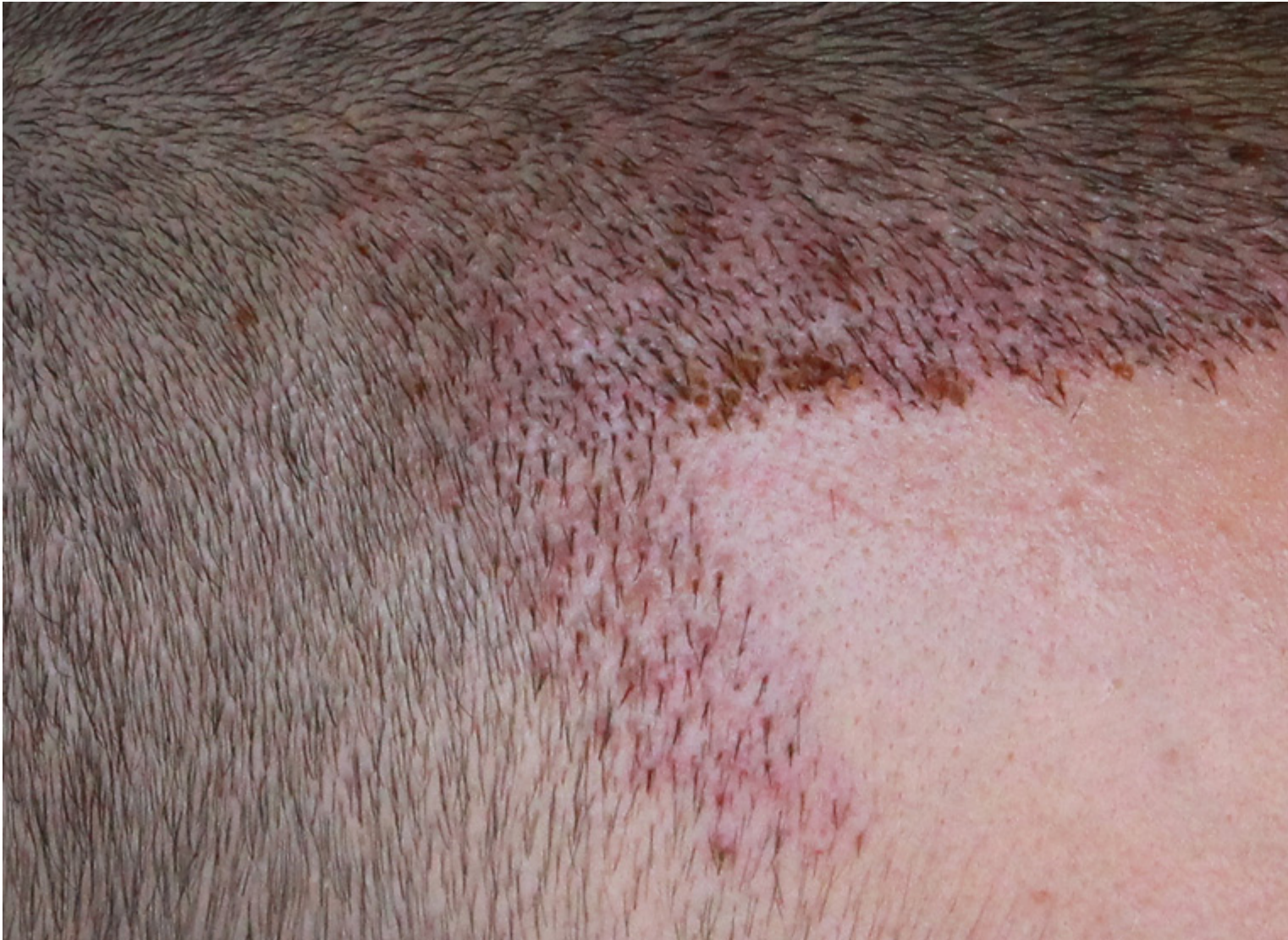1) [PostOP_4Tage_front.jpg](#), downloaded 2962 times



2) [PostOP_4Tage_links.jpg](#), downloaded 2964 times



3) [PostOP_4Tage_rechts.jpg](#), downloaded 2948 times



Subject: Aw: Dr. Keser 1600 Grafts GHE
Posted by [hairline](#) on Sun, 22 Sep 2013 13:56:07 GMT
[View Forum Message](#) <> [Reply to Message](#)

Sehr interessanter Bericht! Happy Growing,

Gruß

hairline

Subject: Aw: Dr. Keser 1600 Grafts GHE

Posted by [Khaindar](#) on Sun, 29 Sep 2013 12:09:22 GMT

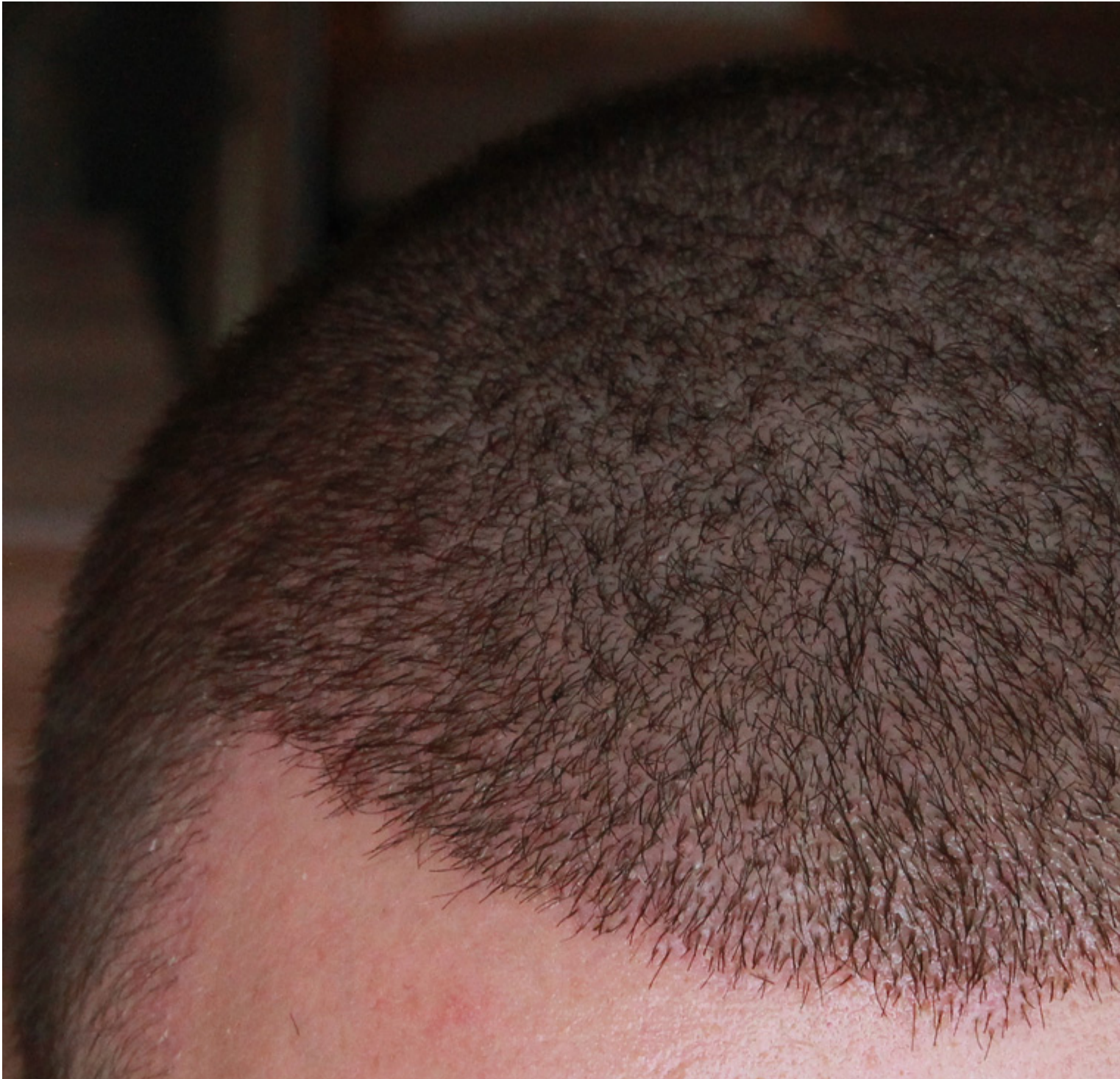[View Forum Message](#) <> [Reply to Message](#)

10 Tage Post-OP

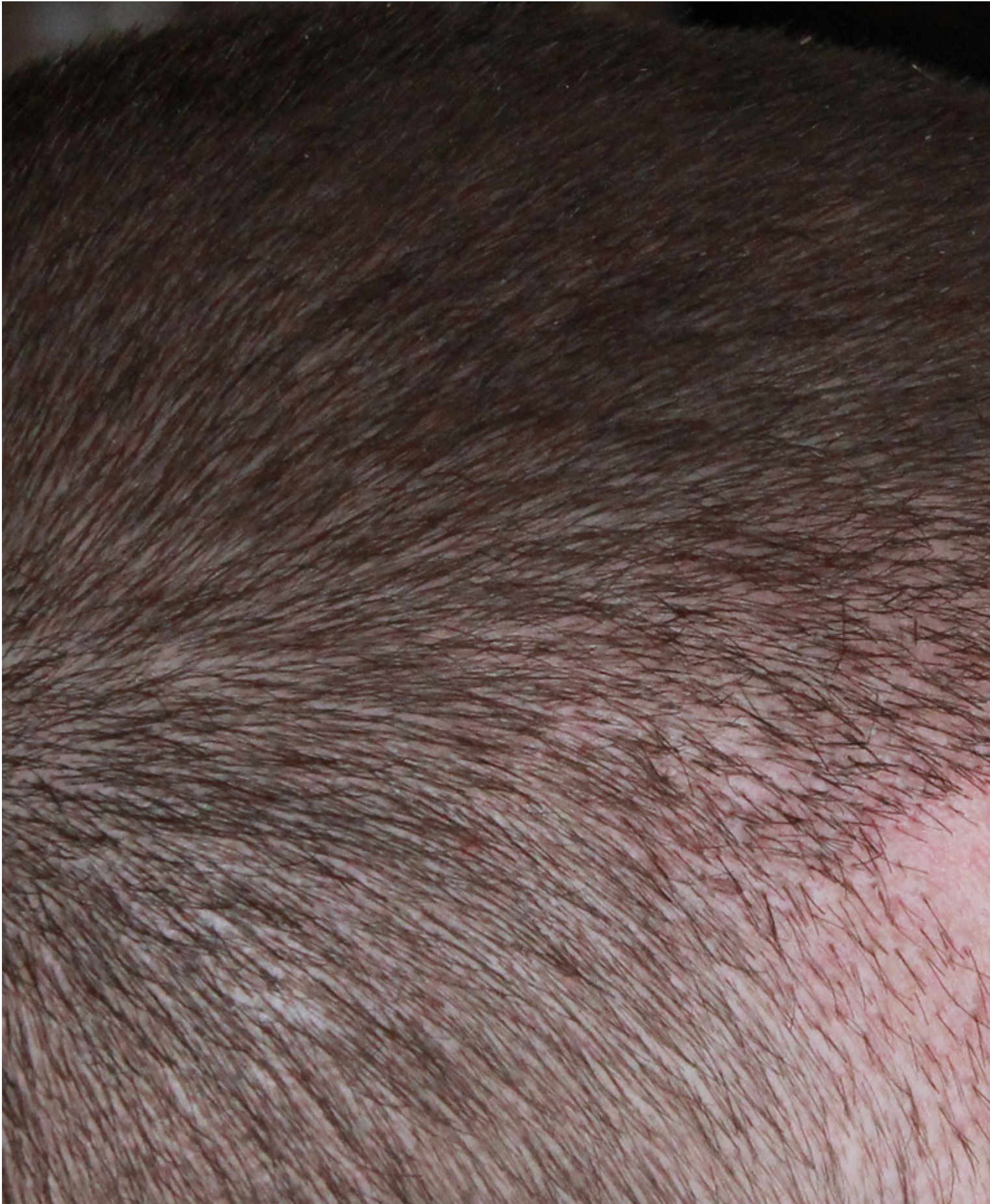Für mich als Laie scheint es so als wäre rechts die Dichte höher als links. Wie seht ihr das?

File Attachments

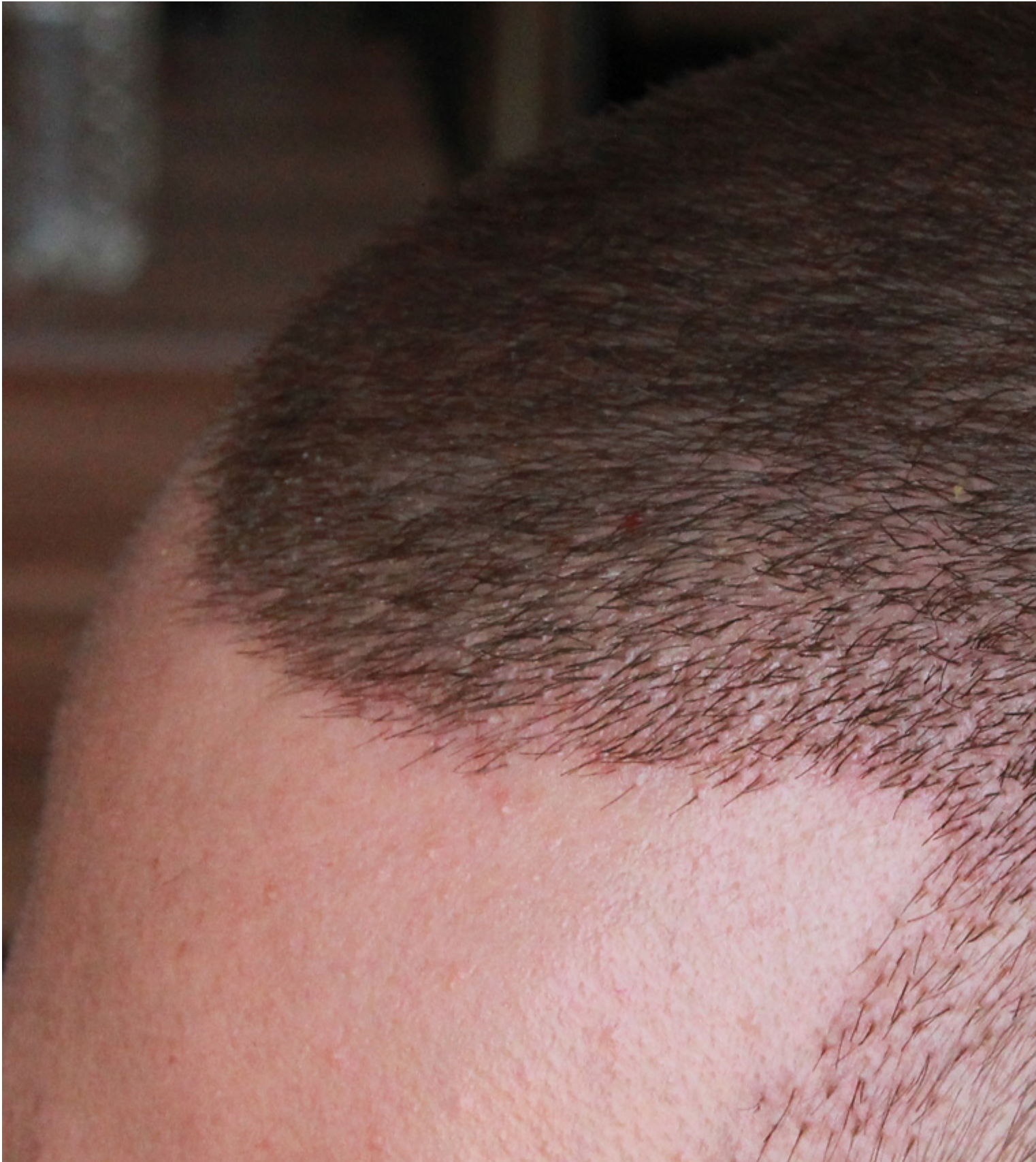1) [PostOP_10Tage_front.jpg](#), downloaded 2875 times



2) [PostOP_10Tage_rechts.jpg](#), downloaded 2843 times



3) [PostOP_10Tage_links.jpg](#), downloaded 2848 times



Subject: Aw: Dr. Keser 1600 Grafts GHE
Posted by [Sammy123](#) on Sun, 29 Sep 2013 18:48:00 GMT
[View Forum Message](#) <> [Reply to Message](#)

würd ich jetzt nicht sagen. was fürne dicke wurde gesetzt?

Subject: Aw: Dr. Keser 1600 Grafts GHE
Posted by [Khaindar](#) on Sun, 29 Sep 2013 19:07:04 GMT
[View Forum Message](#) <> [Reply to Message](#)

Wurde nichts konkretes vereinbart. Mehmet sagte dass Dr. Keser bis zu einer 70er Dicke transplantieren würde wenn sehr dicht gewünscht wird.

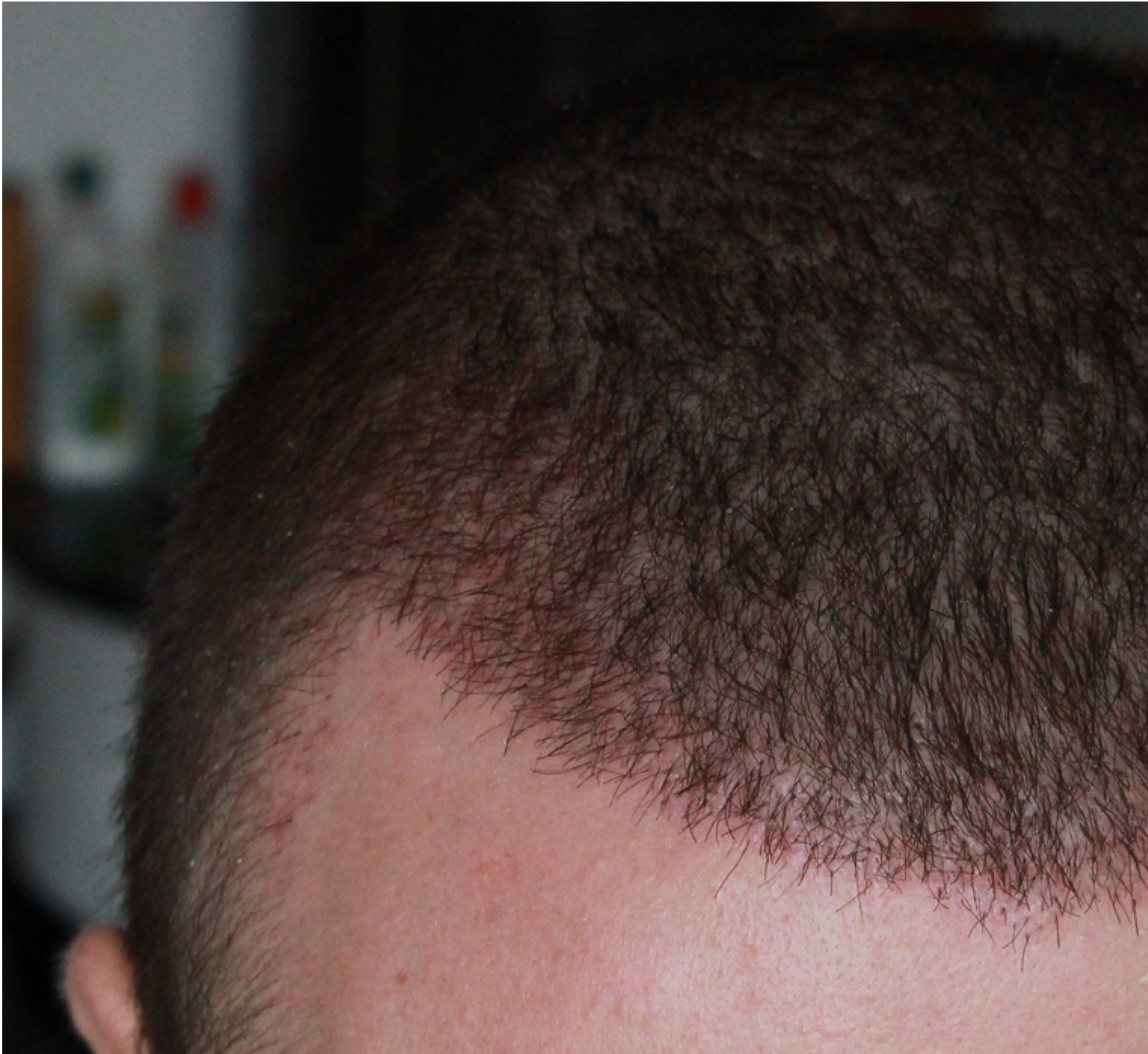Subject: Aw: Dr. Keser 1600 Grafts GHE
Posted by [Khaindar](#) on Sun, 06 Oct 2013 09:20:36 GMT
[View Forum Message](#) <> [Reply to Message](#)

Nicht ganz 3 Wochen Post-OP:

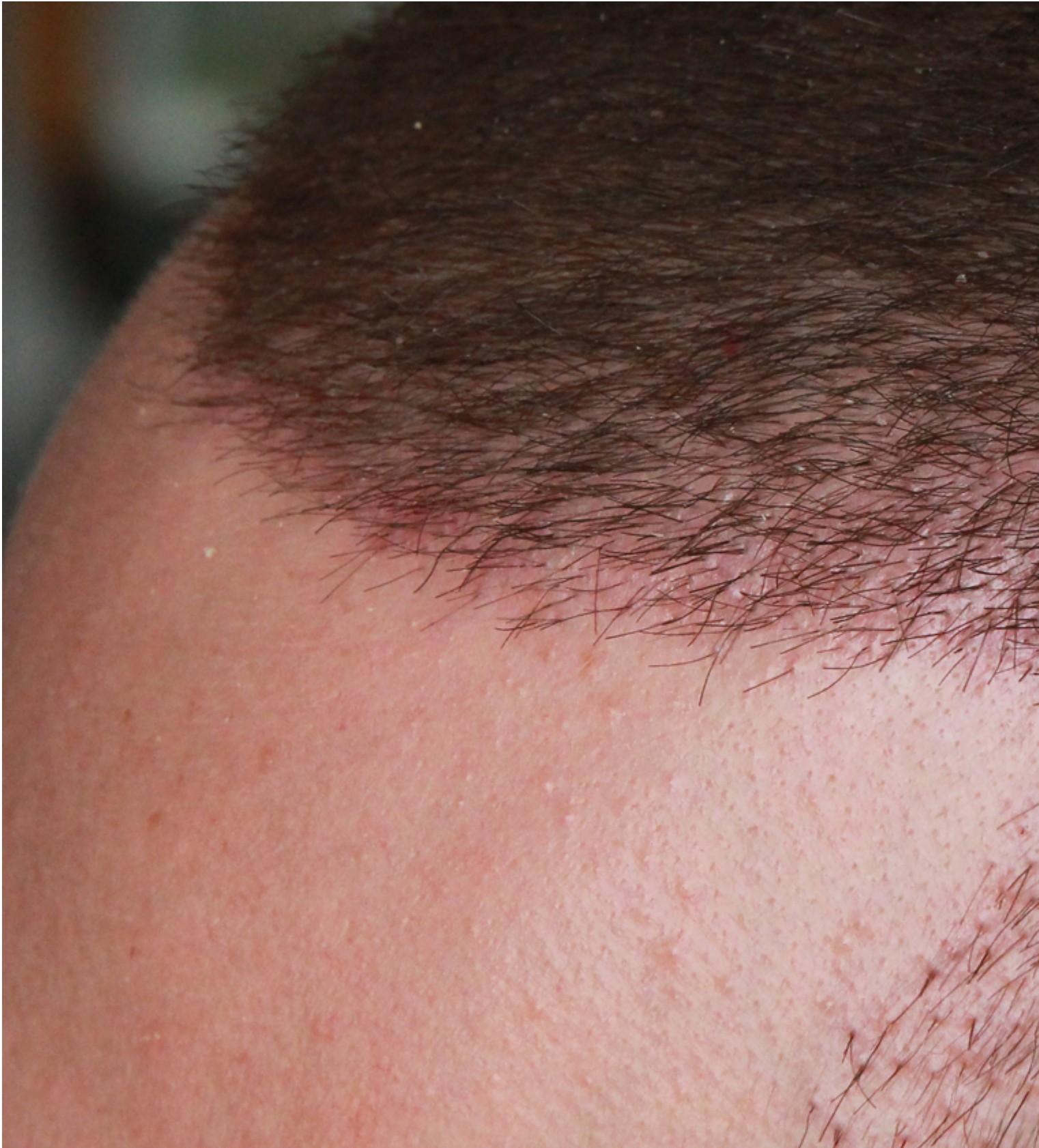Hattet ihr nach der HT auch Problem mit Schuppen? Ist wahrscheinlich normal wenn die Haut sich an so vielen Stellen erneuern muss.....

File Attachments

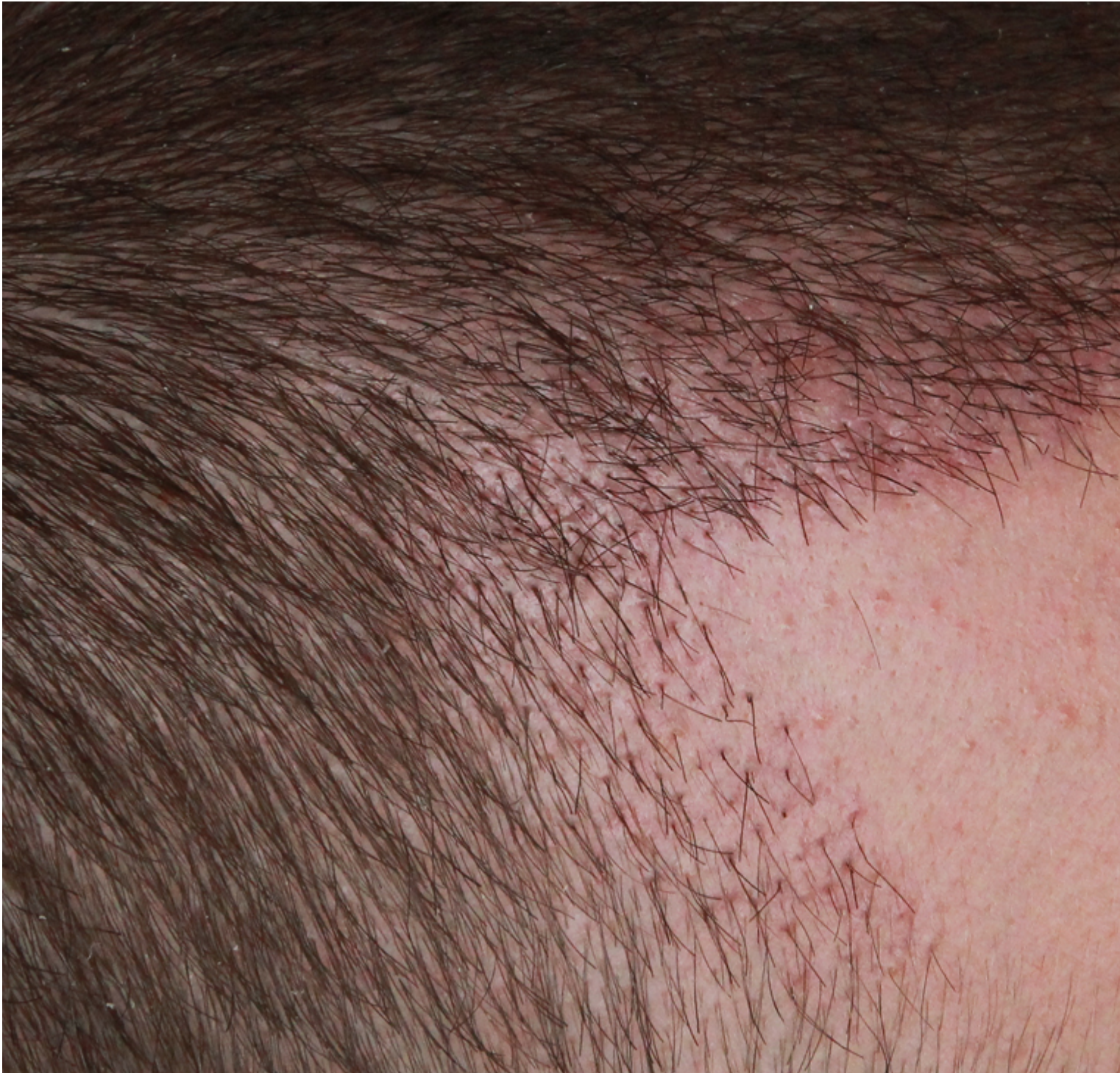1) [PostOP_3Wochen_front.jpg](#), downloaded 2709 times



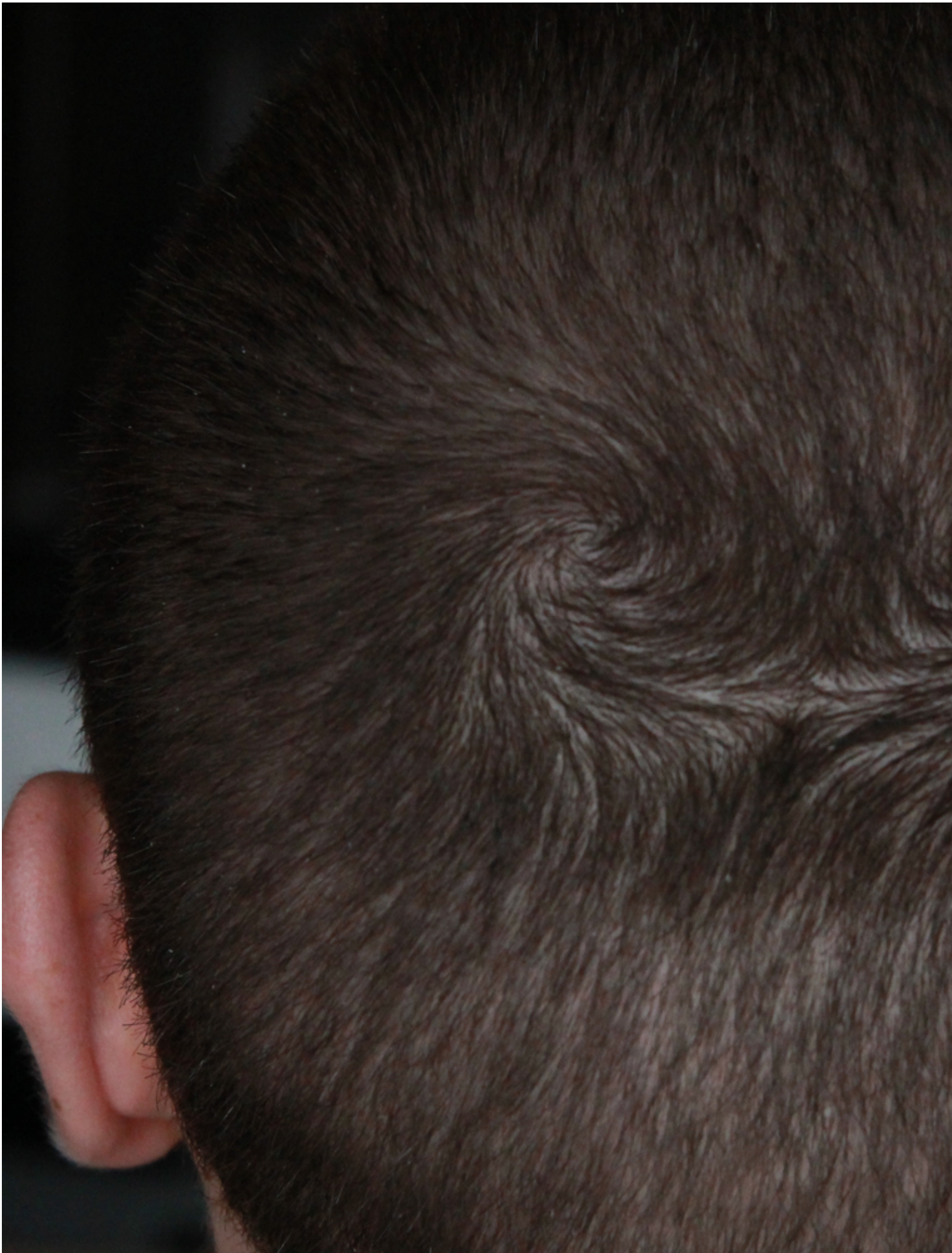2) [PostOP_3Wochen_links.jpg](#), downloaded 2705 times



3) [PostOP_3Wochen_rechts.jpg](#), downloaded 2688 times



4) [PostOP_3Wochen_donor.jpg](#), downloaded 2661 times



Subject: Aw: Dr. Keser 1600 Grafts GHE
Posted by [Sammy123](#) on Mon, 07 Oct 2013 22:47:48 GMT
[View Forum Message](#) <> [Reply to Message](#)

bin auf dein ergebnis gespannt... scheint auch eher dünnes/feines haar zu haben, oder? hat keser zufällig was dazu gesagt?

Subject: Aw: Dr. Keser 1600 Grafts GHE
Posted by [Khaindar](#) on Wed, 09 Oct 2013 19:42:32 GMT
[View Forum Message](#) <> [Reply to Message](#)

Also ich vermute dass das auf den Bildern nur so wirkt. Insbesondere natürlich nun im vorderen Bereich. Die "noch" wachsenden Transplantate sind ja lediglich verkümmerte Härchen denen inzwischen auch mehr und mehr die Puste ausgeht. Meine Friseurin jedenfalls meint immer dass ich sehr feste und dicke Haare habe. Sie dünnt sie auch immer zusätzlich aus, weil sie sonst zu störrisch sind. Wenn ich mir so die Haare im Donor vergrößert anschau, dann wirken die von der Dicke her auch recht normal. Aber habe da unterm Strich wohl zu wenig Vergleichsmöglichkeiten.

File Attachments

1) [Ausschnit_Donor.jpg](#), downloaded 2581 times



Subject: Aw: Dr. Keser 1600 Grafts GHE
Posted by [Sammy123](#) on Thu, 10 Oct 2013 03:46:02 GMT
[View Forum Message](#) <> [Reply to Message](#)

ja kann sein dass es auf den ersten 2 pics nur so wirkt aber gibt definitiv leute mit "borstigeren" haaren... naja, happy growing und keep us posted!

Subject: Aw: Dr. Keser 1600 Grafts GHE
Posted by [Blackster](#) on Thu, 10 Oct 2013 14:04:25 GMT
[View Forum Message](#) <> [Reply to Message](#)

2 Wirbel in der Tonsur hab ich auch noch nicht gesehen.
Ansonsten siehts soweit ganz gut aus.

Subject: Aw: Dr. Keser 1600 Grafts GHE
Posted by [Khaindar](#) on Thu, 10 Oct 2013 18:56:40 GMT
[View Forum Message](#) <> [Reply to Message](#)

Ja ist mir auch zum ersten Mal aufgefallen als ich nun die Haare abrasiert bekommen habe

Subject: Aw: Dr. Keser 1600 Grafts GHE
Posted by [Khaindar](#) on Sat, 12 Oct 2013 20:17:58 GMT
[View Forum Message](#) <> [Reply to Message](#)

edit

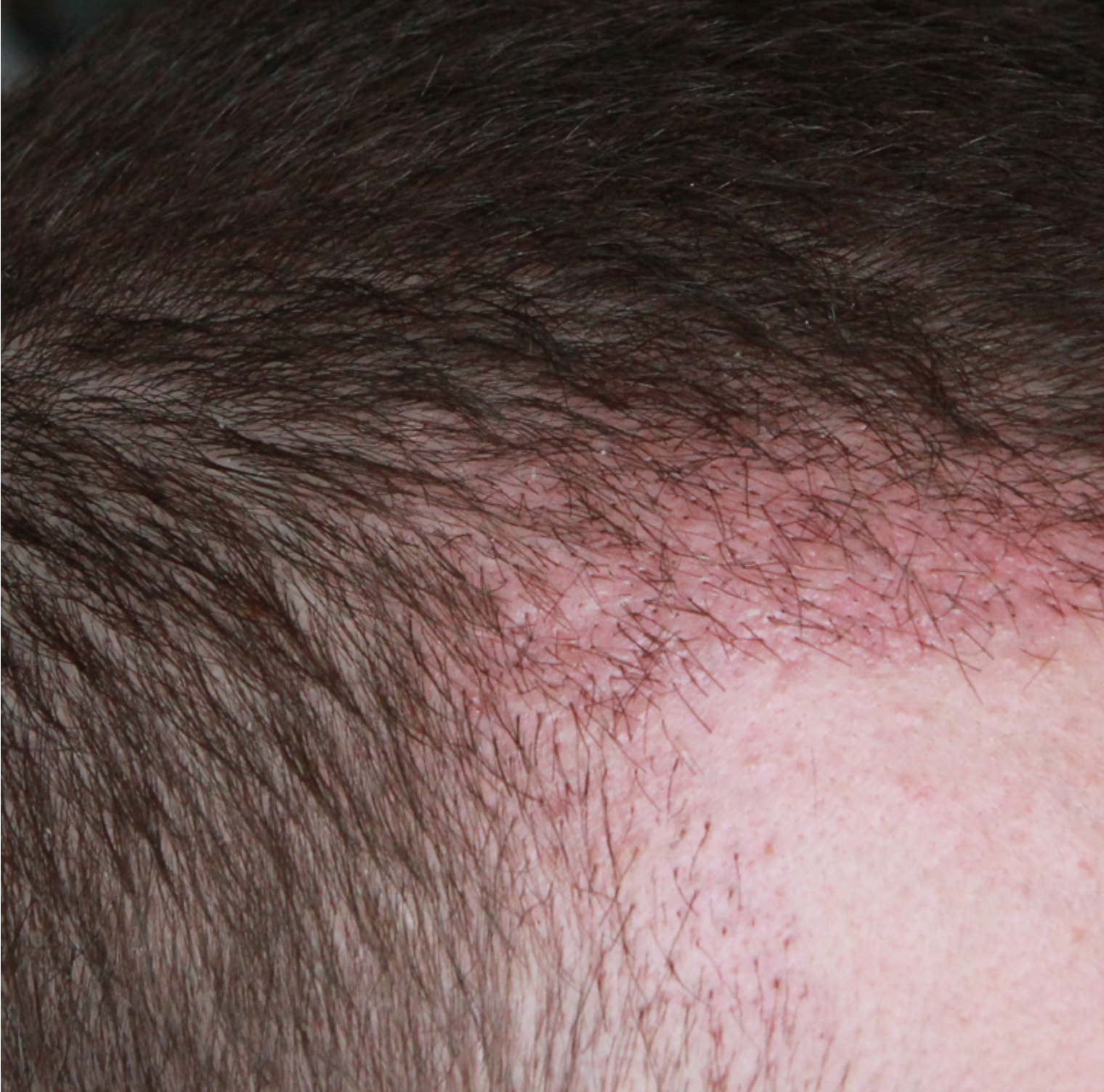Falsche Bilder

Subject: Aw: Dr. Keser 1600 Grafts GHE
Posted by [Khaindar](#) on Sat, 12 Oct 2013 22:15:10 GMT
[View Forum Message](#) <> [Reply to Message](#)

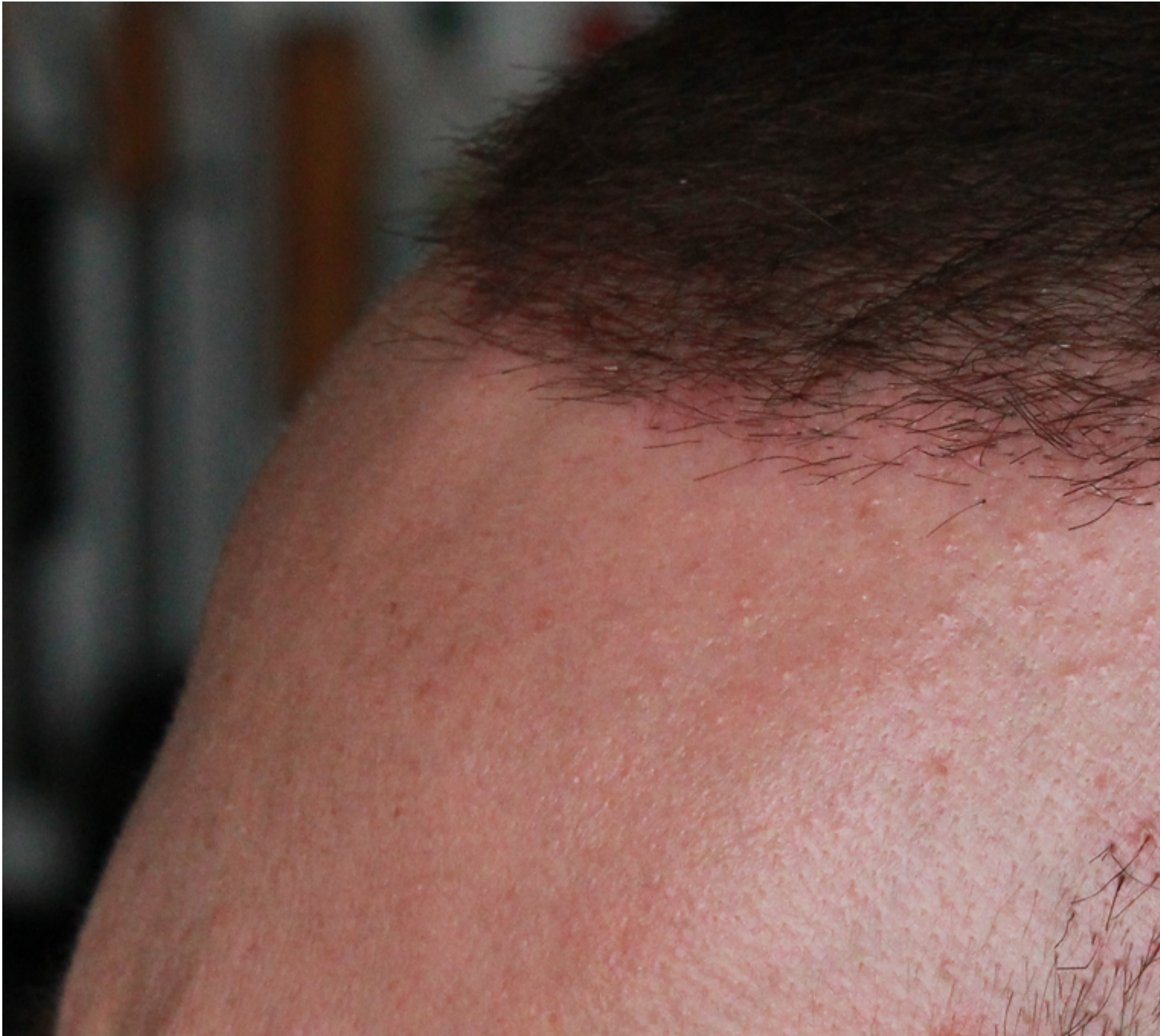Gerade schon gewundert, irgendwie waren auf den 4 Wochen Post-OP-Pics noch zuviele Haare auf den Kopf. Hatte die 3 Wochen Post-OP nochmal gepostet.
Langsam wird es licht auf der Birne

File Attachments

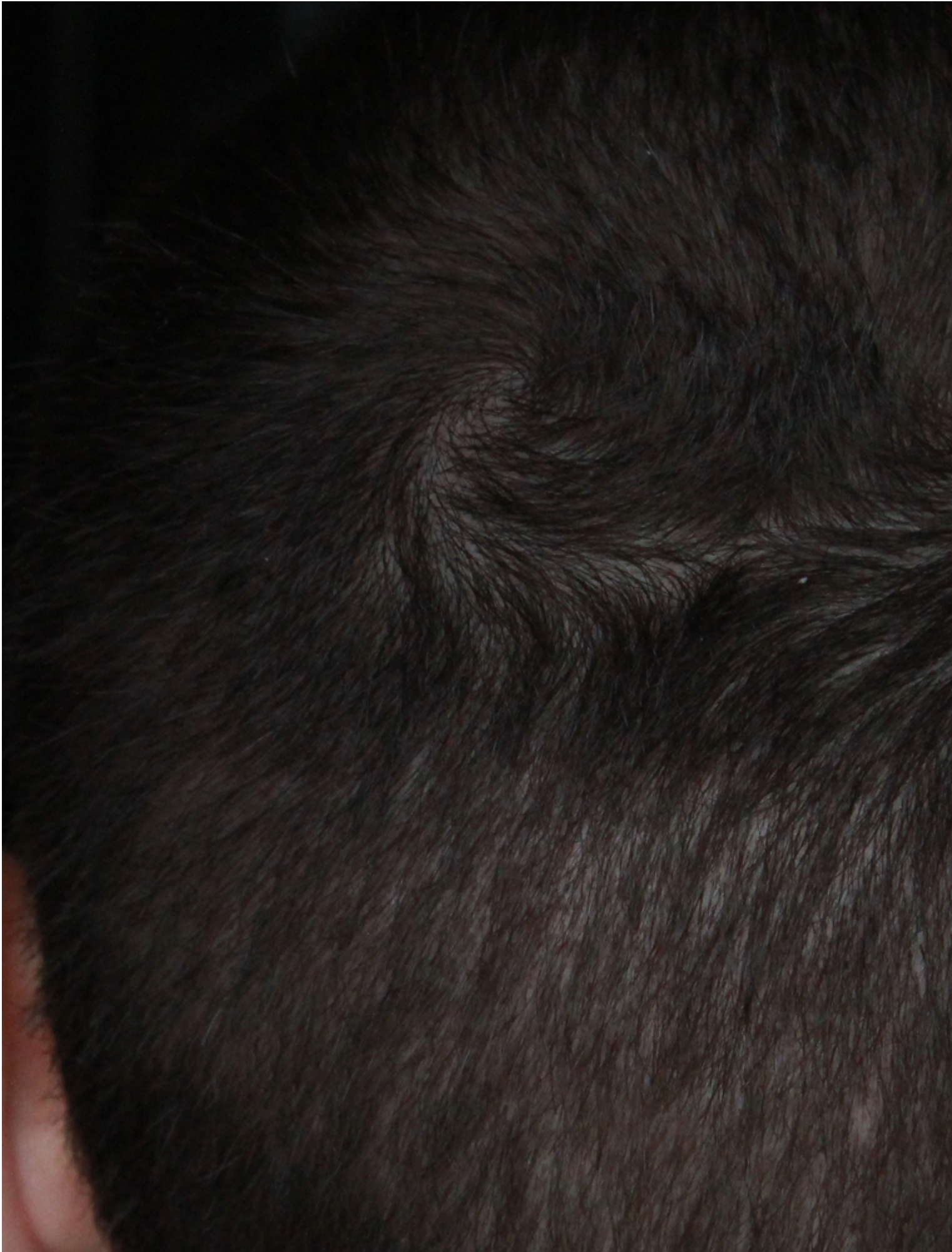1) [PostOP_4Wochen_rechts.jpg](#), downloaded 2517 times



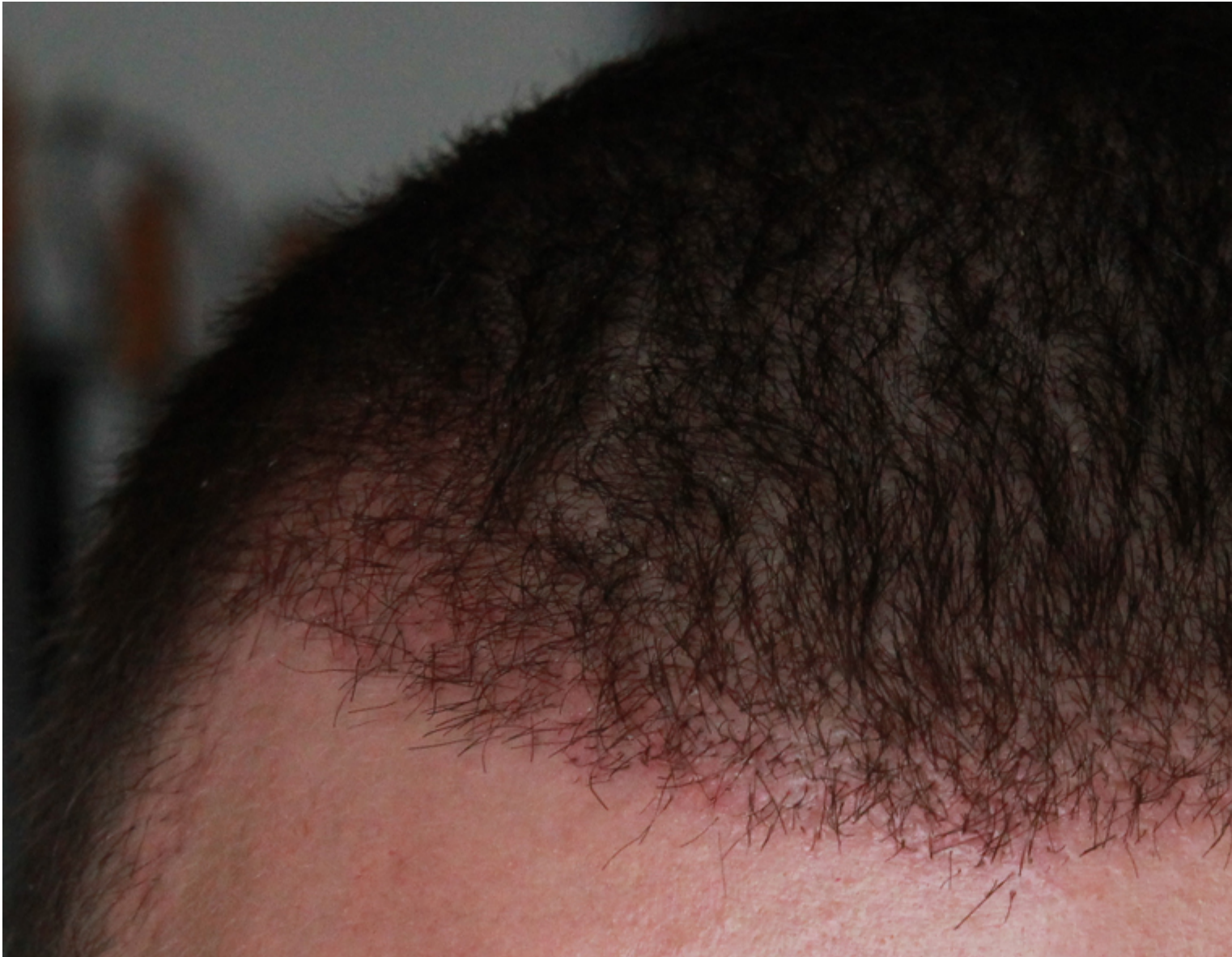2) [PostOP_4Wochen_links.jpg](#), downloaded 2499 times



3) [PostOP_4Wochen_donor.jpg](#), downloaded 2484 times



4) [PostOP_4Wochen_front.jpg](#), downloaded 2515 times



Subject: Aw: Dr. Keser 1600 Grafts GHE
Posted by [HairForceOne](#) on Tue, 15 Oct 2013 23:19:02 GMT
[View Forum Message](#) <> [Reply to Message](#)

Dramatischer Bericht, echter Thriller

Drück die Daumen, dass alles gut verläuft und das Ergebnis gut wird!

By the way: Die Wirbel sind ja der Oberhammer

Subject: Aw: Dr. Keser 1600 Grafts GHE

Posted by [Khaindar](#) on Sat, 19 Oct 2013 11:40:02 GMT

[View Forum Message](#) <> [Reply to Message](#)

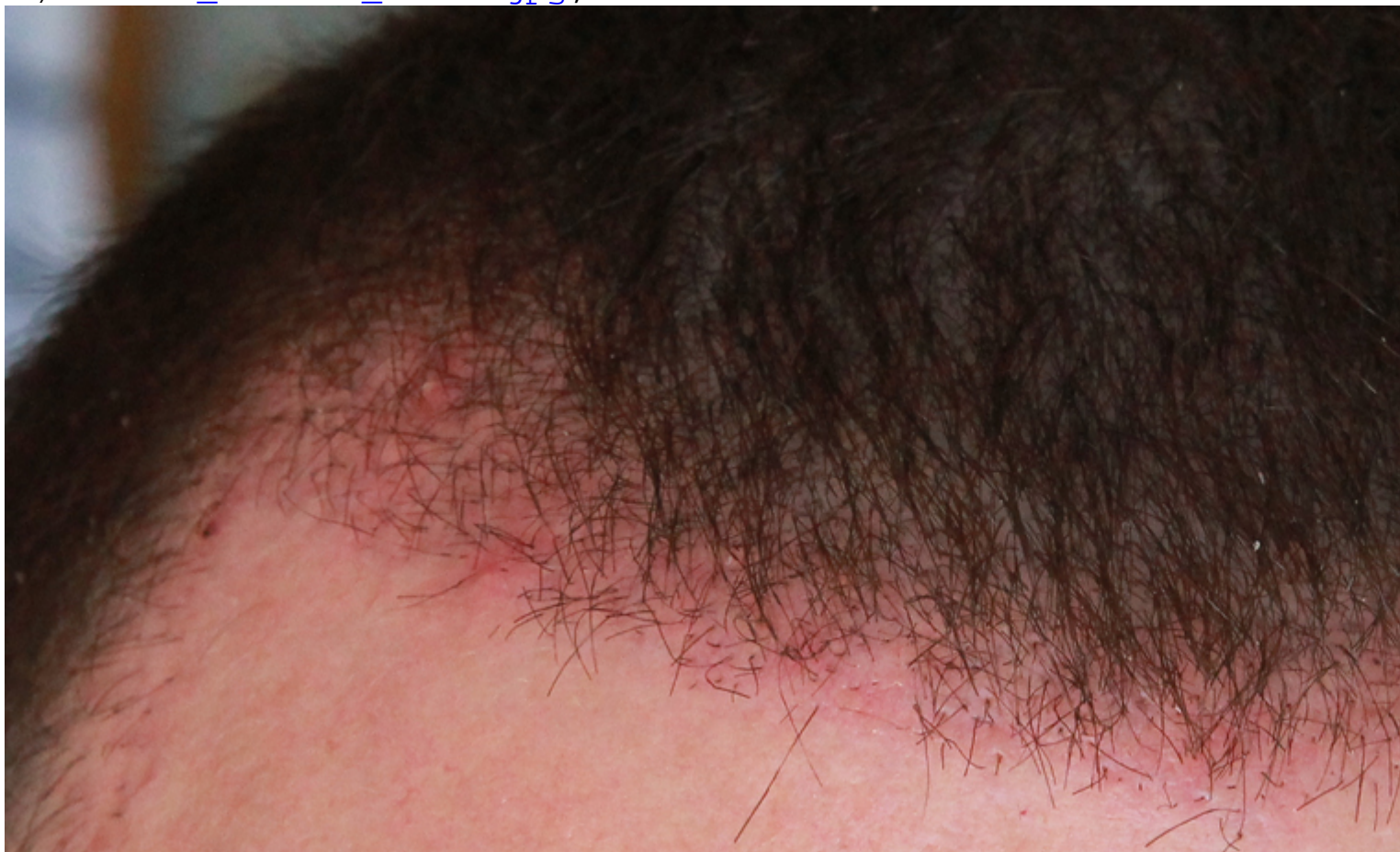Danke

5 Wochen Post-OP

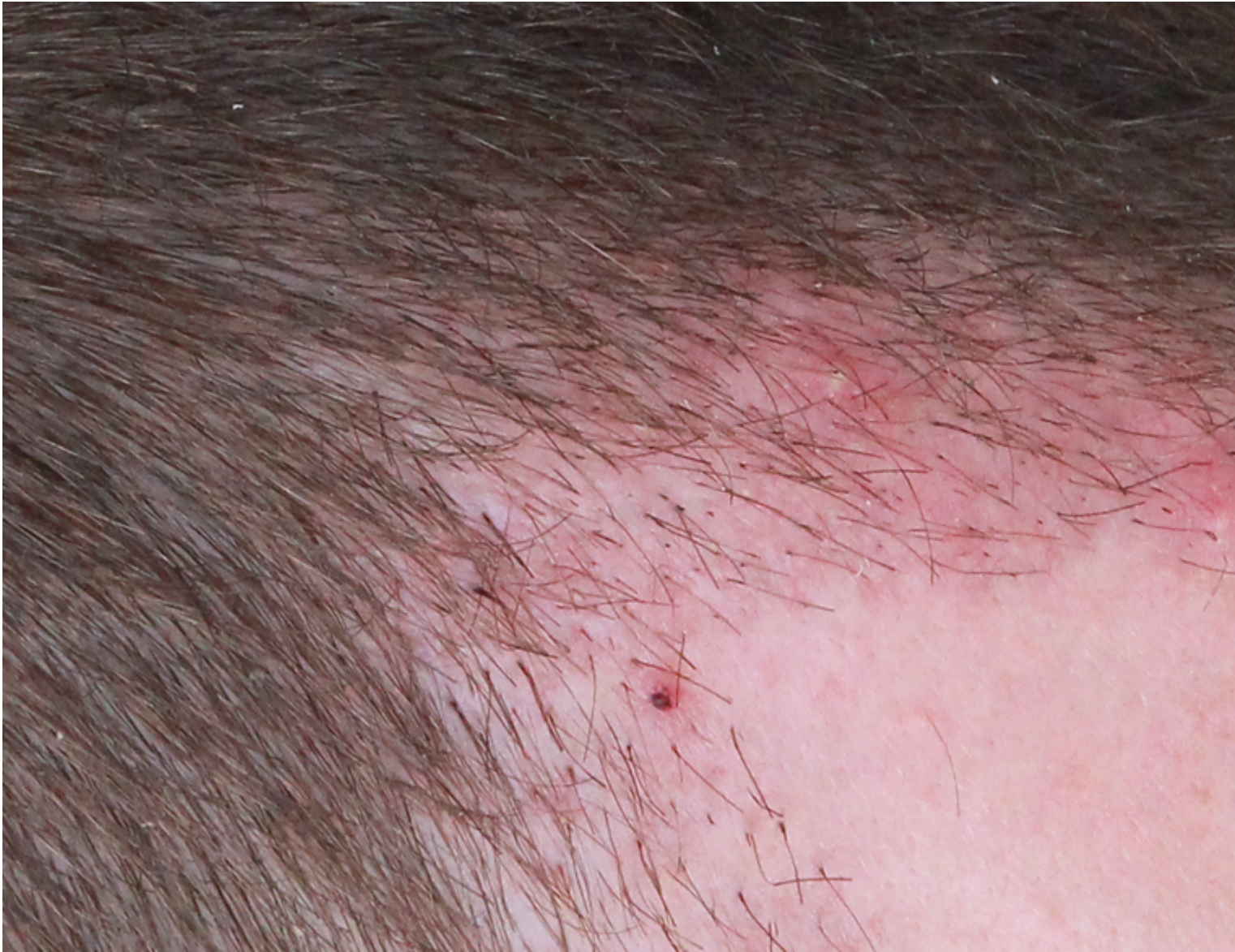Geht schon fleissig los mit den Eiterpickeln. Könnte ein erstes Anzeichen für Fastgrowing sein

File Attachments

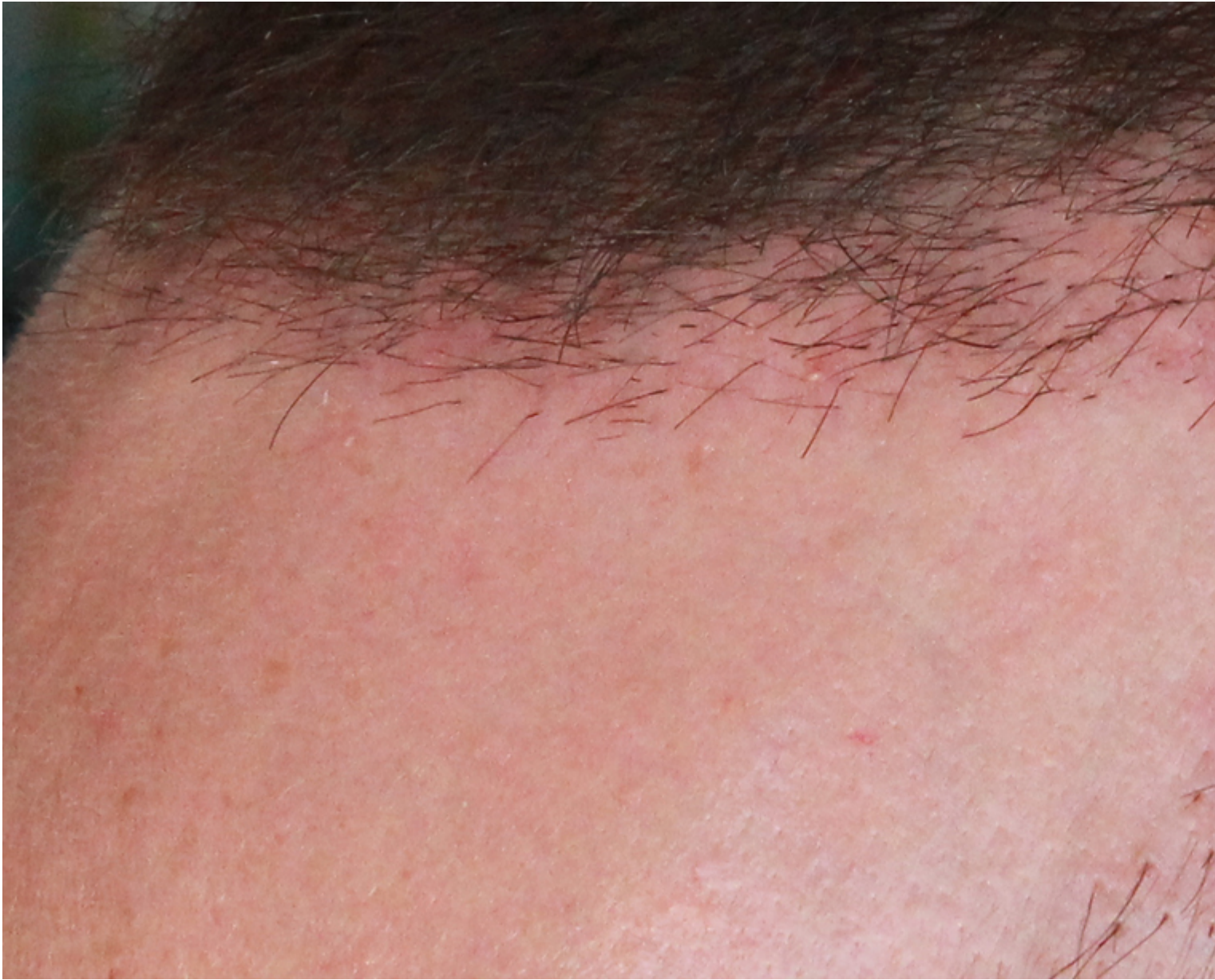1) [PostOP_5Wochen_front.jpg](#), downloaded 2412 times



2) [PostOP_5Wochen_rechts.jpg](#), downloaded 2425 times



3) [PostOP_5Wochen_links.jpg](#), downloaded 2400 times

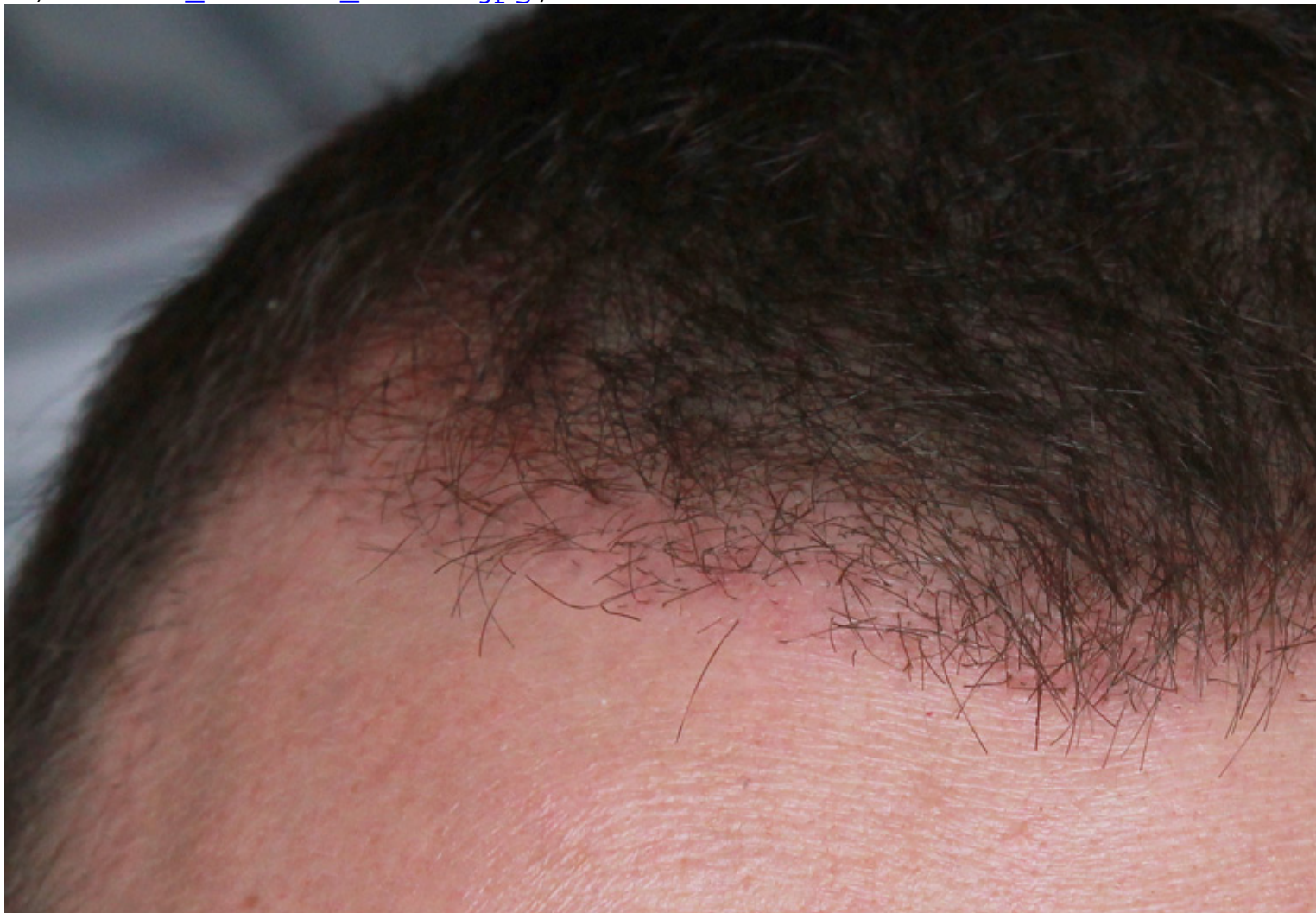

Subject: Aw: Dr. Keser 1600 Grafts GHE
Posted by [Khaindar](#) on Mon, 28 Oct 2013 10:50:45 GMT
[View Forum Message](#) <> [Reply to Message](#)

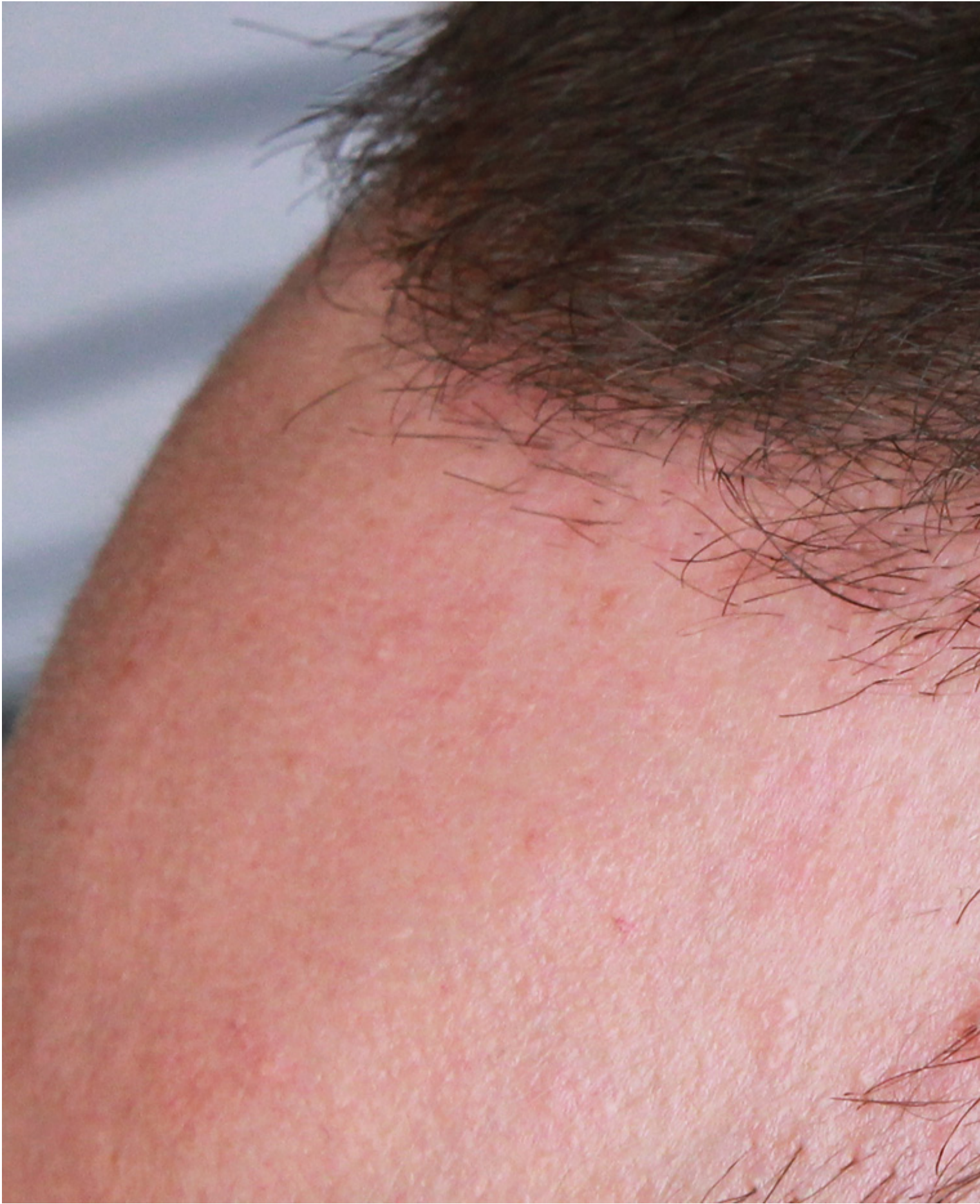6 Wochen Post-OP

File Attachments

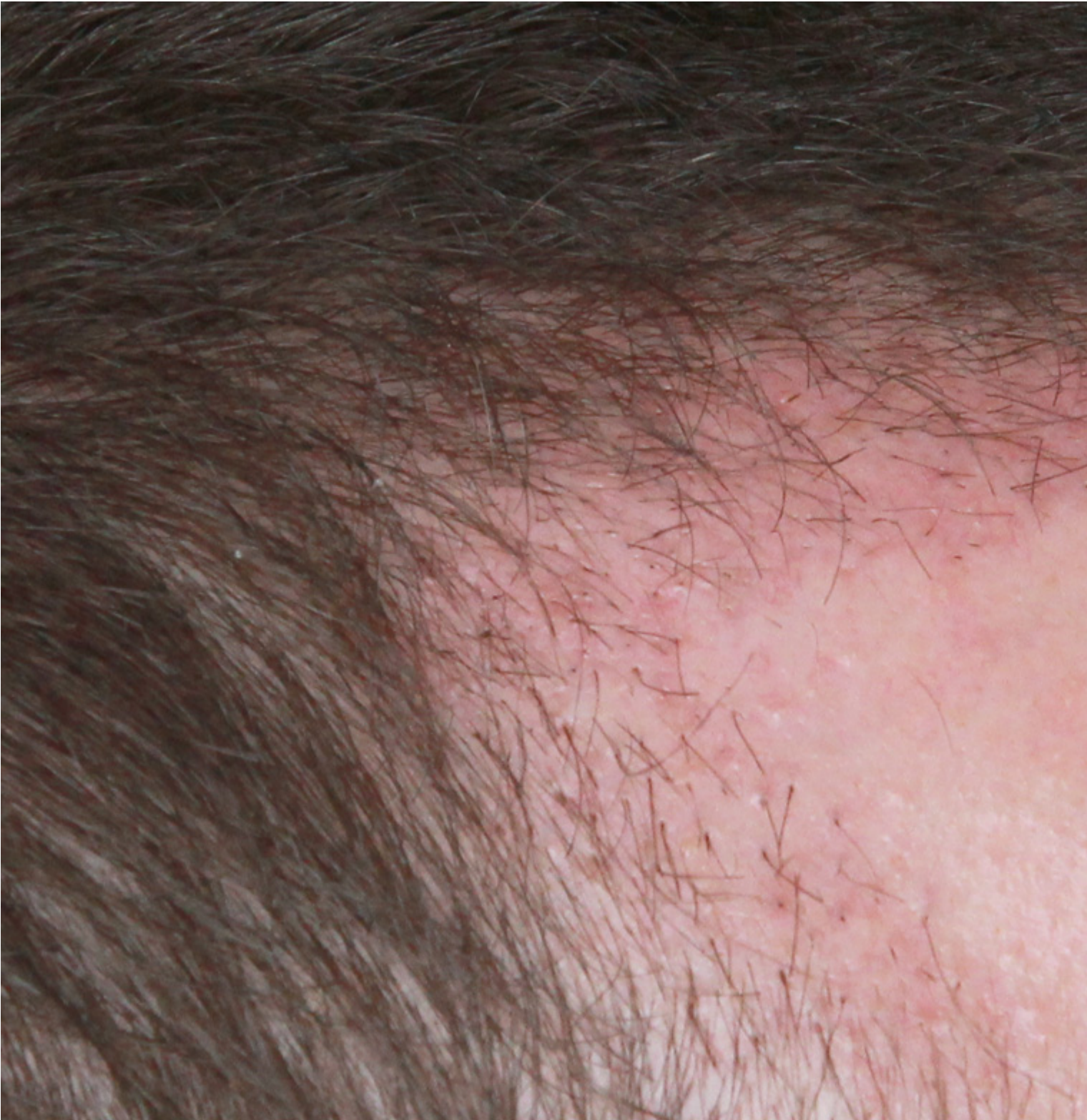1) [PostOP_6Wochen_front.jpg](#), downloaded 2316 times



2) [PostOP_6Wochen_links.jpg](#), downloaded 2330 times



3) [PostOP_6Wochen_rechts.jpg](#), downloaded 2313 times



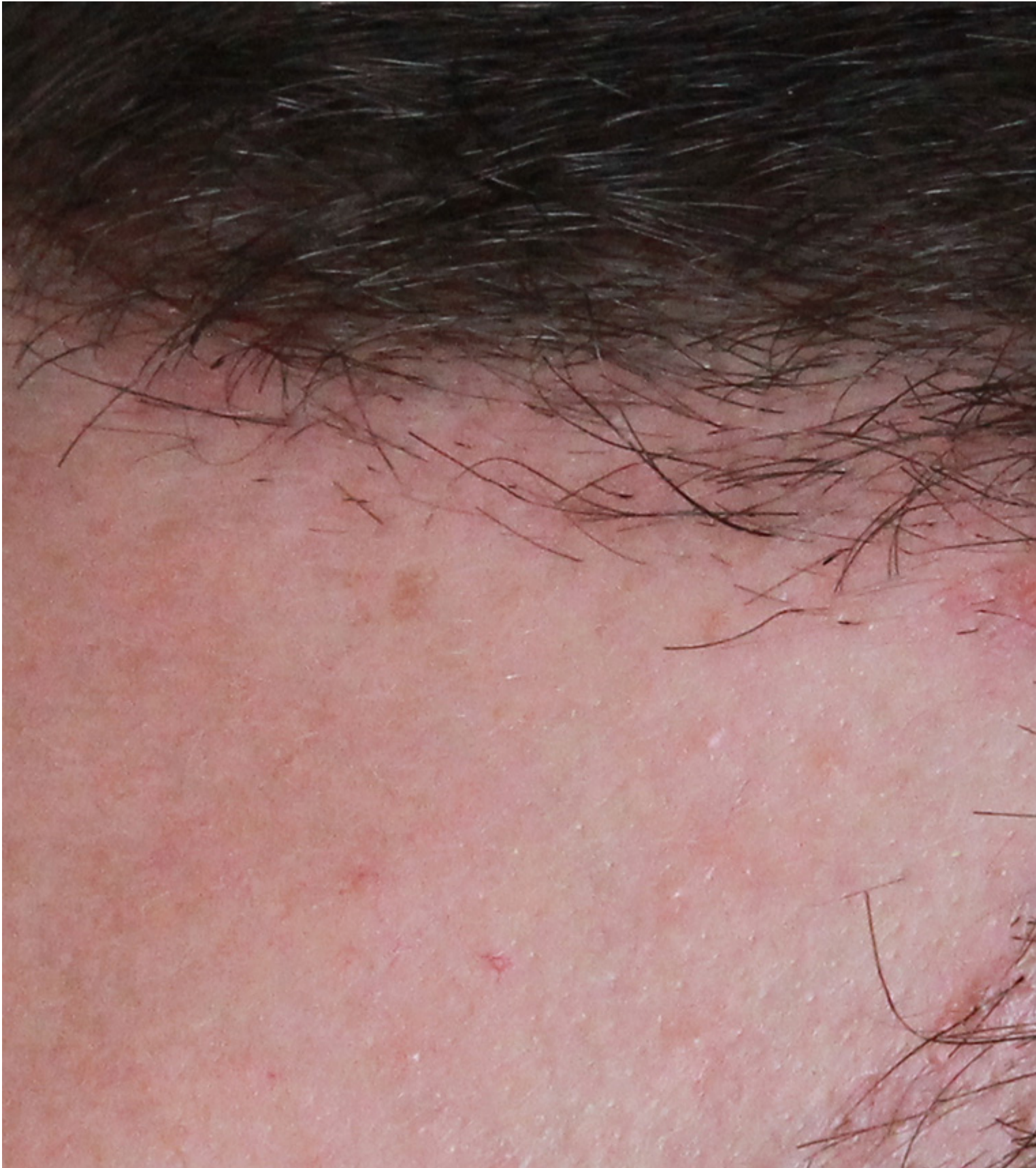Subject: Aw: Dr. Keser 1600 Grafts GHE
Posted by [Khaindar](#) on Sun, 03 Nov 2013 10:51:31 GMT

7 Wochen Post-OP

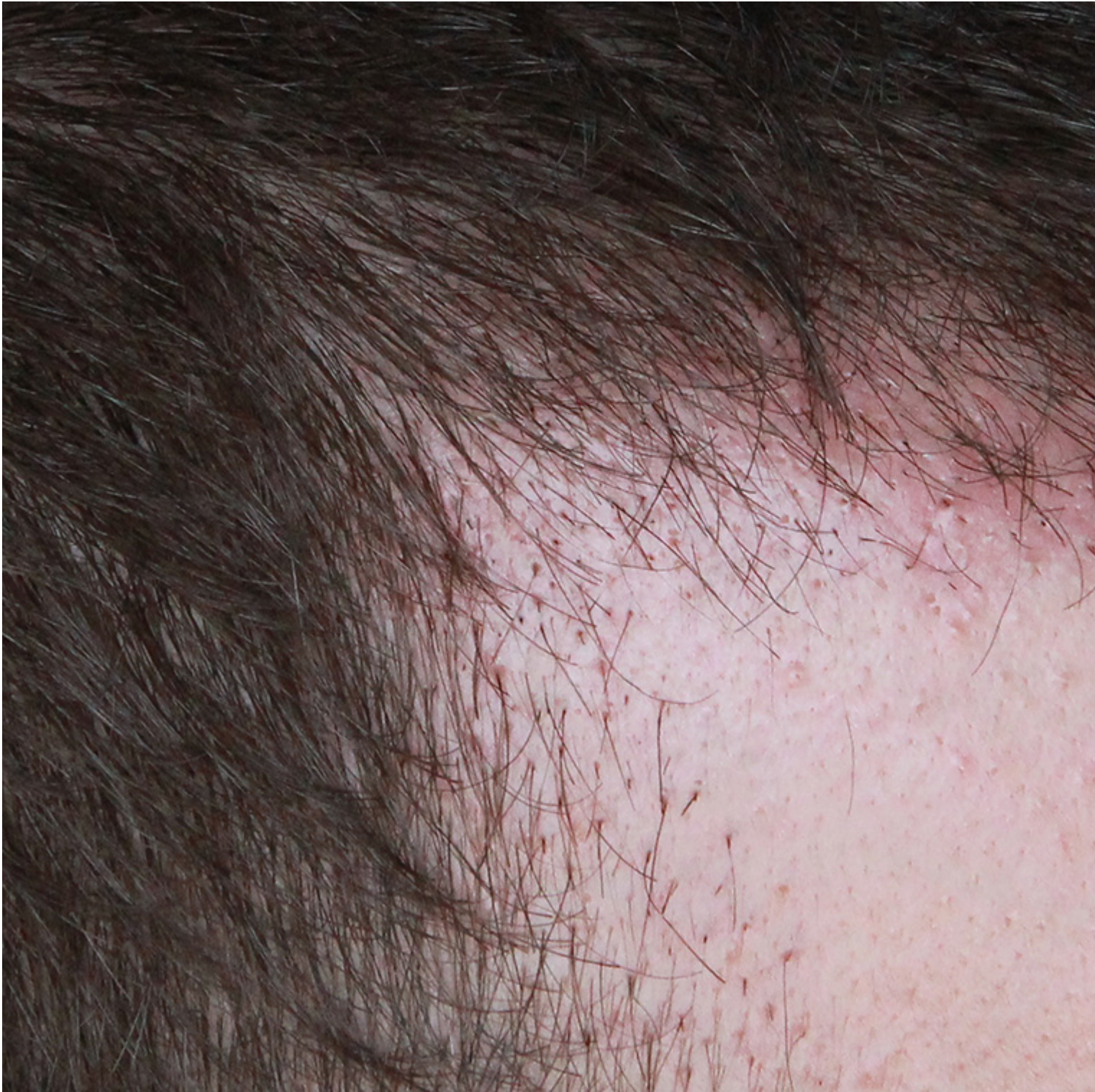Werde als nächstes noch 8 Wochen Post-OP reinstellen, danach gibts Updates nur noch monatlich. Danke da tut sich momentan ohnehin nicht allzu viel und gibt wenig interessantes zu beobachten.

File Attachments

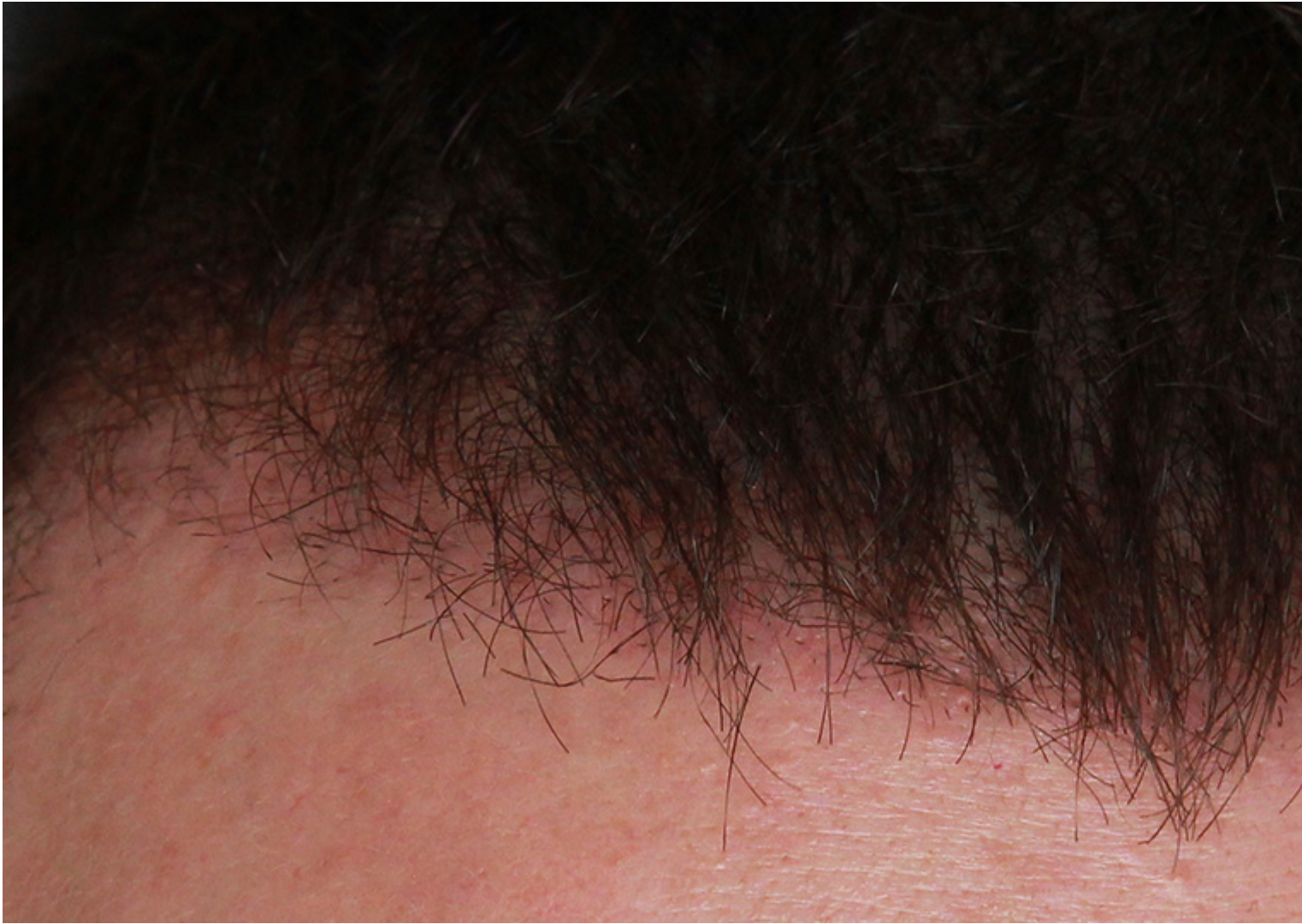1) [PostOP_7Wochen_links.jpg](#), downloaded 2281 times



2) [PostOP_7Wochen_rechts.jpg](#), downloaded 2268 times



3) [PostOP_7Wochen_front.jpg](#), downloaded 2257 times



Subject: Aw: Dr. Keser 1600 Grafts GHE
Posted by [Khaindar](#) on Sun, 03 Nov 2013 10:57:55 GMT
[View Forum Message](#) <> [Reply to Message](#)

Interessant finde ich übrigens, dass Keser ja an den Schläfen nur sehr sehr sehr dünn und weit von einander entfernt die Haare gesetzt hat. Diese Folikel sind weiterhin alle fleißig am wachsen, während bei dem restlichen Haar gerademal ca. 10-20% zu sehen sind. Mir scheint als wenn die Dichte in Zusammenhang steht mit dem Einsetzen der Wachstumsphasen nach der OP. Oder es hat mit dem Areal zu tun.....

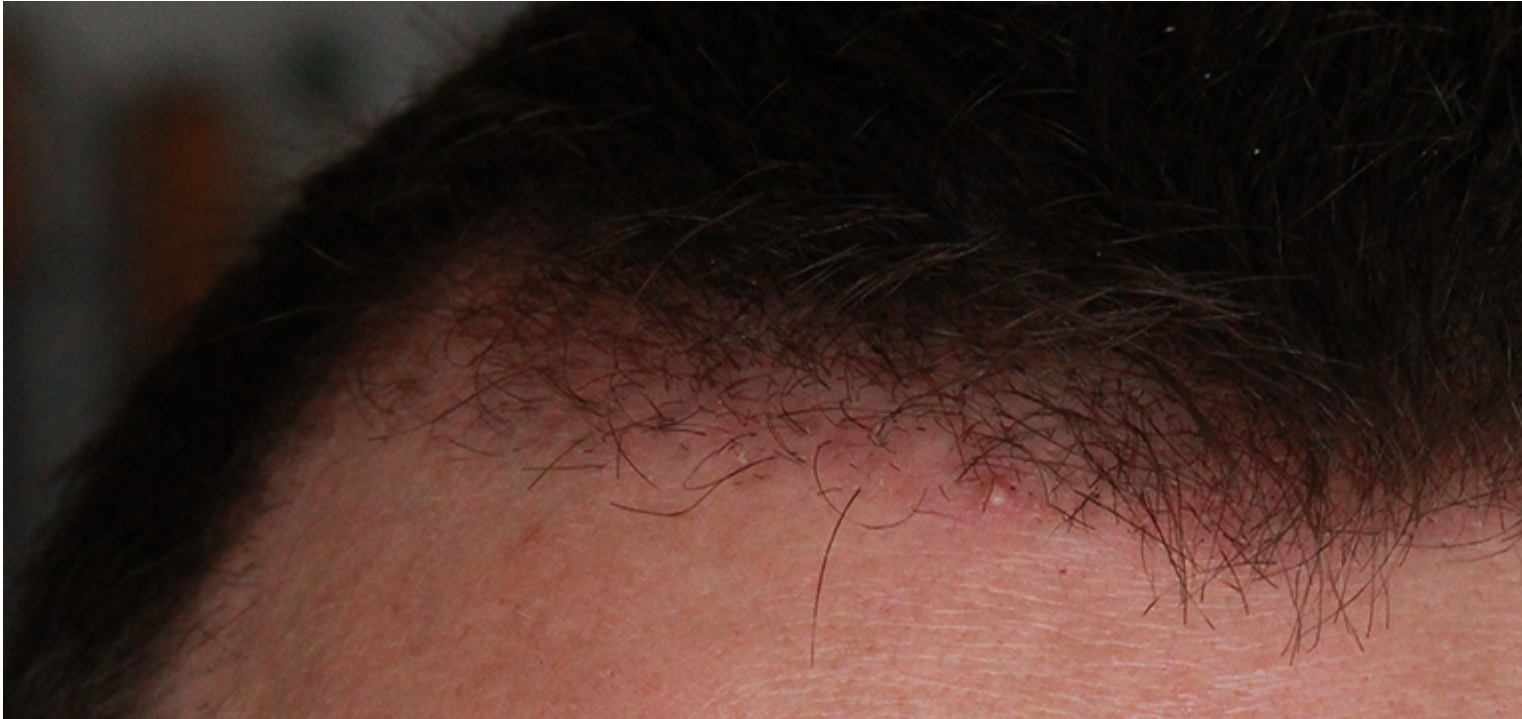Subject: Aw: Dr. Keser 1600 Grafts GHE
Posted by [Khaindar](#) on Sat, 09 Nov 2013 10:47:24 GMT
[View Forum Message](#) <> [Reply to Message](#)

8 Wochen Post OP. Ab jetzt Updates nur noch monatlich. Sonst wird der Thread zu

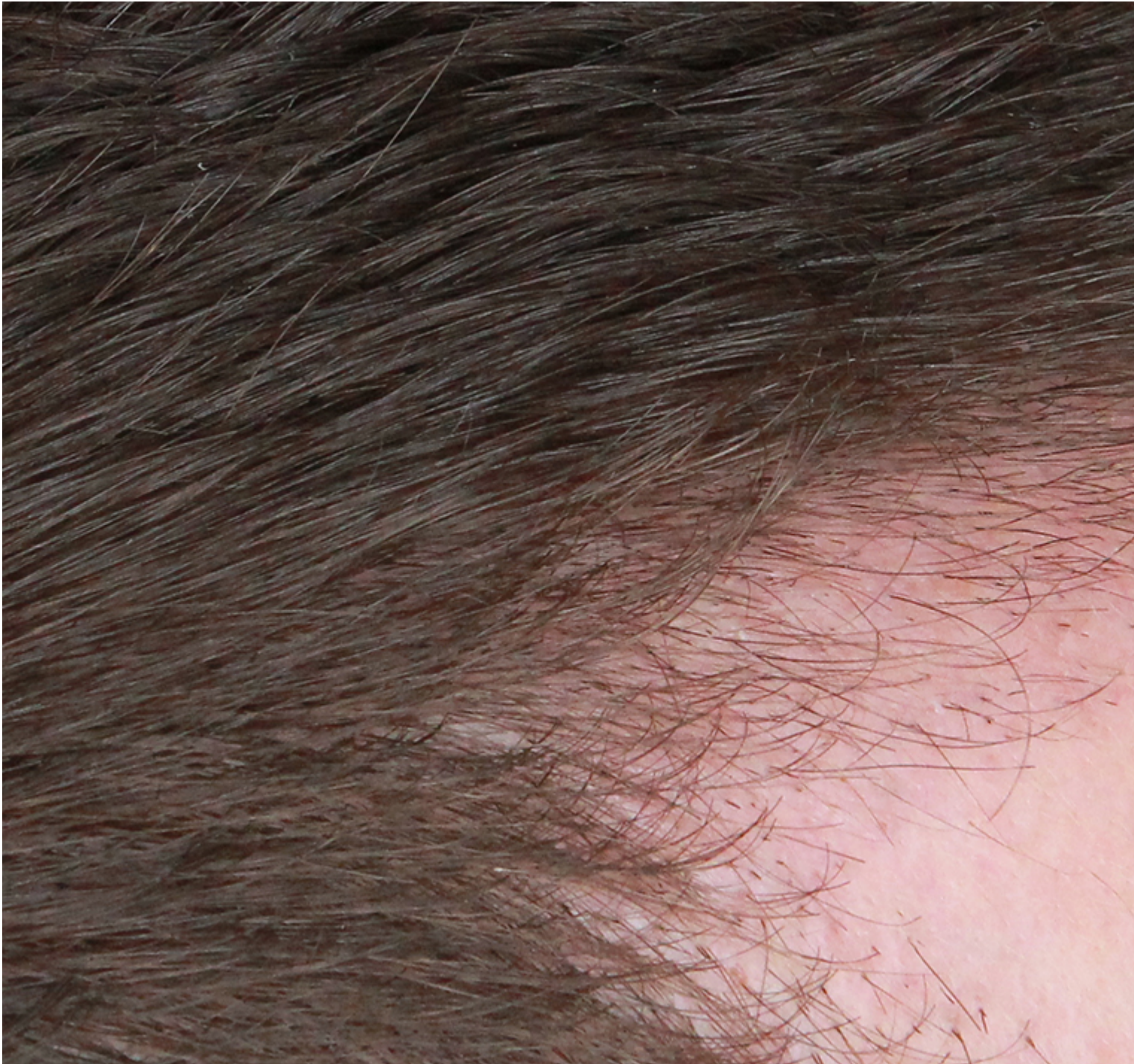unübersichtlich.

File Attachments

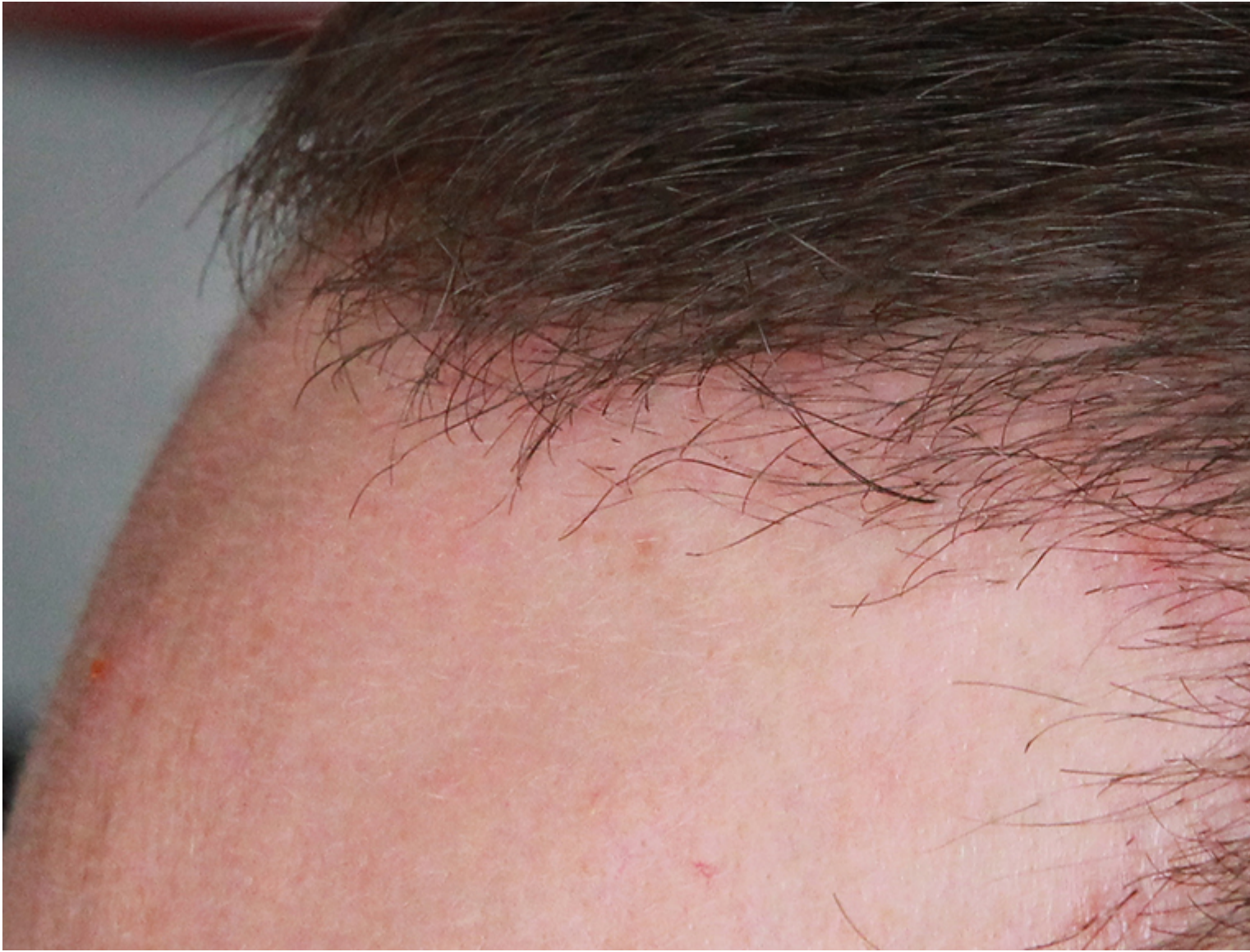1) [PostOP_8Wochen_front.jpg](#), downloaded 2264 times



2) [PostOP_8Wochen_rechts.jpg](#), downloaded 2232 times



3) [PostOP_8Wochen_links.jpg](#), downloaded 2256 times

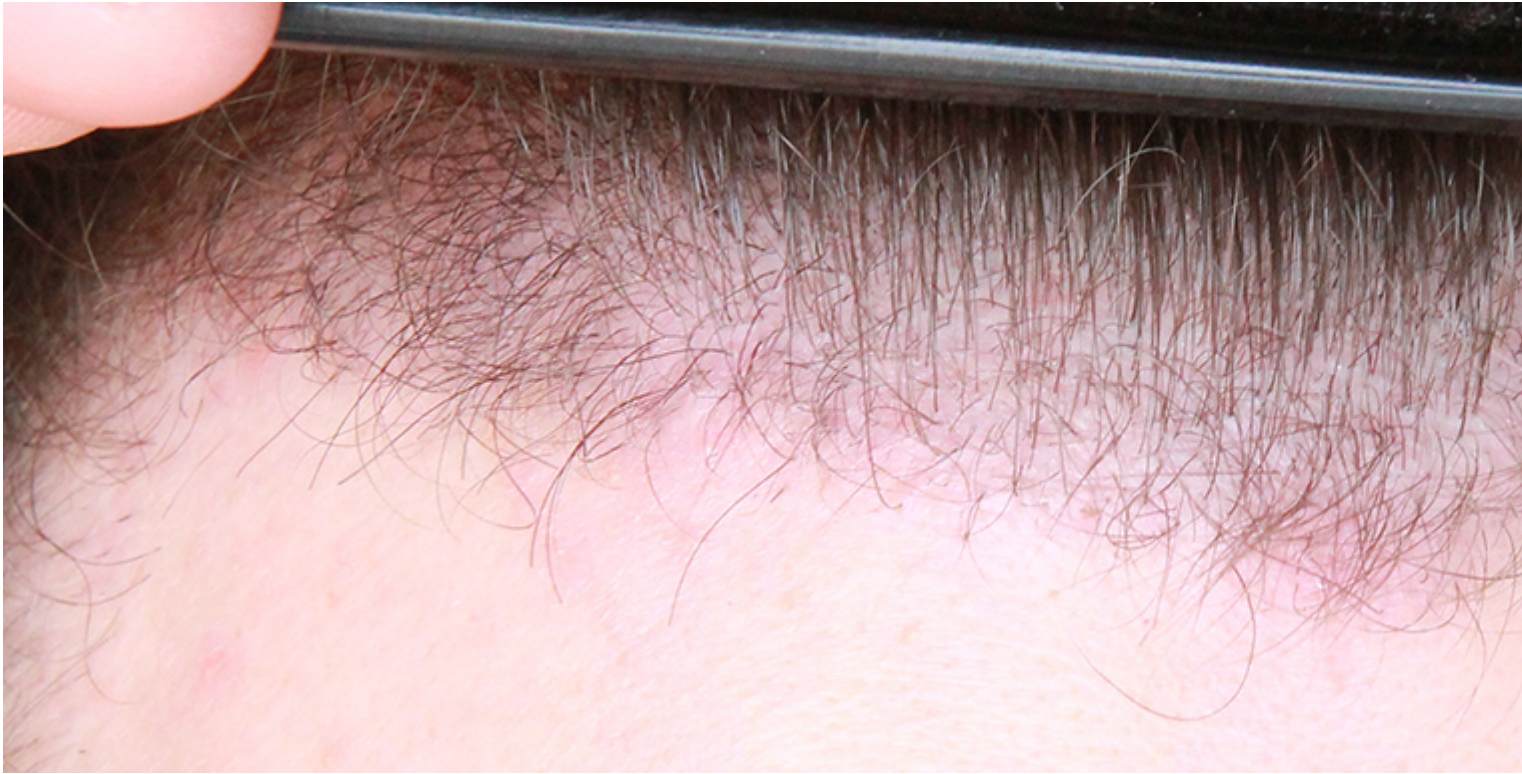

Subject: Aw: Dr. Keser 1600 Grafts GHE
Posted by [Khaindar](#) on Sun, 15 Dec 2013 10:53:44 GMT
[View Forum Message](#) <> [Reply to Message](#)

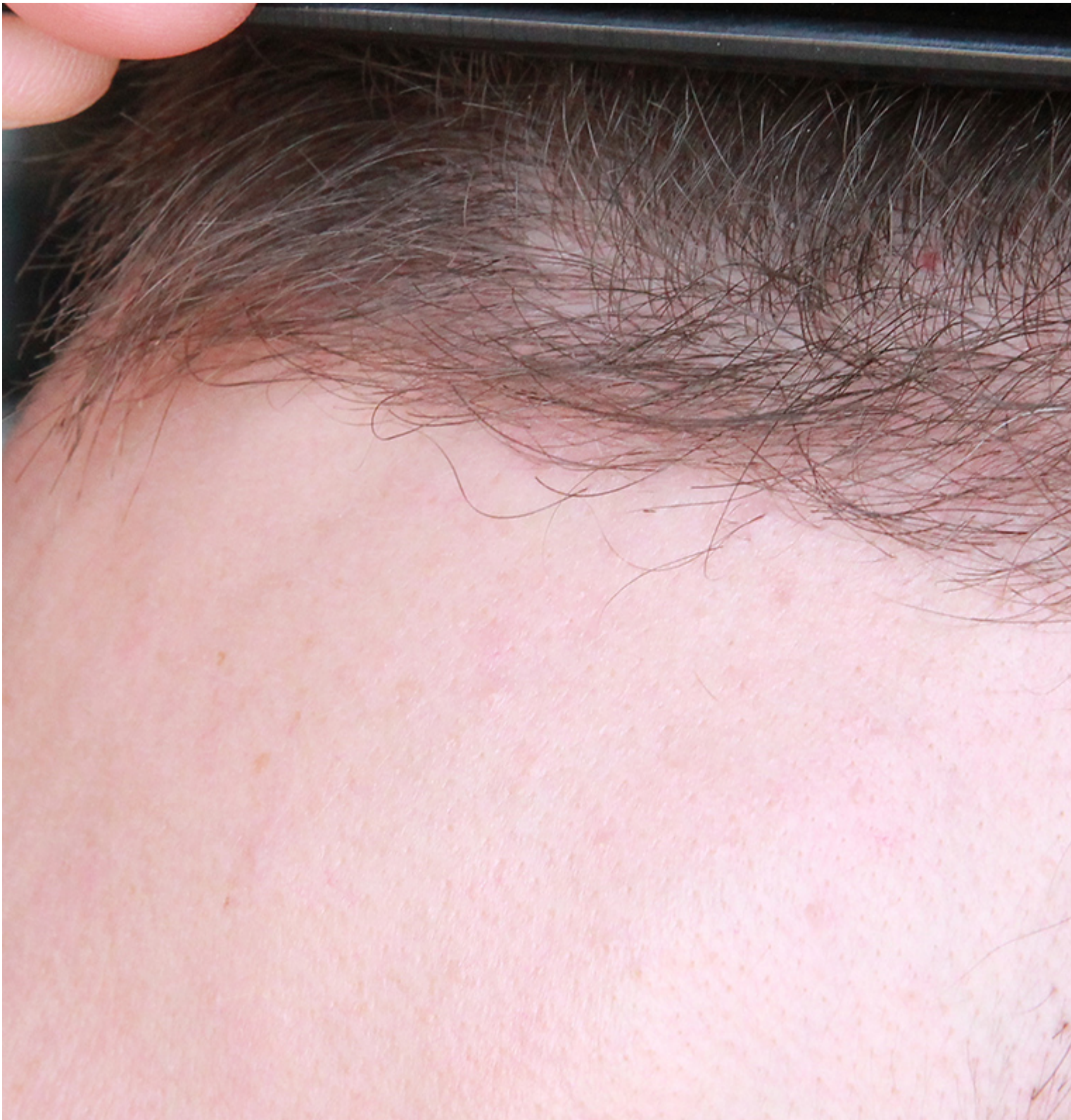3 Monate Post-OP

File Attachments

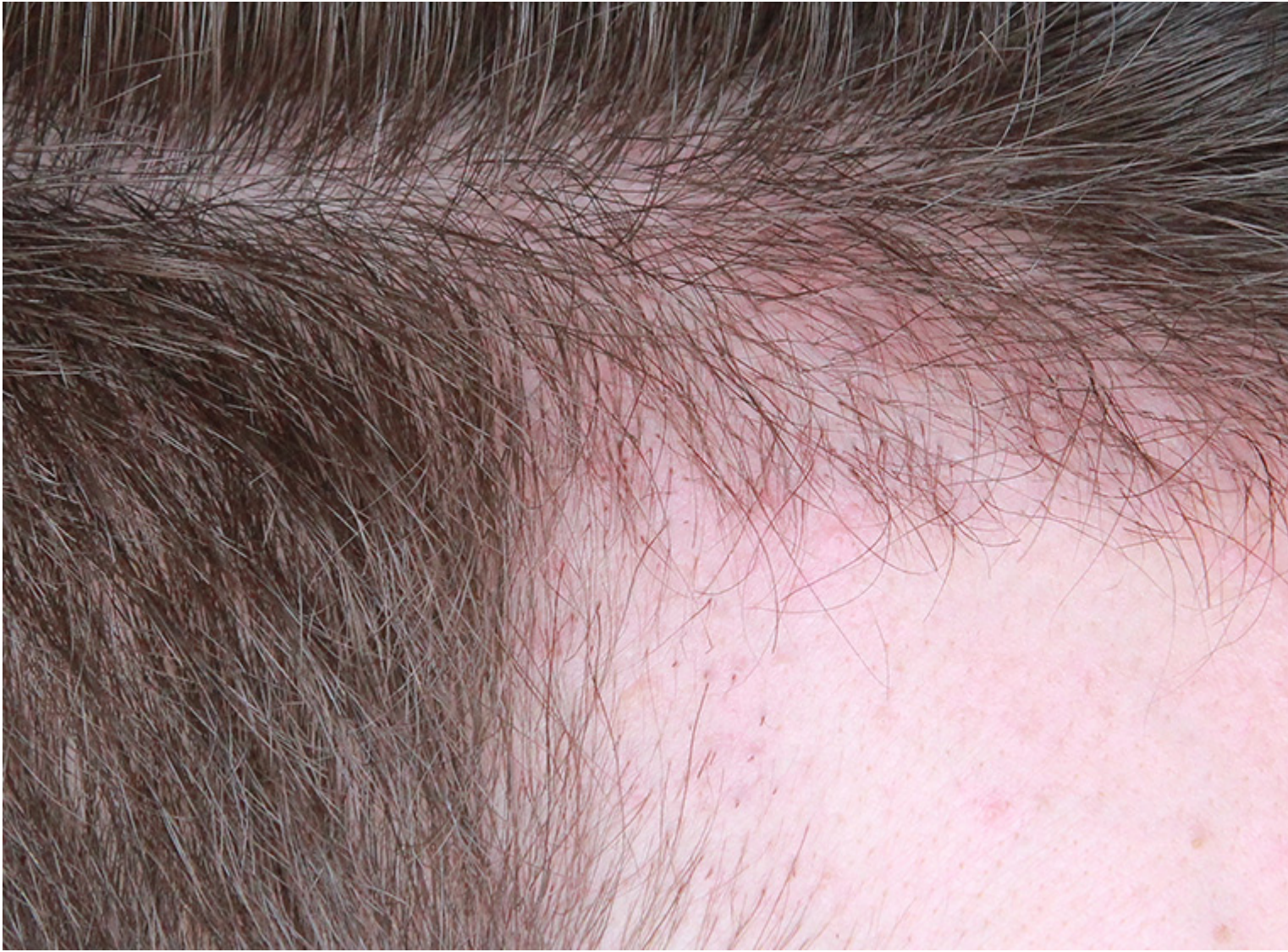1) [PostOP_12Wochen_front_nass.jpg](#), downloaded 2144 times



2) [PostOP_12Wochen_links_trocken.jpg](#), downloaded 2152 times



3) [PostOP_12Wochen_rechts_trocken.jpg](#), downloaded 2149 times



Subject: Aw: Dr. Keser 1600 Grafts GHE
Posted by [Khaindar](#) on Fri, 24 Jan 2014 15:18:59 GMT
[View Forum Message](#) <> [Reply to Message](#)

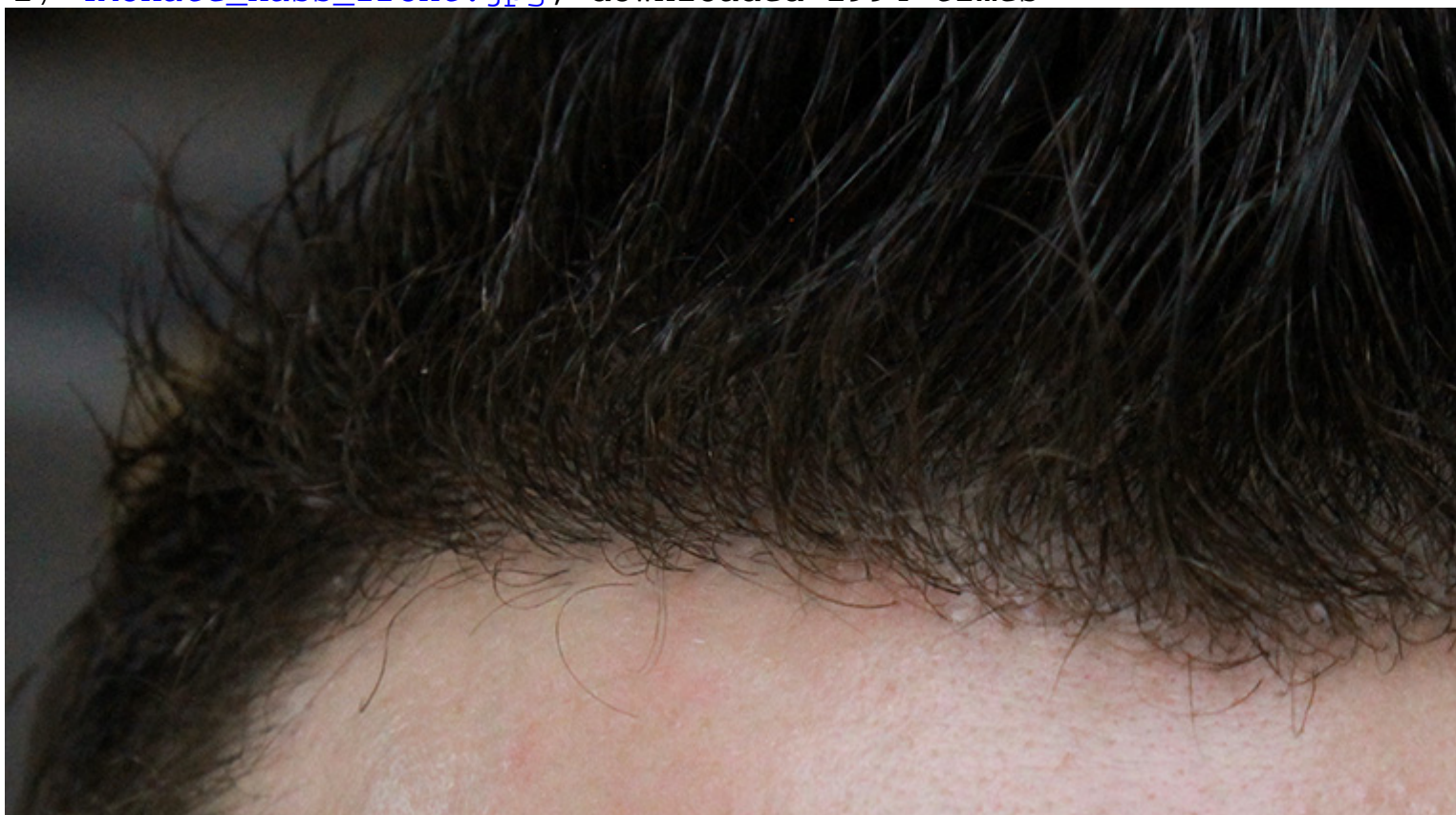Etwas verspätet, 4 Monate Post-OP.
Die Rötungen kommen daher dass ich frisch aus der heißen Dusche komme. Sind ansonsten keine Rötungen mehr vorhanden.
Ich mache die Bilder immer direkt unter einem Velux-Fenster, also unter extremen Lichtbedingungen und hoher Auflösung. Aus der Entfernung sieht das Ergebnis jetzt schon top aus. Auch die Haare in der Front sind viel dichter als vorher.

Nass:

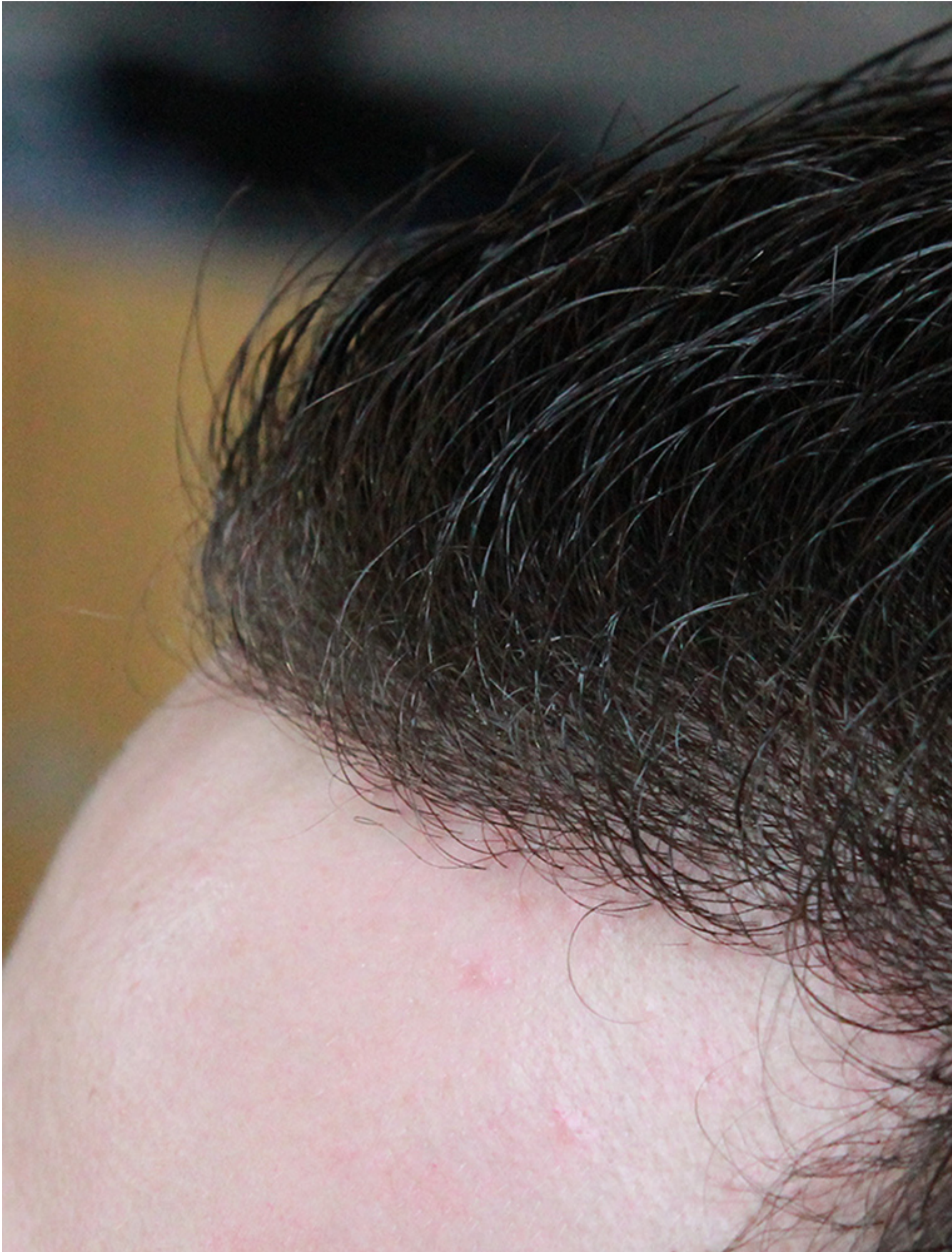gestylt mit Wachs:

File Attachments

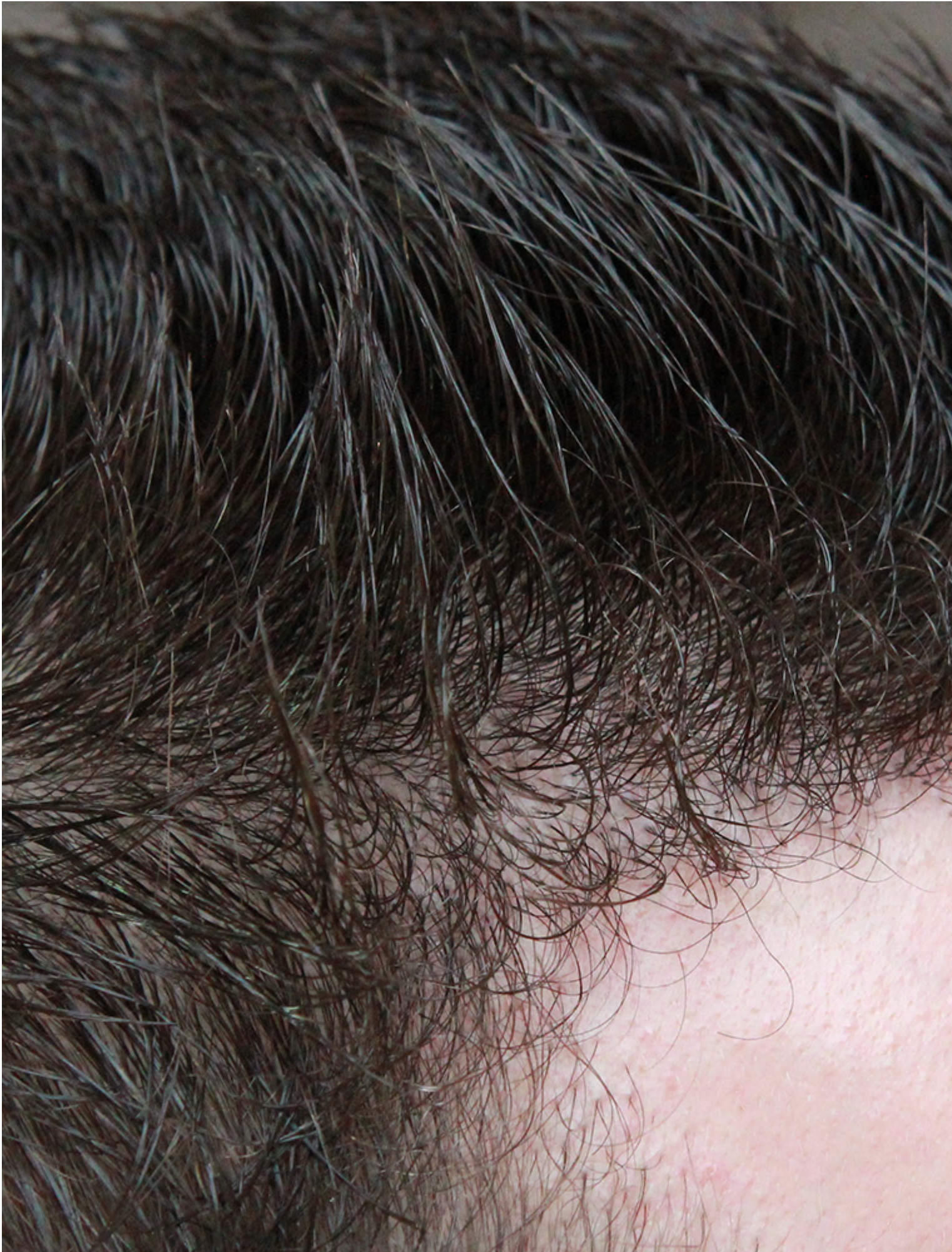1) [4Monate_nass_front.jpg](#), downloaded 1994 times



2) [4Monate_nass_links.jpg](#), downloaded 1970 times



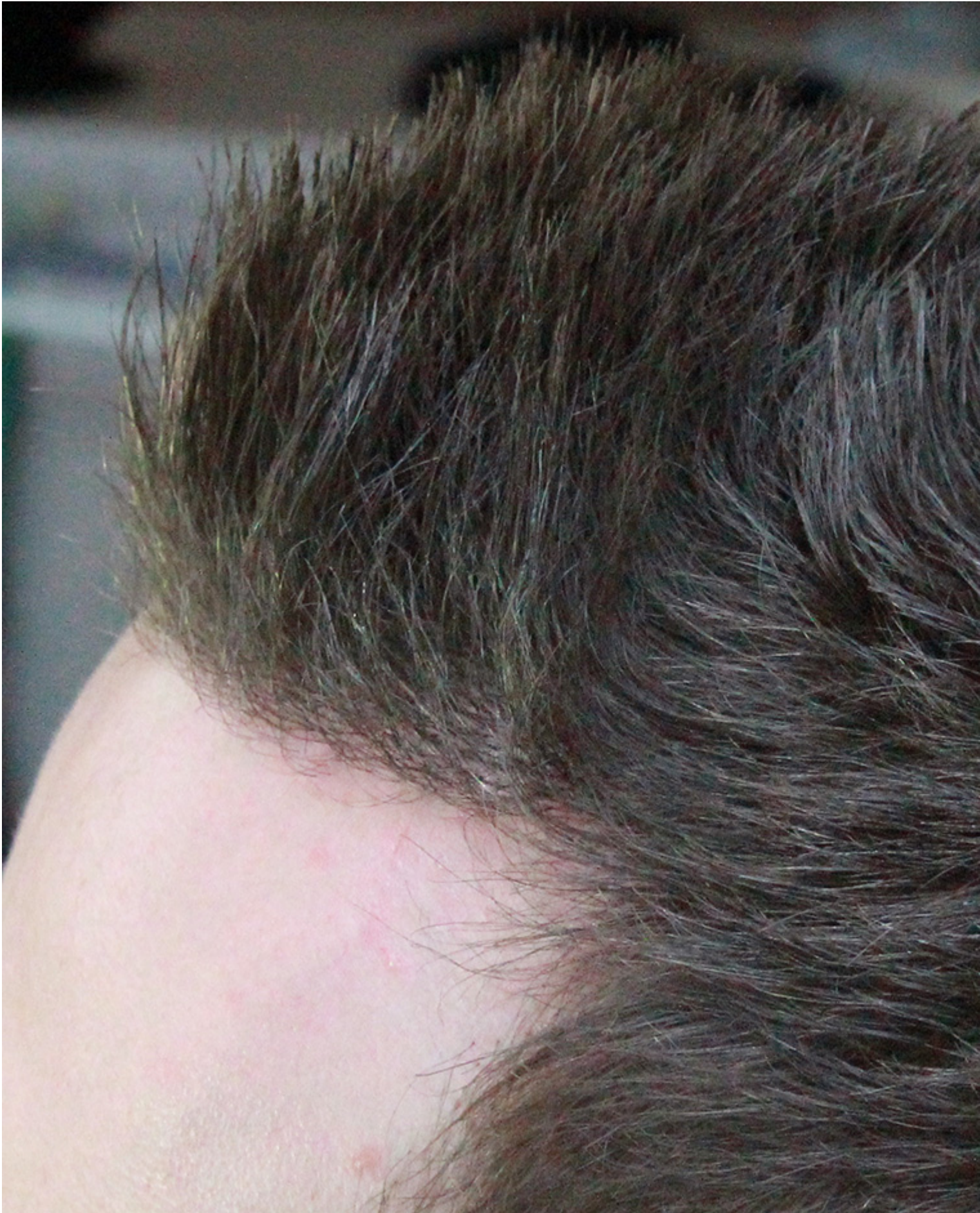3) [4Monate_nass_rechts.jpg](#), downloaded 1949 times



4) [4Monate_gestylt_front.jpg](#), downloaded 1960 times



5) [4Monate_gestylt_links.jpg](#), downloaded 1956 times



Subject: Aw: Dr. Keser 1600 Grafts GHE
Posted by [Milch](#) on Sat, 25 Jan 2014 19:00:08 GMT
[View Forum Message](#) <> [Reply to Message](#)

Sieht jetzt schon sehr, sehr ordentlich aus. Und Monat 5 und 6 hast du ja noch vor mir. Das wird sehr gut werden.

Subject: Aw: Dr. Keser 1600 Grafts GHE
Posted by [jaydee](#) on Fri, 07 Mar 2014 14:51:53 GMT
[View Forum Message](#) <> [Reply to Message](#)

sieht super aus die transplantierten Haare sind zwar noch etwas feiner als die Übrigen aber für die Zeit schon klasse, denke deine qualen werden sich lohnen;D

Subject: Aw: Dr. Keser 1600 Grafts GHE
Posted by [hairline](#) on Mon, 10 Mar 2014 00:35:22 GMT
[View Forum Message](#) <> [Reply to Message](#)

absolut Spitze!!

Gruß

hairline

Subject: Aw: Dr. Keser 1600 Grafts GHE
Posted by [Sammy123](#) on Mon, 10 Mar 2014 14:08:17 GMT
[View Forum Message](#) <> [Reply to Message](#)

sieht schon jetzt top aus! glückwunsch! was ich krass finde ist der, für kesers verhältnisse, hohe graft-count, vllt täuscht es aber auf deinem pre-op bild sieht die zu behandelnde fläche verhältnismäßig sehr klein aus. hast du vllt ein pre-op bild dass deine GHE deutlicher zeigt?

Subject: Aw: Dr. Keser 1600 Grafts GHE
Posted by [Khaindar](#) on Sun, 23 Mar 2014 09:25:19 GMT
[View Forum Message](#) <> [Reply to Message](#)

Habe gerade kein Stativ, daher nur ein kleines Mini-Update 6 Monate Post-OP

File Attachments

1) [6_Monate.jpg](#), downloaded 1700 times



Subject: Aw: Dr. Keser 1600 Grafts GHE
Posted by [Khaindar](#) on Sun, 23 Mar 2014 09:31:41 GMT
[View Forum Message](#) <> [Reply to Message](#)

Sammy123 schrieb am Mon, 10 March 2014 15:08sieht schon jetzt top aus! glückwunsch! was ich krass finde ist der, für kesers verhältnisse, hohe graft-count, vllt täuscht es aber auf deinem pre-op bild sieht die zu behandelnde fläche verhältnismäßig sehr klein aus. hast du vllt ein pre-op bild dass deine GHE deutlicher zeigt?

File Attachments

1) [GHE.jpg](#), downloaded 1701 times



Subject: Aw: Dr. Keser 1600 Grafts GHE
Posted by [spike01](#) on Sun, 23 Mar 2014 10:08:44 GMT
[View Forum Message](#) <> [Reply to Message](#)

Sieht gut aus, Glückwunsch schonmal. Bist du selber auch zufrieden bisher? Was schätzt du wie hoch deine Anwuchsrate prozentual bisher ist?

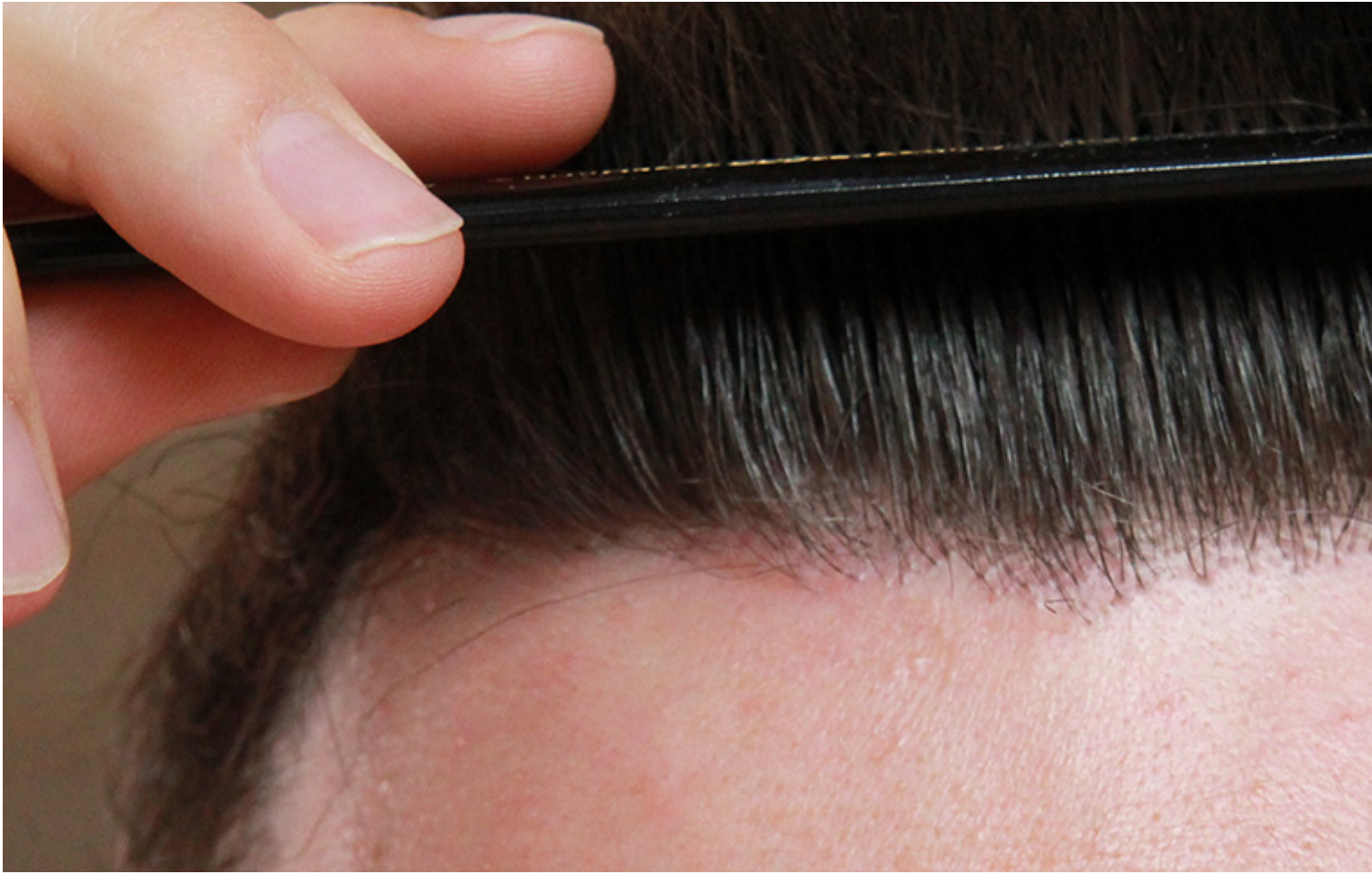Subject: Aw: Dr. Keser 1600 Grafts GHE
Posted by [Khaindar](#) on Sun, 01 Jun 2014 09:26:41 GMT
[View Forum Message](#) <> [Reply to Message](#)

So, endlich mal wieder ein Update nachdem ich wieder ein Stativ zur Verfügung habe. Bin nun 9 Monate Post-OP.
Bitte berücksichtigt bei den Bildern wie immer dass diese unter direkter Lichteinstrahlung und mit hoher Auflösung gemacht wurden.

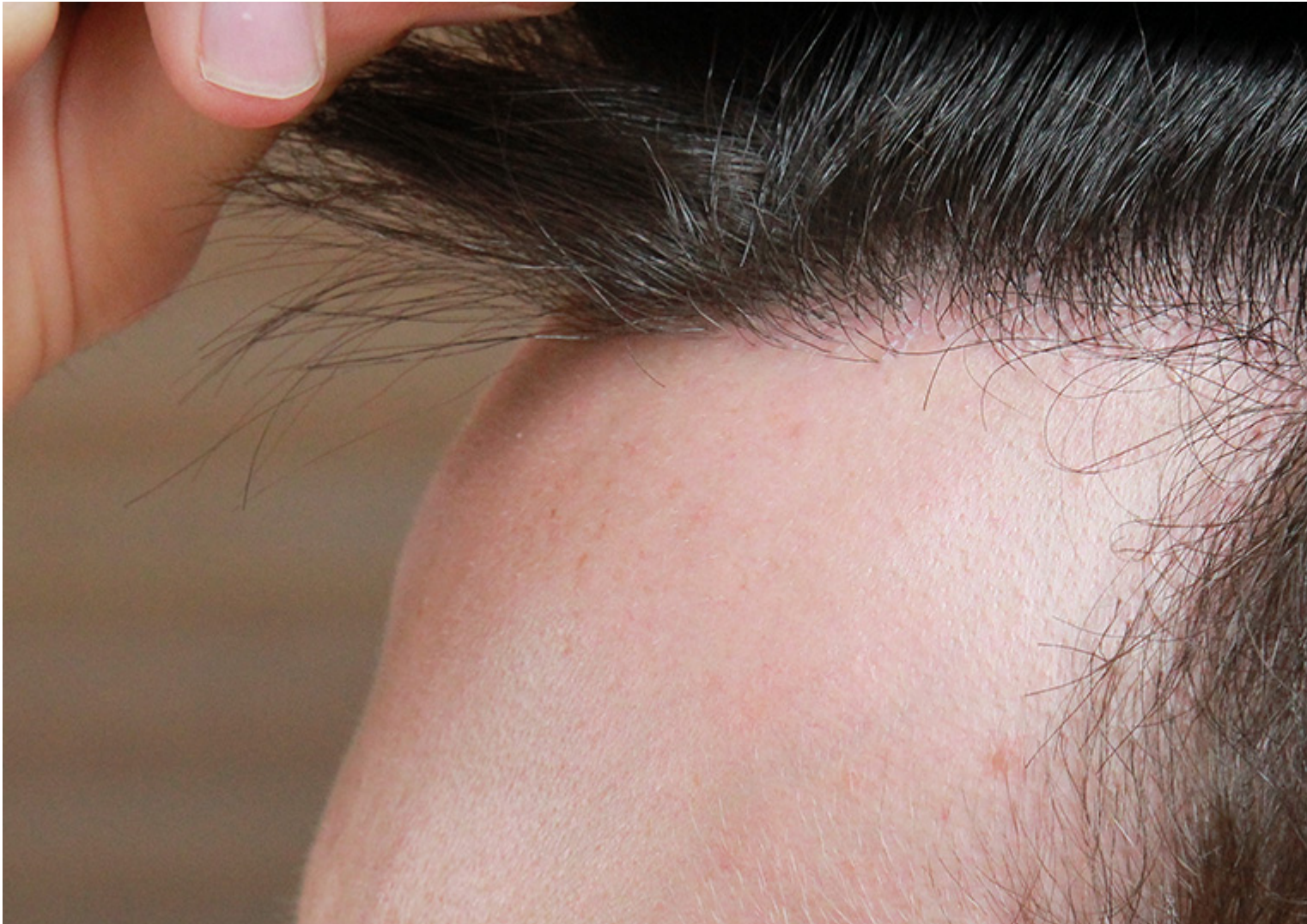Allgemein bin ich mit der Anwuchsrates recht zufrieden. Mit dem bloßen Auge sieht das Haar dicht aus. Bedauern tue ich lediglich dass ich nicht darauf bestanden hatte dass die Schläfe noch mitgemacht wird als Dr. Keser diese nicht machen wollte. So sieht es leider de facto noch immer so aus als wenn ich starke Geheimratsecken hätte welche ich nach wie vor "überkämmen" muss. Wenn ich also ein gutes Ergebnis möchte, so werde ich wohl nochmal unter Messer müssen.

File Attachments

1) [PostOP_9Monate_Front.jpg](#), downloaded 1626 times



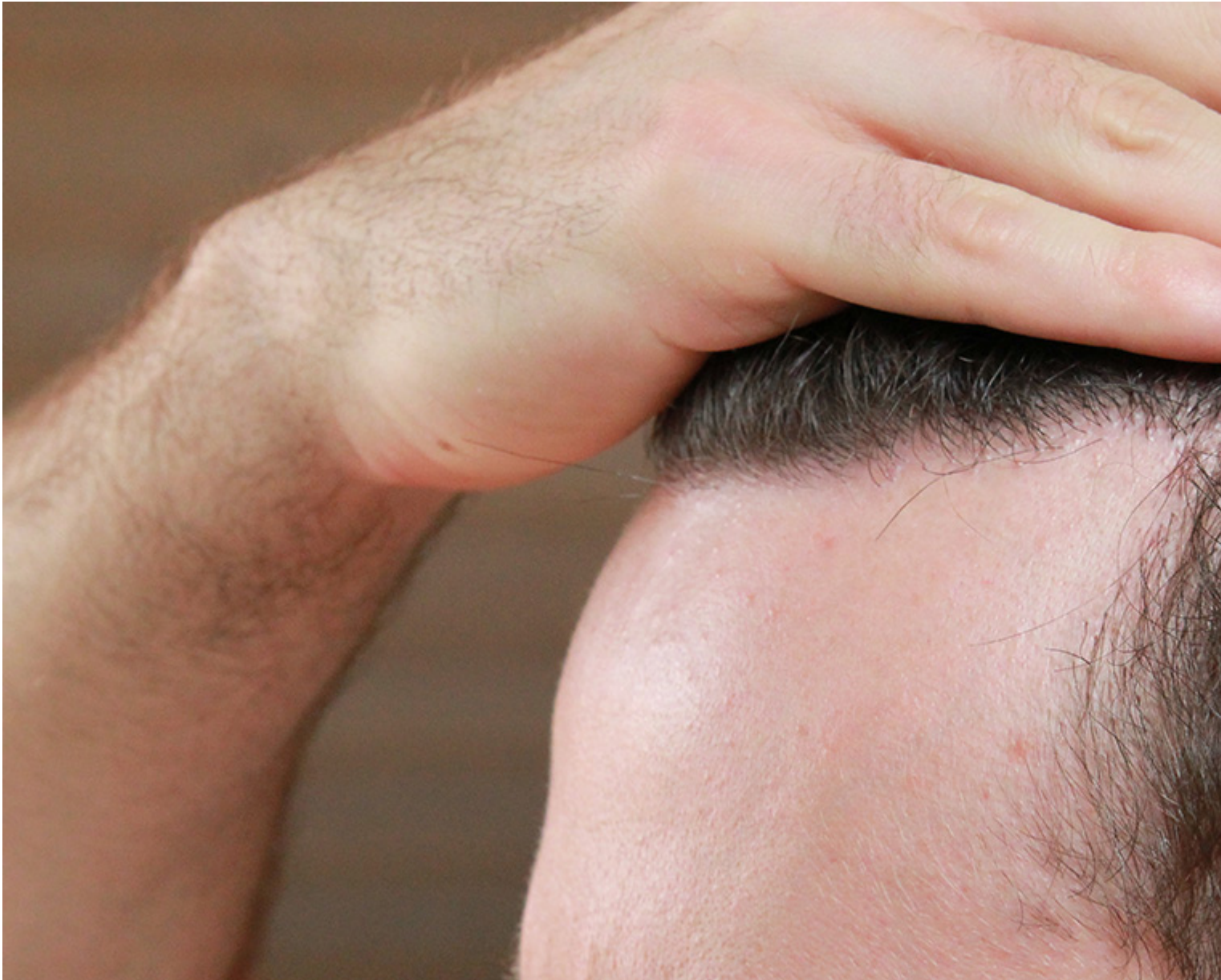2) [PostOP_9Monate_links.jpg](#), downloaded 1620 times



3) [PostOP_9Monate_rechts.jpg](#), downloaded 1611 times



4) [GHE.jpg](#), downloaded 1605 times



Subject: Aw: Dr. Keser 1600 Grafts GHE
Posted by [Khaindar](#) on Fri, 10 Apr 2015 19:33:28 GMT
[View Forum Message](#) <> [Reply to Message](#)

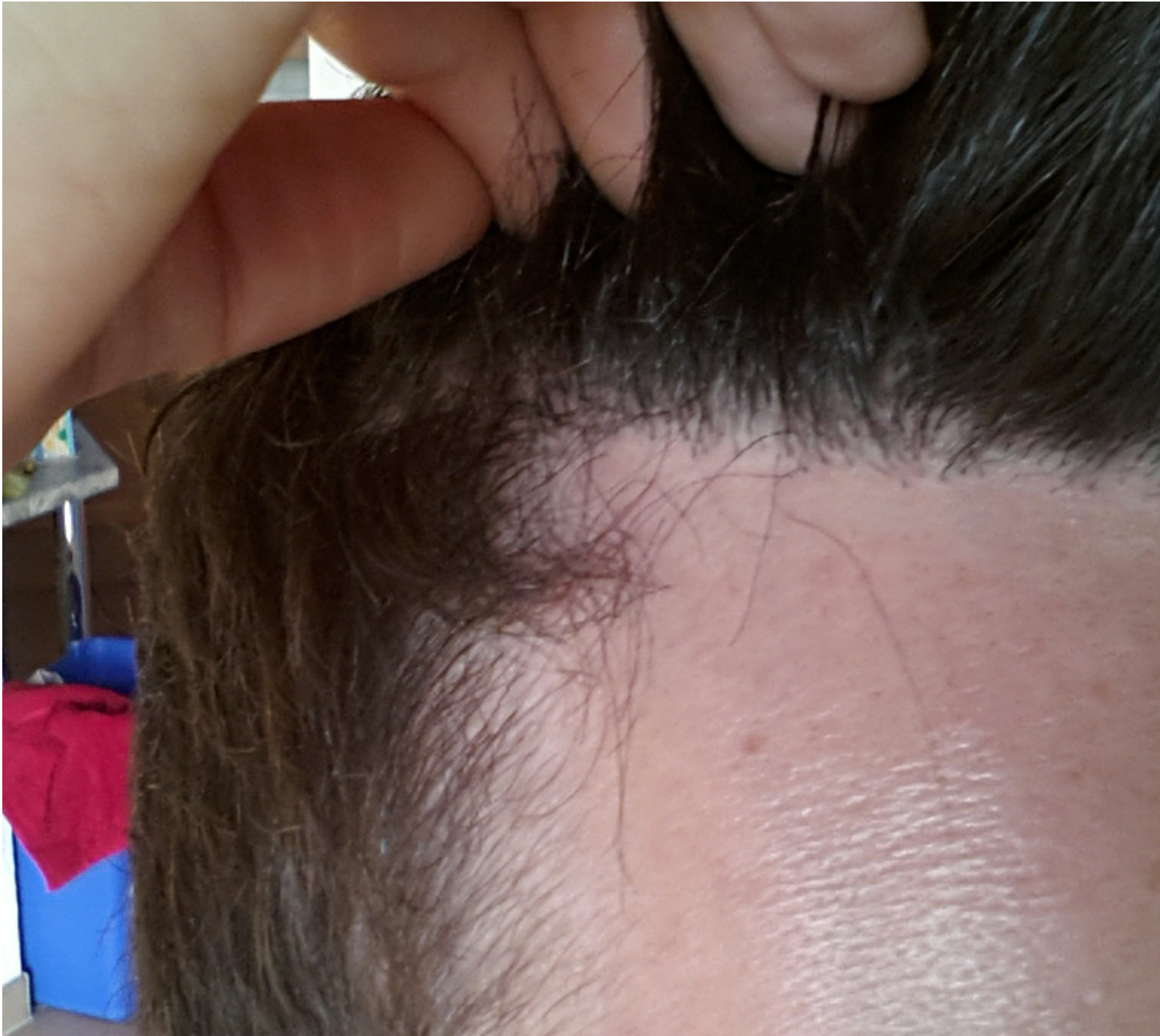1,5 Jahre Post-OP mit Handycam aufgenommen da ich kein Stativ mehr habe

File Attachments

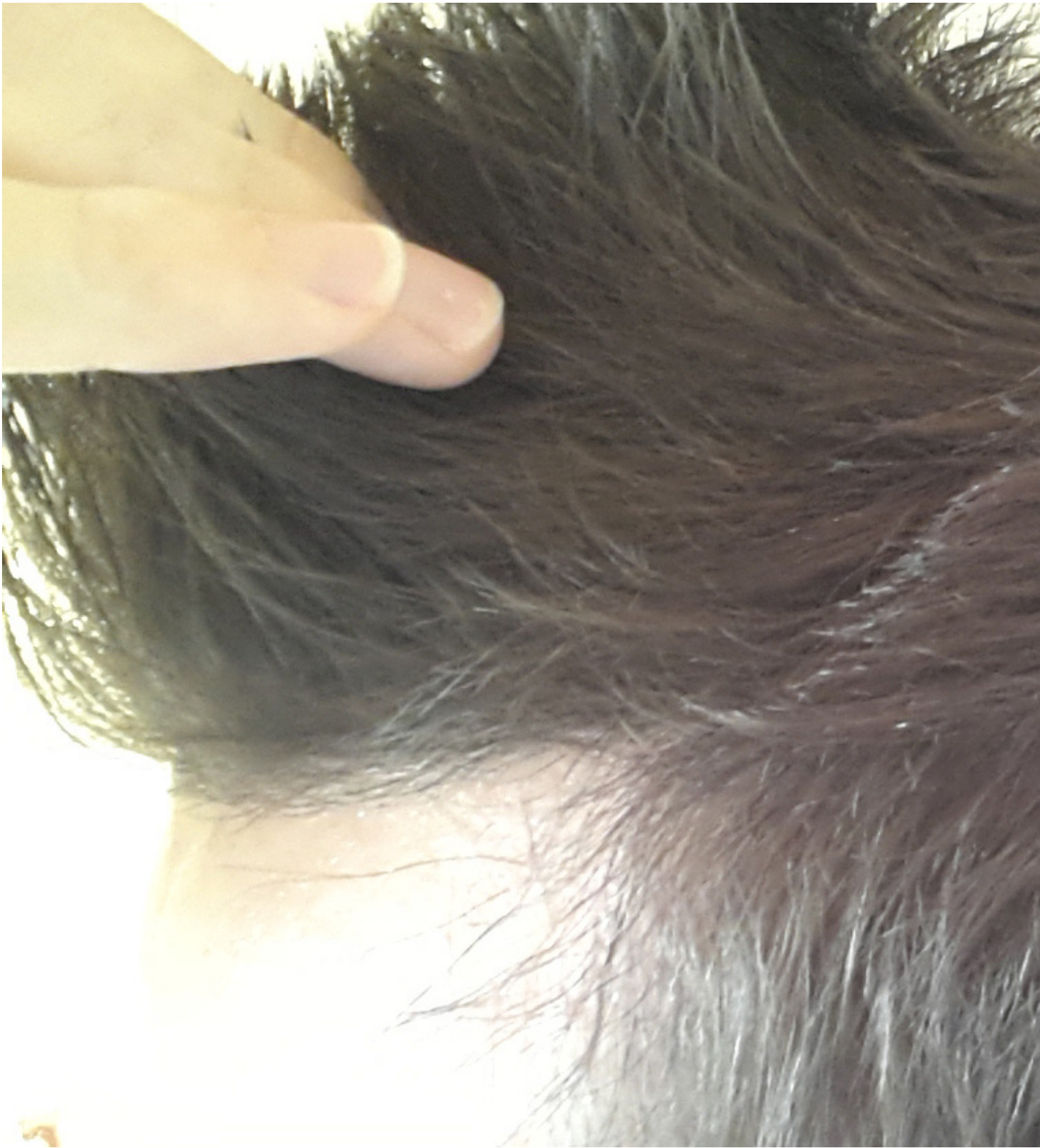1) [20150408_191321.jpg](#), downloaded 1329 times



2) [20150408_191341.jpg](#), downloaded 1309 times



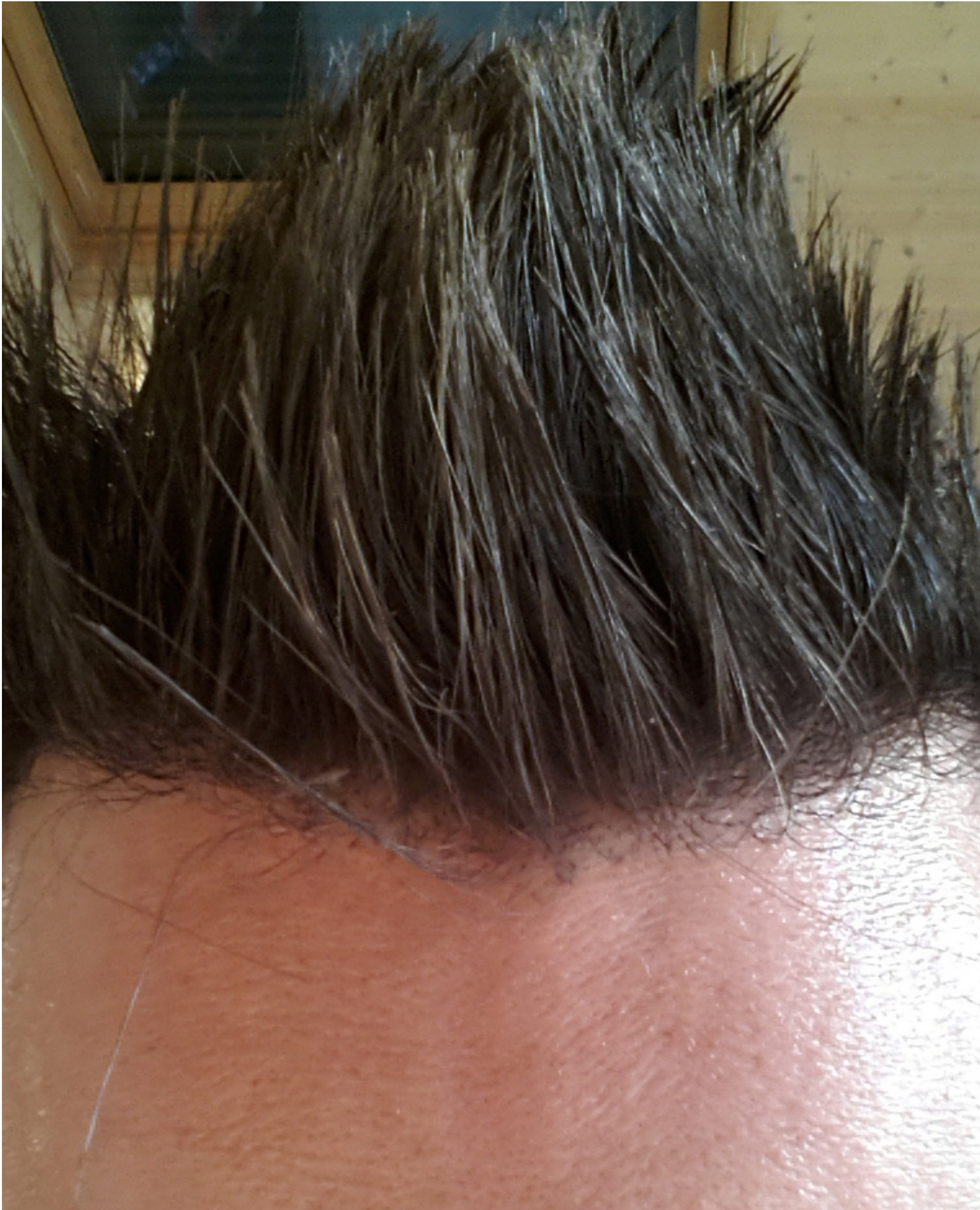3) [20150408_191439.jpg](#), downloaded 1296 times



4) [20150408_191508.jpg](#), downloaded 1298 times



5) [20150408_192015.jpg](#), downloaded 1310 times



Subject: Aw: Dr. Keser 1600 Grafts GHE
Posted by [uzman38](#) on Sat, 11 Apr 2015 18:36:27 GMT
[View Forum Message](#) <> [Reply to Message](#)

Schön sind ein paar Multis in der Haarlinie fällt aber so gut wie nicht auf da sehr dicht gesetzt.

Subject: Aw: Dr. Keser 1600 Grafts GHE
Posted by [mrkitten](#) on Sat, 11 Apr 2015 19:05:14 GMT
[View Forum Message](#) <> [Reply to Message](#)

Wieso wollte Dr keser die Schläfen nicht mit behandeln!?
Ich habe einen Termin bei Ihm und mir geht es hauptsächlich um die Schläfen !

Subject: Aw: Dr. Keser 1600 Grafts GHE
Posted by [Khaindar](#) on Sun, 12 Apr 2015 06:36:54 GMT
[View Forum Message](#) <> [Reply to Message](#)

Dr. Keser macht generell ungern die Schläfen. Mehmet hat mir Bilder gezeigt von Patienten wo sie es ausnahmsweise gemacht haben und da hat es dann wohl sehr unnatürlich gewirkt. Mein Stand ist allerdings von vor 1,5 Jahren. Möglicherweise hat sich das ja zwischenzeitlich geändert.

Subject: Aw: Dr. Keser 1600 Grafts GHE
Posted by [Sammy123](#) on Sun, 12 Apr 2015 12:02:40 GMT
[View Forum Message](#) <> [Reply to Message](#)

mrkitten schrieb am Sat, 11 April 2015 21:05 Wieso wollte Dr keser die Schläfen nicht mit behandeln!?

Ich habe einen Termin bei Ihm und mir geht es hauptsächlich um die Schläfen !

schon mehrfach gelesen dass dr feriduni ein spezialist für schläfen ist. alle angaben ohne gewähr ;)
