
Subject: Dr. Mwamba HT 1500-2000 Grafts
Posted by [Klaus2011!](#) on Tue, 05 Jul 2011 19:24:37 GMT
[View Forum Message](#) <> [Reply to Message](#)

Es ist soweit. Morgen und Übermorgen werde ich meine HT bei Dr. Patrik Mwamba durchführen lassen.

Ich bin heute gegen 16 Uhr in Brüssel angekommen und werde bis Freitag bleiben.
(5.7.11-8.07.11)

Die Anreise erfolgte via PKW. Insgesamt habe ich ca. 8 Stunden für 800km incl. Pausen gebraucht. Keine großen Baustellen, keine nennenswerten Staus... hoffentlich wird die Heimreise am Freitag ebenso gut.

Bevor ich im Hotel eingekcheckt habe, bin ich direkt zur Praxis von Dr. Mwamba gefahren und habe mich vorgestellt. Die Praxis ist von draußen sehr unscheinbar. Allein eine kleine Tafel weißt darauf hin, dass sich in dem Gebäude vor einem die Praxis befindet. Eine schmale Treppe führt in ein durchaus großzügigen Warteraum. Dort habe ich ein paar Zettel ausfüllt... Name, Alter, Größe, Medikamente usw... Danach wurde eine kurze Konsultation mit Dr. Mwamba im angrenzenden Büro durchgeführt. Dort wurde ich begutachtet, über den Haarstatus meiner Familie sowie meine Vorstellungen befragt. Im Anschluss wurde eine Haarlinie gezeichnet und die ungefähre Graftmenge bestimmt.

Ich werde so um die 1550-2050 Grafts brauchen.

Da hier oft nach Preisen gefragt wird. 6975 - 9225 € (bei 4,5€ pro Graft)

Viele werden jetzt Informationen über die Dichte haben wollen. Im Moment kann ich nur so viel sagen, dass im vorderen Bereich etwa eine Dichte von 65 Grafts pro ccm gesetzt wird. Dahinter wird es abnehmen. Allerdings wird im dahinterliegenden Bereich auch mit Multi-Grafts gearbeitet, wonach die Anzahl der Haare pro Grafts zunimmt.

Nach dem Besuch in der Klinik habe ich meine Hotel aufgesucht. Die nächsten 3 Nächte werde ich im „Izan Hotel Avenue Louise“ verbringen. Diese liegt in der Nähe der Praxis und ist gut zu Fuß zu erreichen. Mein Navi zeigte etwa 900m. Insgesamt macht das Hotel einen guten Eindruck. Mein Zimmer ist sehr nett eingerichtet, nur der Geruch nach Zigaretten und der Ausblick auf den maroden Innenhof trüben die Bewertung

Abendbrot gab es in einer kleinen Gaststätte zwei Straßen weiter.

Bevor es morgen ernst wird, schau ich jetzt noch das Frauen-Fußball-WM-Spiel Frankreich gegen Deutschland. Ich wünsch euch noch einen schönen Abend... hoffentlich kann ich nachher einigermaßen Schlafen..... bis morgen

Subject: Aw: Dr. Mwamba HT 1500-2000 Grafts

Posted by [blubb222](#) on Tue, 05 Jul 2011 19:46:15 GMT

[View Forum Message](#) <> [Reply to Message](#)

Hallo,

viel Erfolg für morgen!

Bleibt es bei der von dir geplanten Haarlinie, die du in dem anderen Thread eingestellt hattest?

Wie schnell kam der Kontakt bzw. das Treffen mit dem Doc zustande?

Ich Frage, da ich auch gerade mit ihm in Kontakt kommen will.

Subject: Aw: Dr. Mwamba HT 1500-2000 Grafts

Posted by [bmw1987](#) on Tue, 05 Jul 2011 20:14:49 GMT

[View Forum Message](#) <> [Reply to Message](#)

hallo,

viel viel glück für morgen! bin so gespannt auf deine posts und bilder da wir gleich alt sind und ich in ein paar jahren sicher den gleichen status haben werde wie du jetzt...viel viel erfolg also:)

Subject: Aw: Dr. Mwamba HT 1500-2000 Grafts

Posted by [Klaus2011!](#) on Tue, 05 Jul 2011 21:18:04 GMT

[View Forum Message](#) <> [Reply to Message](#)

Hallo Blubb,

ich habe Anfang des Jahres Kontakt mit Andreas Krämer aufgenommen. Da ich damals bereits wusste wann ich Urlaub habe, habe ich gleich einen Termin vereinbart. Als Option hätte es für mich auch noch Dr. Heitmann gegeben, doch dieser ist zur damaligen Zeit komplett ausgebucht gewesen.

Meine Empfehlung: Wenn du einen Termin haben möchtest oder einfach nur einen Kontakt, dann wird dir Andreas Krämer sicherlich helfen. Sämtliche Fragen habe ich bisher auch an Andreas Krämer gestellt und nicht direkt an Mwamba. (Meine Englisch für fachspezifische Fragen einfach nicht ausreichend)

Zur Haarlinie: Die Linie ist ähnlich. Aber Bilder sagen mehr als tausend Worte. Also habt bitte noch Geduld bis ich die Bilder habe.

Ig

Subject: Aw: Dr. Mwamba HT 1500-2000 Grafts
Posted by [blubb222](#) on Wed, 06 Jul 2011 04:11:27 GMT
[View Forum Message](#) <> [Reply to Message](#)

... wie lange hat es gedauert, um den Termin zur HT mit dem Doc abzustimmen? Hat er eine lange Wartezeit?

Subject: Aw: Dr. Mwamba HT 1500-2000 Grafts
Posted by [blubb222](#) on Fri, 08 Jul 2011 15:59:59 GMT
[View Forum Message](#) <> [Reply to Message](#)

Wie ist es gelaufen?

Subject: Aw: Dr. Mwamba HT 1500-2000 Grafts
Posted by [Klaus2011!](#) on Fri, 08 Jul 2011 19:28:10 GMT
[View Forum Message](#) <> [Reply to Message](#)

Bin wieder in good old Germany. Hatte gestern keine Zeit und Lust mehr... (wer die Prozedur kennt kann das sicherlich nachvollziehen. Jetzt heißt es erst mal ausruhen... Ich werde morgen oder übermorgen einen ausführlichen Artikel schreiben.

Ig

Subject: Operation Part 1
Posted by [Klaus2011!](#) on Sat, 09 Jul 2011 09:28:16 GMT
[View Forum Message](#) <> [Reply to Message](#)

Den ersten Tag habe ich gut überstanden.

Um 10 Uhr sollte ich in der Klinik erscheinen. Kurz nach 10 Uhr wurde erste Fotos gefertigt. Dann wurde die Haarlinie gezeichnet.

Im Anschluss wurde die Donor-Area rasiert. Die Seiten blieben stehen, was natürlich richtig bescheuert aussieht

Danach wurde mittels Computer-Mikroskop die Dichte des Donors, sowie der anderen Bereiche ermittelt. Dr. Mwamba meinte, dass ich eine sehr gute Dichte im Donor habe. (Wenn ich mich

nicht irre 90+)

Dann ging es los. Zuerst bekam man einen Medikamenten-Cocktail und der Blutdruck wurde gemessen. (Schmerzmittel, Antibiotika und was gegen Schwellungen)

Danach wurde der Donor betäubt. Die Spritzen empfand ich nicht wirklich schlimm. Allerdings wurde mir kurzzeitig etwas schwindlig und ich bekam einen komischen Geschmack im Mund. Diesen Geschmack hatte ich das letzte Mal, als ich Hochwasserangeln war und ich wenig später musste. Das habe ich dann der Assistentin gesagt und wir legten eine kurze Pause ein.

Kurz darauf war wieder alles ok und die Betäubung der Donor-Area konnte fortgesetzt werden.

Zwischendurch konnte ich mir einen Film aussuchen... DaVinciCode. Leider nur in Englischer bzw. Französischer Sprache. Also hier ein heißer Tip: Bringt euch selber Filme mit.

Als alles schön betäubt war, kam der Doc und unterspritzte einige Teile des Donors mit einer Salzwasserlösung. Dann fing er an mit einem 0,9mm Punch die Grafts auszustanzen. Als er 54 Grafts gestanzt hatte, bereitete er in den Geheimratsecken die Löcher vor.

Auch hier beginnt alles mit der Betäubung. Dann das unterspritzen mit Salzwasserlösung. Dann Löcher machen.

Die Entnahme der „gepunchten“ Grafts übernahm zum größten Teil eine Assistentin. Das Einsetzen geschah ebenfalls zum größten Teil durch eine Assistentin.

Diese Prozedur wird nun die nächsten 9 Stunden wiederholt.

Das ganze Team macht einen super Eindruck. Alle sind freundlich und man fühlt sich gut aufgehoben. Alle arbeiten hochkonzentriert und es wird nur das nötigste gesprochen. Darüber hinaus arbeiten alle mit einer „Lupenbrille“ mit integrierter Lampe.

So nun ein paar Details.

Meine Geheimratsecken wurde in 3 Teile geteilt. Von hintern nach vorne nimmt die Dichte zu. Allerdings werden hinten Multis gesetzt.

1. Zone: Dichte: 50

2. Zone: Dichte: 60

3. Zone: Dichte 65

Da ich nun gleich ins Bett gehen werde, kürze ich es hier ab. Um 20:15 Uhr wurde ich entlassen. Da ich im Hotel leider nichts mehr zu essen bekomme, ließ ich mir noch einen Salat vom Pizza Service bestellen. Dieses wurde sogar noch von einer Assistentin für mich abgeholt.

Ferner bekam ich noch Kochsalzlösung, Antibiotika und Scherztabletten mit. Die Kochsalzlösung muss ich nun alle 15 Minuten auf den Empfangsbereich sprühen. Das

Antibiotika direkt nach dem Abendessen und die Schmerztablette bevor ich Schlafen gehe.

Morgen muss ich um 7:45 Uhr in der Klinik sein.

Subject: Operation Part 2

Posted by [Klaus2011!](#) on Sat, 09 Jul 2011 14:18:32 GMT

[View Forum Message](#) <> [Reply to Message](#)

Nach einem ausgiebigen Frühstück ging gegen 7:30 Uhr zur Klinik. Als erstes wurde die Haarwäsche durchgeführt. Dafür wurde ein spezielles Shampoo verwendet, welches ich auch später mitbekommen habe.

Danach begutachtete mich der Doc. Diese Ruhe vor dem Sturm nutze ich und schilderte ihm meine Überlegungen der Nacht. Ich hätte die Haarlinie gerne um 2 mm tiefer. Für ihn war das kein Problem und wir gestalteten die Haarlinie noch einmal neu. Ich kann hier mit ruhigen Gewissen sagen, dass Herr Mwamba wirklich auf jeden Kundenwunsch eingeht. Das er „konservativ“ sein soll, kann ich ebenfalls nicht bestätigen.

Da wir nun noch etwas mehr Grafts benötigen, wurde der Donorbereich nun noch etwas weiter ausrasiert. Danach ging die Prozedur (Betäuben; Unterspritzen, Entnehmen > Betäuben; Unterspritzen; Löcher stanzen; einsetzen) wieder von vorne los.

Gegen 14 Uhr legten wir wieder Mittagspause ein. Ich konnte selber auswählen was ich zu essen haben wollte. So gab es Hühnchen mit Reis und Gemüse J

Um 20:00 Uhr waren wir fertig. Es wurden 1924 Grafts gesetzt.

Davon landeten ca. 1800 in den Geheimratsecken. Der Rest wurde in die Schläfen gesetzt, da Herr Mwamba meinte, dass meine Schläfen sehr blond und damit fast nicht sichtbar wären. Mit den kontrastreicheren Donorhaaren würde es dann später besser aussehen. Ich wies auch darauf hin, dass es doch sehr schwer sein würde Schläfendreiecke zu konstruieren. Für ihn schien dies aber kein Problem zu sein, da er es schon öfter gemacht habe.

Tip: Wenn ihr einen Arzt sucht, der sich an die Schläfen traut, dann fragt einfach Dr. Mwamba.

Am Ende bekam ich noch einmal die „Post-OP- Anweisungen“.

Alle 15 Minuten Spray auf den Empfangsbereich (Kochsalzlösung); Antibiotika morgens und abends; 2 Salben für den Donor; Tabletten gegen Schwellungen und Schmerzen.

Nachdem ich zurück im Hotel war, bestellte ich mir erst mal eine Pizza und einen leckeren Salat. Schließlich musste ich mich für die Anstrengungen irgendwie belohnen.

Die kommende Nacht war nicht so schön. Ich hatte das erste Mal Schmerzen. Wenn ich meinen Hinterkopf auf das Kopfkissen legte tat es höllisch weh... zwei Schmerztabletten später ging es dann einigermassen.

Am nächsten morgen ging ich nach dem Frühstück noch einmal zum Haare waschen in die Klinik. Kurz darauf befand ich mich auch schon wieder auf der Autobahn...

So jetzt bin ich gespannt auf eure Fragen.

Ig

Subject: Aw: Operation Part 2
Posted by [fineliner](#) on Sun, 10 Jul 2011 10:18:18 GMT
[View Forum Message](#) <> [Reply to Message](#)

Zitat:.. So jetzt bin ich gespannt auf eure Fragen...

Hi und herzlichen Glückwunsch zur überstandenen OP, du hast alles so gut beschrieben, dass ich keine Fragen habe. Freu mich auf die Bilder. Frohes Wachstum !

Gruß fineliner

Subject: Aw: Operation Part 2
Posted by [blubb222](#) on Sun, 10 Jul 2011 18:03:31 GMT
[View Forum Message](#) <> [Reply to Message](#)

Hey,

Glückwunsch, dass du die HT nun hinter dich gebracht hast... Du scheinst sehr zufrieden mit der Durchführung und hoffentlich auch mit dem Ergebnis zu sein.

Verwendest du ein Aloe Vera Gel für den Empfangsbereich, um die Rötungen schnell in den Griff zu bekommen?

... bin schon gespannt auf die Bilder ...

Subject: Was würdet ihr auf den Empfangsbereich auftragen? (Ab Tag 4 Post Op)
Posted by [Klaus2011!](#) on Sun, 10 Jul 2011 18:37:02 GMT
[View Forum Message](#) <> [Reply to Message](#)

Hey,

ja mit der Durchführung sehr zufrieden. Die HT lief so ab wie ich es mir vorgestellt hatte.

Aloe Vera Gel verwende ich nicht. Ich verwende im Moment nur ein Spray für den Empfangsbereich. Das wurde mir in eine Pumpflasche abgefüllt. Ich habe gefragt worum es sich hier handelt. Die Assistentin meinte "Normal Saline Solution" + irgendein Zeug was sie aus den USA bestellen.

So wie es aussieht wird die Flasche heute alle werden.

Wollte mir morgen Biotin-Spray besorgen.

Oder soll ich lieber "Normal Saline Solution" nehmen. (auf Deutsch müsste das: NaCl bzw. Natriumchloridlösung sein)

Kann mir da jemand weiter helfen?

Ig

Subject: Handybilder OP Tag 1
Posted by [Klaus2011!](#) on Sun, 10 Jul 2011 19:01:10 GMT
[View Forum Message](#) <> [Reply to Message](#)

Nach ca. 750 gesetzten Grafts.

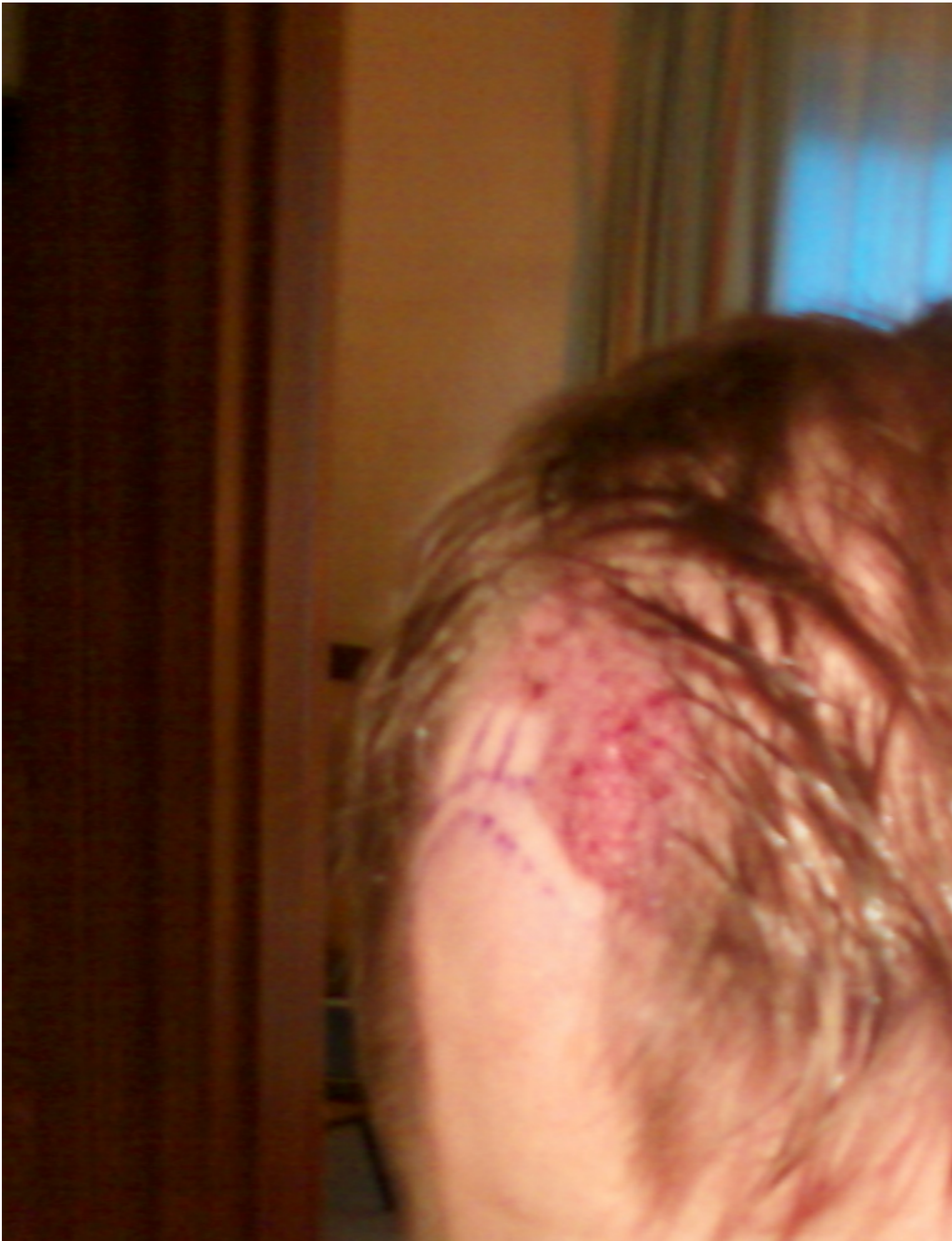Leider nur Handybilder.

File Attachments

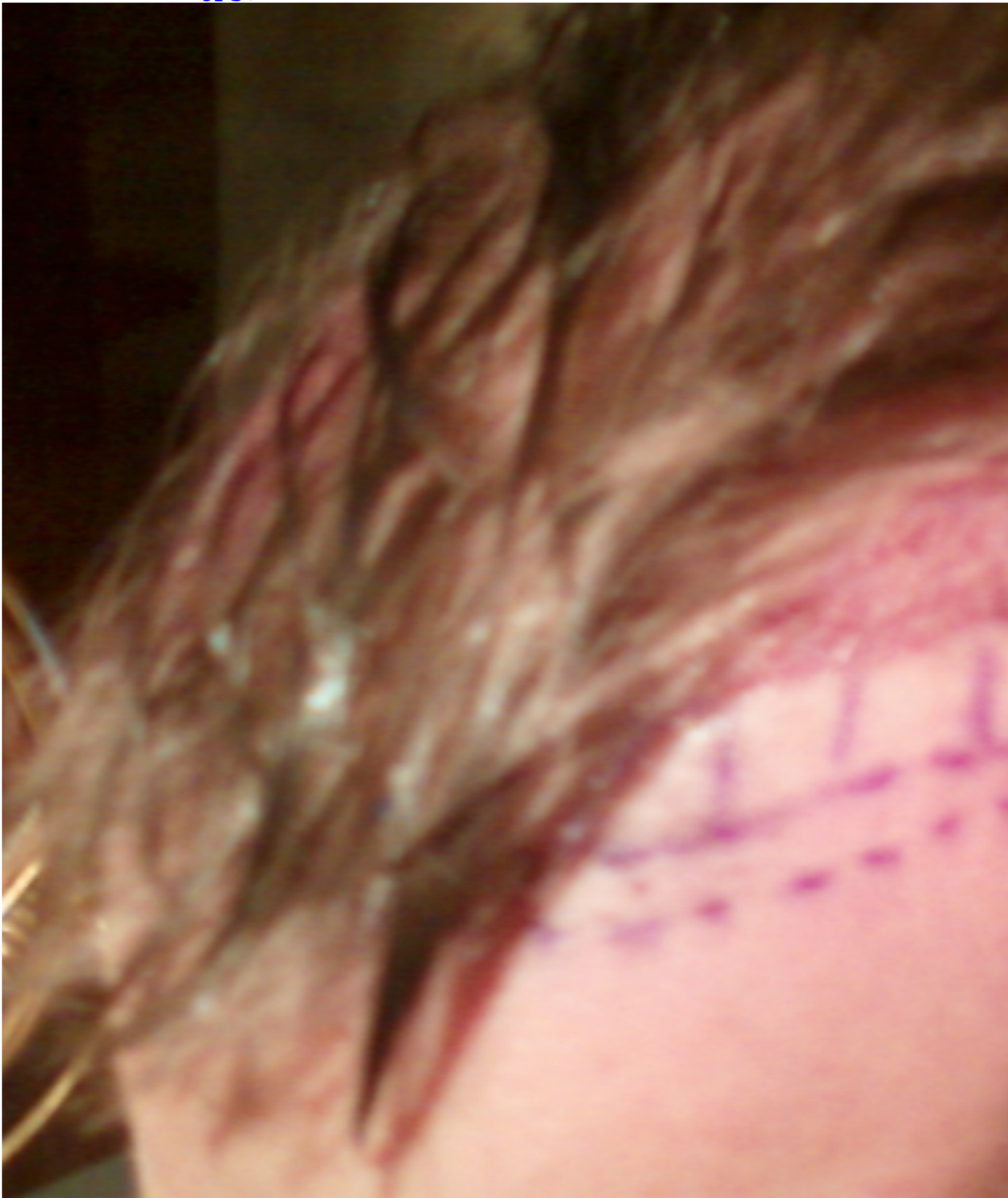1) [Foto-0025.jpg](#), downloaded 1055 times



2) [Foto-0029.jpg](#), downloaded 655 times



3) [Foto-0028.jpg](#), downloaded 594 times

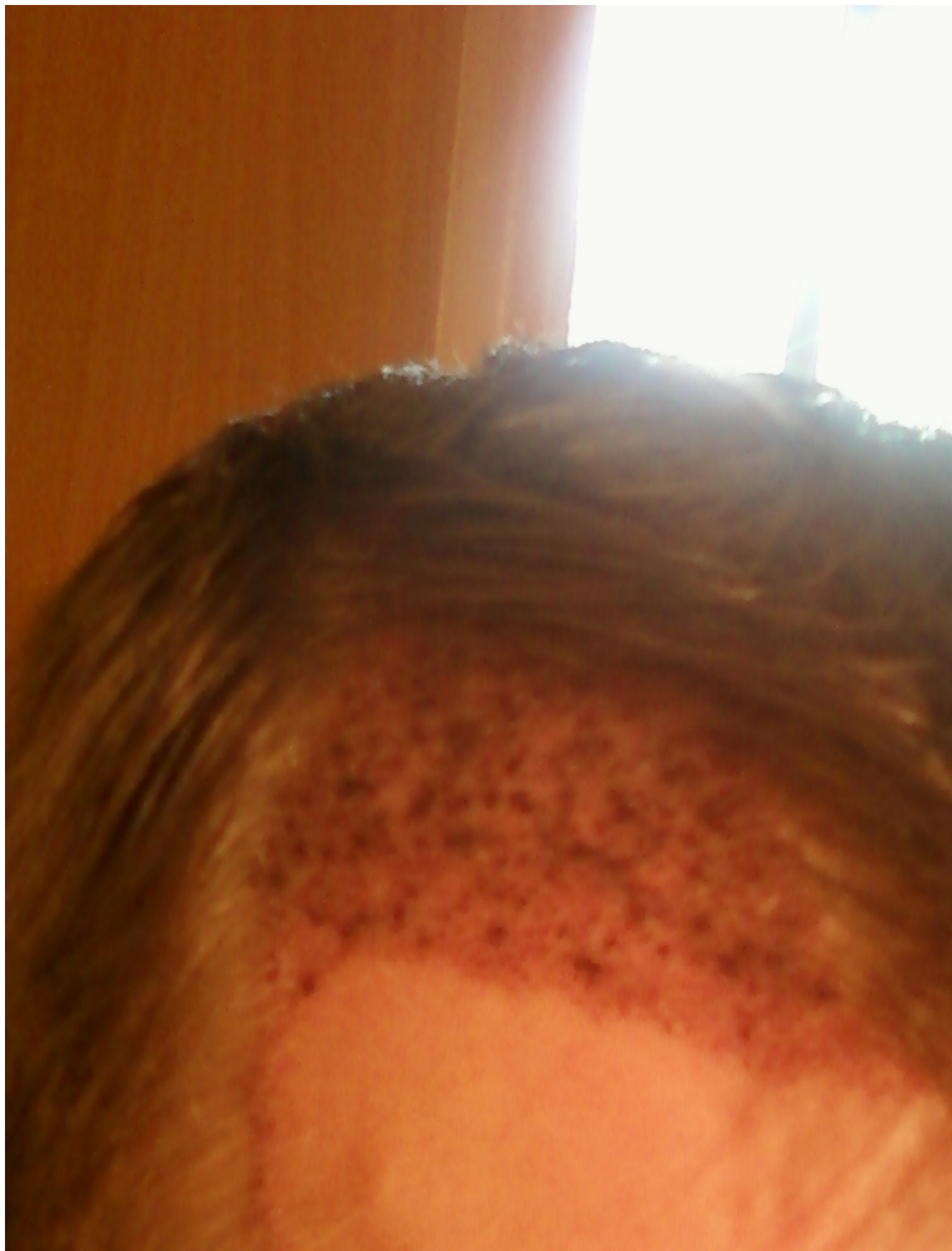

Subject: Handybilder OP Tag 2
Posted by [Klaus2011!](#) on Sun, 10 Jul 2011 19:06:37 GMT
[View Forum Message](#) <> [Reply to Message](#)

Nach 1924 gesetzten Grafts. Allerdings wurden diese Bilder Tag 3 Post OP gemacht.

File Attachments

1) [Foto-0030.jpg](#), downloaded 883 times



2) [Foto-0031.jpg](#), downloaded 643 times



3) [Foto-0032.jpg](#), downloaded 625 times



Subject: Aw: Was würdet ihr auf den Empfangsbereich auftragen? (Ab Tag 4 Post Op)

Posted by [Gianni](#) on Sun, 10 Jul 2011 20:16:36 GMT

[View Forum Message](#) <> [Reply to Message](#)

Hi, also ich trage im moment reines Aloe Vera aus der Apotheke auf. Das muss auch im Kühlschrank gelagert werden. Hat dann natürlich auch noch ne gute kühlende Wirkung auf die Haut. Und ich muss sagen das es bei mir echt einiges bringt bzw. gebracht hat.

Subject: Aw: Handybilder OP Tag 2

Posted by [blubb222](#) on Sun, 10 Jul 2011 21:49:35 GMT

[View Forum Message](#) <> [Reply to Message](#)

Hab mal ne Frage.

Vielleicht täusche ich mich ja. Es kommt mir aber vor, dass bei dir Zone 3 und 4 seit der Uservorstellung im März abgenommen haben?!?

Kannst du mal bitte ein Foto von vorn einstellen, damit man die Haarlinie und Dimensionen besser einschätzen kann?

Subject: Aw: Was würdet ihr auf den Empfangsbereich auftragen? (Ab Tag 4 Post Op)

Posted by [Klaus2011!](#) on Mon, 11 Jul 2011 04:29:20 GMT

[View Forum Message](#) <> [Reply to Message](#)

In wie fern hat es etwas gebracht? Geht die Rötung zurück?
Ich habe mir Aloe Vera-Sray bestellt... tuts das auch? Oder lieber Creme?

Subject: Aw: Handybilder OP Tag 2

Posted by [Klaus2011!](#) on Mon, 11 Jul 2011 04:46:33 GMT

[View Forum Message](#) <> [Reply to Message](#)

Hey Blubb,

Bild von vorne ist schon dabei... Musst mal schauen.

Auf den Bildern sieht es wirklich sehr stark danach aus. Wüsste ich es nicht besser, würde ich das gleiche denken! Aber dem ist zum Glück nicht so. Nach dem ersten Tag, sah ich nur wirklich total scheiße am Kopf aus.

Faktoren die dazu führen, dass es so aussieht:

- das ständige bestrühen der Haare mit Flüssigkeit
- die Beleuchtung
- die zusätzlich ausrasierten Geheimratsecken

PS: Seit Mitte April nehme ich Propecia

Subject: Aw: Was würdet ihr auf den Empfangsbereich auftragen? (Ab Tag 4 Post Op)

Posted by [blubb222](#) on Mon, 11 Jul 2011 12:21:18 GMT

[View Forum Message](#) <> [Reply to Message](#)

Zitat:In wie fern hat es etwas gebracht? Geht die Rötung zurück?

... schau dir mal die Fotos von ihm an ... nach 7 Tagen fast keine Rötung mehr..

Subject: Aw: Handybilder OP Tag 2

Posted by [blubb222](#) on Mon, 11 Jul 2011 12:24:03 GMT

[View Forum Message](#) <> [Reply to Message](#)

nimmst du jetzt auch noch Regaine?

Soweit ich weiß, soll man das doch zu Beginn anwenden, oder?

War das auch in dem Medi-Pack von Mwamba mit dabei?

Subject: Aw: Handybilder OP Tag 2

Posted by [blubb222](#) on Mon, 11 Jul 2011 12:28:16 GMT

[View Forum Message](#) <> [Reply to Message](#)

.... ich meinte vielleicht mal ein foto von vorn aber etwas weiter weg... sodass man die höhe des haaransatzes und die linie selbst etwas besser sehen kann

Subject: Bilder 14 Tage post OP

Posted by [Klaus2011!](#) on Thu, 21 Jul 2011 21:10:20 GMT

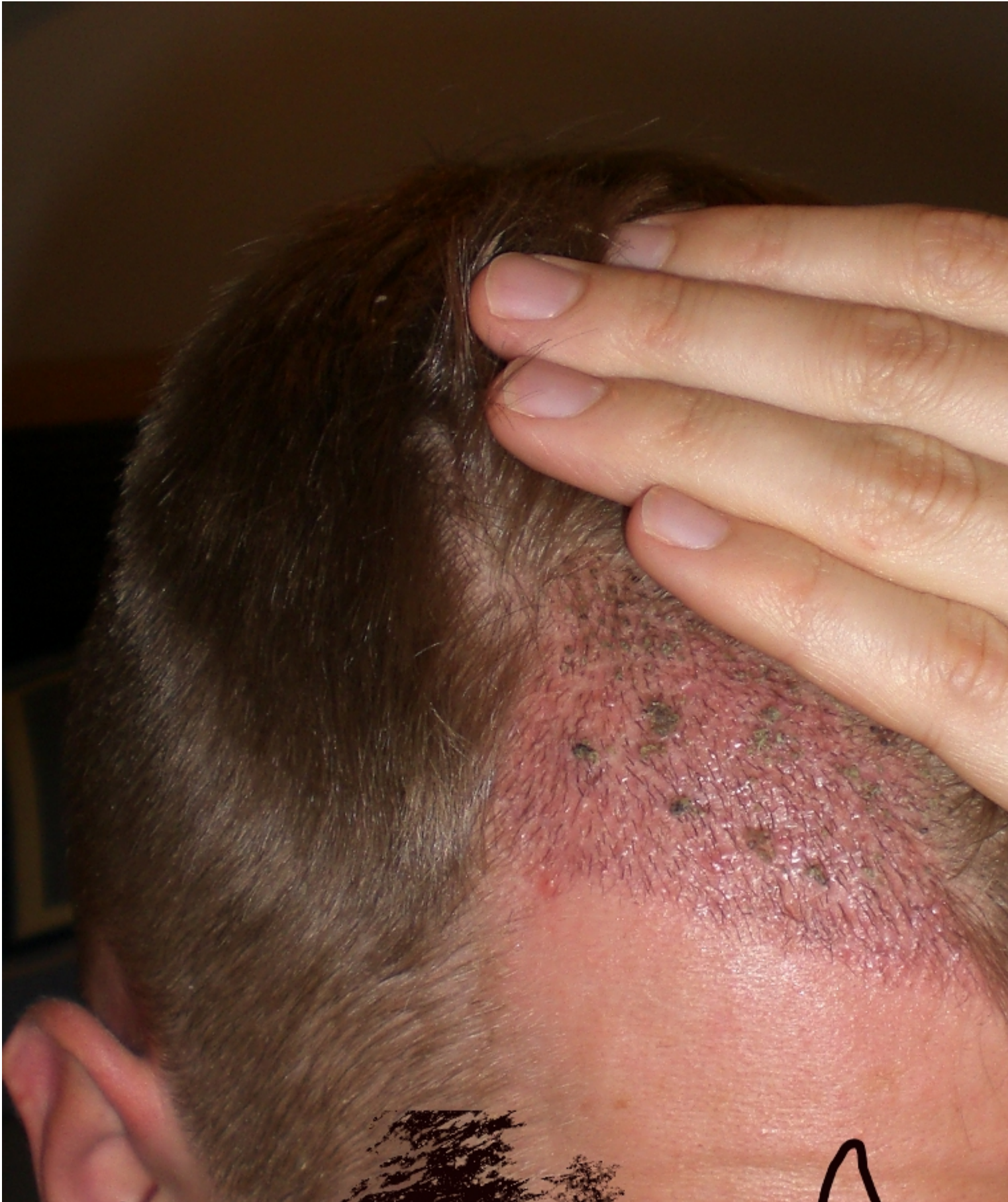[View Forum Message](#) <> [Reply to Message](#)

Leider bin ich noch nicht alle Krusten los geworden. Aber nach jeder Haarwäsche wird es besser.

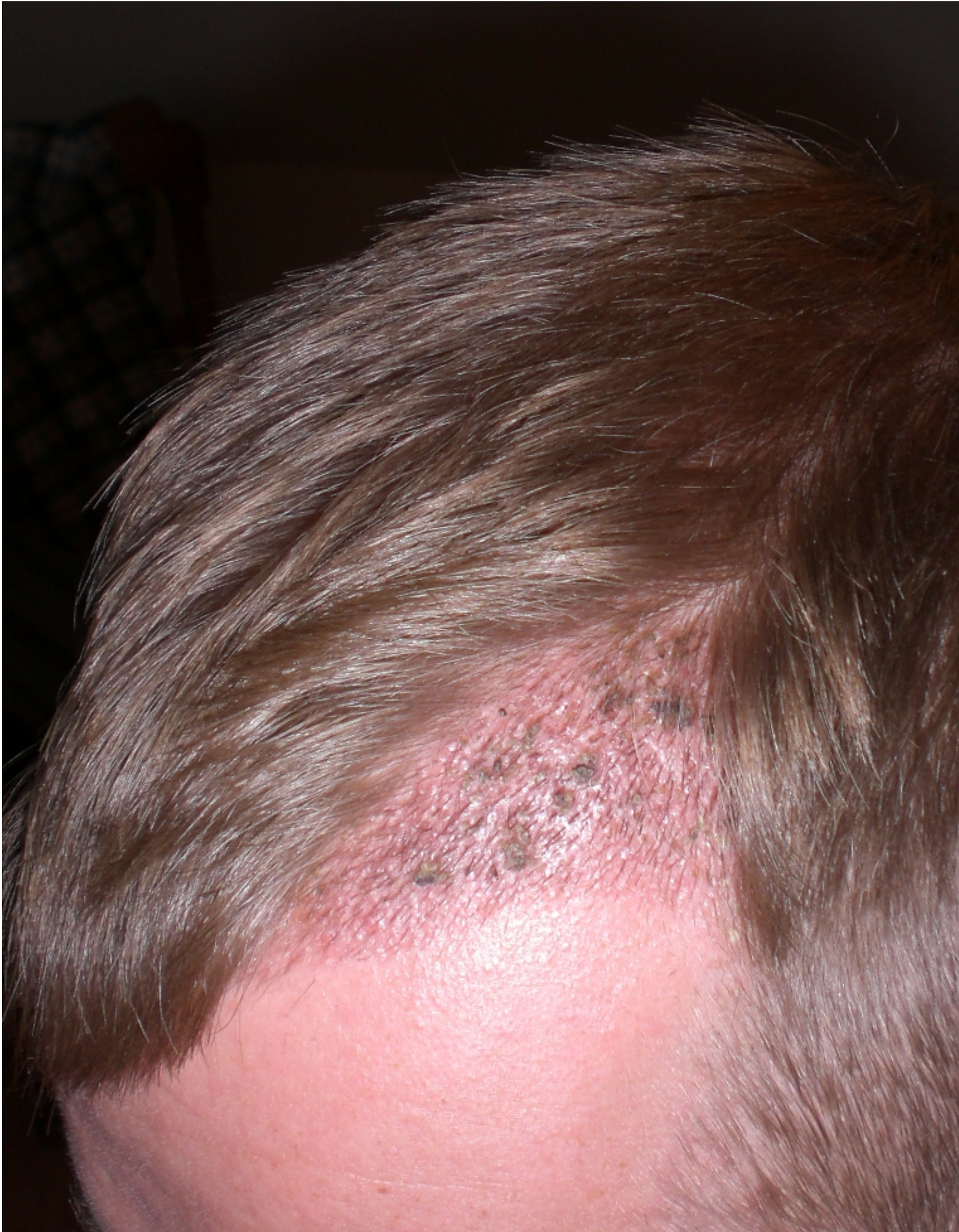Hier aktuelle Bilder

File Attachments

1) [14post.JPG](#), downloaded 982 times



2) [14tagepost.JPG](#), downloaded 739 times



Subject: Aw: Bilder 14 Tage post OP
Posted by [blubb222](#) on Fri, 22 Jul 2011 21:20:24 GMT
[View Forum Message](#) <> [Reply to Message](#)

Hey,

Ich frag mich echt, wie der das bei dir hingekriegt hat mit der Patch-Rasur und dann noch über 1900 Grafts. Ich war heute dran, mit 1145 Grafts und Donor- Komplettrrasur sehe ich echt aus, wie ein Schweizer Käse... wirklich furchtbar.

Könnte ich die Uhr zurück stellen, würde ich es so machen wie du.

Subject: Aw: Bilder 14 Tage post OP
Posted by [Klaus2011!](#) on Fri, 22 Jul 2011 21:27:24 GMT
[View Forum Message](#) <> [Reply to Message](#)

Meine Donor-Area wurde auch komplett rasiert. Nur oben und an den Seiten wurden die Haare so gelassen. Gestern (14 Tage nach der Op) waren die Haare am Donor allerdings schon wider 6mm lang. Dieses hat dann der Frisör gestern an den Rest angeglichen.

Oder habe ich dich jetzt nicht richtig verstanden? Was meinst du mit "Patch-Rasur"?

Ig

PS: Viel Glück morgen und gutes Sitzfleisch

Subject: Aw: Bilder 14 Tage post OP
Posted by [blubb222](#) on Sat, 23 Jul 2011 02:03:12 GMT
[View Forum Message](#) <> [Reply to Message](#)

Achso, ich dachte du hättest die Patch Rasur... Da werden nur Einzelne cm2 rasiert, wo sie auch entnehmen.

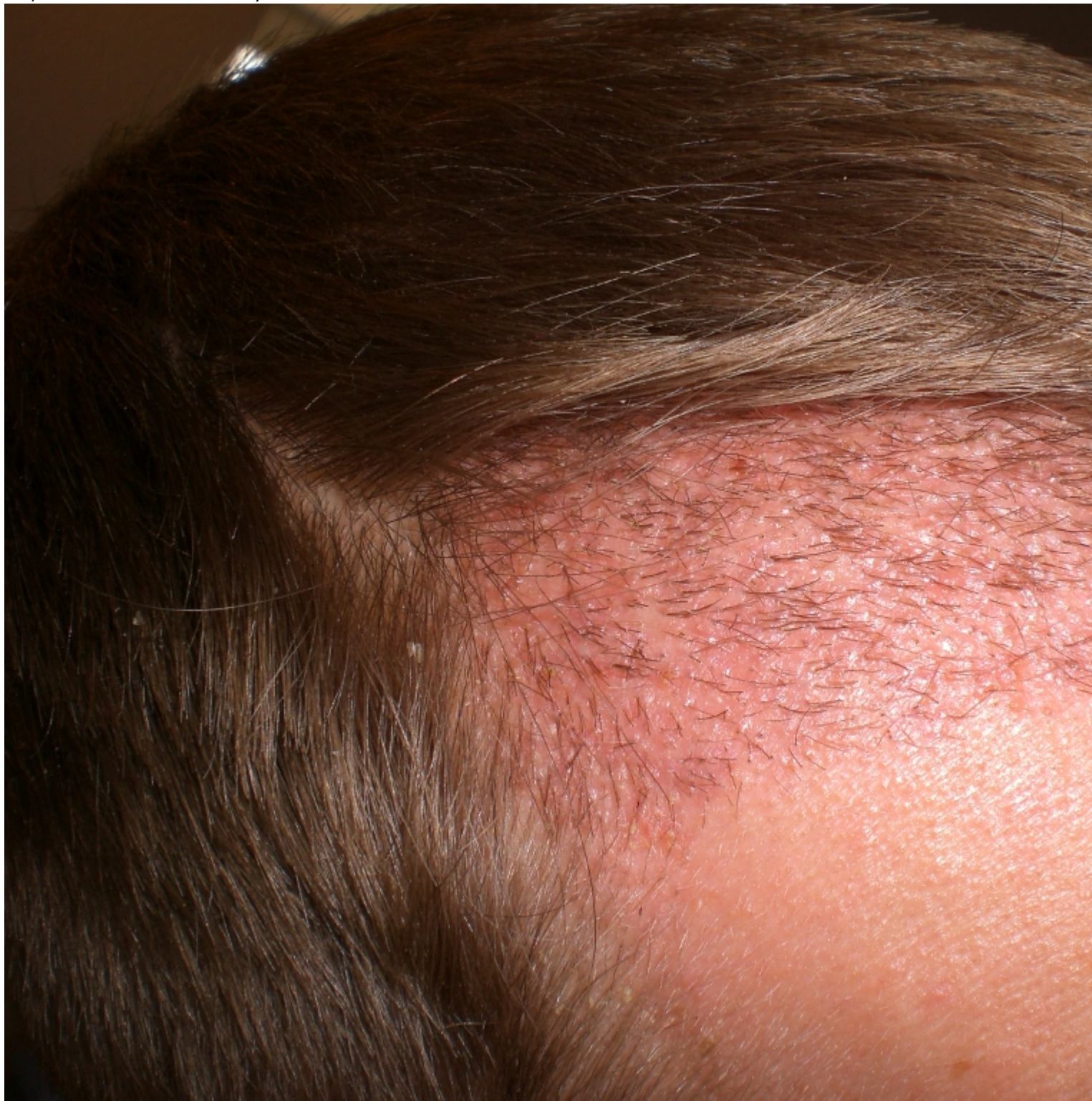Wow, 6 mm in 2 Wochen würde ich mir sehr wünschen...

Subject: 3 Wochen Post OP Bilder
Posted by [Klaus2011!](#) on Thu, 28 Jul 2011 11:47:08 GMT
[View Forum Message](#) <> [Reply to Message](#)

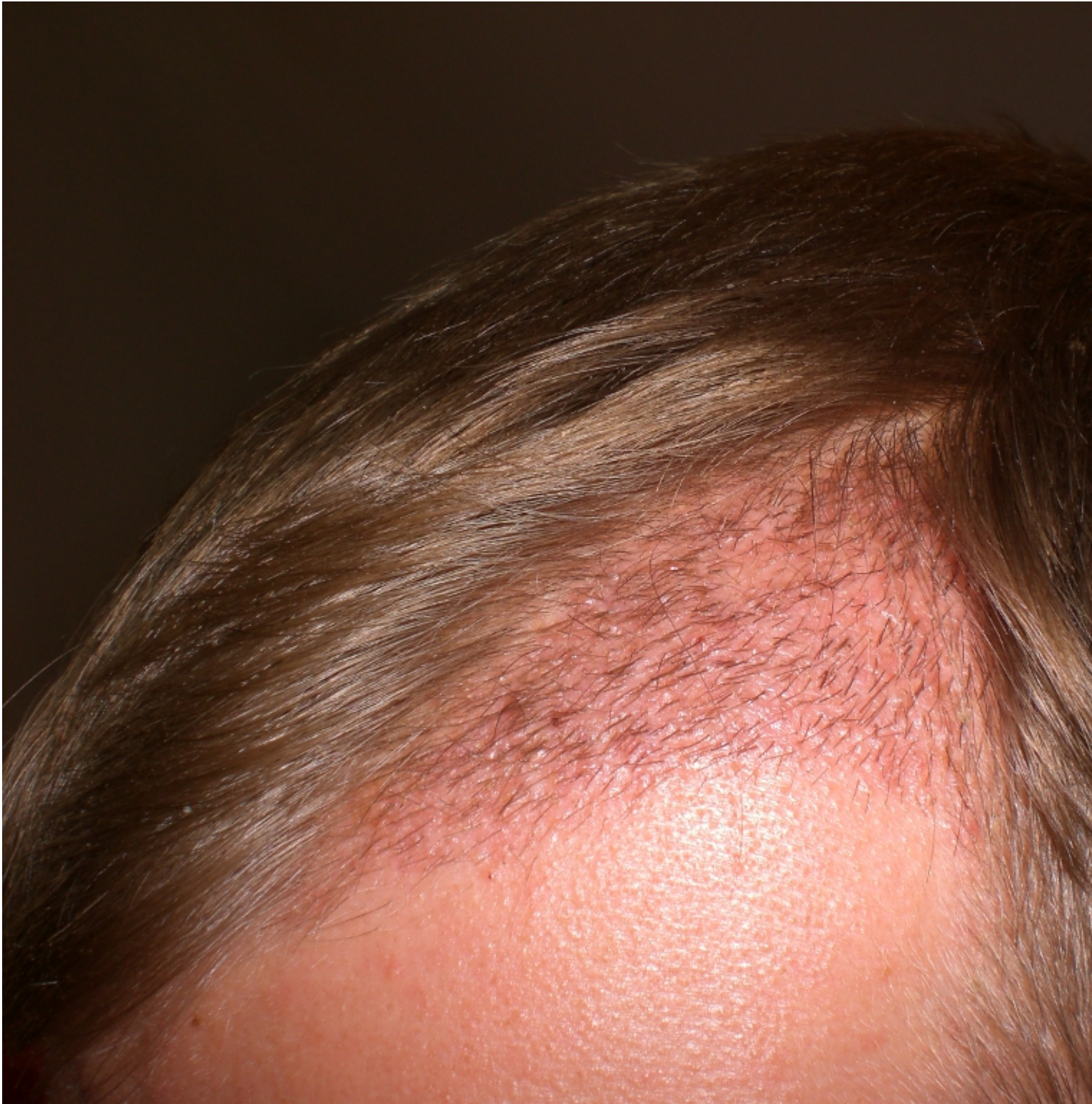Bin nun 3 Wochen Post OP. Habe das Gefühl, dass relativ viele Haare geblieben sind. Aber vielleicht fall diese ja auch noch aus.

File Attachments

1) [CIMG2270.JPG](#), downloaded 874 times



2) [CIMG2273.JPG](#), downloaded 592 times



Subject: Aw: 3 Wochen Post OP Bilder
Posted by [blubb222](#) on Fri, 29 Jul 2011 06:02:57 GMT
[View Forum Message](#) <> [Reply to Message](#)

Das sieht aber gut aus bei dir. Die Rötung hat stark nachgelassen und die Krusten sind weitestgehend weg.

Du scheinst einige kleine Kämpfer zu haben, die es vielleicht schaffen werden. Ich denke, wenn du den Status bis Ende der 4. Woche hältst, dann bleiben sie.

Wann genau PostOP konntest du den Haarwuchs in den Ecken bemerken? Wenn ich mir die 2 Wochen - Bilder anschau, hattest du doch sicherlich am Ende der ersten Woche schon die kleinen Haare gesehen, oder?

Nimmst du noch irgendwelche Sprays oder Medikamente? Biotin oder Vitamine?

Subject: 1 Monat Bilder

Posted by [Klaus2011!](#) on Mon, 08 Aug 2011 08:25:21 GMT

[View Forum Message](#) <> [Reply to Message](#)

Als Medikament nehme ich Fenasterid. Ansonsten nehme ich noch Vitamine und Mineralien... also auch Biotin und Zink.

Hier ist mein 1 Monats Update.

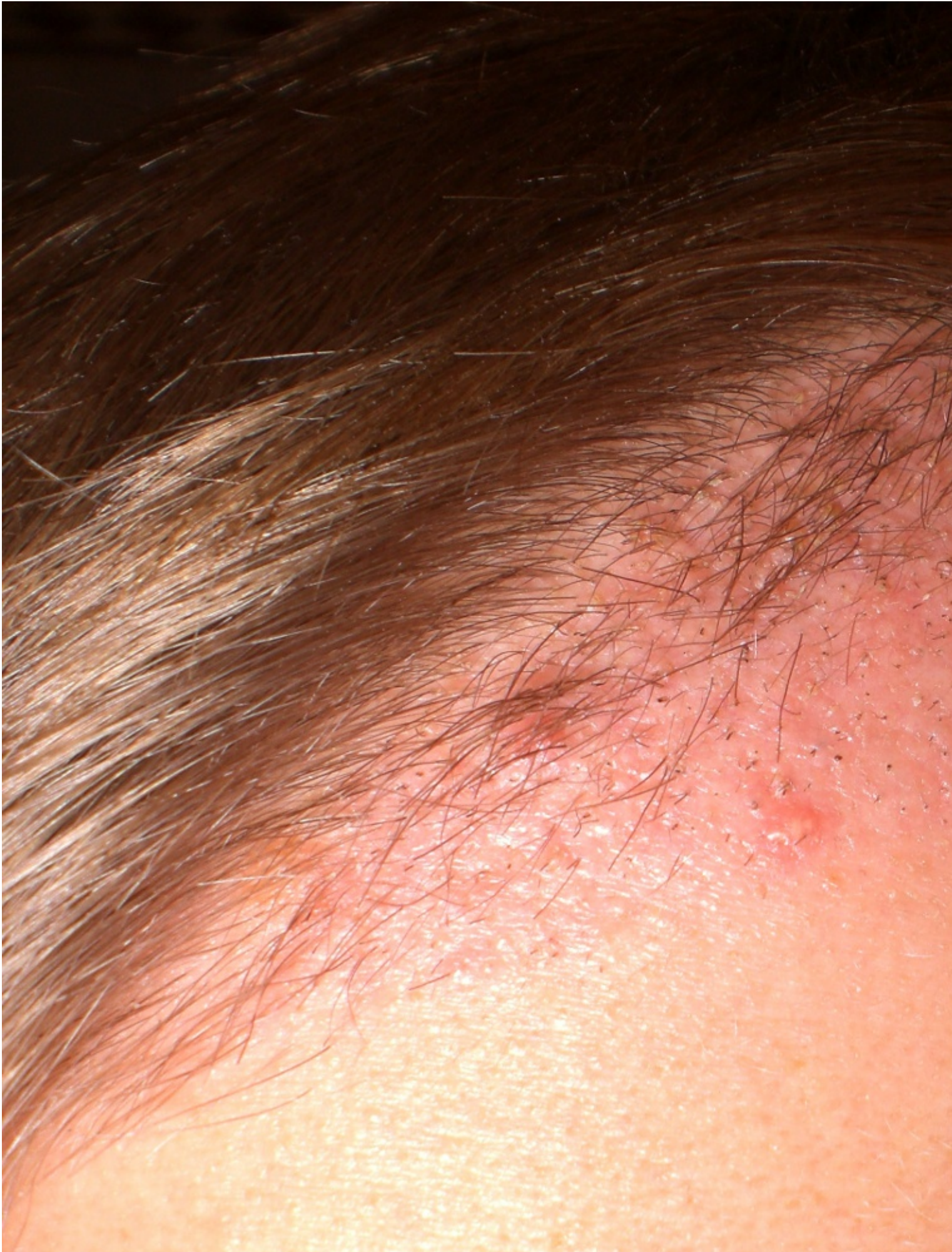Die "Kämpfer" habe ich im vorderen Bereich kurz geschnitten. Sieht jetzt aus wie stoppeln. Fallen aber nicht wirklich auf.

Die etwas längeren Haare im hinteren Bereich der GHEs sind überwiegend natürliche Haare die für die OP kurz geschnitten wurden und nun wieder gewachsen sind.

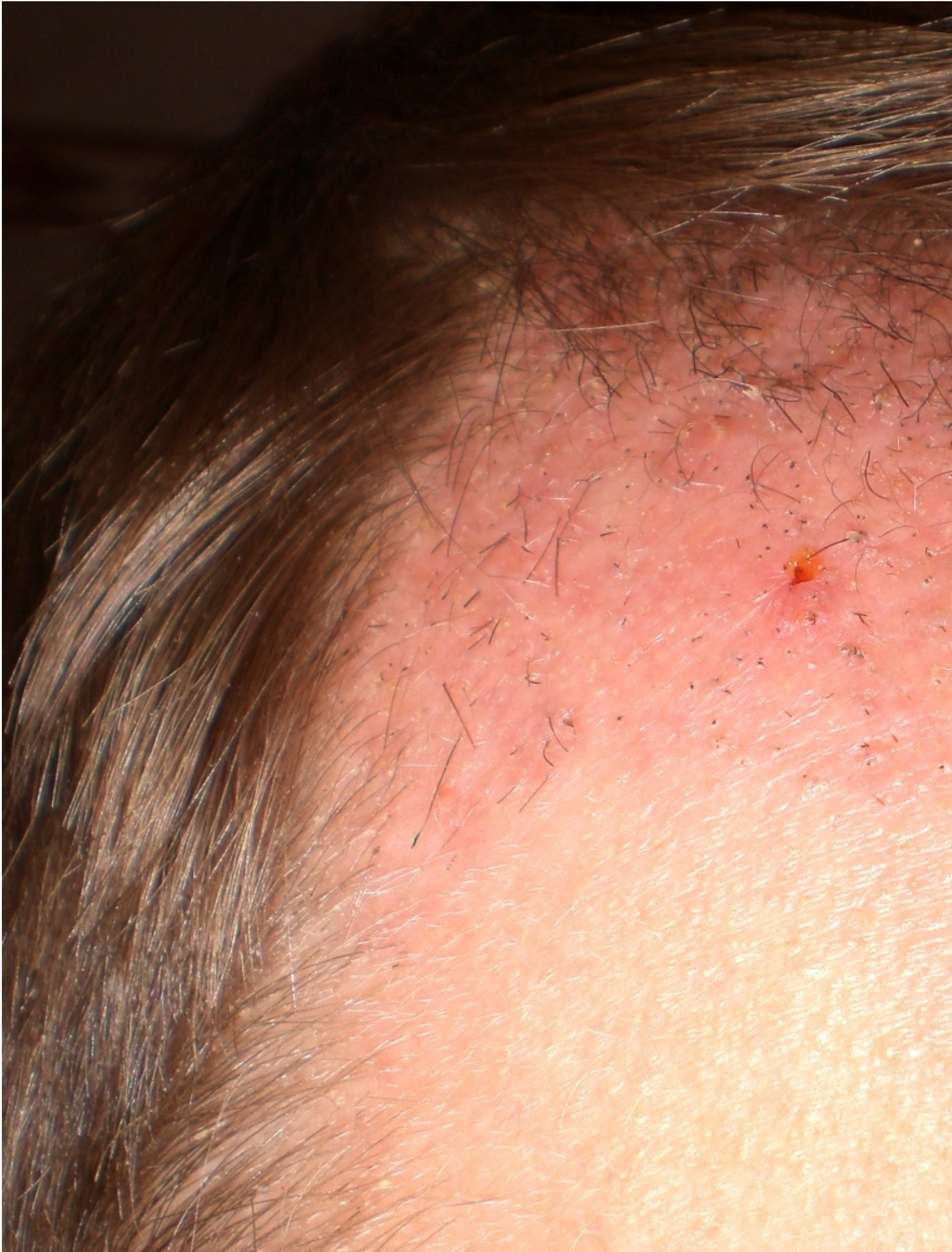LG

File Attachments

1) [CIMG2277.JPG](#), downloaded 786 times



2) [CIMG2282.JPG](#), downloaded 530 times



Subject: Aw: Dr. Mwamba HT 1500-2000 Grafts
Posted by [Tsquared.](#) on Tue, 20 Sep 2011 10:26:25 GMT
[View Forum Message](#) <> [Reply to Message](#)

Gibts wieder ein Update?

Subject: Aw: Dr. Mwamba HT 1500-2000 Grafts
Posted by [Klaus2011!](#) on Tue, 20 Sep 2011 15:44:39 GMT
[View Forum Message](#) <> [Reply to Message](#)

Wenn Inetresse besteht könnte ich das 2 Monats Update reinstellen!? Aber man sieht auf den Bildern noch so gut wie gar nichts!

Subject: Post OP Bilder *NEU*
Posted by [Klaus2011!](#) on Tue, 20 Sep 2011 16:29:48 GMT
[View Forum Message](#) <> [Reply to Message](#)

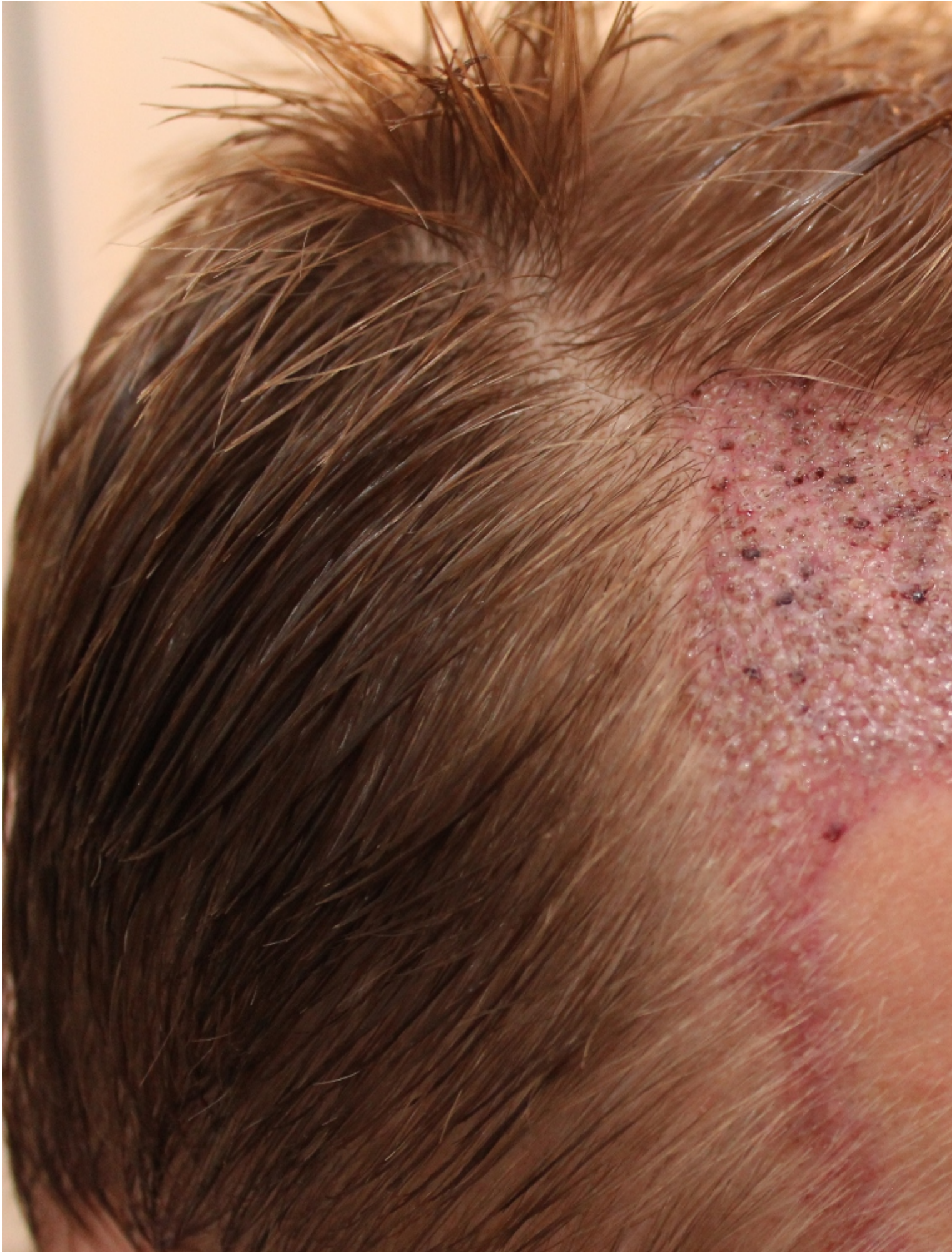hallo,

habe gerade von der Klinik Bilder zugeschickt bekommen. Diese wurden direkt nach der OP erstellt.

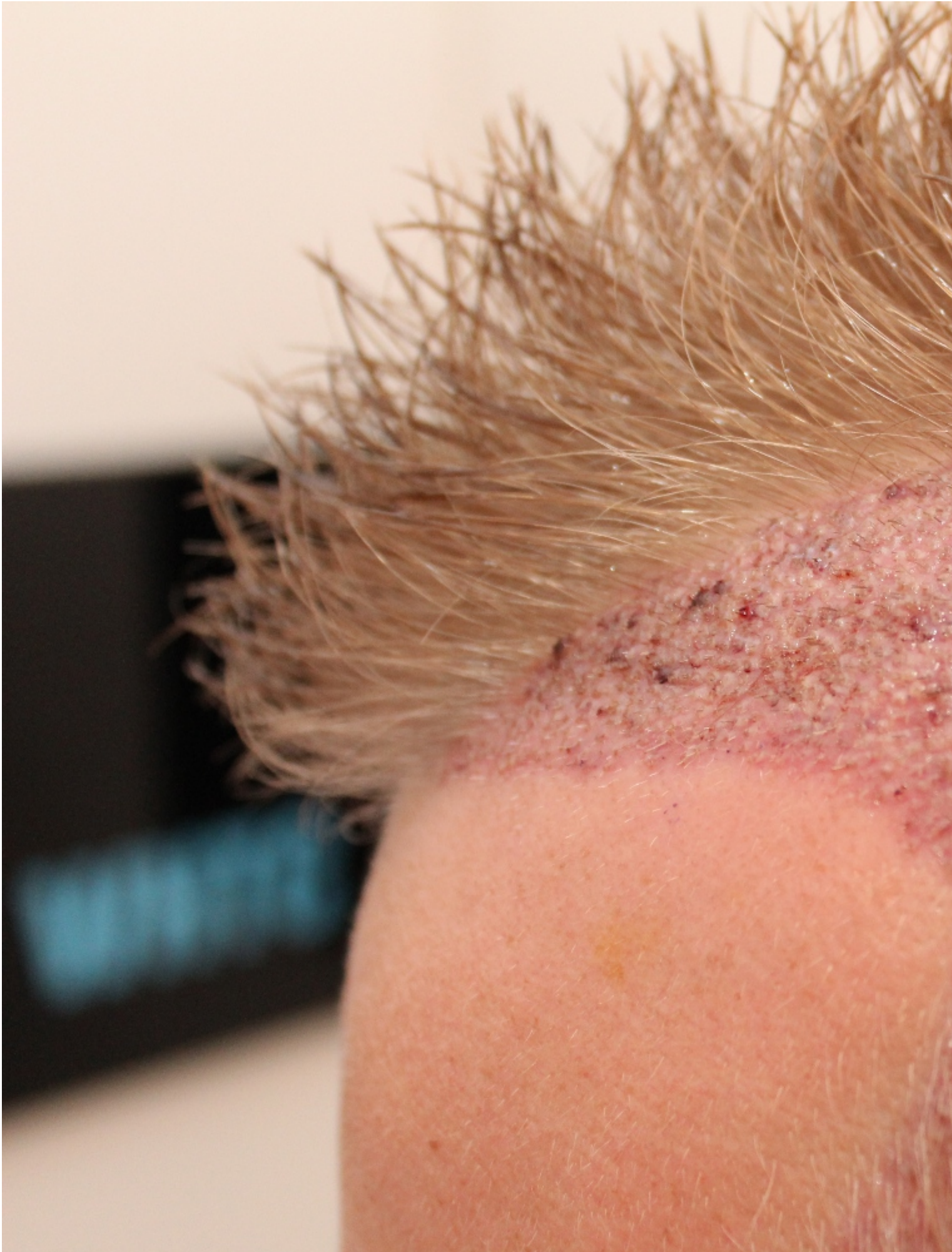Würde gerne eure Meinung dazu hören.

File Attachments

1) [postoprechts.JPG](#), downloaded 650 times



2) [postoplincs.JPG](#), downloaded 482 times



Subject: Aw: Dr. Mwamba HT 1500-2000 Grafts
Posted by [kahlerHeinrich](#) on Tue, 20 Sep 2011 16:42:27 GMT
[View Forum Message](#) <> [Reply to Message](#)

Sieht sehr gut aus. Spitzenmäßig. Sind die Rötungen mittlerweile schon ganz verschwunden?

Subject: Aw: Dr. Mwamba HT 1500-2000 Grafts
Posted by [Klaus2011!](#) on Tue, 20 Sep 2011 16:55:19 GMT
[View Forum Message](#) <> [Reply to Message](#)

Die Rötungen sind so gut wie nicht mehr sichtbar. Ich muss mich schon sehr anstrengen um zu erkennen wo die Grafts gesetzt wurden.

Subject: Aw: Dr. Mwamba HT 1500-2000 Grafts
Posted by [Tsquared.](#) on Wed, 21 Sep 2011 05:06:58 GMT
[View Forum Message](#) <> [Reply to Message](#)

Tsquared. schrieb am Tue, 20 September 2011 12:26 Gibts wieder ein Update?

Stell doch bitte welche rein, mich interessiert alleine wegen der Rötung schon Dank dir

Subject: 2 Monate Bilder
Posted by [Klaus2011!](#) on Wed, 21 Sep 2011 11:34:01 GMT
[View Forum Message](#) <> [Reply to Message](#)

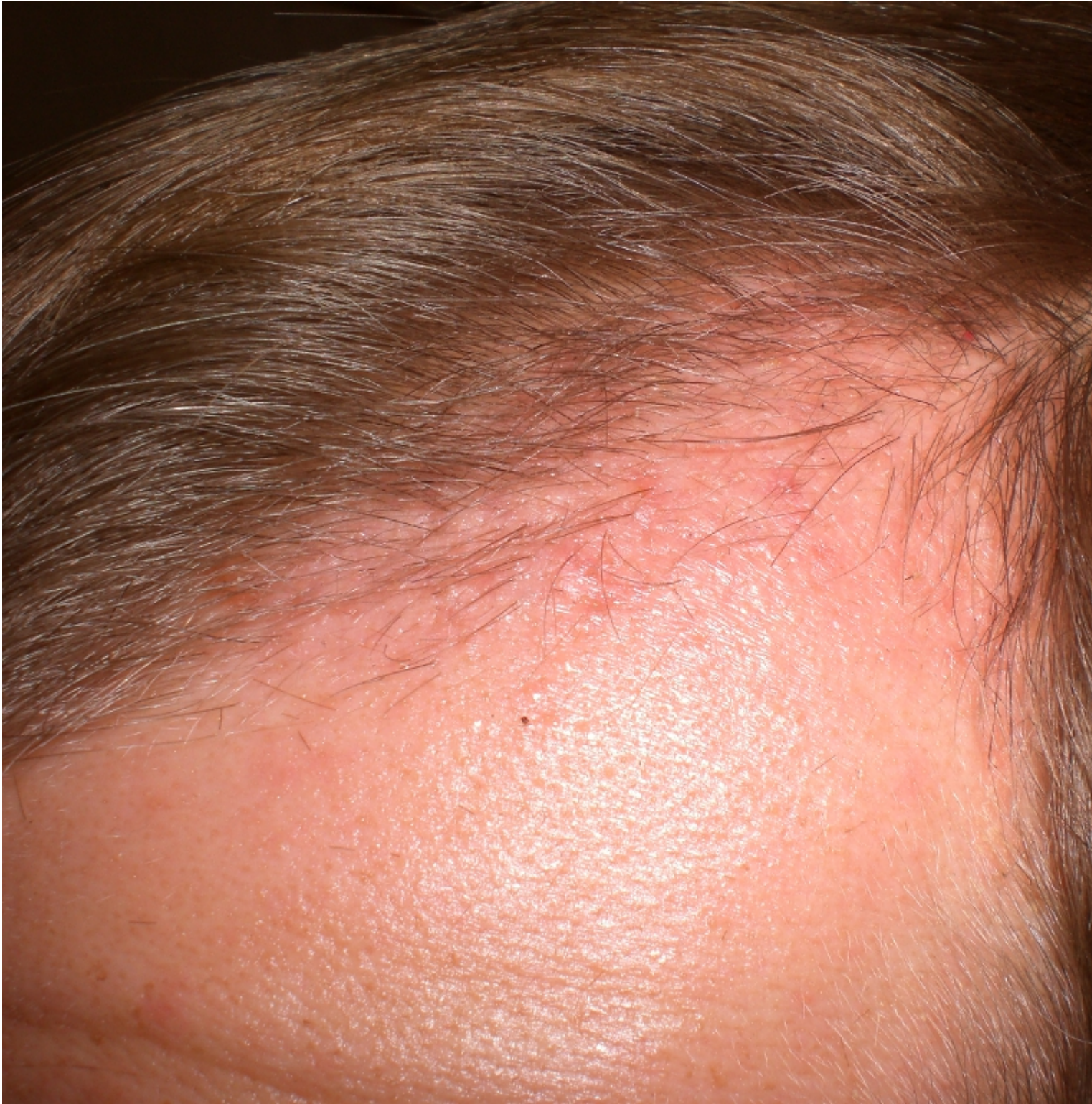Bis jetzt ist noch nichts passiert

Aber ich hoffe, dass es nach 3 Monaten losgeht...

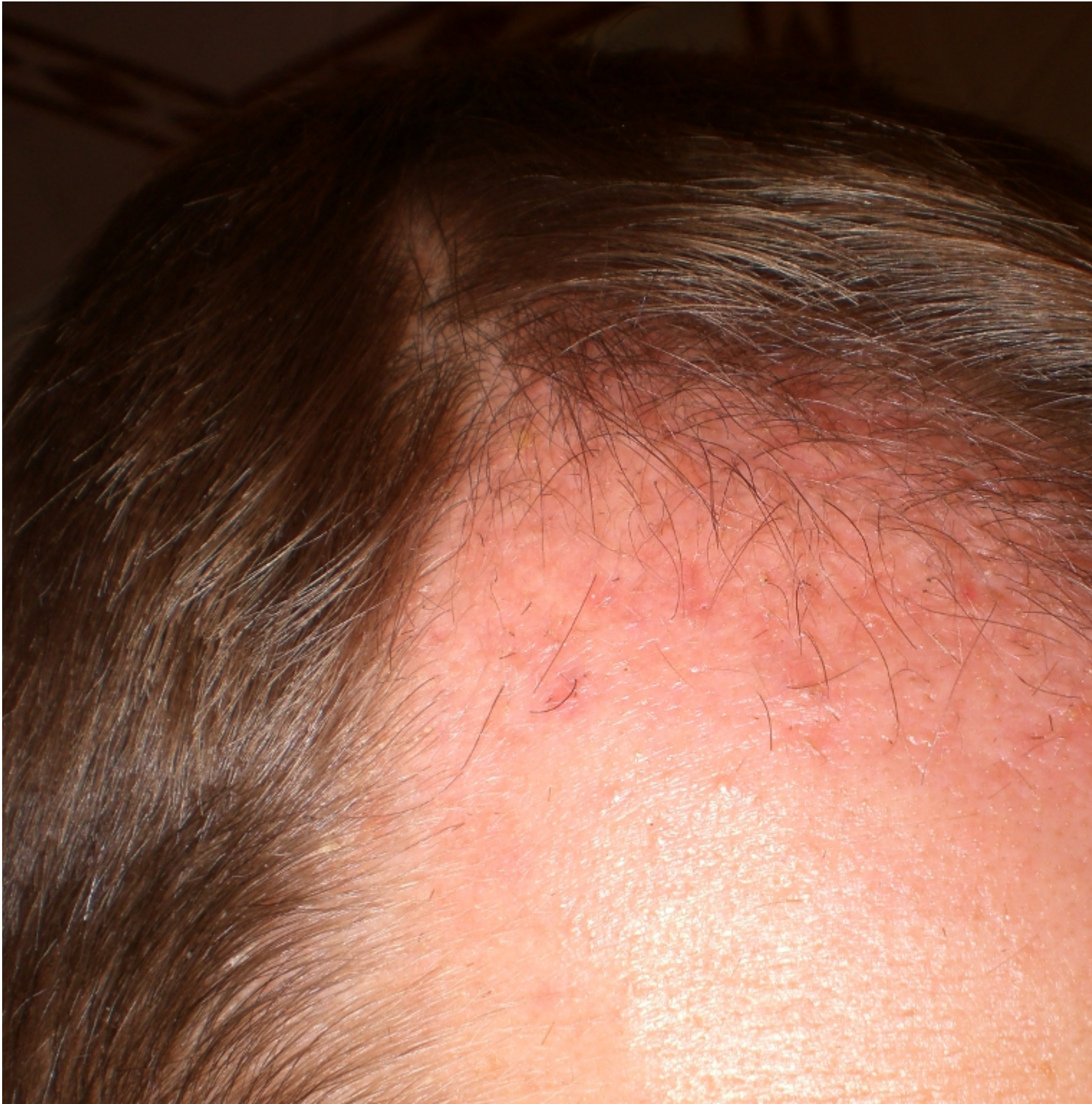Ich spiele mit dem Gedanken Minoxidil zu nehmen um das Wachstum in Gang zu setzen. Was würdet ihr machen?

File Attachments

1) [2monatlinks.JPG](#), downloaded 787 times



2) [2monatrechts.JPG](#), downloaded 557 times



Subject: Aw: Post OP Bilder *NEU*
Posted by [blubb222](#) on Wed, 21 Sep 2011 17:45:27 GMT
[View Forum Message](#) <> [Reply to Message](#)

Na, die haben sich ja Zeit gelassen...

Sieht gut aus... schaut ähnlich aus, wie bei mir (alles andere wäre ja auch verwunderlich, beim gleichen Arzt, ähnlicher Graftzahl und 2 Wochen HT-Abstand)

Subject: Aw: 2 Monate Bilder

Posted by [blubb222](#) on Wed, 21 Sep 2011 17:56:31 GMT

[View Forum Message](#) <> [Reply to Message](#)

Geh nicht mit Minox drauf!!!!

Es gab ein paar User hier, die relativ früh oder sofort nach der HT MINOX angewandt haben, und dann die Haare nicht angewachsen sind! Ich denke, dass es da Parallelen gibt.

Mwamba selbst sagte erst nach 2 Monaten... Wenn überhaupt, dann Regaine Foam (Schaum)!!! ... die alkoholbasierte Flüssiglösung scheint zu aggressiv zu sein, kann ggf. auch zu stark auf die noch immer empfindliche Kopfhaut wirken... Dann ist da ja noch immer die Shedding- Gefahr, die Regaine mitbringt! ... ob danach die 'frischen' Haare nochmal kommen?? Zudem ist Mwamba der Meinung, dass Regaine gut in der Tonsur wirkt.

Ich selbst hatte immer den Stand, dass Regaine vorn wirkt und hinten FINA.
Aber gut..Ich werde Regaine nicht auf die behandelte Fläche auftragen... Zu riskant...

Denk dran, es geht frühestens ab Monat 3/4 los.

Subject: Aw: 2 Monate Bilder

Posted by [Schmali](#) on Wed, 21 Sep 2011 20:16:29 GMT

[View Forum Message](#) <> [Reply to Message](#)

also bei mir ist auch noch blankenese, hier und da ein stoppelchen und man sieht n paar kleine kerlchen sprießen aber das eigentliche Wachstum hat noch nicht eingesetzt . Ich war ja der 3. im Bunde der ziemlich zeitgleich direkt vor oder nach euch beiden Transplantiert wurde . Hatte einen Monat nach Op ziemlich mit pickelchen zu kämpfen, das hatte mir Mwamba aber auch vorher gesagt das es leute gibt bei denen das 4 wochen post op einsetzen kann.... nuja hab das damals mit Antibiotika gut in Griff bekommen, hätte wahrscheinlich nicht sein müssen, aber wollte durch die Entzündungen jetzt auch nix zerstören lassen, wobei das Ergebnis davon wahrscheinlich sowieso nicht beeinflusst wird. Ihr seid wohl auch kräftig- am warten oder?

Subject: 3 Monate Bilder

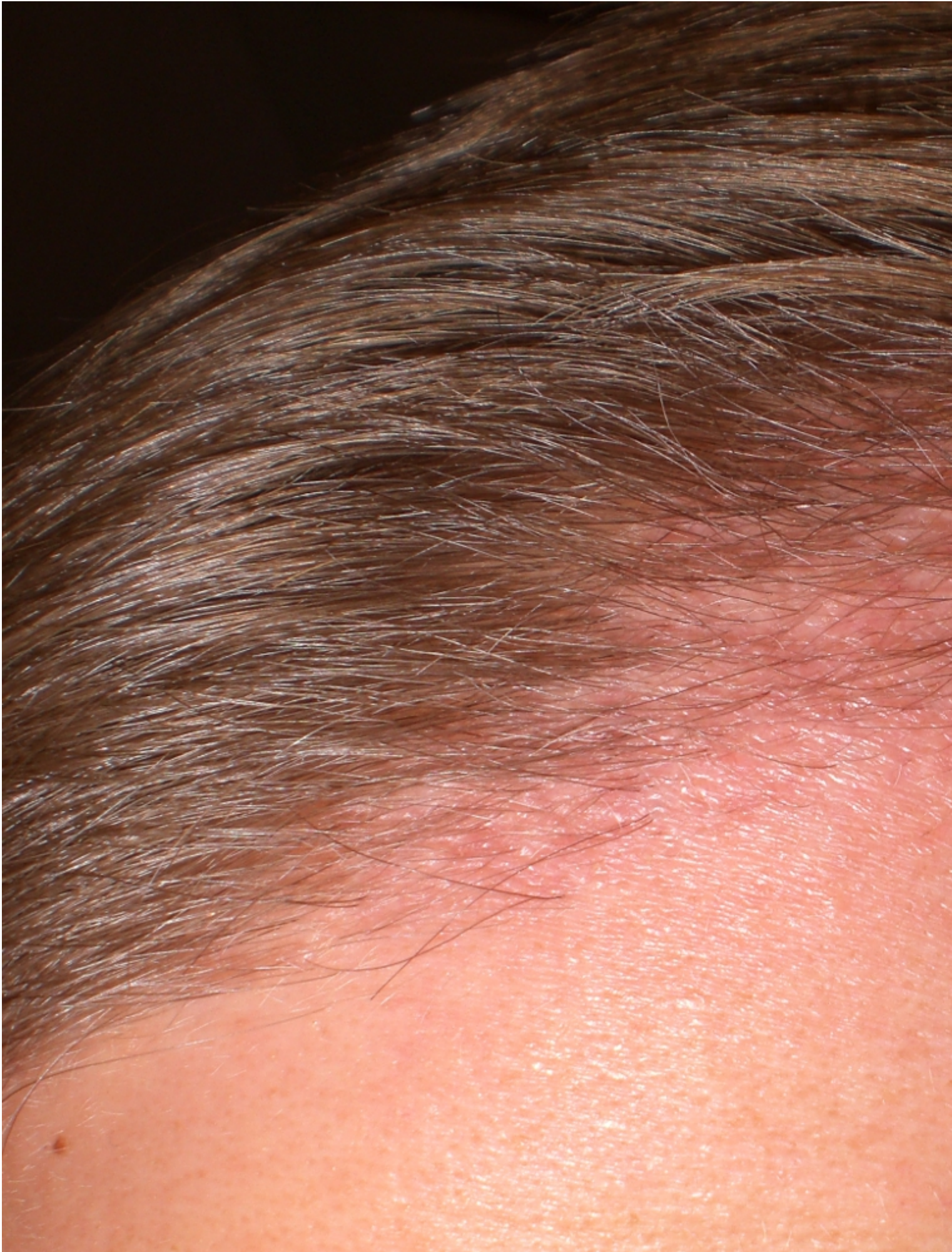Posted by [Klaus2011!](#) on Sat, 08 Oct 2011 08:42:48 GMT

[View Forum Message](#) <> [Reply to Message](#)

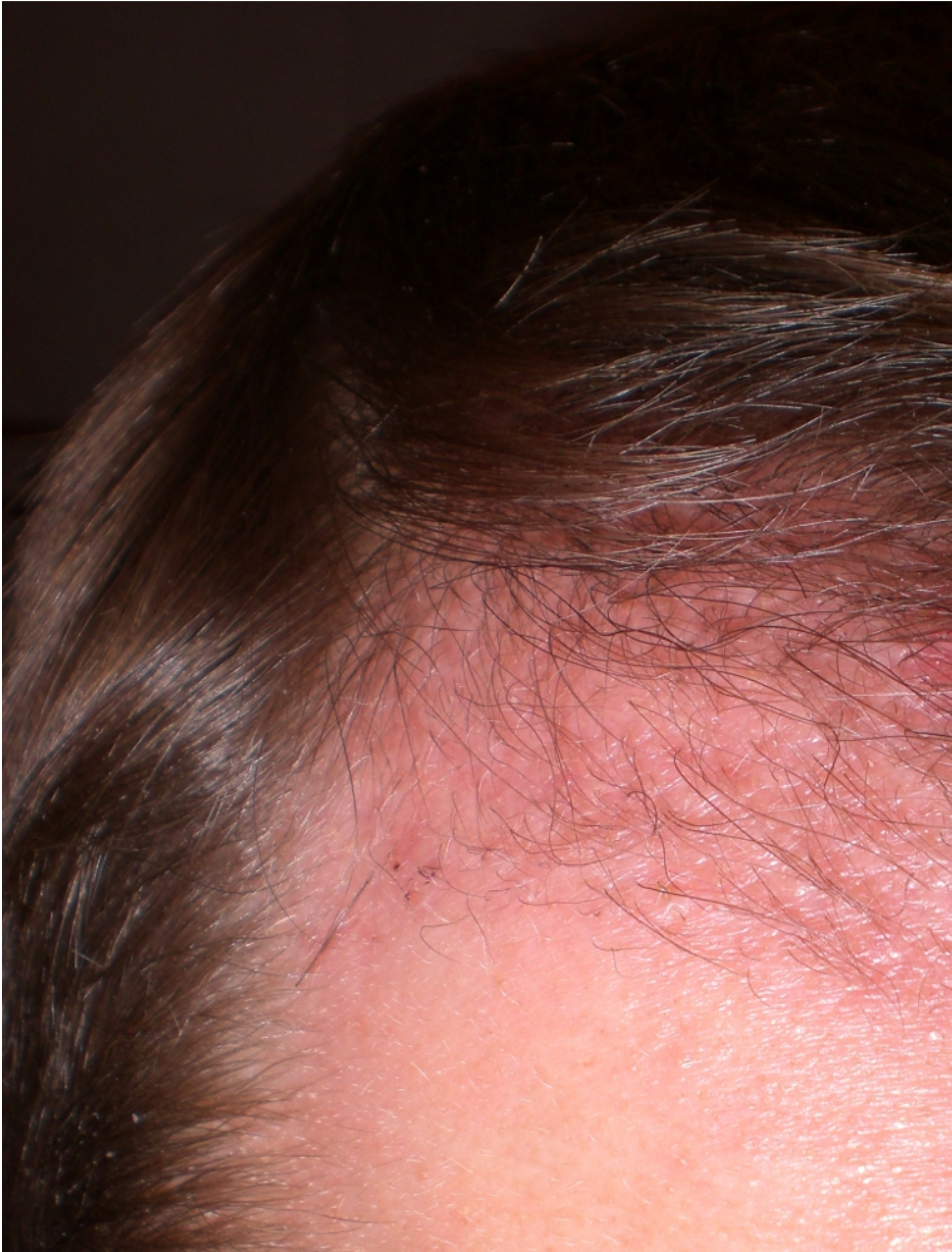
Hier mein 3 Monate Update.

File Attachments

1) [3 monat links.JPG](#), downloaded 790 times



2) [3 monat rechts.JPG](#), downloaded 562 times



Subject: Aw: Dr. Mwamba HT 1500-2000 Grafts
Posted by [Floxi](#) on Sat, 08 Oct 2011 13:00:48 GMT
[View Forum Message](#) <> [Reply to Message](#)

sieht alles total normal aus.
mit dr mwamba hast du eine gute wahl getroffen. habe ihn auch mal persönlich kennengelernt
und kann nur positives über ihn sagen. sehr sympatisch, ehrlich und gerade heraus.

Subject: Aw: 3 Monate Bilder
Posted by [Schmali](#) on Sun, 09 Oct 2011 10:59:02 GMT
[View Forum Message](#) <> [Reply to Message](#)

exakt wie bei mir, alles gut denke ich

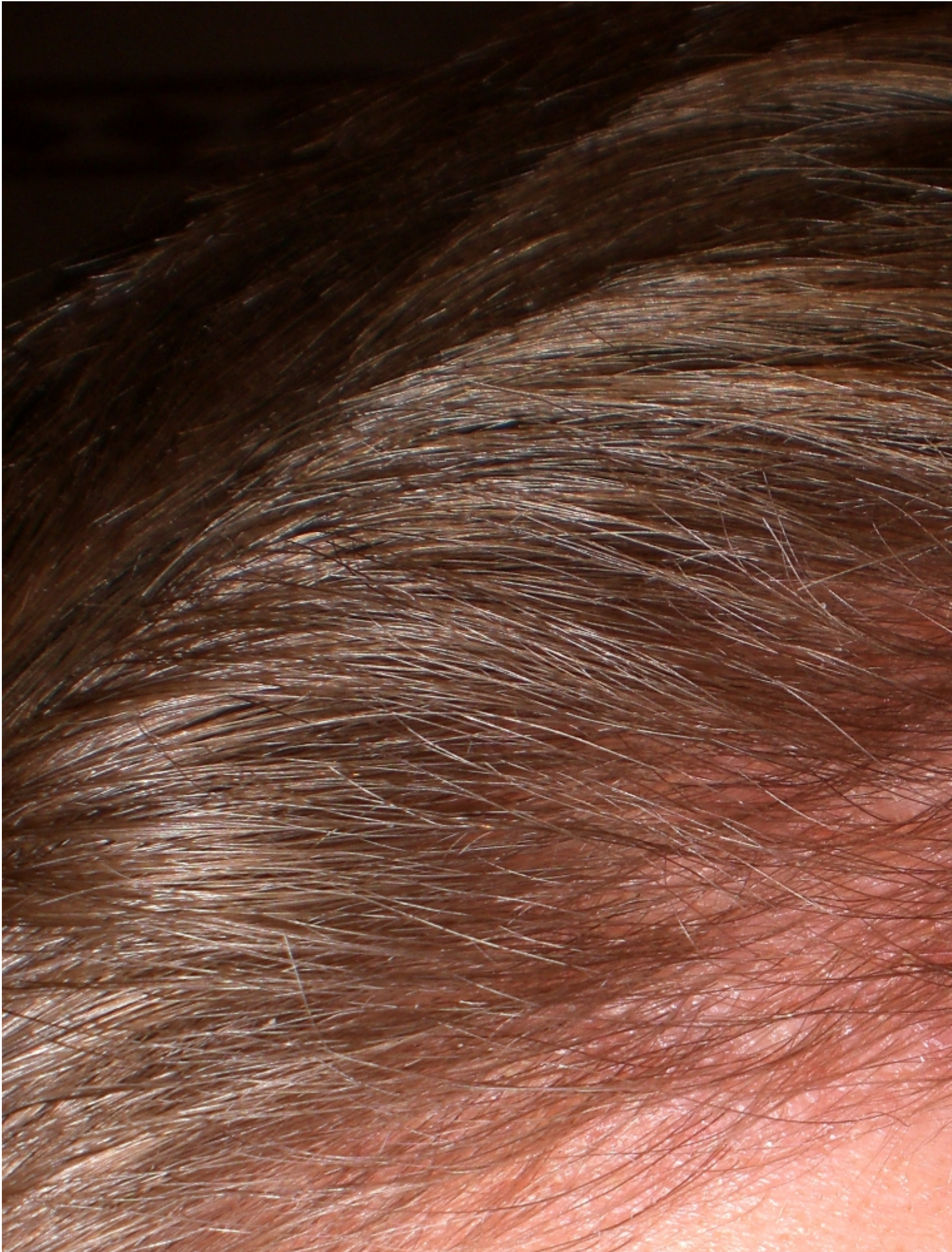Subject: 4. Monat Bilder
Posted by [Klaus2011!](#) on Mon, 07 Nov 2011 09:03:25 GMT
[View Forum Message](#) <> [Reply to Message](#)

Hier die 4 Monat Post Op Bilder.

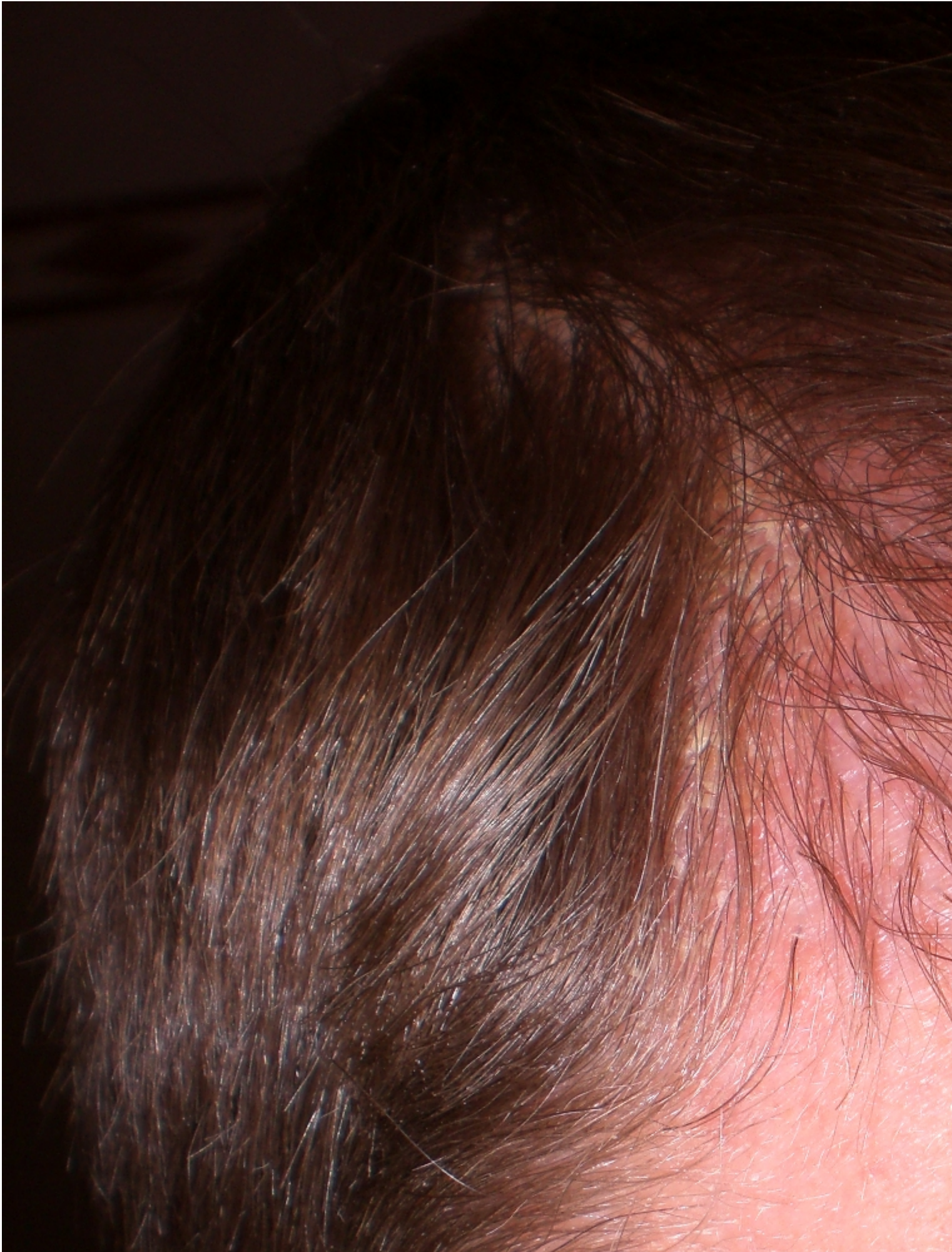Würde mich über eure Meinung freuen!

File Attachments

1) [4 Monat links.JPG](#), downloaded 950 times



2) [4 Monat rechts.JPG](#), downloaded 646 times



Subject: Aw: Dr. Mwamba HT 1500-2000 Grafts
Posted by [Tsquared](#) on Mon, 14 Nov 2011 11:02:36 GMT
[View Forum Message](#) <> [Reply to Message](#)

Das sieht doch für 4 Monate echt klasse aus! Da wird bestimmt noch einiges in den nächsten 2 Monaten kommen. Eine Frage wie groß war deine verpflanzte Stelle insgesamt?

...und Danke fürs Update!

Subject: Aw: Dr. Mwamba HT 1500-2000 Grafts
Posted by [Stefan-o](#) on Sun, 15 Jan 2012 13:49:07 GMT
[View Forum Message](#) <> [Reply to Message](#)

Hey,
es sind doch jetzt 6 Monate vergangen bei dir, oder?
Kannst du uns mal bitte ein neues update deiner jetzigen Haarsituation geben?
Das wäre echt super, da ich ungefähr zum selben Zeitpunkt beim Doc war u eine HT machen lassen hab.

Wie schaut es bei Schmali und Blubb aus???

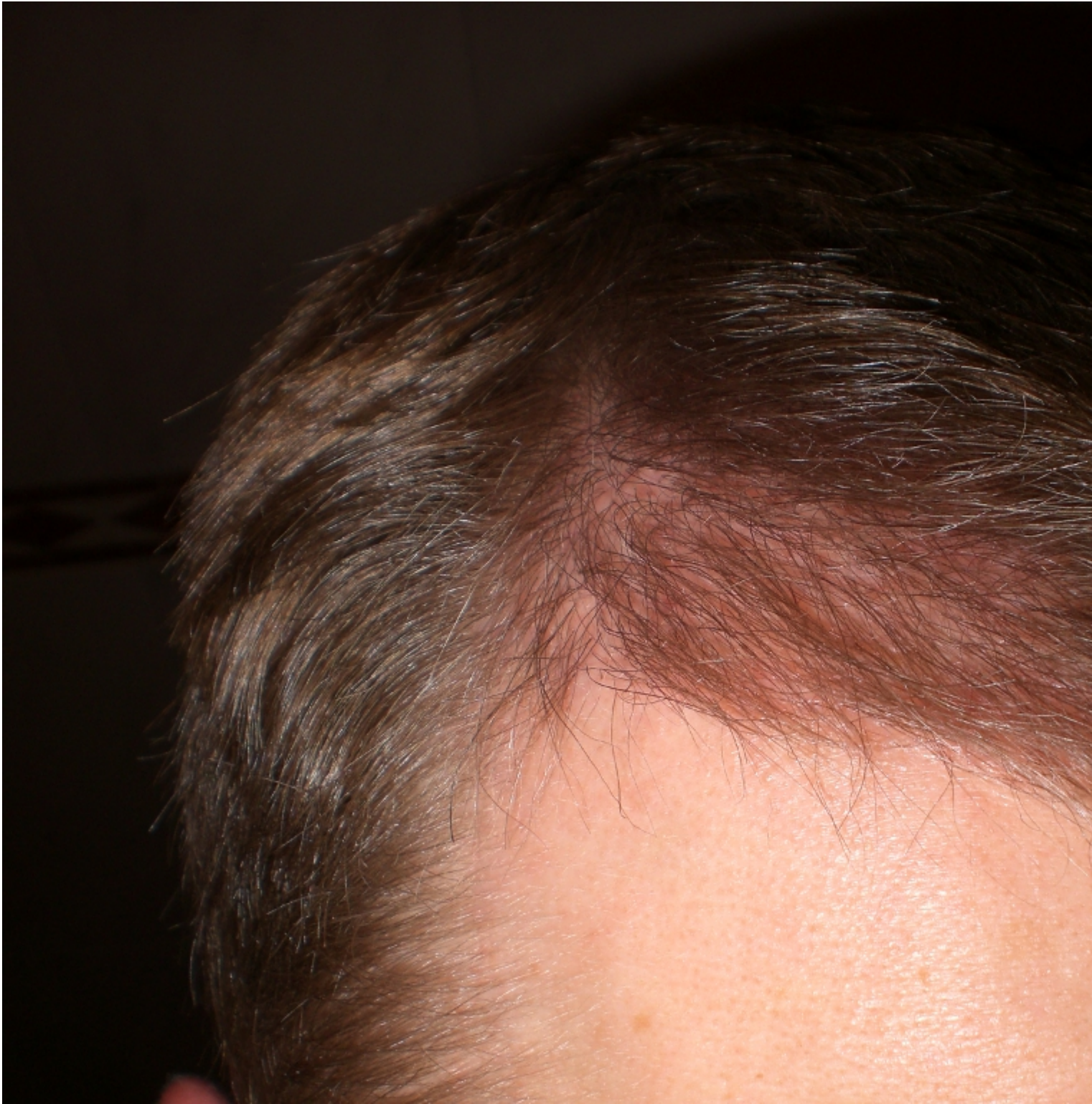beste Grüße

Subject: 5. Monat Update
Posted by [Klaus2011!](#) on Sun, 15 Jan 2012 18:55:48 GMT
[View Forum Message](#) <> [Reply to Message](#)

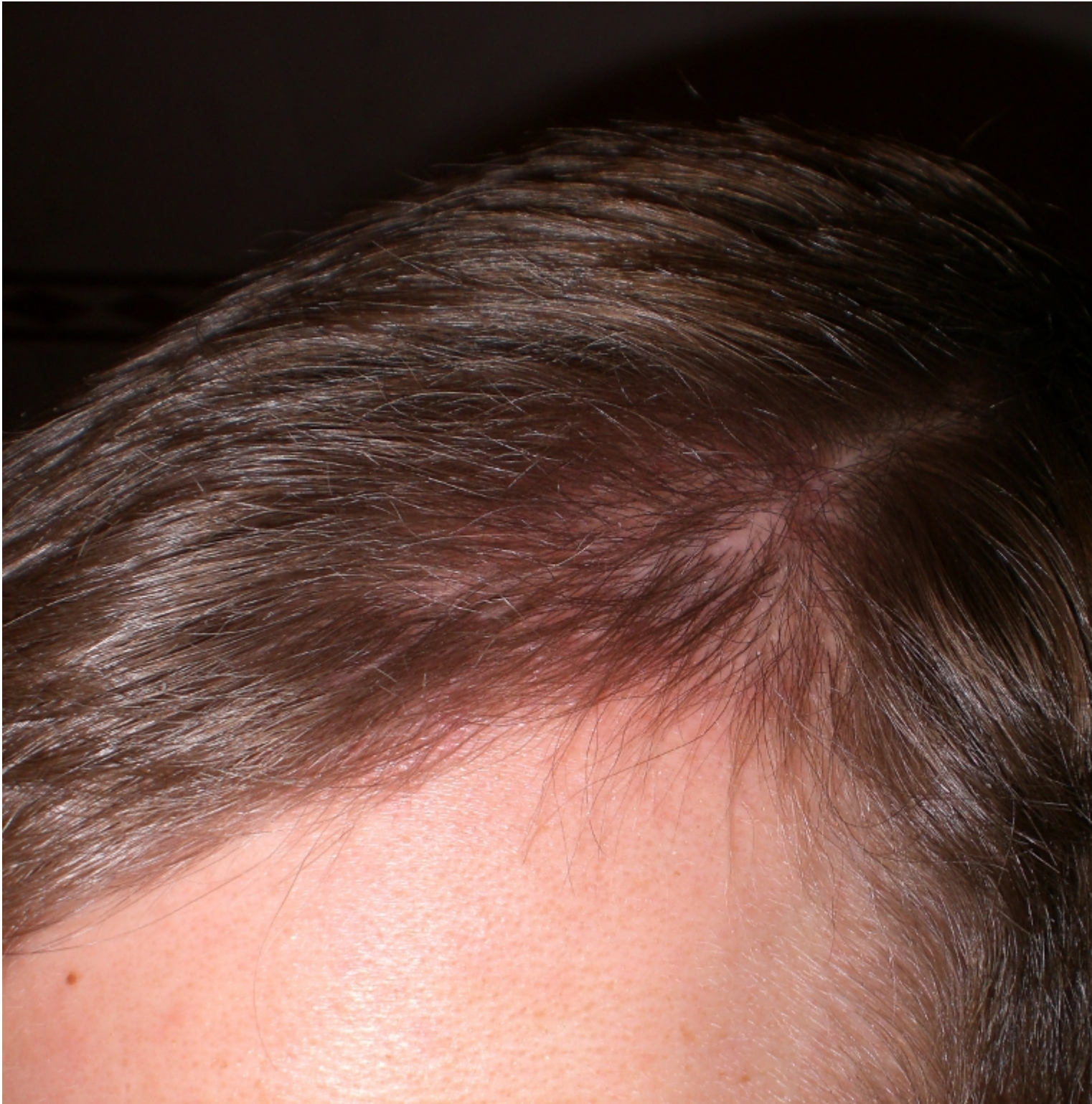Hier 5 Monate post Op Bilder

File Attachments

1) [5monatrechts.JPG](#), downloaded 763 times



2) [5monatlinks.JPG](#), downloaded 544 times



Subject: 6 Monate und 1 Woche Update
Posted by [Klaus2011!](#) on Sun, 15 Jan 2012 19:08:08 GMT
[View Forum Message](#) <> [Reply to Message](#)

Bin momentan 6 Monate und 1 Woche Post Op. Ich bin sehr zufrieden und bin auch nur noch sehr selten online in diesem Forum.

Würde ich heute nicht um ein Update gebeten worden, dann hätte ich auch keines mehr eingestellt.

Für mich war diese Operation die richtige Entscheidung und ich würde es immer wieder tun!

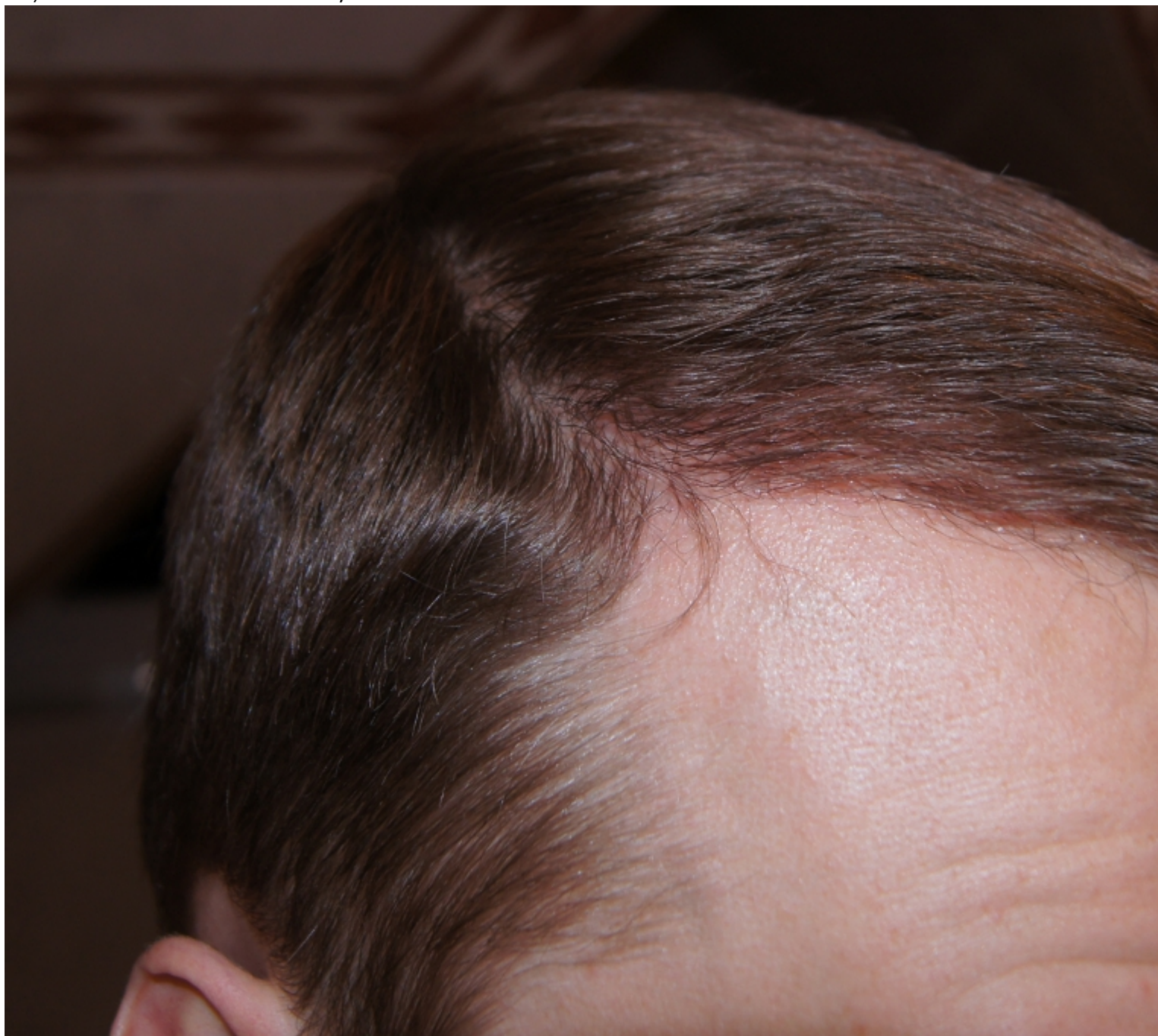LG!

File Attachments

1) [6monatlinks.JPG](#), downloaded 864 times



2) [6monatrechts.JPG](#), downloaded 706 times



Subject: Aw: 6 Monate und 1 Woche Update
Posted by [fineliner](#) on Mon, 16 Jan 2012 14:57:04 GMT
[View Forum Message](#) <> [Reply to Message](#)

Schön zu hören!

Gruss fineliner

Subject: Aw: 6 Monate und 1 Woche Update
Posted by [Desmond](#) on Mon, 16 Jan 2012 16:13:18 GMT
[View Forum Message](#) <> [Reply to Message](#)

Sieht sehr gut aus, gratulation.

Subject: Aw: 6 Monate und 1 Woche Update
Posted by [Stefan-o](#) on Mon, 16 Jan 2012 23:03:46 GMT
[View Forum Message](#) <> [Reply to Message](#)

ja i muss auch sagen das es sehr sehr gut geworden ist bei dir... glückwunsch

Subject: 7 Monate Post OP
Posted by [Klaus2011!](#) on Sat, 10 Mar 2012 10:30:00 GMT
[View Forum Message](#) <> [Reply to Message](#)

7 Monate Update mit gestylten Haaren.

File Attachments

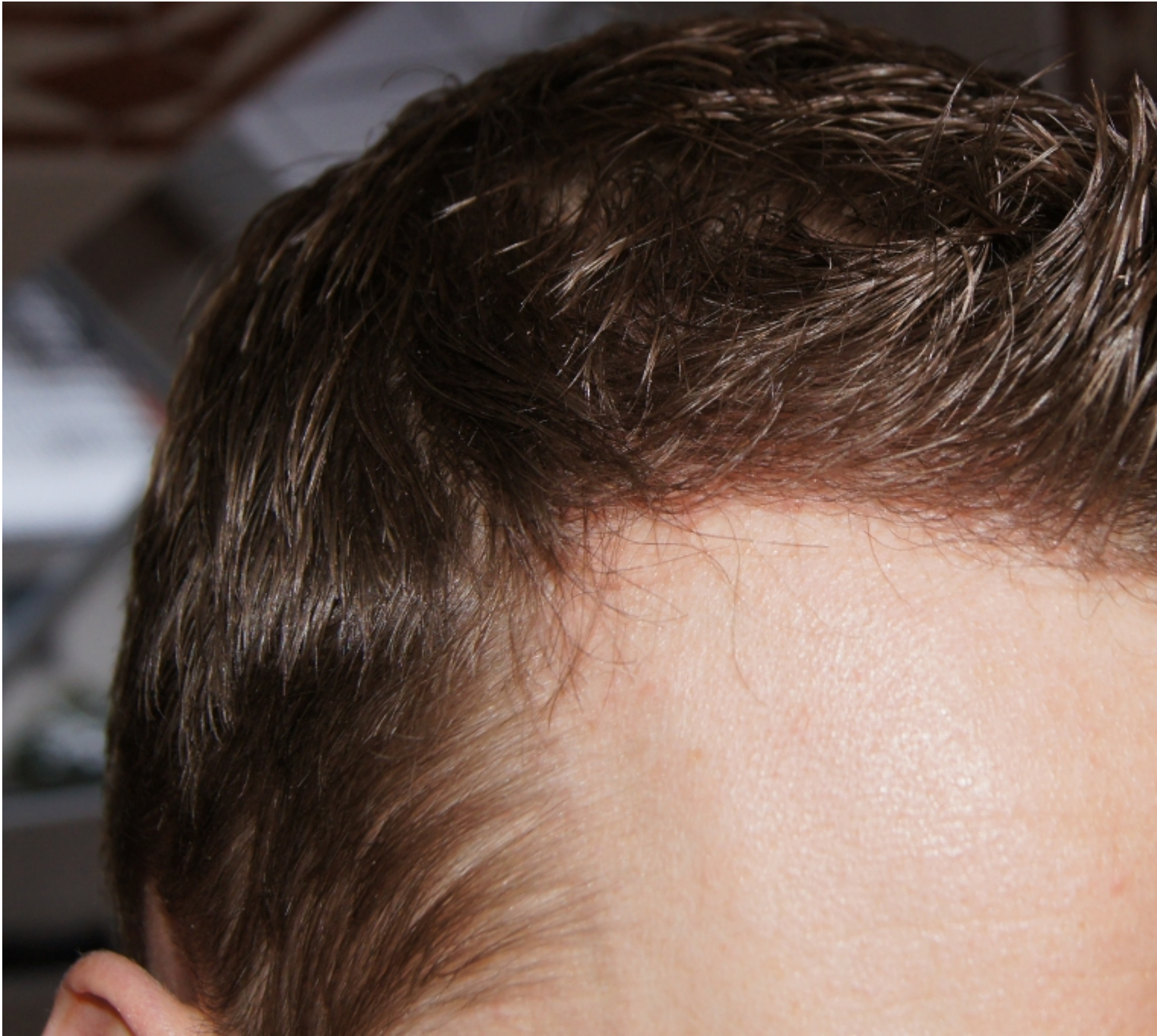1) [7monatefront.JPG](#), downloaded 730 times



2) [7monatelinks.JPG](#), downloaded 559 times



3) [7monaterechts.JPG](#), downloaded 549 times



Subject: 8 Monate Post Op --> Problem!!
Posted by [Klaus2011!](#) on Sat, 10 Mar 2012 10:40:26 GMT
[View Forum Message](#) <> [Reply to Message](#)

Hallo, melde mich heute mal wieder mit einem Update, da ich ein kleines Problem habe.

Ich habe das Gefühl, dass die Dichte meiner "rechten GHE" von Monat 6 zu Monat 8 abgenommen hat. Wenn ich die Bilder vergleich bestätigt sich dieses Gefühl. (Siehe Update Monat 6)

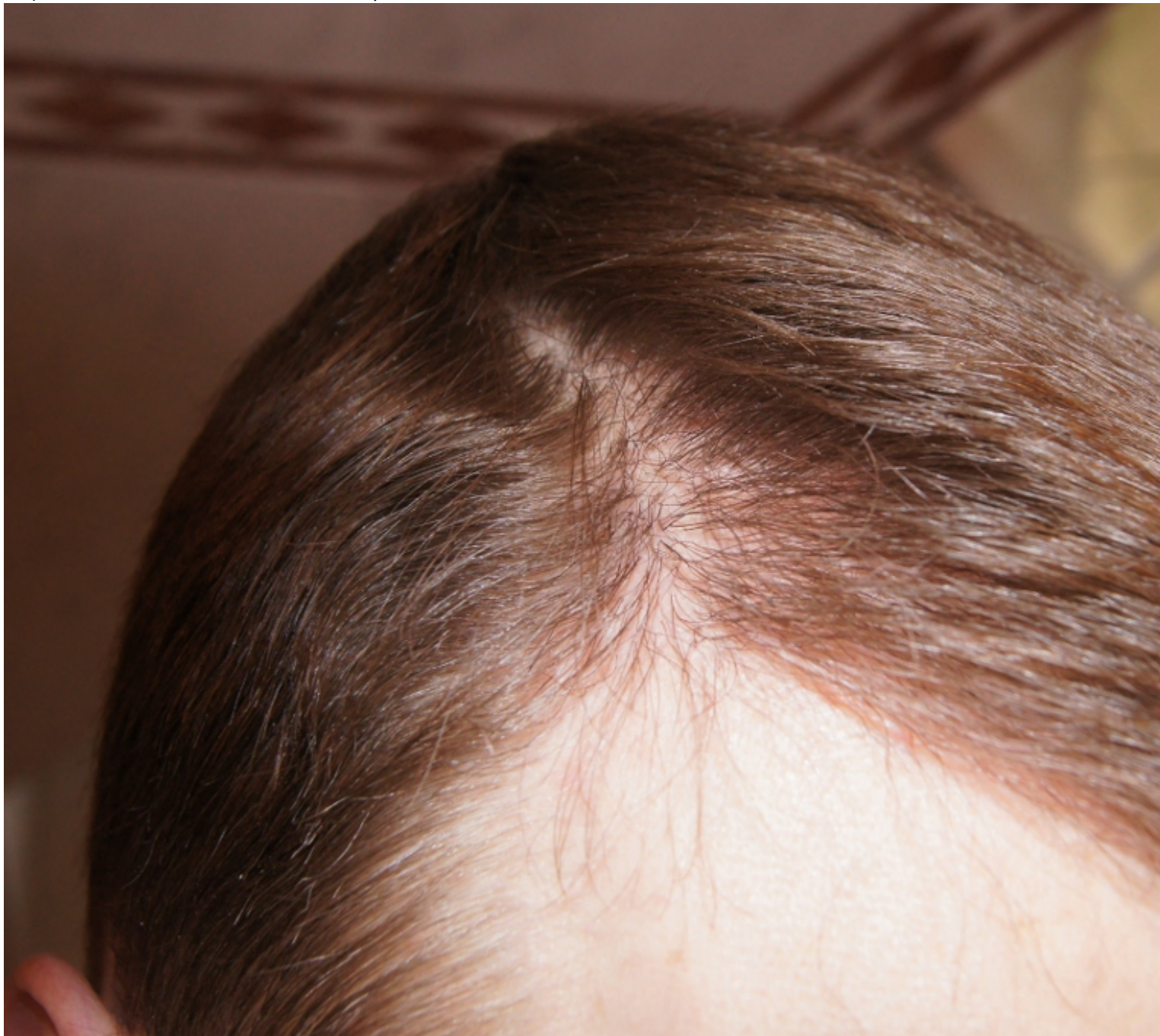Gibt es dafür eine Erklärung?

Hat jemand von euch ebenfalls derartige Erfahrungen machen müssen?

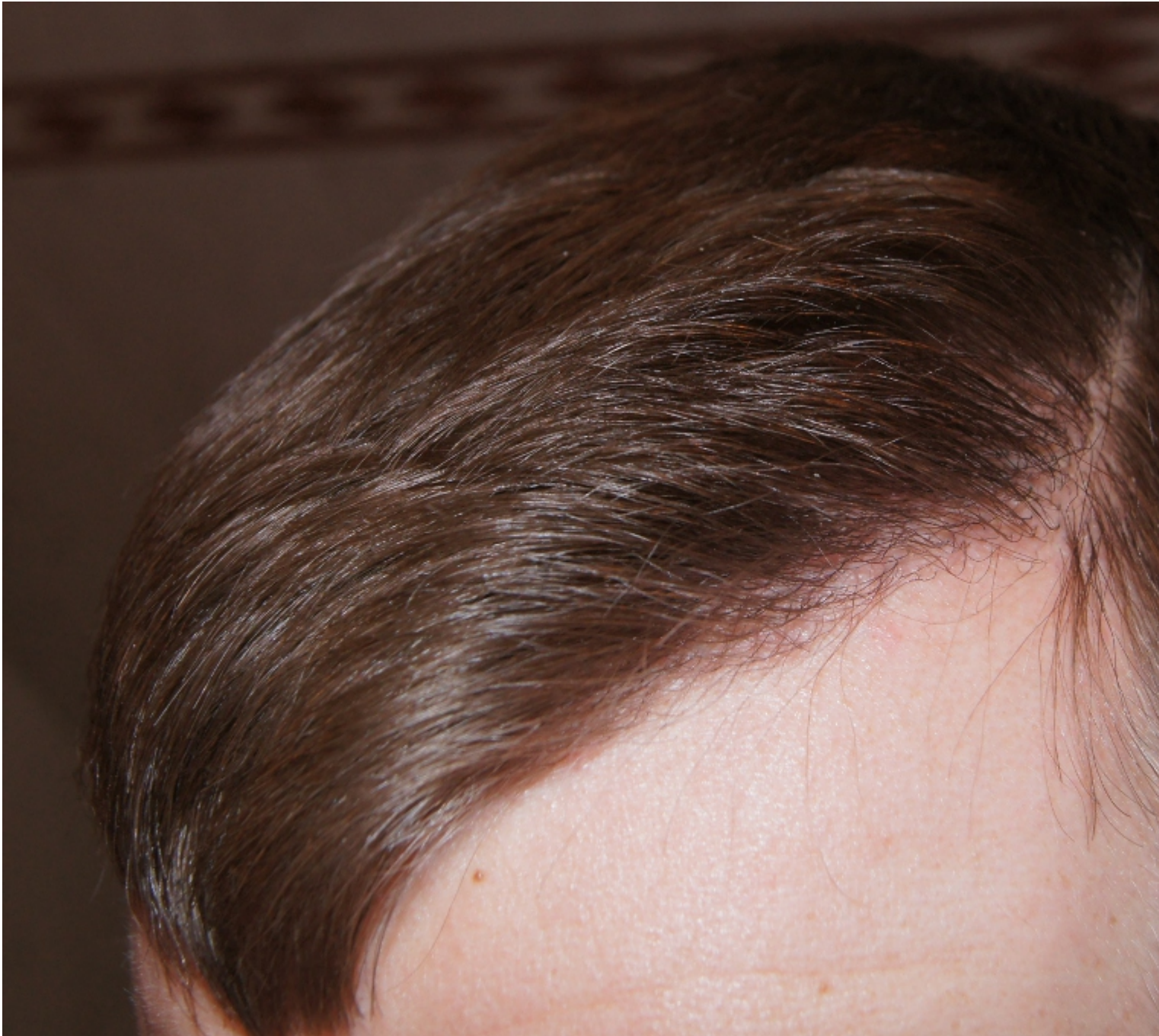Was soll ich tun?

File Attachments

1) [monat 8 rechts.JPG](#), downloaded 805 times



2) [monat 8 links.JPG](#), downloaded 640 times



Subject: Aw: Dr. Mwamba HT 1500-2000 Grafts
Posted by [Tsquared](#). on Sat, 10 Mar 2012 12:07:38 GMT
[View Forum Message](#) <> [Reply to Message](#)

Finde ich jetzt nicht. Das Bild aus Monat 6 ist unter wesentlich dunkleren Verhältnissen gemacht worden als Bild 8.

Subject: Aw: 8 Monate Post Op --> Problem!!
Posted by [Punkt1](#) on Sun, 18 Mar 2012 15:41:44 GMT
[View Forum Message](#) <> [Reply to Message](#)

Könnte sich um ein temporäres Shedding handeln. War bei mir um die Zeit auch der Fall. Hat sich aber alles wieder gebessert. Kann immer mal vorkommen. Warte erstmal die 12 Monate ab.

Subject: Aw: 8 Monate Post Op --> Problem!!
Posted by [separ](#) on Tue, 17 Jul 2012 18:38:51 GMT
[View Forum Message](#) <> [Reply to Message](#)

hi. sieht bislang super aus.
hast du ein update?
müsste ja mittlerweile fast endergebnis sein.

Subject: 13 Monate Post Op - Abschluss
Posted by [Klaus2011!](#) on Wed, 15 Aug 2012 14:00:57 GMT
[View Forum Message](#) <> [Reply to Message](#)

Hallo,

ich melde mich hier jetzt mit meinen 13 Monate Post Op Bildern. Dieser soll auch vorerst mein letzter Beitrag hier im Forum sein.

Mittlerweile bin ich der Auffassung, dass ich mein Endergebnis so gut wie erreicht habe. Was heißt so gut wie erreicht....

Damit meine ich zum einen, dass sich die Haarstruktur noch verändern wird und zum anderen fallen auch transplantierte Haare irgendwann erst mal wieder aus um in die Ruhephase überzugehen. Dann kommen diese irgendwann wieder und wachsen von neuem. Ein ewiger Kreislauf. Dieses hat allerdings die Konsequenz, dass mein Haarstatus sich von Zeit zu Zeit ändern wird. So war es auch schon die letzten Monate.

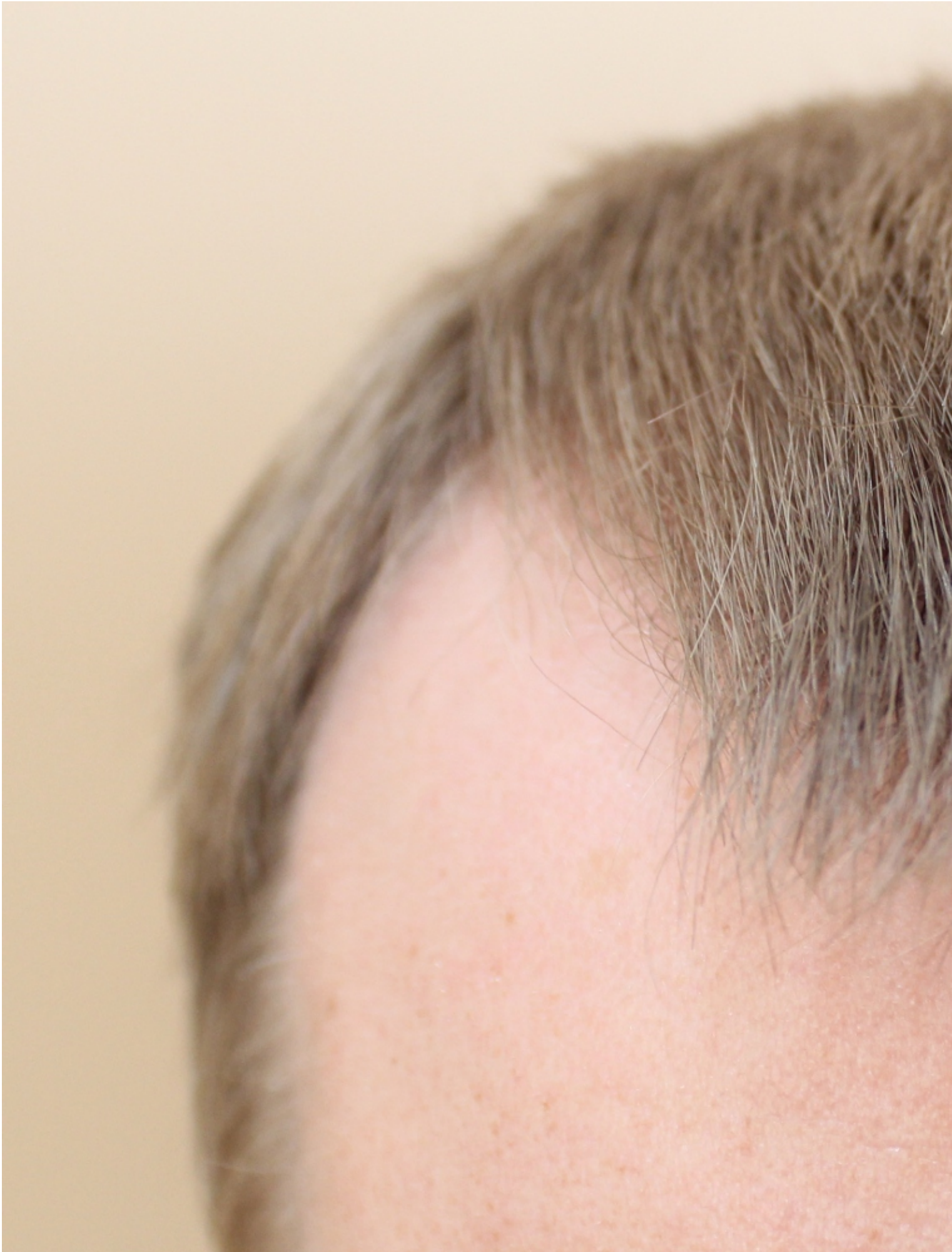Wer meine Beiträge hier etwas verfolgt hat weiß, dass ich zwischenzeitlich etwas unzufrieden mit der Entwicklung meiner rechten GHE war. Ich will hier gleich vorwegnehmen, dass sich das geändert hat. Es war wohl wirklich so, dass bereits gewachsene Haare vorübergehend ausgefallen waren... diese kamen aber zum Glück innerhalb von 1-2 Monaten wieder nach. Und nein es war keine Einbildung... es war definitiv so. Herr Krämer kennt dieses Phänomen und hat in dieser schweren Zeit des öfteren beruhigend auf mich eingeredet. Was soll ich sagen: Er hatte recht! Am Ende hat sich alles zum Guten gewendet und die HT hat meine Erwartungen erfüllt. Mit meiner HT bin ich sehr zufrieden auch wenn es immer was zu verbessern gibt. Jetzt wo alles so gut geklappt hat, kann ich schon fast sagen, dass ich positiv an die nächste HT denke. Denn die wird es definitiv irgendwann geben....schließlich werden mir spätestens in den nächsten 50 Jahren ein paar Haare ausgehen

Propecia (Finasterid) nehme ich weiterhin. Haarausfall kann ich keinen feststellen. Allerdings muss ich dies in den nächsten Jahren beobachten, da mein HA schon immer sehr schleichend und unauffällig war.

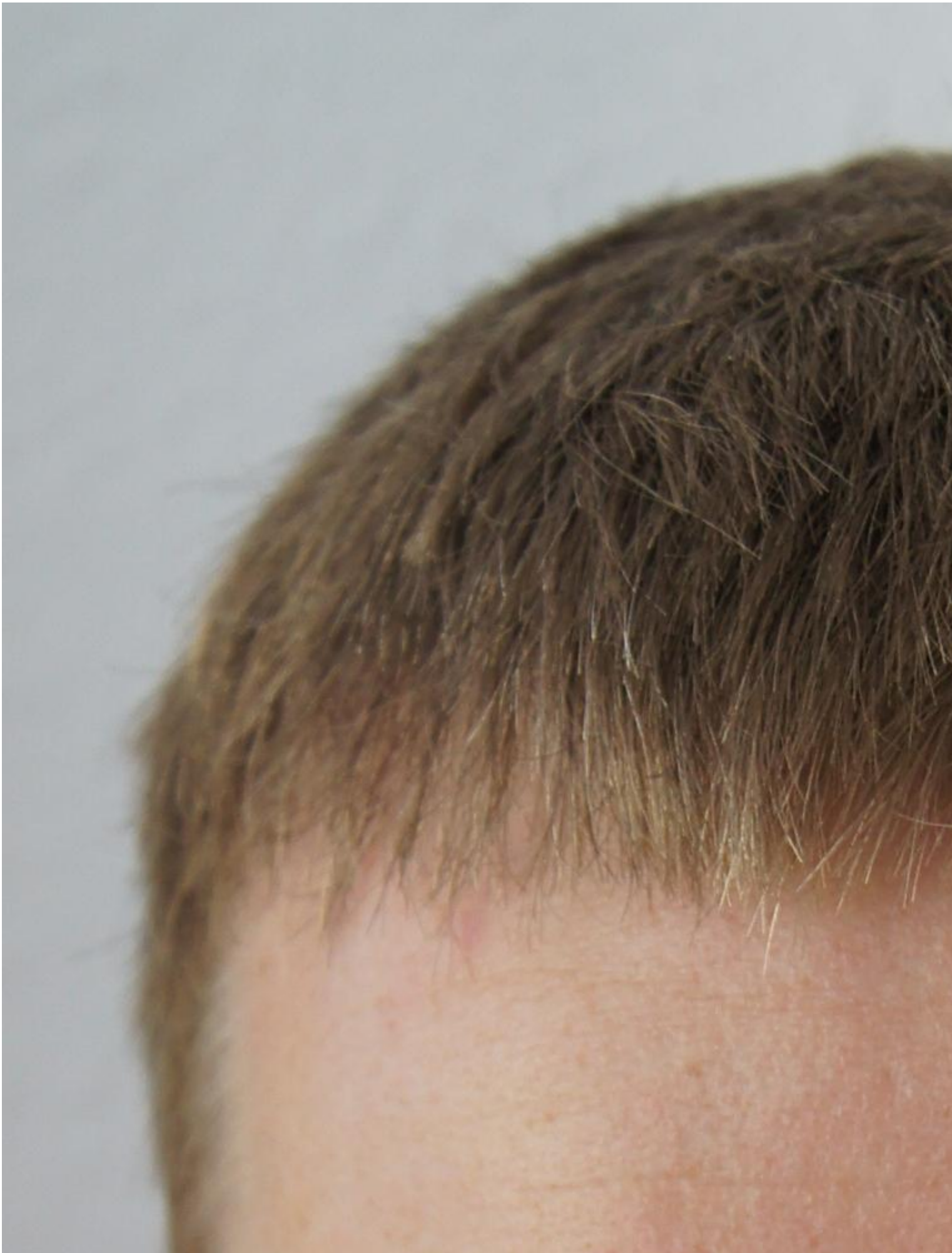Das soll es gewesen sein. Nun kommen zum Abschluss die Bilder. Achtung: Nicht erschrecken das erste ist ein Pre-Op-Bild

File Attachments

1) [vorher.JPG](#), downloaded 655 times



2) [front.JPG](#), downloaded 607 times



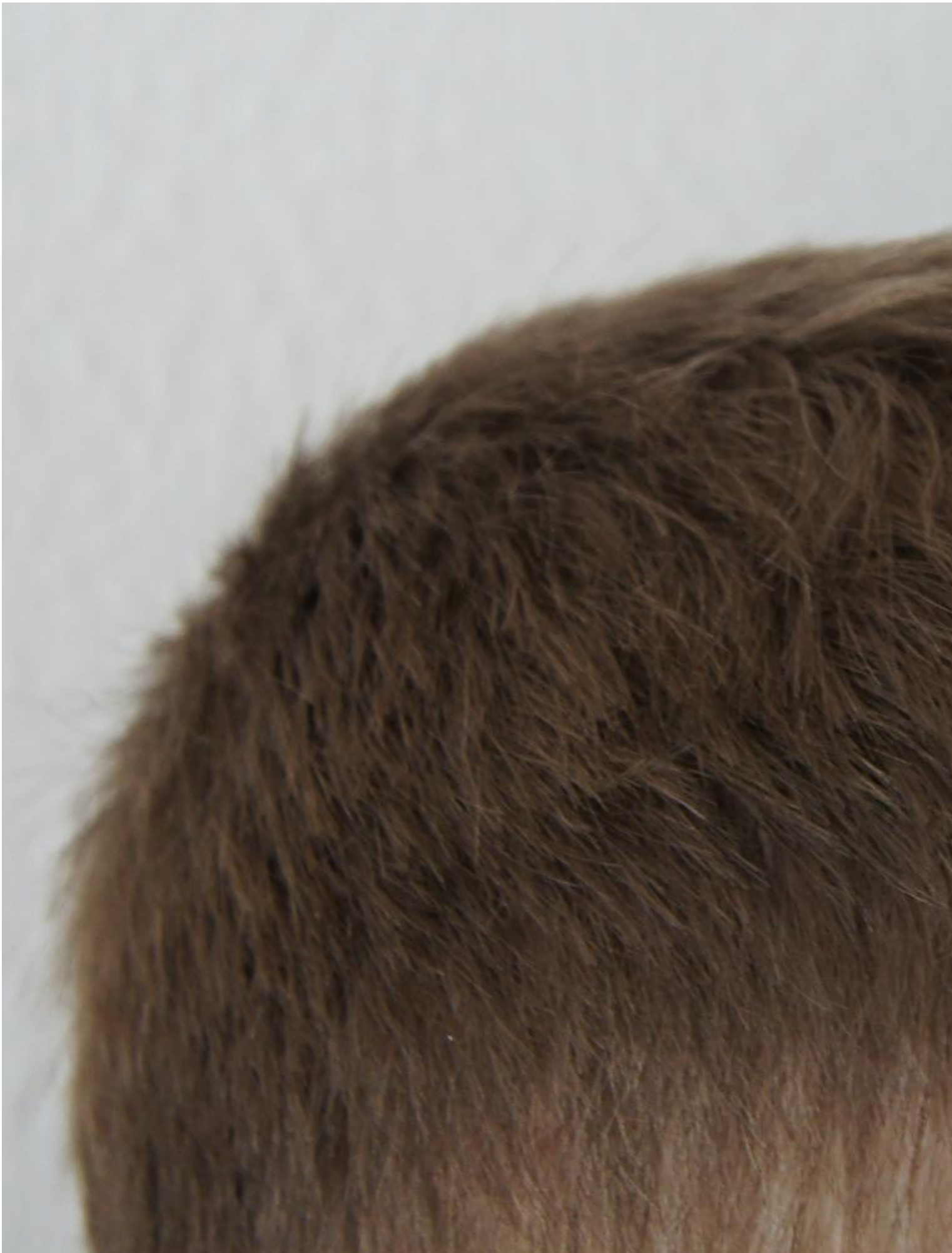3) [oben.JPG](#), downloaded 526 times



4) [links.JPG](#), downloaded 501 times



5) [rechts.JPG](#), downloaded 484 times



Subject: Aw: Dr. Mwamba HT 1500-2000 Grafts
Posted by [LBJapaydin](#) on Wed, 15 Aug 2012 16:17:41 GMT
[View Forum Message](#) <> [Reply to Message](#)

Hey Klaus,

super Ergebnis wirklich hast den richtigen Schritt gemacht im Leben.

Kommt mir das so vor oder sind deine Haare kräftiger geworden?
Kann es sein das es durch Fin so geworden ist?

Lg

Subject: Aw: Dr. Mwamba HT 1500-2000 Grafts
Posted by [fineliner](#) on Thu, 16 Aug 2012 06:16:29 GMT
[View Forum Message](#) <> [Reply to Message](#)

Cooler Matte - Glückwunsch Klaus !

Gruß fineliner

Subject: Aw: Dr. Mwamba HT 1500-2000 Grafts
Posted by [eskay87](#) on Fri, 17 Aug 2012 19:19:24 GMT
[View Forum Message](#) <> [Reply to Message](#)

keine Frage...guter Job von Mwamba

Subject: Aw: Dr. Mwamba HT 1500-2000 Grafts
Posted by [hairline](#) on Sun, 19 Aug 2012 23:23:47 GMT
[View Forum Message](#) <> [Reply to Message](#)

Gratuliere!!!

Gruß

hairline
