

Vorwort:

Ich möchte hier von meiner HT bei Dr. Rahal berichten, da mir dieses Forum sehr geholfen hat und mich vor einem zweiten großen Fehler bewahrt hat. Zunächst möchte ich mich bei Andreas Krämer bedanken, durch dessen Webseite ich auf dieses und auf andere englischsprachige Foren erst aufmerksam wurde und der mir in vielen Emails meine Fragen beantwortete und mir mit seinem Wissen sehr weiter geholfen hat. Weiterhin möchte ich euch allen danken, besonders denjenigen, die mir per PM mit ihrer Meinung und Ratschlägen sehr geholfen haben.

Vorgeschichte:

Ich bin 30 Jahre alt. Mit 20 bemerkte ich, dass sich meine Haarlinie im Bereich der Geheimratsecken zurückziehen begann. Ich ging zum Hautarzt und er empfahl mir zunächst Pantostin. Da dies nicht wirkte empfahl er mir nach einem Jahr zusätzlich Propecia. Dies nahm ich ca. 1,5 Jahre, aber der Haarausfall schritt fort. Vor 4 Jahren entschloss ich mich für eine HT bei einer Klinik in Deutschland. Damals hatte ich von HTs keine Ahnung. Ich dachte, dass Kliniken in Deutschland seriös seien, und habe dem Berater geglaubt. Dieser erzählte mir, dass die Methode mit Mini- und Mikrografts „State of the Art“ sei. Das Resultat war eine Dichte von ca. 10, Hautteile mit 2 oder 3 Haarwurzeln in der Haarlinie und eine schlechte Narbe, die auch deutlich zu spüren war (es wurde gestanzt und anschließend vernäht). Was aber fast schon an Kriminalität grenzt ist die Tatsache, dass der Berater der Klinik auf meine Frage, ob ich Propecia weiterhin nehmen sollte, meinte, dass dies nichts nützen würde und er mir stattdessen irgendwelche teuren Vitamine andrehen wollte! Zum Glück bekam ich damals nicht allzu viele Grafts. Die genaue Anzahl weiß ich nicht mehr weil ich damals keine Ahnung von diesem Thema hatte, aber ich schätze ca. 400.

Medikamente:

Seit 2 Jahren nehme ich Minoxidil 5%. Seit 1 Jahr nehme ich wieder Finasterid, wobei ich vor 2 Monaten von Propecia auf Proscar umstieg. Als ich die Studie über die Wirksamkeit von Finasterid in Abhängigkeit von der verabreichten Menge sah, senkte ich die Dosierung auf 0,8 mg und hoffe, dass dadurch die Nebenwirkungen (Unlust) verringert werden. Leider konnte ich mit den Medikamenten den Haarausfall nicht vollständig stoppen. Minoxidil hatte ich 2 Monate vor der OP abgesetzt. Seither meine ich, dass der Haarausfall deutlich zugenommen hat. Das kann auch an der Verringerung der Finasterid-Dosis liegen. Allerdings glaube ich das weniger. Ich habe das Gefühl, dass Finasterid bei mir nicht besonders gut wirkt (außer in Sachen Nebenwirkung). Ich werde 2 Wochen post OP wieder mit Minoxidil beginnen, obwohl das ein ziemlicher Aufwand jeden Tag darstellt. Leider verträgt meine Haut dieses Zeug auch nicht sehr gut, daher werde ich Rogaine Foam ausprobieren, der kein Alkohol enthalten soll und somit hautverträglicher sei.

FUE oder FUT?

Zuerst wollte ich auf keinen Fall mehr eine Strip-OP machen lassen. Ich dachte eine weitere Strip-OP hätte unweigerlich eine weitere Narbe zur Folge (es gibt ja einige Horrorbilder im Netz). Dann erfuhr ich, dass bei einer weiteren Strip-OP die alte Narbe entnommen werden kann. Da meine alte Narbe sehr schlecht war, habe ich mich für FUT entschieden, um somit auch eine

bessere Narbe zu erhalten.

#### Auswahl des Arztes:

Bei mir mussten die Haarlinie und die Geheimratsecken repariert werden. Dies sollte mit FUT geschehen. Anhand von Berichten aus verschiedenen Foren grenzte ich meine Ärzteausswahl auf die Shapiro-Brüder und Rahal ein. Alle drei gelten, nach dem was ich gelesen habe, als Haarlinienspezialisten und gehören zu den Besten ihres Faches. Ich schrieb die benannten Ärzte an und konnte relativ kurzfristig Termine bei Paul Shapiro und Rahal bekommen. Mir gefallen die sehr weichen und sehr natürlichen Haarlinien der Shapiros sehr gut. Allerdings habe ich noch nie einen Patienten live gesehen und Bilder sind geduldig. Von Rahal habe ich auch keinen Patienten live gesehen. Allerdings gibt es in allen Foren sehr viele zufriedene Rahal Patienten und auch in diesem Forum gibt es einige User die bei ihm waren. Außerdem ist Rahal schon einige Zeit länger in diesem Geschäft als Paul Shapiro. Deshalb war ich mir mit Rahal irgendwie sicherer und habe mich letztendlich für ihn entschieden.

#### Graft-Anzahl:

Anhand von Bildern meinte Rahal, ich benötige ca. 1200 -1400 Grafts. Als er mich einen Tag vor der OP in Natura sah meinte er ich benötige 1600 Grafts.

Am Ende ergab der entnommene Strip 2046 Grafts. Rahal meinte, das läge daran, dass mein Donor besser als erwartet gewesen wäre.

#### Ablauf:

Am Tag vor der OP hatte ich mein erstes Treffen mit Dr. Rahal. In diesem Treffen wollte Rahal meine Erwartungen wissen und schätze die Graft-Anzahl grob ein. Mein Englisch ist nicht sehr gut, dennoch konnte ich Dr. Rahal sehr gut verstehen und mich mit ihm verständigen.

Meinen OP-Termin hatte ich um 9:30 Uhr. Moe, Rahal's Taxifahrer, holte mich von meinem Hotel, dem Adam's Airport Inn ab. Dr. Rahal hatte schon eine OP zuvor. Er zeichnete eine Haarlinie ein. Diese war mir jedoch etwas zu tief - sie war etwa 0,7 cm tiefer als die jetzige. Ich sagte ihm, dass mir die Haarlinie in Hinblick auf die Zukunft etwas zu tief sei. Er meinte es wäre kein Problem sie etwas höher zu legen. Dann ging es in den OP und Dr. Rahal entnahm den Strip, was ca. 45 Min. dauerte und machte anschließend die Slits. Dabei bin ich glaube ich aufgrund der Beruhigungstabletten zwischendurch eingepennt.

Dann wurden von einigen Techs die Grafts geerntet, während 3 weitere Techs diese mir zeitgleich dazu einsetzten. Irgendwann stand dann die genaue Anzahl der Grafts fest: 2046. Das war erst einmal ein Schock für mich, weil ich hinsichtlich der Zukunft nicht zu viele Grafts verbrauchen wollte. Rahal meinte, dass mein Donor besser als erwartet gewesen wäre. Er machte zusätzliche Slits und verdichtete die gesamte Fläche noch einmal. Ich fragte, ob er auch in die bestehenden Haare in der Mitte noch vorsorglich einige Grafts setzen könnte. Davon hat er aber abgeraten, da dies shock loss zur Folge hätte und keinen Sinn mache.

#### Graft count:

Einer-Grafts: 643; Zweier-Grafts: 1178; Dreier-Grafts: 225

Verteilung siehe Bild.

Insgesamt dauerte die Prozedur 6 h. Dann bekam ich noch ein Essen mit und wurde in mein Hotel gefahren.

Die erste Nacht war ziemlich unangenehm. Ich nahm die Tabletten gegen leichte Schmerzen, die ich von Rahal bekommen hatte. Dann versuchte ich in der 45° Stellung, was gegen Schwellung helfen soll, zu schlafen. Nach 2 Stunden nahm ich dann die Tabletten gegen starke Schmerzen.

Die Schmerzen waren weg, aber in der 45° Stellung konnte ich nicht schlafen. Irgendwann habe ich mich normal hingelegt.

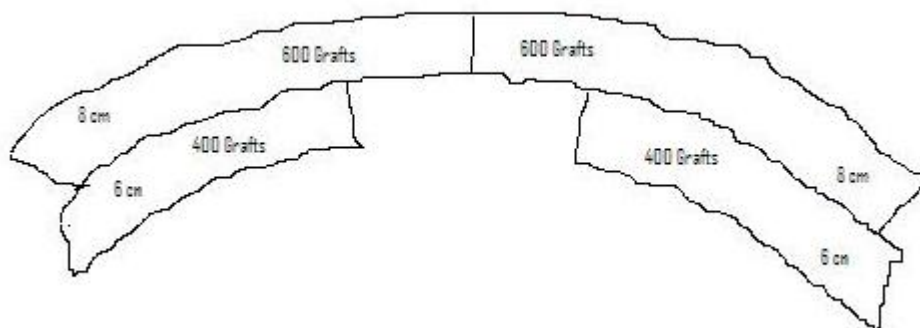
Am folgenden Tag hatte ich kaum noch Schmerzen und brauchte keine Tabletten mehr. Rahal schaute sich das Ergebnis an. Er erläuterte mir, wie ich die Haare waschen sollte und gab mir ein Babyshampoo und Vitamin E-Öl mit.

#### Zukünftige Planung:

Leider wirken die Medikamente gegen AGA bei mir nicht sehr gut. Rahal meinte, dass ich auf jeden Fall noch 1-2 Strip-OPs machen könnte. Wie viele Grafts ich noch zur Verfügung hätte konnte er nicht beantworten, weil er nicht weiß wie meine zukünftige Laxity sein wird. Meine Laxity vor der OP war nach Rahals Meinung durchschnittlich, ca. 2 Monate vorher hatte ich mit den Laxity-Übungen begonnen. Ein Termin bei AK zur Vermessung meines Donors wäre sinnvoll gewesen, aber ich wollte die Sache so schnell wie möglich hinter mich bringen und AK hatte leider keine Zeit mehr vor meinem Termin bei Rahal. Ich denke aber, dass Rahal es mir gesagt hätte, wenn er Bedenken wegen zu geringem Donor für die Zukunft gehabt hätte. Da mein Vater NW3 ist und meine Großväter auch relativ viele Haare hatten, hoffe ich, dass ich ebenfalls nicht viel mehr Haare als NW3 verlieren werde. Eigentlich hoffe ich, dass dies meine letzte HT war.

#### File Attachments

1) [Graft\\_Anordnung.jpg](#), downloaded 2268 times

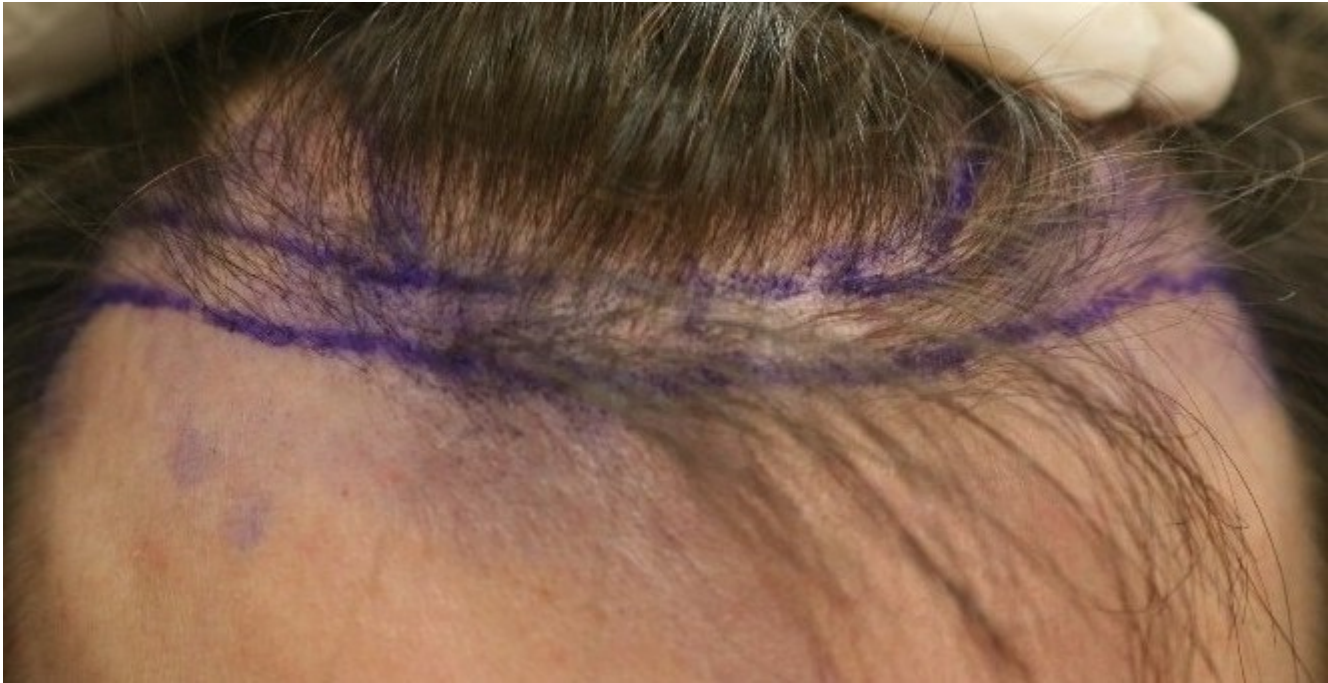

---

Subject: Re: Meine HT bei Dr. Rahal (2046 Grafts)  
Posted by [Gunter](#) on Sat, 28 Feb 2009 23:37:53 GMT  
[View Forum Message](#) <> [Reply to Message](#)

#### File Attachments

1) [vor\\_Rahal2.JPG](#), downloaded 317 times



---

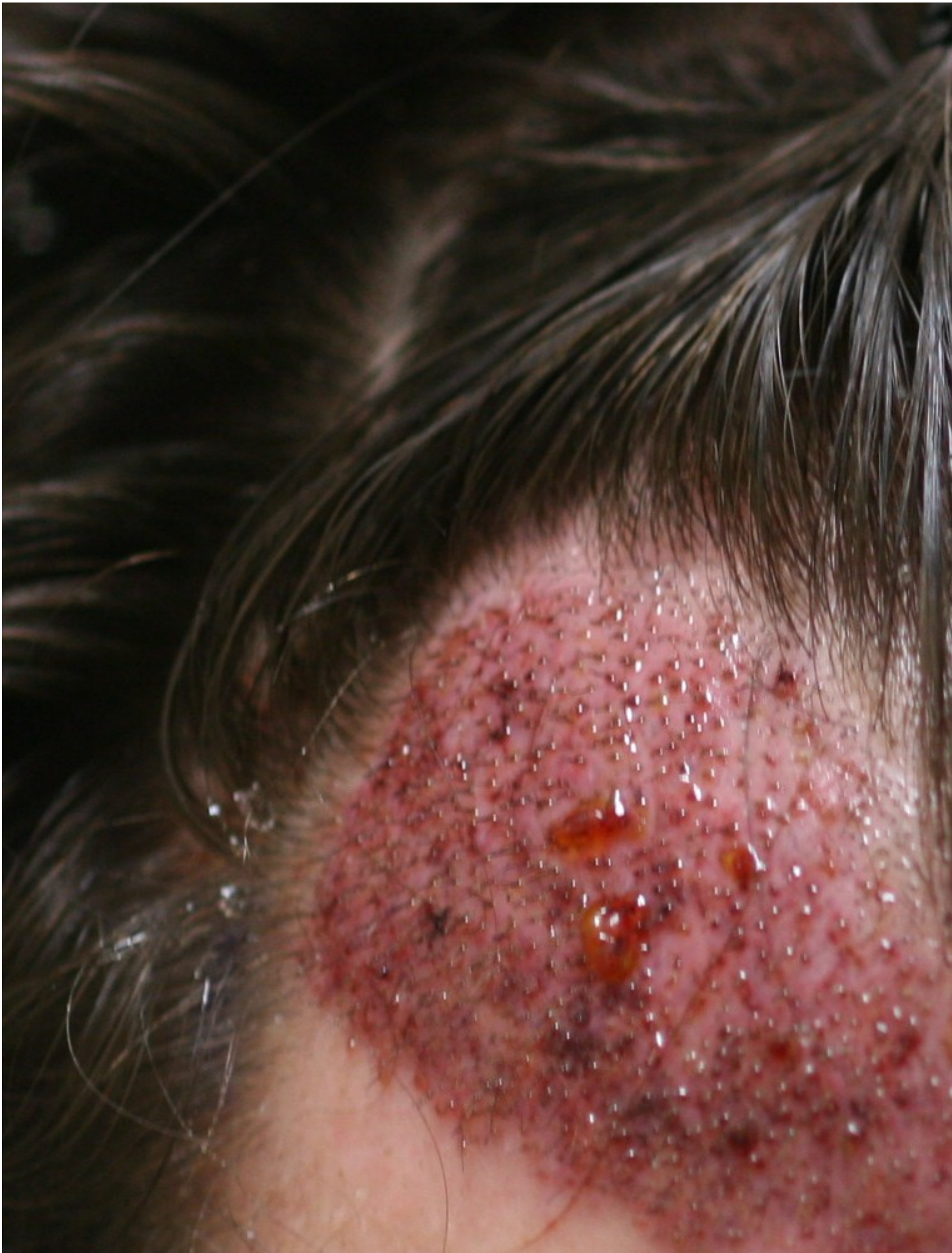Subject: Re: Meine HT bei Dr. Rahal (2046 Grafts)  
Posted by [Gunter](#) on Sat, 28 Feb 2009 23:39:53 GMT  
[View Forum Message](#) <> [Reply to Message](#)

---

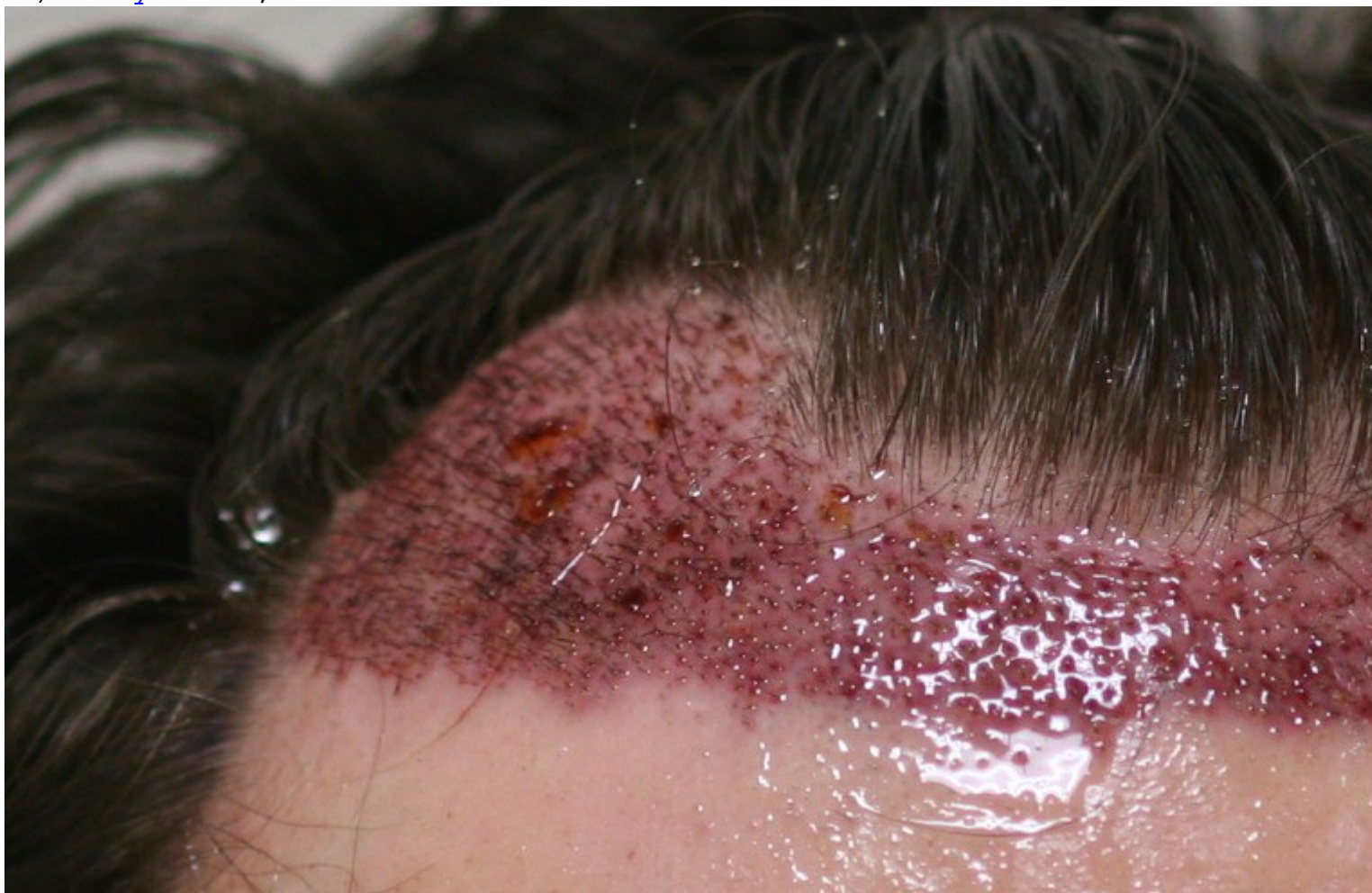#### File Attachments

1) [1day1.JPG](#), downloaded 1400 times

---



2) [1day2.JPG](#), downloaded 965 times



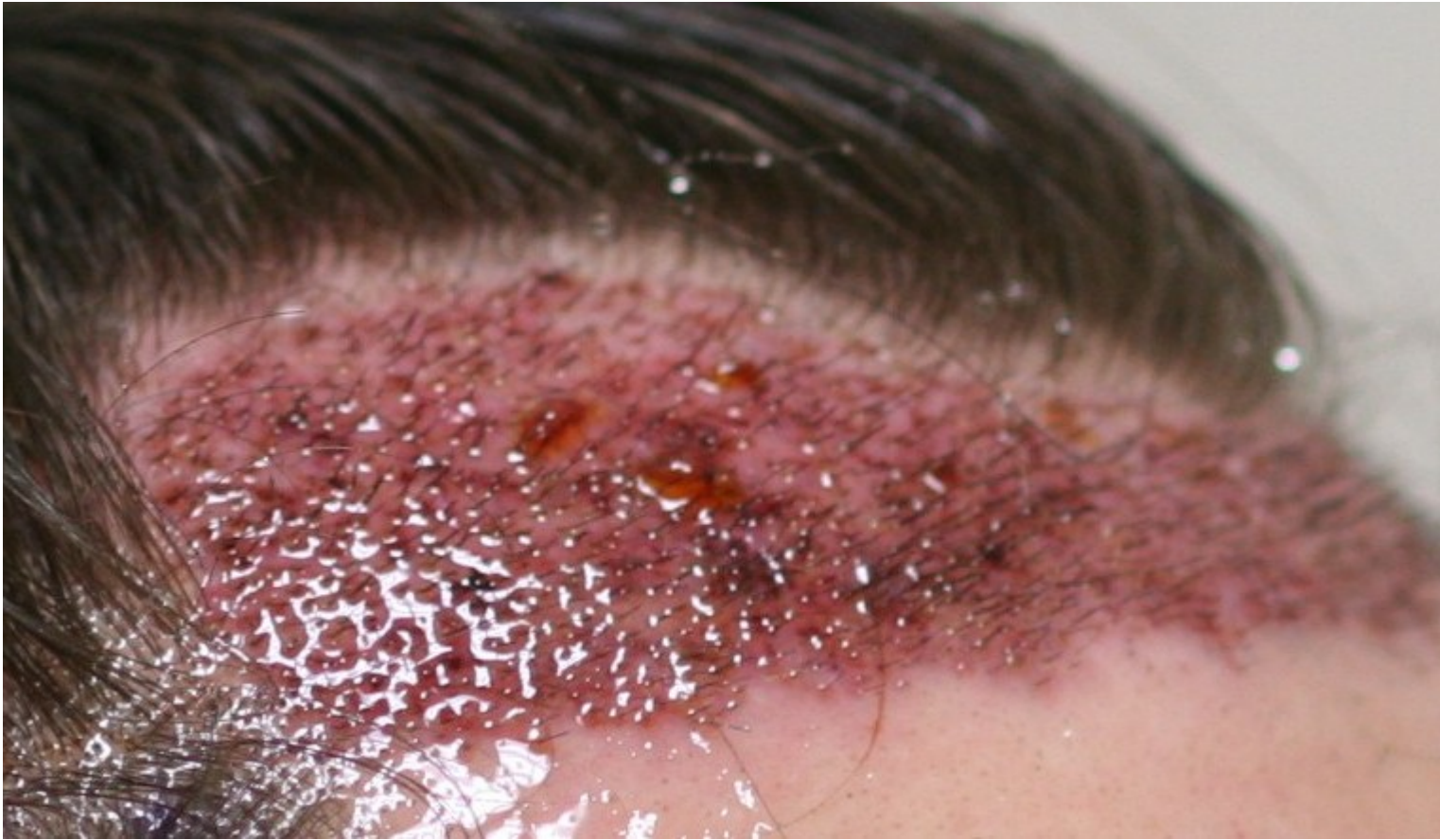---

Subject: Re: Meine HT bei Dr. Rahal (2046 Grafts)  
Posted by [Gunter](#) on Sat, 28 Feb 2009 23:43:07 GMT  
[View Forum Message](#) <> [Reply to Message](#)

---

#### File Attachments

1) [1day3.JPG](#), downloaded 1162 times



---

Subject: Re: Meine HT bei Dr. Rahal (2046 Grafts)  
Posted by [NW5a](#) on Sat, 28 Feb 2009 23:46:22 GMT  
[View Forum Message](#) <> [Reply to Message](#)

Hallo Gunter,

sieht alles sehr gut aus und vielen Dank für den guten Bericht.

Jetzt heißt es abwarten und Tee trinken

---

Subject: Re: Meine HT bei Dr. Rahal (2046 Grafts)  
Posted by [pili](#) on Sun, 01 Mar 2009 01:10:40 GMT  
[View Forum Message](#) <> [Reply to Message](#)

Ja, du hast die richtige Wahl getroffen. Was mich interessiert, wann deine Krusten abfallen, sag dann mal bitte bescheid.

Gruß

Subject: Re: Meine HT bei Dr. Rahal (2046 Grafts)  
Posted by [eskay87](#) on Sun, 01 Mar 2009 08:34:01 GMT  
[View Forum Message](#) <> [Reply to Message](#)

---

hallo gunter,

laut dem graftcount hast im ersten zentimeter eine dicke von 75.  
stimmt es oder irre ich mich da?

wenn das alles anwachsen sollte, dann wirts top aussehen.

gutes wachstum

---

---

Subject: Re: Meine HT bei Dr. Rahal (2046 Grafts)  
Posted by [Moses](#) on Sun, 01 Mar 2009 09:16:21 GMT  
[View Forum Message](#) <> [Reply to Message](#)

---

Hallo Gunter,  
Sehr gute Bericht, und sieht -wie immer- nach sehr sauberen Arbeit aus.

LG  
Moses

---

---

Subject: Re: Meine HT bei Dr. Rahal (2046 Grafts)  
Posted by [Blue-Think](#) on Sun, 01 Mar 2009 11:09:13 GMT  
[View Forum Message](#) <> [Reply to Message](#)

---

Danke für dein tollen Bericht und sieht natürlich nach guter Arbeit aus....Pass gut auf deine  
neuen Babys auf...Ecken und Kanten sind jetzt absolut tabu

Gruß

Blue-Think

---

---

Subject: Re: Meine HT bei Dr. Rahal (2046 Grafts)  
Posted by [Gunter](#) on Sun, 01 Mar 2009 12:17:24 GMT  
[View Forum Message](#) <> [Reply to Message](#)

---



@eskay87:

stimmt, von Rahal wurde im 1. cm eine Dichte von 75 gesetzt. Dann kommen noch ca. 10 von meiner ersten OP hinzu, was dann 85 wären. Rahal meinte, ich brauche eine hohe Dichte, weil ich sehr feine Haare habe und der Kontrast zwischen Kopfhaut und Haarfarbe sehr groß ist. Nur werden von den 75 ja leider nicht alle anwachsen. Wenn 85% anwachsen müsste es eigentlich auch noch ganz gut werden.

Wenn ich mir die Fläche allerdings genau ansehe, kann ich irgendwie keine 85 Stoppeln auf einem Quadratzentimeter sehen! Das wundert mich dann schon etwas.

@Blue-Think:

Um Kanten und Ecken mache ich mir weniger Sorgen. Vielmehr macht mir Sorgen, dass ich mich in der Nacht am Kopf kratzen könnte. Das wäre natürlich der Super GAU.

Ich habe mir schon überlegt, die Hände zusammenzubinden. Ich hoffe ich überstehe noch eine Woche heil, dann müssten sie ziemlich sicher sein.

---

Subject: Re: Meine HT bei Dr. Rahal (2046 Grafts)  
Posted by [NW5a](#) on Sun, 01 Mar 2009 12:59:05 GMT  
[View Forum Message](#) <> [Reply to Message](#)

Zieh Socken über die Hände und schmier die Fläche mit gekühltem AloeVera ein, was den Juckreiz nimmt

---

Subject: Re: Meine HT bei Dr. Rahal (2046 Grafts)  
Posted by [Gunter](#) on Sun, 01 Mar 2009 13:35:23 GMT  
[View Forum Message](#) <> [Reply to Message](#)

Danke für den Tipp. Bisher habe ich keinen Juckreiz. Ich verwende im Moment noch das Vitamin E-Öl, das ich von Rahal bekommen habe.

Die Gefahr ist, dass ich das aus Macht der Gewohnheit machen könnte. Als ich Minoxidil nahm hatte ich immer eine sehr trockene Kopfhaut und habe mich hin und wieder dabei ertappt, wie ich mich in der Nacht gekrazt habe.

---

Subject: Re: Meine HT bei Dr. Rahal (2046 Grafts)  
Posted by [Blue-Think](#) on Sun, 01 Mar 2009 17:58:42 GMT  
[View Forum Message](#) <> [Reply to Message](#)

Gunter schrieb am Son, 01 März 2009 14:35: Danke für den Tipp. Bisher habe ich keinen Juckreiz. Ich verwende im Moment noch das Vitamin E-Öl, das ich von Rahal bekommen habe. Die Gefahr ist, dass ich das aus Macht der Gewohnheit machen könnte. Als ich Minoxidil nahm hatte ich immer eine sehr trockene Kopfhaut und habe mich hin und wieder dabei ertappt, wie ich mich in der Nacht gekrazt habe.

Dann binde dir deine Hände zusammen...

---

---

Subject: Re: Meine HT bei Dr. Rahal (2046 Grafts)  
Posted by [Grünkreuz](#) on Sun, 01 Mar 2009 18:52:52 GMT  
[View Forum Message](#) <> [Reply to Message](#)

---

So absurd das klingen mag, ich würds machen wenn ich wüßte das ich mich oft im Schlaf kratze. Sicher ist sicher.

---

---

Subject: Re: Meine HT bei Dr. Rahal (2046 Grafts)  
Posted by [tryout](#) on Sun, 01 Mar 2009 19:56:15 GMT  
[View Forum Message](#) <> [Reply to Message](#)

---

Hab's Dir ja schon per PM geschrieben: Deine Erfahrung deckt sich komplett mit meiner. Bin überzeugt, das wird super! Aber natürlich wächst nicht alles an: Ich denke, mit Deiner Erwartungshaltung (85-90 Prozent) bist Du ziemlich realistisch. Ich halte die angeblichen Quoten mancher Arzt-PR-Mappen von 95 Prozent und mehr für ziemlich Schwachsinn. Und natürlich besteht die Gefahr, dass beim Extreme-Dense-Packing die Anwuchsrate weiter absinkt. Bei mir ist es jetzt jedenfalls schon so, dass ich den ganzen Tag nur feiern könnte - allerdings war ich auch nach HT1 extrem schnell.

Am Mittwoch kommt mein Vier-Monats-Update. Nach sechs Monaten werde ich mir die Haare zum ersten Mal in meinem Leben kurz schneiden lassen (was in meinem Fall vorne rund 3-4 Zentimetern entspricht/hinten sind es ohnehin immer 1,5-2,0cm). Ehrlich gesagt würde das sogar jetzt schon funktionieren. Für den Außenstehenden bin ich bei normalen Lichtbedingungen bereits ein NW0. Habe einige Bekannte letzte Woche gefragt, ob ich mit kurzen Haaren wohl okay aussehen würde. Dafür habe ich die Hairline zum ersten Mal in meinem Leben öffentlich nach hinten gezogen. Keiner hat was von einer HT, einer einstmaligen hohen Stirn oder Geheimratsecken gesehen. Ich war danach wahnsinnig happy! Ist für viele von Euch vielleicht nicht so richtig nachvollziehbar. Für 3,9 Monate bin ich auf jeden Fall sehr zufrieden. Es war die richtige Entscheidung. Klar kann es sein, dass nach zwölf Monaten der eine oder andere weniger dichte Quadratzentimeter zu perfektionieren wäre. Aber das halte ich für völlig normal, wenn teilweise in kahle Flächen transplantiert wird. Ich warte einfach mal ab...

Kleine Empfehlung noch für Dich, Gunter: Lass Dich von Moe mittags zu "Shawarma" fahren. Das ist ein Schnellrestaurant im Einkaufszentrum unten an der Kreuzung (auf der Seite des Friedhofs), das die gleichnamigen "Shawarmas" anbietet - eine Mischung aus Döner und Sandwich (ich glaube eine persische Angelegenheit). Azza und ich sind morgens immer zu Rahal gefahren und haben Moe auf dem Rückweg kurz bei "Shawarma" halten lassen. Habe mir dann drei dieser Dinger (gefüllt mit Kalb, Chicken, etc.) machen lassen. Zwei für mittags, eins für abends. Schmeckt auch kalt super. Die sind hammergeünstig, extrem lecker und nebenbei bemerkt alles andere als ungesund. So bin ich in Kanada nicht zum Fetti geworden. Ach ja, und

frag Rahal mal nach Eishockey-Karten. Er hat Azza und mich mit zu den Senators genommen. Vielleicht sitzt ja Christoph Schubert neben Dir. Er ist zurzeit nur Ersatz. Dann kannst Du mit ihm Deutsch quatschen

Liebe Grüße an das ganze Team und Moe!

---

Subject: Re: Meine HT bei Dr. Rahal (2046 Grafts)  
Posted by [Gunter](#) on Mon, 02 Mar 2009 04:51:22 GMT  
[View Forum Message](#) <> [Reply to Message](#)

Tryout, danke für die Tipps. Dieses Shawarmas werde ich morgen gleich mal probieren - ich kann kein Mikrowellenessen mehr sehen!

Und Grünkreuz du hast Recht, so verrückt es auch klingen mag. Ich glaube ich werde das heute Nacht machen. Der Schaden wäre enorm.

---

Subject: Re: Meine HT bei Dr. Rahal (2046 Grafts)  
Posted by [tryout](#) on Mon, 02 Mar 2009 16:34:13 GMT  
[View Forum Message](#) <> [Reply to Message](#)

Nimm Dir eins mit Lamm, eins mit Chicken und eins mit Rind. Köstlich, die Teile

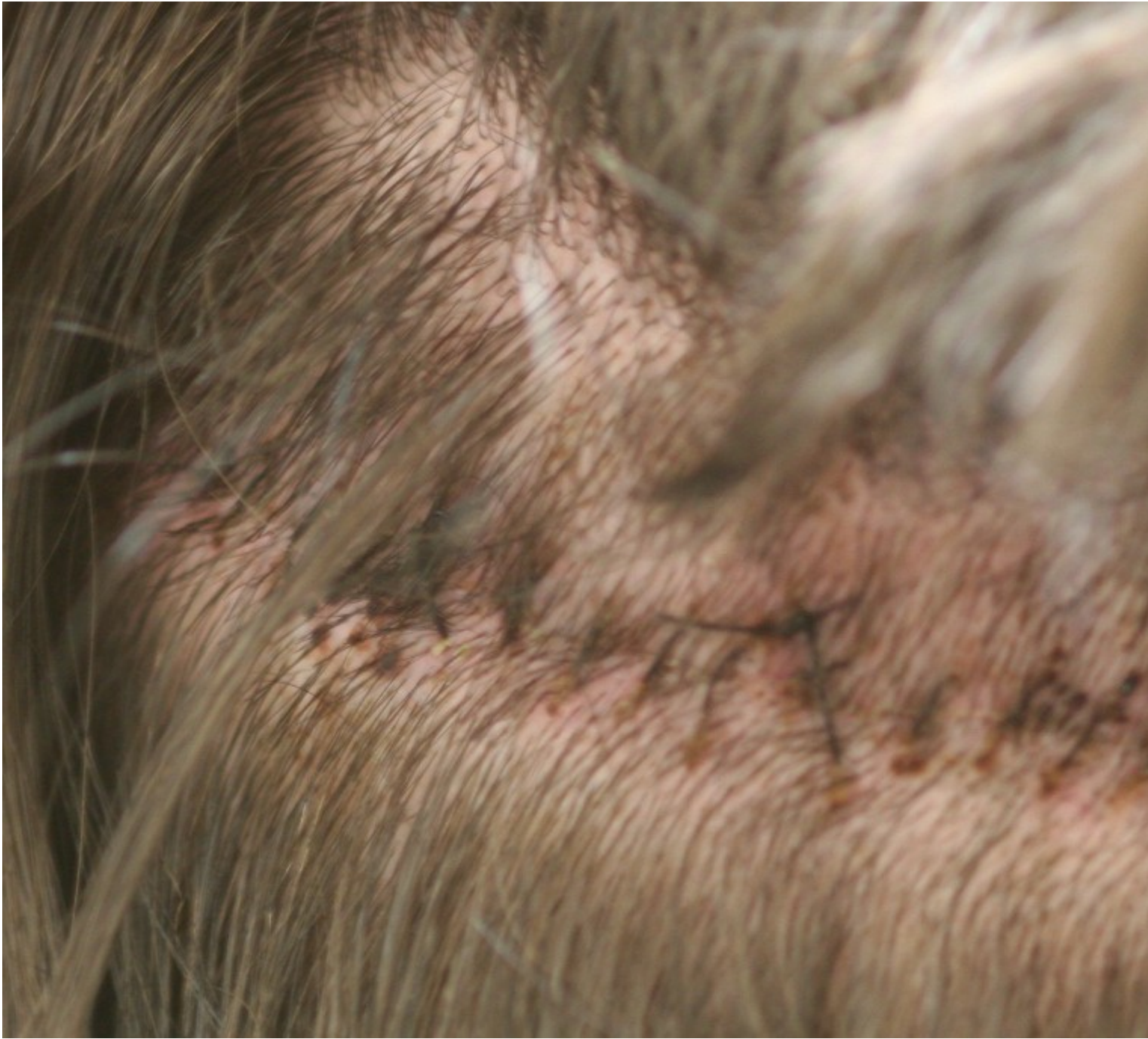---

Subject: Re: Meine HT bei Dr. Rahal (2046 Grafts)  
Posted by [Gunter](#) on Thu, 12 Mar 2009 19:57:37 GMT  
[View Forum Message](#) <> [Reply to Message](#)

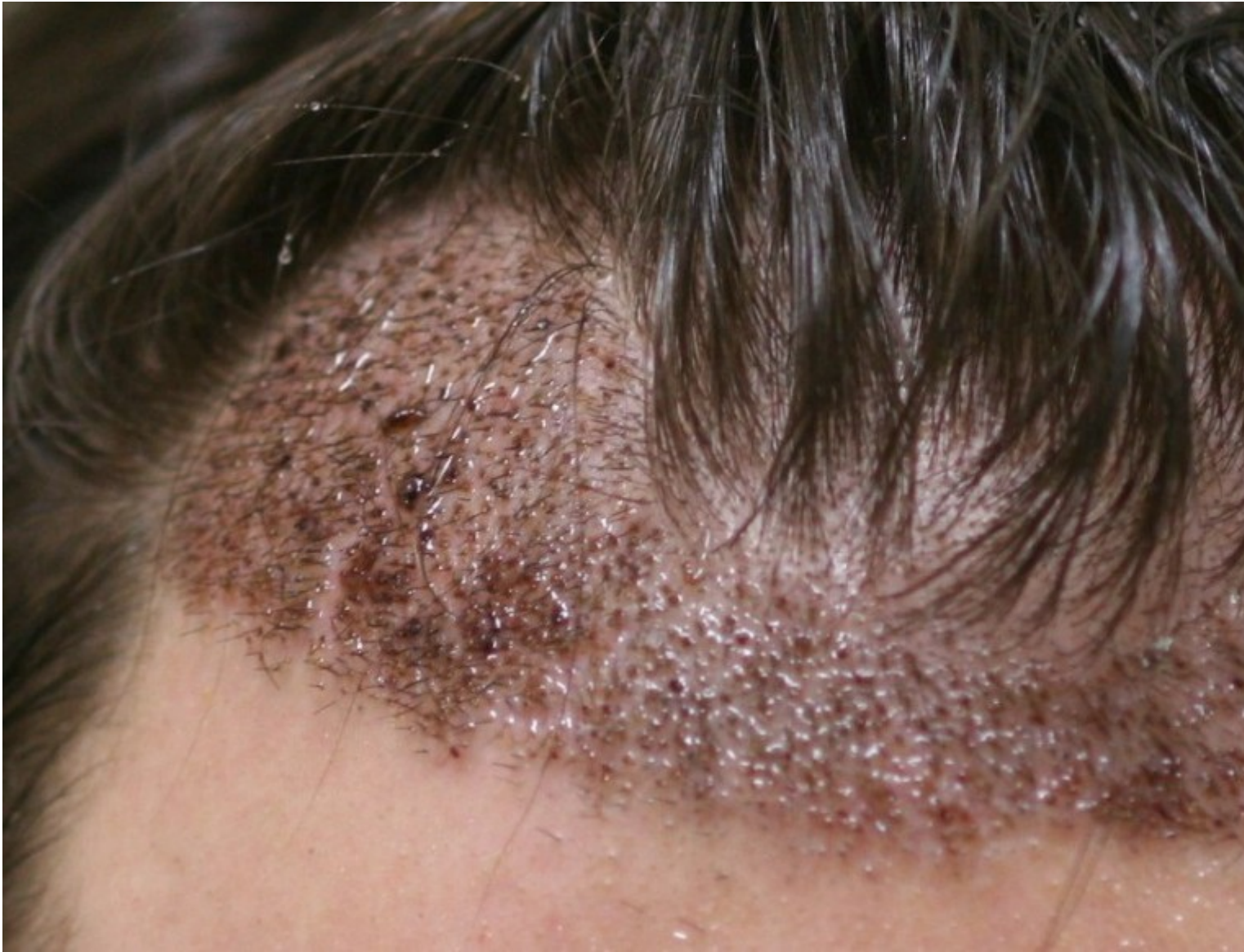Hier mal wieder ein paar Bilder:  
1 Woche post OP - es hat sich eigentlich noch nicht viel getan.

#### File Attachments

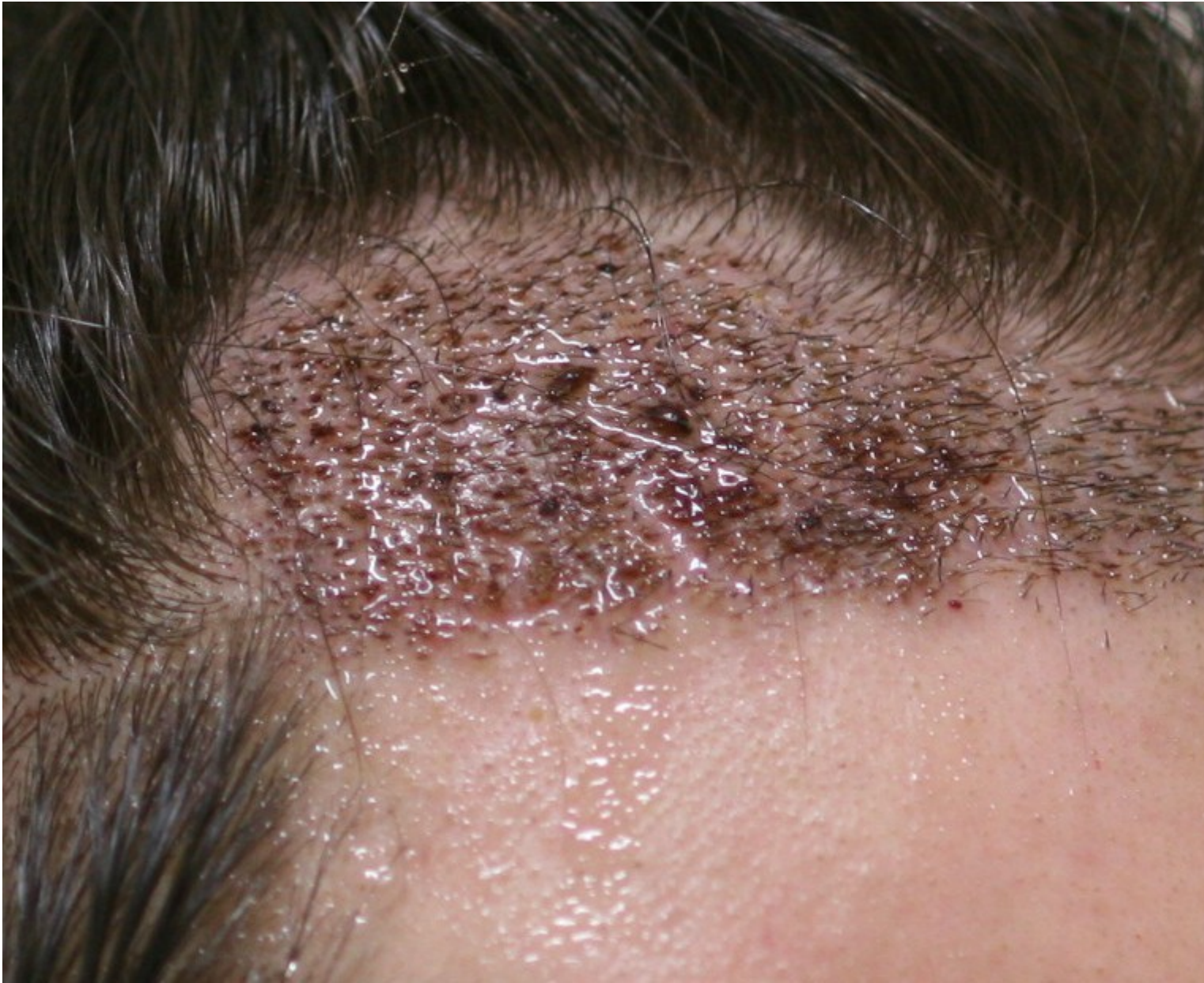1) [1woche\\_Narbe.JPG](#), downloaded 518 times



2) [1woche\\_2.JPG](#), downloaded 476 times



3) [1woche\\_3.JPG](#), downloaded 406 times



---

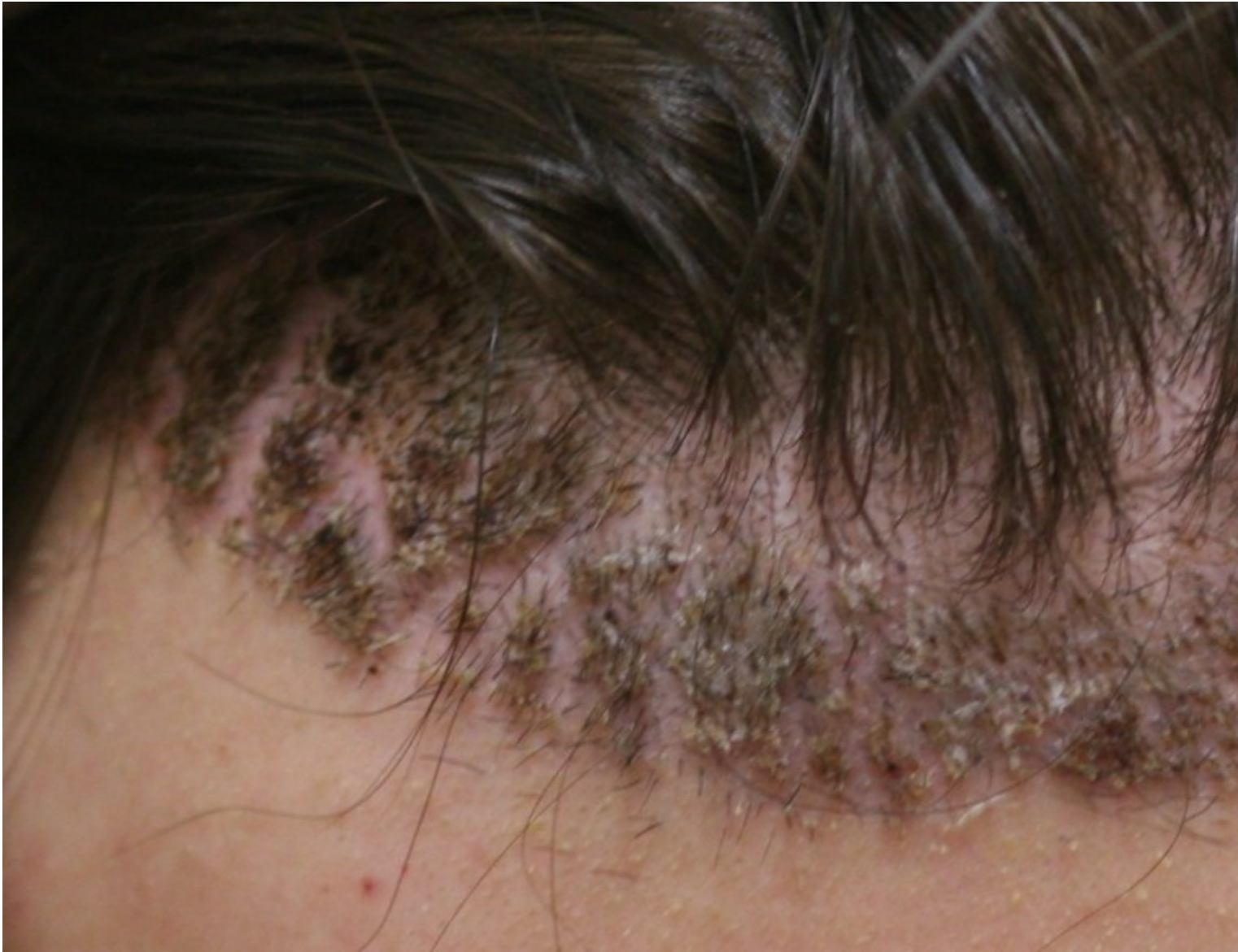Subject: Re: Meine HT bei Dr. Rahal (2046 Grafts)  
Posted by [Gunter](#) on Thu, 12 Mar 2009 20:00:24 GMT  
[View Forum Message](#) <> [Reply to Message](#)

Und hier 2 Wochen post OP:

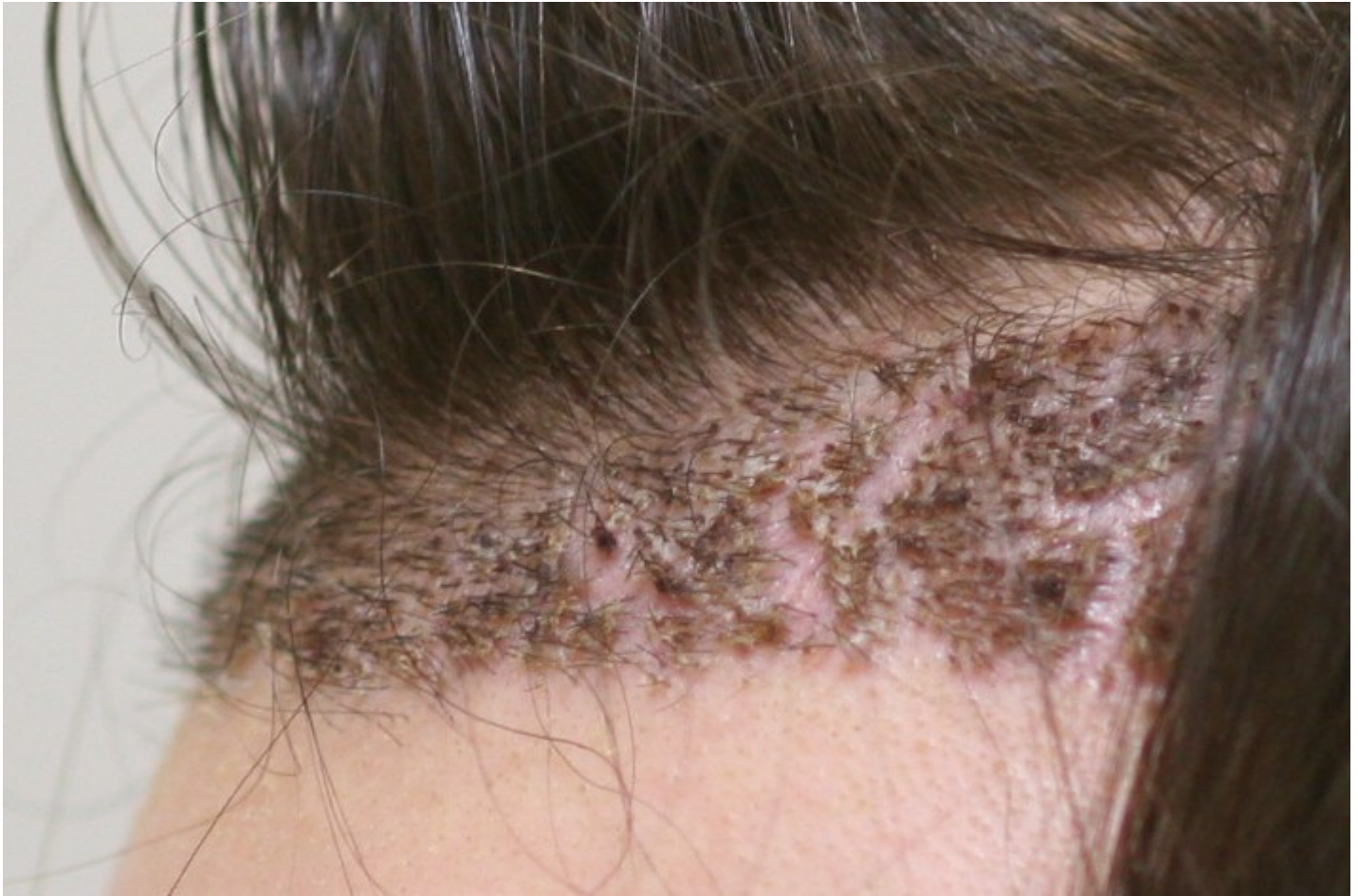---

#### File Attachments

1) [2wochen\\_1.JPG](#), downloaded 436 times



2) [2wochen\\_2.JPG](#), downloaded 407 times



---

Subject: Re: Meine HT bei Dr. Rahal (2046 Grafts)  
Posted by [Gunter](#) on Thu, 12 Mar 2009 20:12:15 GMT  
[View Forum Message](#) <> [Reply to Message](#)

Das Vitamin-E-Öl von Rahal habe ich nur eine Woche lang benutzt. Früher empfahl Rahal es 2 Wochen zu benutzen, inzwischen nur noch 1.  
So langsam beginnen die Krusten abzufallen. Ab Tag 18 kann ich mit den Fingern leicht nachhelfen, meinte Rahal.

Was meint ihr, ab wann kann man wieder einen Fön, ohne zuschalten der Heizstufe, benutzen?

---

Subject: Re: Meine HT bei Dr. Rahal (2046 Grafts)  
Posted by [Blue-Think](#) on Fri, 13 Mar 2009 08:30:37 GMT  
[View Forum Message](#) <> [Reply to Message](#)

Gunter schrieb am Don, 12 März 2009 21:12 Das Vitamin-E-Öl von Rahal habe ich nur eine Woche lang benutzt. Früher empfahl Rahal es 2 Wochen zu benutzen, inzwischen nur noch 1.  
So langsam beginnen die Krusten abzufallen. Ab Tag 18 kann ich mit den Fingern leicht



nachhelfen, meinte Rahal.

Was meint ihr, ab wann kann man wieder einen Fön, ohne zuschalten der Heizstufe, benutzen?

Grundsätzlich ist das Föhnen der Haare nicht so gut. Es macht die Haare strohig und splissig...  
Naja, ich halte mich ja auch nicht dran...

Herr Muresanu hatte am Abreisetag meine Haare leicht gefönt...Allerdings auch nur hinten und nicht in der Front...In den ersten 18 Tagen hatte ich allerdings meine Haare immer in der Luft trocknen lassen...Daher sehe ich da eigentlich kein Problem...Solange du nicht mit höchster Stufe rangehst...

---

Subject: Re: Meine HT bei Dr. Rahal (2046 Grafts)  
Posted by [Predator](#) on Sat, 14 Mar 2009 09:06:28 GMT  
[View Forum Message](#) <> [Reply to Message](#)

---

Super Bericht Glückwünsch Jetzt kommt die Wartezeit. Bin gespannt wie es bei Dir nach 4m aussieht

---

Subject: Re: Meine HT bei Dr. Rahal (2046 Grafts)  
Posted by [Gunter](#) on Wed, 25 Mar 2009 20:39:24 GMT  
[View Forum Message](#) <> [Reply to Message](#)

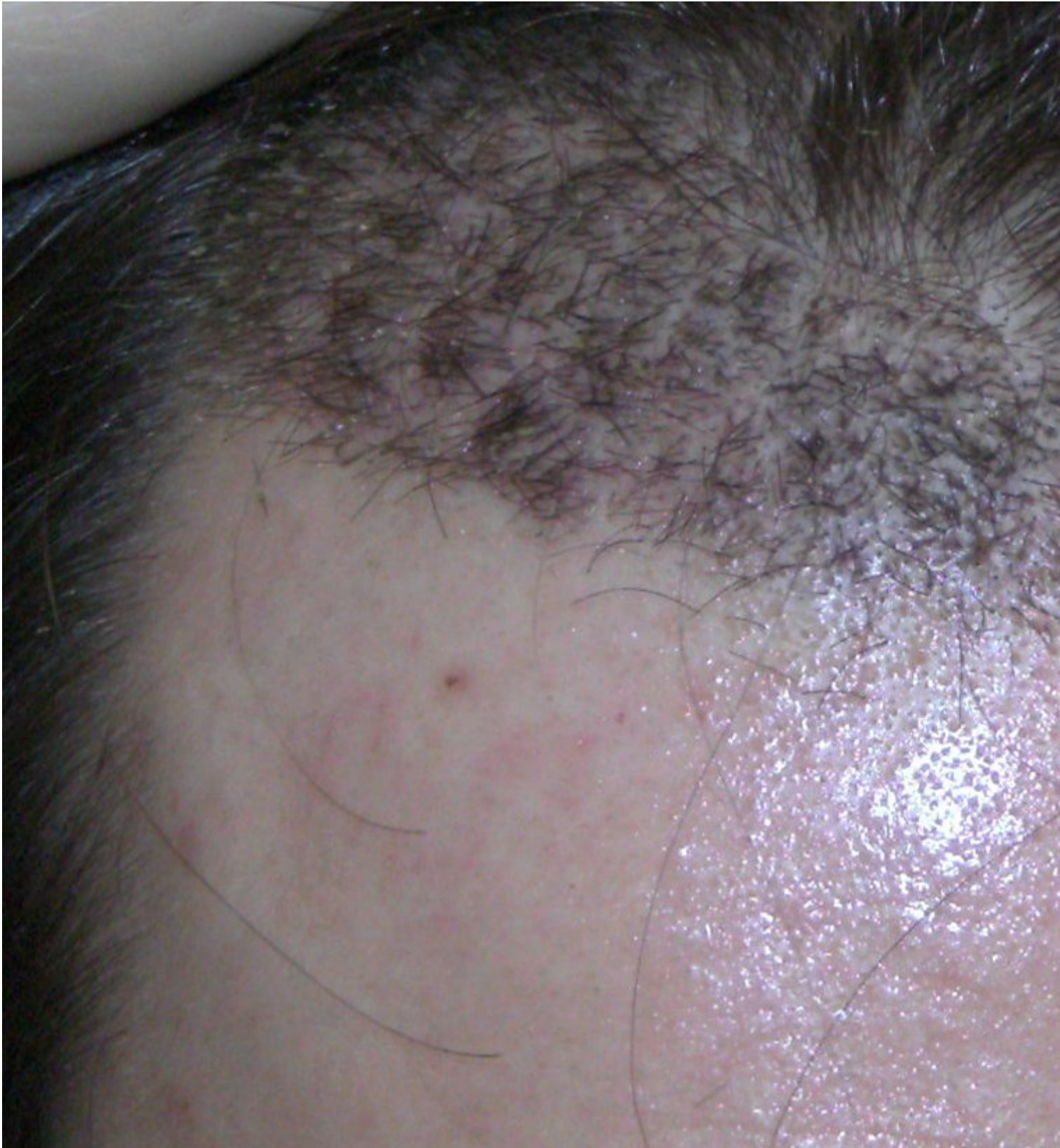---

Danke euch.  
Hier sind Bilder von 3 Wochen danach.

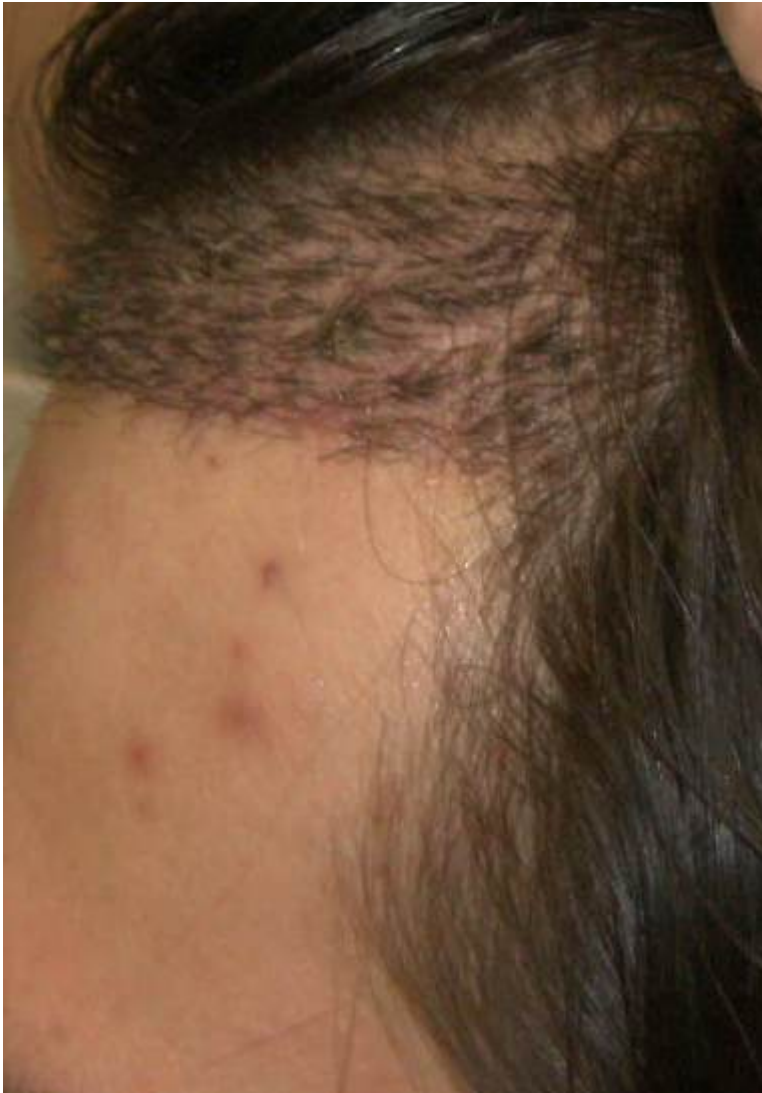---

#### File Attachments

1) [3weeks1.JPG](#), downloaded 519 times



2) [3weeks2.JPG](#), downloaded 413 times



---

Subject: Re: Meine HT bei Dr. Rahal (2046 Grafts)  
Posted by [Treblig](#) on Wed, 25 Mar 2009 20:51:06 GMT  
[View Forum Message](#) <> [Reply to Message](#)

---

Geil! So muß das sein. Bist wahrscheinlich auch so ein "schnellwachser"

---

Subject: Re: Meine HT bei Dr. Rahal (2046 Grafts)  
Posted by [Gunter](#) on Wed, 25 Mar 2009 21:18:45 GMT  
[View Forum Message](#) <> [Reply to Message](#)

---

Bin mir da nicht so sicher. Normal sollen ja die Haare nach 1-2 Wochen ausfallen. Das war aber bis jetzt nicht der Fall. Vielleicht bin ich auch sehr langsam und die Haare fallen erst nach 4 Wochen aus!

---

Subject: Re: Meine HT bei Dr. Rahal (2046 Grafts)

Posted by [pili](#) on Wed, 25 Mar 2009 21:37:10 GMT

[View Forum Message](#) <> [Reply to Message](#)

---

Sieht super aus aber nicht mehr lange . Dir werden wohl noch über 80% davon wieder ausfallen, aber du hast schon mal einen groben Eindruck von der Dichte die es später einmal wird.

---

Subject: Re: Meine HT bei Dr. Rahal (2046 Grafts)

Posted by [Improvement](#) on Wed, 25 Mar 2009 21:38:35 GMT

[View Forum Message](#) <> [Reply to Message](#)

---

Treblig, Du postest in letzter Zeit ziemlich oft, machst Du jetzt selbst eine HT (z.B. bei Prohair, Du warst ja bei Moses) ? Und wie viele Grafts hat er Dir empfohlen ?

---

Subject: Re: Meine HT bei Dr. Rahal (2046 Grafts)

Posted by [Gunter](#) on Wed, 25 Mar 2009 22:02:00 GMT

[View Forum Message](#) <> [Reply to Message](#)

---

@pili: damit rechne ich, aber insgeheim hoffe ich, dass ich eine Ausnahme bin und sie fallen nicht aus

---

Subject: Re: Meine HT bei Dr. Rahal (2046 Grafts)

Posted by [Gunter](#) on Wed, 25 Mar 2009 22:03:11 GMT

[View Forum Message](#) <> [Reply to Message](#)

---

Weiß jemand ob Minoxidil Auswirkungen auf die Anwuchsrate hat, oder hilft das nur damit die Haare schneller wachsen?

---

Subject: Re: Meine HT bei Dr. Rahal (2046 Grafts)

Posted by [Blue-Think](#) on Thu, 26 Mar 2009 07:07:54 GMT

[View Forum Message](#) <> [Reply to Message](#)

---

Gunter schrieb am Mit, 25 März 2009 22:18 Bin mir da nicht so sicher. Normal sollen ja die Haare nach 1-2 Wochen ausfallen. Das war aber bis jetzt nicht der Fall. Vielleicht bin ich auch sehr langsam und die Haare fallen erst nach 4 Wochen aus!

Bei mir sind die Haare noch bis zu 6.-7. Woche ausgefallen....Geh also davon aus, dass die Haare garantiert noch ausfallen werden.....

---

---

Subject: Re: Meine HT bei Dr. Rahal (2046 Grafts)  
Posted by [NW5a](#) on Thu, 26 Mar 2009 15:15:38 GMT  
[View Forum Message](#) <> [Reply to Message](#)

---

Ich denke beides, aber so langsam sollten die Krusten weg sein, sonst besteht die Gefahr einer Follikulitis. Wäscht du jeden Tag deine Haare ?

---

Subject: Re: Meine HT bei Dr. Rahal (2046 Grafts)  
Posted by [Treiblig](#) on Thu, 26 Mar 2009 15:36:05 GMT  
[View Forum Message](#) <> [Reply to Message](#)

---

Ja bin gerade in posterlaune.

Also ich brauch ZURZEIT nicht mehr als 1500grafts.Das ist auch die Empfehlung des Beratungsgespräches. Exakt genau wären das 1510 grafts ,laut Flächenberechnung von Moses. (So jetzt weist du es Haargenau )

---

Subject: Re: Meine HT bei Dr. Rahal (2046 Grafts)  
Posted by [Gunter](#) on Thu, 26 Mar 2009 18:07:40 GMT  
[View Forum Message](#) <> [Reply to Message](#)

---

@NW5a: Danke für den Tipp! Ich wasche meine Haare jeden Tag, aber bis jetzt war ich sehr, sehr vorsichtig (wohl zu vorsichtig).

---

Subject: Re: Meine HT bei Dr. Rahal (2046 Grafts)  
Posted by [NW5a](#) on Thu, 26 Mar 2009 18:58:38 GMT  
[View Forum Message](#) <> [Reply to Message](#)

---

Gunter schrieb am Don, 26 März 2009 19:07@NW5a: Danke für den Tipp! Ich wasche meine Haare jeden Tag, aber bis jetzt war ich sehr, sehr vorsichtig (wohl zu vorsichtig).

Glaube ich auch, nach 14 Tagen kannst du ruhig etwas "härter" rangehen. Ich war nach meiner OP nach ca. 14 Tagen bei Heitmann, da wurde mir nochmal der Kopf gewaschen und ich habe mich erschrocken mit welch "brutaler" Gewalt, im Gegensatz zu meiner Technik, es durchgeführt wurde.

---

Subject: Re: Meine HT bei Dr. Rahal (2046 Grafts)  
Posted by [Grünkreuz](#) on Thu, 26 Mar 2009 19:43:48 GMT  
[View Forum Message](#) <> [Reply to Message](#)

---

Also NW5a hab ich das jetzt richtig verstanden?

---

Nach 14 Tagen kann man ruhig ordentlich rubbeln um die verbliebenen Krusten zu lösen?

---

---

Subject: Re: Meine HT bei Dr. Rahal (2046 Grafts)  
Posted by [tOrti](#) on Wed, 01 Apr 2009 15:21:35 GMT  
[View Forum Message](#) <> [Reply to Message](#)

---

ich frag einfach mal direkt, weil ich finde echt nie was über preise, ich habe aber keine vorstellungen davon, wie teuer war das nun alles im einzelnen??

---

---

Subject: Re: Meine HT bei Dr. Rahal (2046 Grafts)  
Posted by [Blue-Think](#) on Wed, 01 Apr 2009 16:58:20 GMT  
[View Forum Message](#) <> [Reply to Message](#)

---

Es gibst hier eine Preisliste für Newbies....Diese Liste ist zwar eine reine Spielerei, aber könnte für Newbies eine leichte Orientierung sein....Benutze mal die Suchfunktion....

LG

---

---

Subject: Re: Meine HT bei Dr. Rahal (2046 Grafts)  
Posted by [Gunter](#) on Sat, 04 Apr 2009 13:18:46 GMT  
[View Forum Message](#) <> [Reply to Message](#)

---

Auf der Internetseite von Rahal stehen die Preise. Pro Graft verlangt er 4 \$ (CAD). Patienten aus Übersee bekommen einen Rabatt von 10%.

Bei mir hat es 7185 \$ CAD für 1996 Grafts gekostet (50 Grafts sind immer frei, wenn es mehr Grafts als vereinbart werden). Der Flug hat mich 570 € gekostet. Dann kommen noch Hotelkosten, Verpflegungskosten und Kosten für Taxifahrten hinzu.

Rahal empfiehlt Patienten aus Übersee mind. 5 Tage nach der OP in Ottawa zu bleiben. Ich bin 2 Wochen dort geblieben, worüber ich auch sehr froh war, aber prinzipiell reichen 5 Tage aus. Alles in allem hat mich dieses Abenteuer ca. 6000 € gekostet.

---

---

Subject: Re: Meine HT bei Dr. Rahal (2046 Grafts)  
Posted by [Gunter](#) on Sat, 04 Apr 2009 13:53:09 GMT  
[View Forum Message](#) <> [Reply to Message](#)

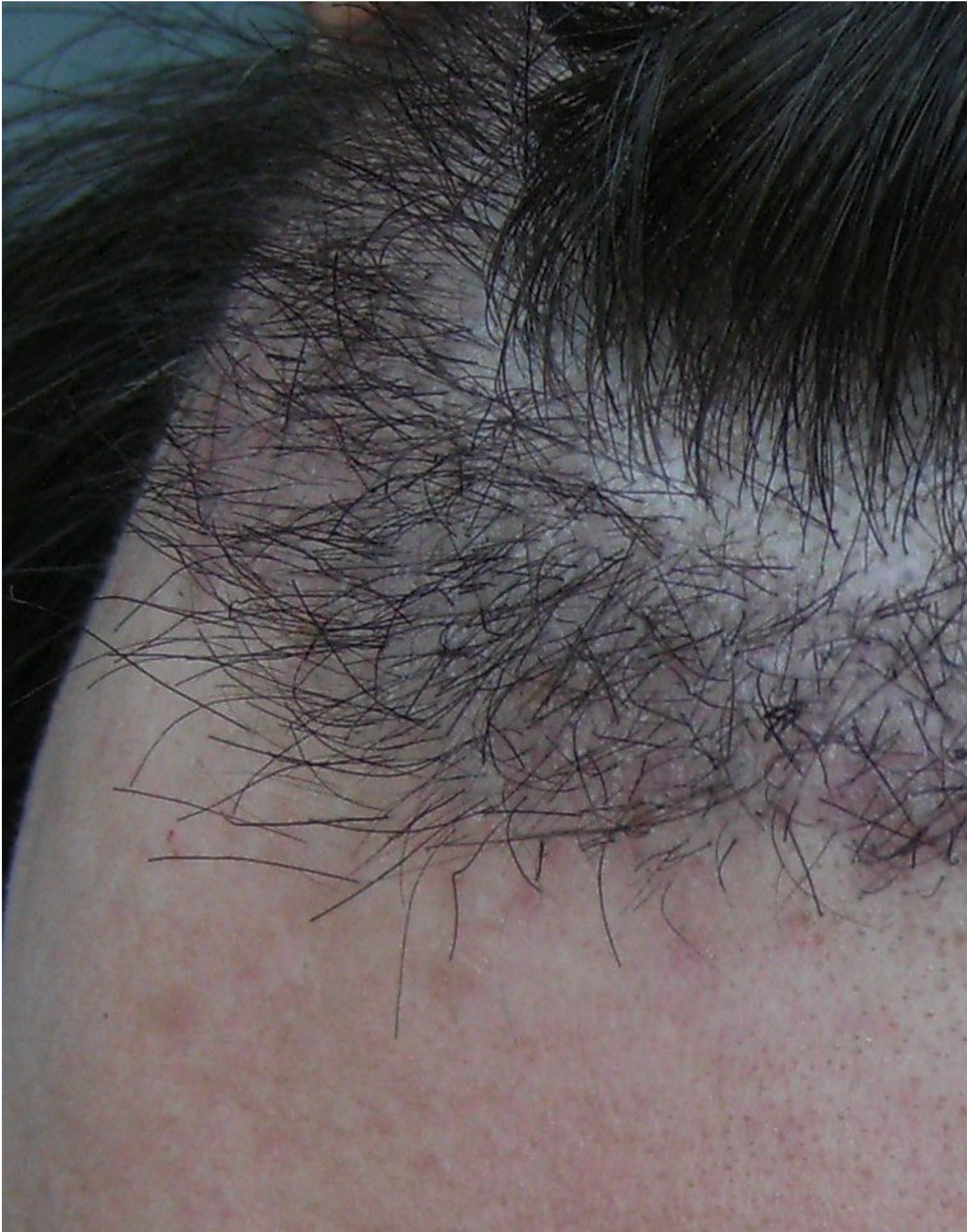---

Hier sind Bilder von 5 1/2 Wochen nach der OP. Die Empfängerzone ist ziemlich stark gerötet, aber das soll wohl normal sein bei Rahal-Patienten (ich habe mir schon Sorgen gemacht, dass ich den Minox-Foam nicht vertrage)

File Attachments

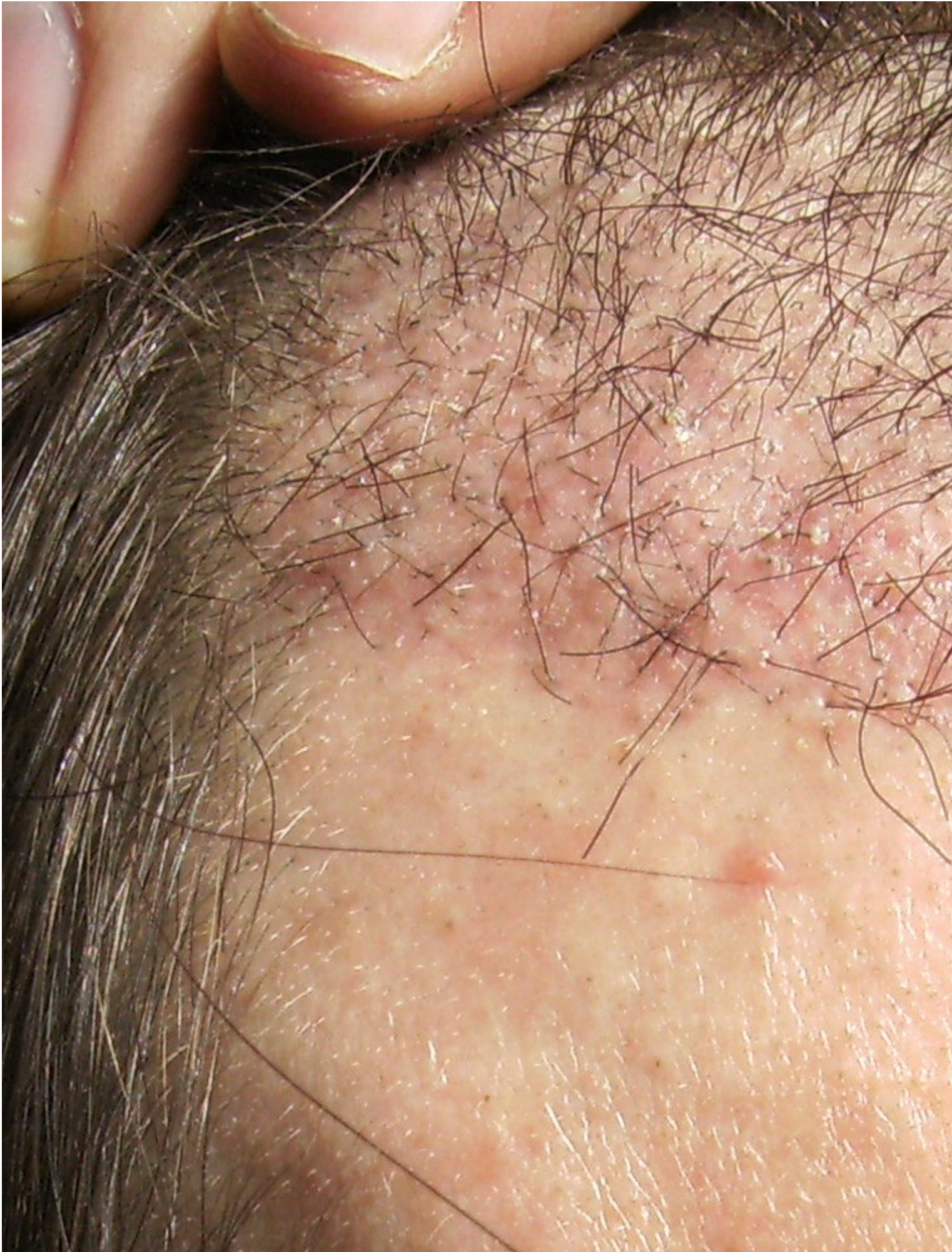---

1) [5weeks3days1.JPG](#), downloaded 517 times

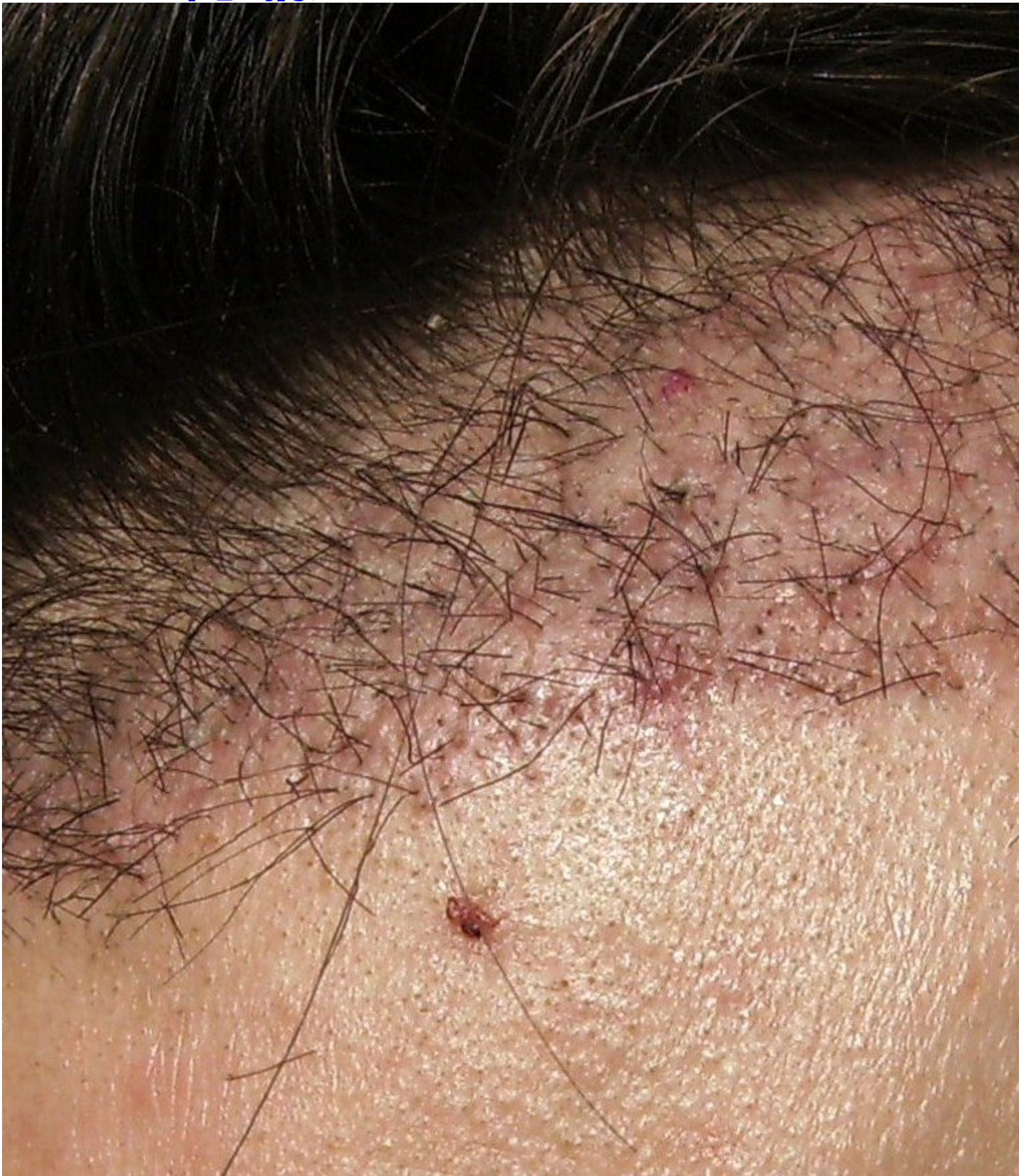



2) [5weeks3days\\_2.JPG](#), downloaded 364 times



3) [5weeks3days\\_4.jpg](#), downloaded 356 times



Subject: Re: Meine HT bei Dr. Rahal (2046 Grafts)  
Posted by [Gunter](#) on Sat, 04 Apr 2009 13:59:38 GMT  
[View Forum Message](#) <> [Reply to Message](#)

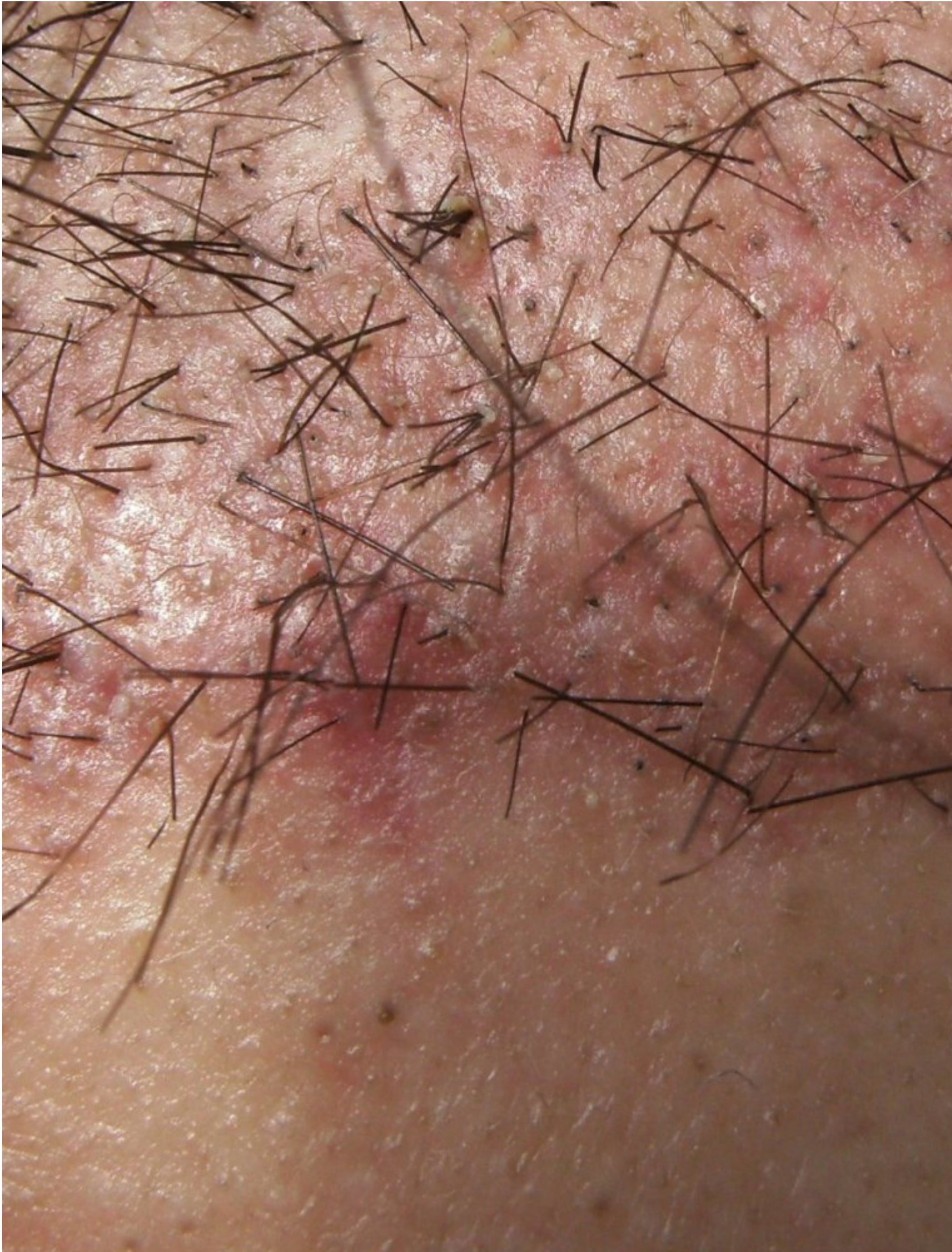---

Hier noch eine Nahaufnahme

### File Attachments

---

1) [5weeks3days\\_closeup\\_redness1.jpg](#), downloaded 403 times



Subject: Re: Meine HT bei Dr. Rahal (2046 Grafts)  
Posted by [tryout](#) on Sat, 04 Apr 2009 18:06:52 GMT  
[View Forum Message](#) <> [Reply to Message](#)

---

Hi Gunter,  
habe mir wie gewünscht die Fotos angeschaut. Sieht aus wie bei mir nach fünf Wochen. Die Rötung hält bei Extreme-Dense-Packing-Prozeduren einfach länger an. Dazu kommt, dass Rahal mit Nadel arbeitet und die Wundflächen unter der Haut etwas größer sind als bei Klingen (also sind auch die Rötungen etwas intensiver)

Bei mir waren die Rötungen nach etwa vier Monaten komplett verschwunden. Der eine braucht etwas länger, der andere weniger lang. Für mich war die Rötung nicht so wichtig, weil mein "natürliches" Haar schnell über die Empfängerzone gefallen ist. Die Rötung hat also niemand gesehen. Du bist genau da, wo Du zum jetzigen Zeitpunkt sein solltest. Keine Sorge.

---

---

Subject: Re: Meine HT bei Dr. Rahal (2046 Grafts)  
Posted by [NW5a](#) on Sat, 04 Apr 2009 18:09:55 GMT  
[View Forum Message](#) <> [Reply to Message](#)

---

Genau so ist es. Schmier dir AloeVera drauf, am besten mit Panthenol und Biotin. Hamamelis soll auch gut gegen die Rötung wirken.

Gruß

---

---

Subject: Re: Meine HT bei Dr. Rahal (2046 Grafts)  
Posted by [Predator](#) on Sat, 04 Apr 2009 20:31:15 GMT  
[View Forum Message](#) <> [Reply to Message](#)

---

Hi Gunter  
Bei mir war die Rötung immer noch nach 5m da  
Taubheit und Juckreiz habe ich immer noch  
Mache dir keine Sorgen es wird schon  
Nach einem HT bleibt die Zeit einfach stehen  
Hold the line

---

---

Subject: Re: Meine HT bei Dr. Rahal (2046 Grafts)  
Posted by [Gunter](#) on Sun, 05 Apr 2009 13:51:54 GMT  
[View Forum Message](#) <> [Reply to Message](#)

---

Vielen Dank euch, das beruhigt mich auf jeden Fall mal. Ich dachte schon, dass ich den Minox-Foam vielleicht nicht so gut vertrage und hatte mir schon überlegt ihn wegzulassen. Wann sollte man Aloe Vera auftragen, vor dem Minox-Foam oder danach?

---

---

Subject: Re: Meine HT bei Dr. Rahal (2046 Grafts)  
Posted by [Blue-Think](#) on Sun, 05 Apr 2009 14:00:06 GMT  
[View Forum Message](#) <> [Reply to Message](#)

---

Hmmm, ich glaube das ist Ansichtssache....Also ich würde erst Minox nehmen und dann das Gel....Ich glaube, wenn man das Gel vorher benutzt, dann könnte eventuell Minox nicht so gut durchziehen....

---

Subject: Re: Meine HT bei Dr. Rahal (2046 Grafts)  
Posted by [peng](#) on Wed, 08 Apr 2009 12:10:37 GMT  
[View Forum Message](#) <> [Reply to Message](#)

---

Blue think, sehe ich genauso. Alles, was die Haut irgendwie verklebt oder so beeinträchtigt wohl das Minox. Ich mache es immer so, daß ich Minox auftrage und ca. 1 - 2 Stunden später Aloe, wenn das Minox getrocknet ist.

Kommt auch immer drauf an, wie ich das auf der Arbeit oder bei der Freizeitgestaltung hinkriege.

---

Subject: Re: Meine HT bei Dr. Rahal (2046 Grafts)  
Posted by [Blue-Think](#) on Wed, 08 Apr 2009 12:29:56 GMT  
[View Forum Message](#) <> [Reply to Message](#)

---

Ich hatte in den ersten 4 Wochen nach der OP auch das Aloe-Vera Gel benutzt. Hilft zwar sehr gut gegen die Rötung, aber bei mir bildete sich ständig eine Schicht, wie bei einer Gesichtsmaske, die man abziehen kann... Ich habe die Reste oftmals nur schwer wegbekommen, weil ich in den ersten 3 Wochen einfach zu zart und vorsichtig an die Sache rangegangen bin....

---

Subject: Re: Meine HT bei Dr. Rahal (2046 Grafts)  
Posted by [Gunter](#) on Tue, 14 Apr 2009 20:37:57 GMT  
[View Forum Message](#) <> [Reply to Message](#)

---

Jetzt haben mich die doldrums voll erwischt. Die Rötung ist immer noch sehr heftig. Gestern habe ich diese Bilder Rahal geschickt. Er meinte, ich solle sofort mit dem Rogaine foam aufhören und Polysporin Salbe und hydrocortisone creme auftragen. Nur in Deutschland gibt es die Polysporin Salbe nicht - das habe ich ihm auch gerade geschrieben habe. Ich hoffe mir geht es nicht wie dem User Dahika (oder Dakiha??)!

Außerdem habe ich immer noch das Gefühl, dass meine Kopfhaut sehr stark spannt. Ich versuche möglichst nicht meinen Kopf zu stark nach vorne zu beugen, damit die Narbe nicht strecht. Bisher ist sie ca. 5 mm breit, obwohl ich immer sehr vorsichtig war. Die Region um die Narbe ist noch immer ziemlich taub (aber das kann ja sehr lange anhalten, was man bei Predator sieht).

Ich bin mir nicht mehr sicher, ob das ganze nicht zu aggressiv war! Sowohl in Sachen Dichte,

---

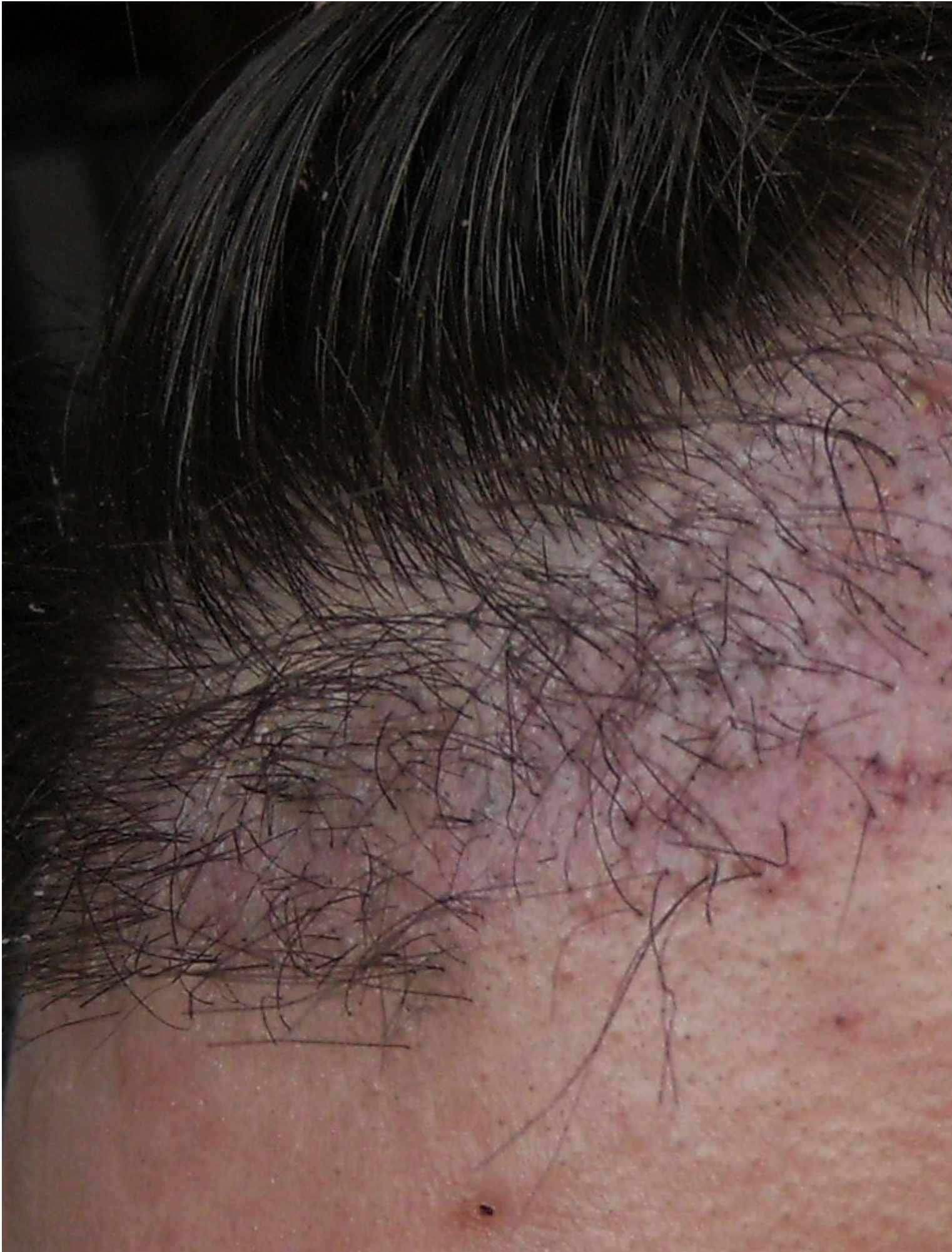aber auch im Design der Haarlinie. Aber machen kann ich jetzt sowieso nichts mehr... außer abwarten und hoffen!

## File Attachments

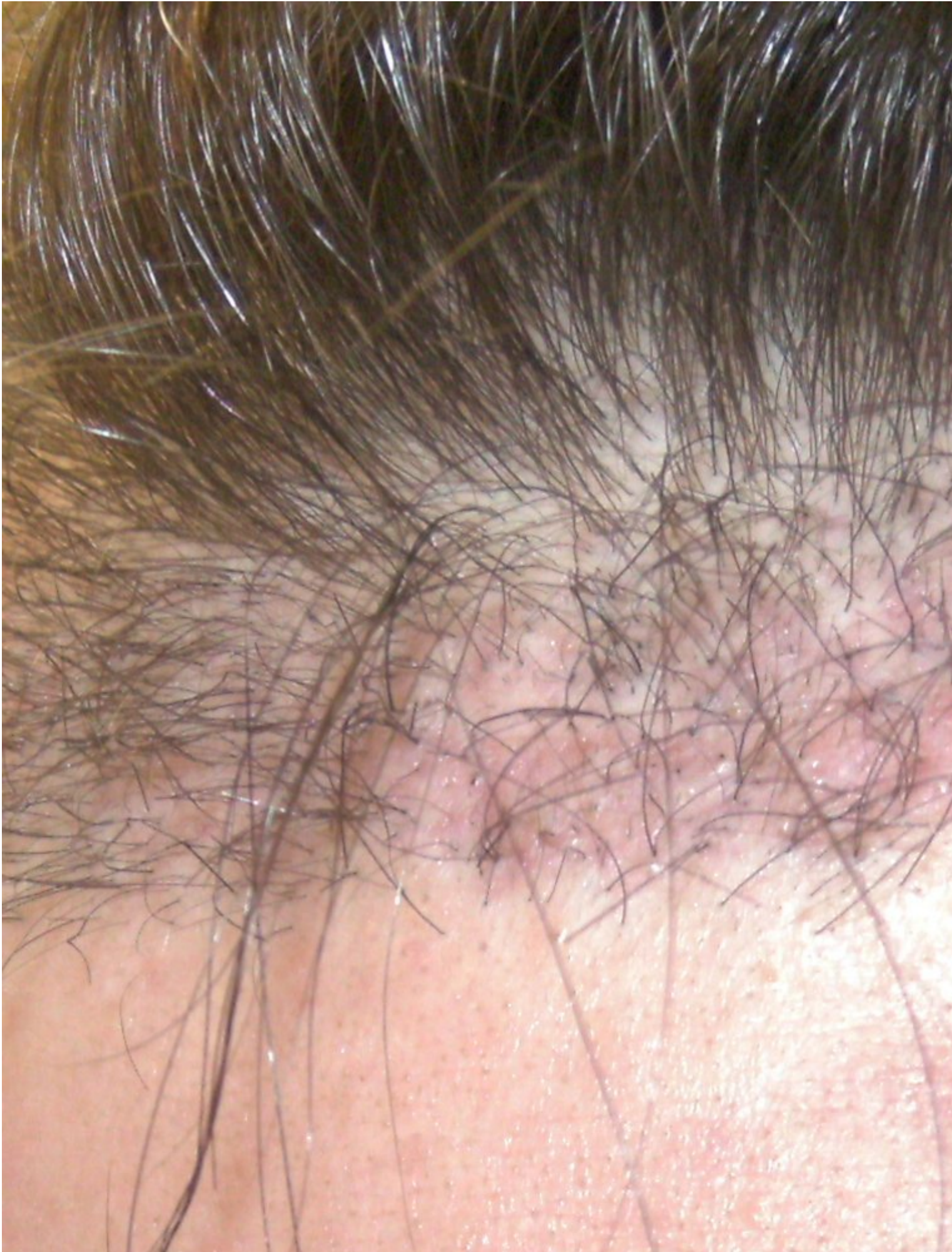---

1) [6weeks3days1.jpg](#), downloaded 355 times





2) [6weeks4days.jpg](#), downloaded 292 times



Subject: Re: Meine HT bei Dr. Rahal (2046 Grafts)  
Posted by [NW5a](#) on Tue, 14 Apr 2009 21:44:51 GMT  
[View Forum Message](#) <> [Reply to Message](#)

---

Geh zu einem Dermatologen und laß es dir gleichwertiges verschreiben und zwar hurtig ...

---

Subject: Re: Meine HT bei Dr. Rahal (2046 Grafts)  
Posted by [peng](#) on Wed, 15 Apr 2009 10:24:29 GMT  
[View Forum Message](#) <> [Reply to Message](#)

---

Mhh mal für mich Unwissenden: Was genau ist an den Bildern jetzt so tragisch? Die Rötung ist noch da, klar, aber wie vorher gesagt wurde, völlig normal. Wieso rät Rahal das Minox abzusetzen und warum muss man jetzt sofort zum Dermatologen? Ich bin genausoweit wie Gunter und bei mir siehts auch fast genau so aus, vielleicht ein bisschen weniger rot.

---

Subject: Re: Meine HT bei Dr. Rahal (2046 Grafts)  
Posted by [Blue-Think](#) on Wed, 15 Apr 2009 11:06:52 GMT  
[View Forum Message](#) <> [Reply to Message](#)

---

Minox reizt die Haut.... Daher sollte man auch erst nach 14 Tagen in der Regel mit minox angefangen. Hinzu kommt noch, dass jeder vorher seine Empfindlichkeit testen sollte, da Minoxidil nur in Alkohol lösbar ist, und Alkohol löst bei empfindliche Haut bzw. sensible oder halt nach OP, wo sowieso die Bereiche gereizt sind, Reizungen aus. Abwägen ob nach Post-OP Tag 14 auch vertragen wird.....

---

Subject: Re: Meine HT bei Dr. Rahal (2046 Grafts)  
Posted by [NW5a](#) on Wed, 15 Apr 2009 11:47:19 GMT  
[View Forum Message](#) <> [Reply to Message](#)

---

Weil sein behandelnder Arzt es ihm so gesagt hat und wenn er die Medics hier nicht bekommt, dann soll er sich Ersatz beschaffen. Soll er damit zum Frauenarzt oder wohl doch er zum Dermatologen ?

---

Subject: Re: Meine HT bei Dr. Rahal (2046 Grafts)  
Posted by [tryout](#) on Wed, 15 Apr 2009 16:15:47 GMT  
[View Forum Message](#) <> [Reply to Message](#)

---

Die Rötung sieht nicht gut aus, also setz das Minox ab und verwende keine Chemikalien irgendeiner Art. Ich finde allerdings nicht, dass es dramatisch schlimm aussieht. Meine Rötung war auch krass.

---

Subject: Re: Meine HT bei Dr. Rahal (2046 Grafts)  
Posted by [eskay87](#) on Wed, 15 Apr 2009 17:42:58 GMT  
[View Forum Message](#) <> [Reply to Message](#)

---

wieso sieht die rötung nicht gut aus??

oder sollte man von der rötung nach 15 tagen kaum was sehen?

---

---

Subject: Re: Meine HT bei Dr. Rahal (2046 Grafts)  
Posted by [Gunter](#) on Wed, 15 Apr 2009 17:45:30 GMT  
[View Forum Message](#) <> [Reply to Message](#)

---

Also ich war heute beim Hautarzt. Dieser meinte es ist definitiv entzündet und ich solle Minox sofort absetzen (habe ich gestern schon gemacht). Es wäre ein großer Fehler gewesen, Minox nach so einem Eingriff anzuwenden und keine deutsche Klinik würde so etwas empfehlen (ich wollte ihm erklären, dass Hattingen eine angesehene deutsche Klinik ist und dass die das die Minox nach 2 Tagen empfehlen, habe es dann aber aufgegeben). Durch die Entzündung könnten die Haarwurzeln sterben

Adrian (Rahals Berater) hat mir geschrieben, ich benötige ein topisches Antibiotikum und eine Hydrocortison Creme.  
Das habe ich dem Hautarzt gesagt und er hat mir Fucicort Creme verschrieben. Diese soll beides in einem sein.

---

---

Subject: Re: Meine HT bei Dr. Rahal (2046 Grafts)  
Posted by [Gunter](#) on Wed, 15 Apr 2009 17:57:28 GMT  
[View Forum Message](#) <> [Reply to Message](#)

---

Mich hat die Rötung bis jetzt auch nicht beunruhigt. Viele User berichten, dass eine langanhaltende Rötung (besonders bei Rahal-Patienten) normal sei.  
Es war schon von Anfang an gerötet und mir ist auch nicht aufgefallen, dass es schlimmer geworden ist.  
Der Moderator von <http://www.hairtransplantnetwork.com> hat mich darauf aufmerksam gemacht und mir empfohlen, Rahal Bilder zu schicken.

---

---

Subject: Re: Meine HT bei Dr. Rahal (2046 Grafts)  
Posted by [Gunter](#) on Wed, 15 Apr 2009 18:04:02 GMT  
[View Forum Message](#) <> [Reply to Message](#)

---

Ich habe vor der HT über 1 Jahr Regaine 5% benutzt. Ich hatte zeitweise das Problem, dass meine Kopfhaut trocken und schuppig wurde, das hat sich aber wieder gelegt.  
Deshalb habe ich dann nach der HT Rogaine foam benutzt. Da meine Bestellung aus den USA sehr spät ankam, habe ich erst 4 Wochen nach der OP damit begonnen. Also habe ich es jetzt

---

ungefähr 2 Wochen benutzt.

---

---

Subject: Re: Meine HT bei Dr. Rahal (2046 Grafts)  
Posted by [eskay87](#) on Wed, 15 Apr 2009 18:12:00 GMT  
[View Forum Message](#) <> [Reply to Message](#)

---

ja das problem ist wenn man sich täglich im spiegel anschaut, dann erkennt man selber nicht wie schlimm die rötung ist.

---

---

Subject: Re: Meine HT bei Dr. Rahal (2046 Grafts)  
Posted by [Gunter](#) on Wed, 15 Apr 2009 18:20:37 GMT  
[View Forum Message](#) <> [Reply to Message](#)

---

Da hast du Recht.  
Ich mache mal eine Bilderreihe von Anfang bis jetzt, auch wenn es jetzt auch nichts mehr bringt.

---

---

Subject: Re: Meine HT bei Dr. Rahal (2046 Grafts)  
Posted by [NW5a](#) on Wed, 15 Apr 2009 18:49:02 GMT  
[View Forum Message](#) <> [Reply to Message](#)

---

Also hast du direkt nach der OP gar kein Minox genommen ?

---

---

Subject: Re: Meine HT bei Dr. Rahal (2046 Grafts)  
Posted by [floater](#) on Wed, 15 Apr 2009 19:20:43 GMT  
[View Forum Message](#) <> [Reply to Message](#)

---

peng schrieb am Mit, 15 April 2009 12:24Mhh mal für mich Unwissenden: Was genau ist an den Bildern jetzt so tragisch? Die Rötung ist noch da, klar, aber wie vorher gesagt wurde, völlig normal. Wieso rät Rahal das Minox abzusetzen und warum muss man jetzt sofort zum Dermatologen? Ich bin genauso weit wie Gunter und bei mir siehts auch fast genau so aus, vielleicht ein bisschen weniger rot.

Weil die Haut nach 2000+ bis zu 4mm tiefen Einstichen einem Heilungsprozess unterworfen, sprich extrem sensibel ist.

Und wenn Rogaine 2-5% schon bei unverletzter Haut zu Irritationen / Reizungen führen kann, dann erst....RICHTIG !

floater

---

---

Subject: Re: Meine HT bei Dr. Rahal (2046 Grafts)  
Posted by [Gunter](#) on Wed, 15 Apr 2009 19:27:12 GMT  
[View Forum Message](#) <> [Reply to Message](#)

---

NW5a schrieb am Mit, 15 April 2009 20:49Also hast du direkt nach der OP gar kein Minox genommen ?

Nein, ich habe erst ca. 4 Wochen post OP damit angefangen (ich glaube 4 Wochen und 3 Tage danach)

---

---

Subject: Re: Meine HT bei Dr. Rahal (2046 Grafts)  
Posted by [Gunter](#) on Wed, 15 Apr 2009 19:35:18 GMT  
[View Forum Message](#) <> [Reply to Message](#)

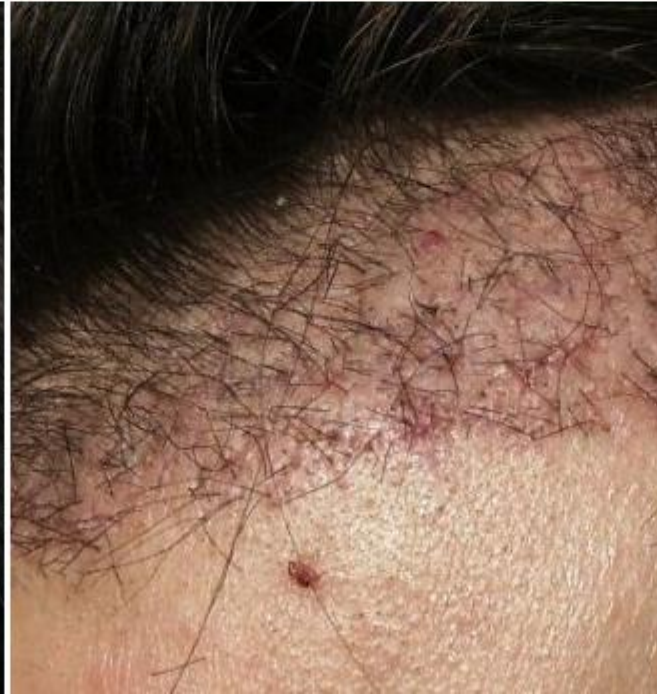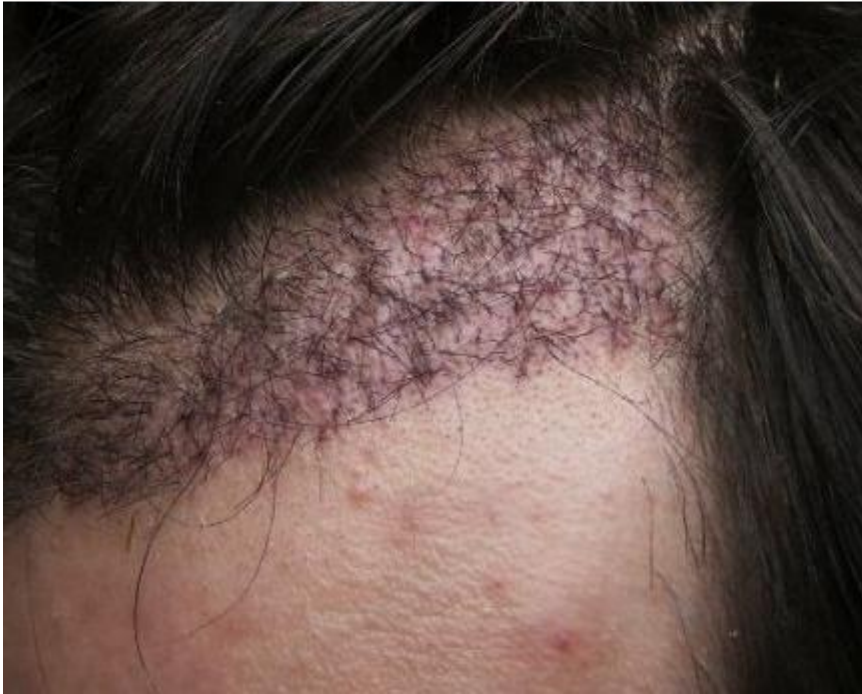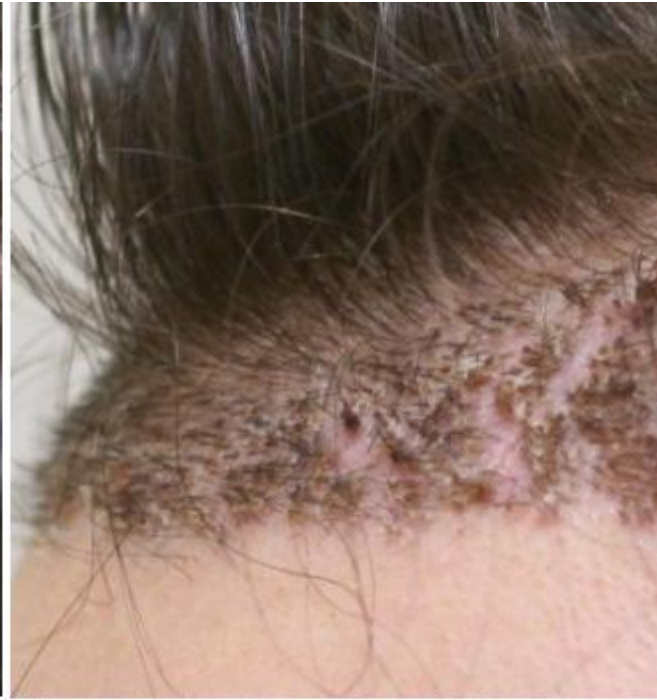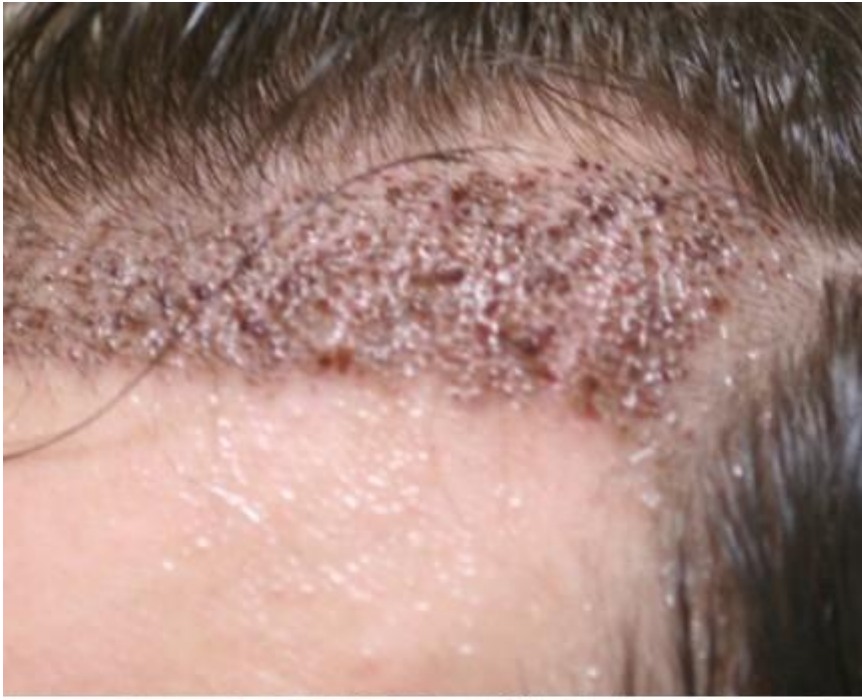---

Ich habe hier mal Bilder von Woche 1 - 6 zusammengestellt.  
Leider ist die Belichtung immer unterschiedlich und somit sind sie schlecht vergleichbar.  
Ausserdem waren bis Woche 4 die Krusten da und man kann die Hautfarbe nicht richtig sehen.

#### File Attachments

---

1) [Wochel\\_6.jpg](#), downloaded 257 times



---

Subject: Re: Meine HT bei Dr. Rahal (2046 Grafts)  
Posted by [peng](#) on Wed, 15 Apr 2009 20:33:40 GMT  
[View Forum Message](#) <> [Reply to Message](#)

ja Leute ich weiß, daß Minox reizt, ich benutze es selber.



Ich habe danach gefragt, warum bei seiner ersten Ladung Bilder alle sagen, die Rötung sei völlig normal und bei seinen Bildern ein paar Tage später gleich alles so dramatisch ist, obwohl die Rötung kein Bisschen anders aussieht.

---

---

Subject: Re: Meine HT bei Dr. Rahal (2046 Grafts)  
Posted by [floater](#) on Wed, 15 Apr 2009 20:45:05 GMT  
[View Forum Message](#) <> [Reply to Message](#)

---

peng schrieb am Mit, 15 April 2009 22:33ja Leute ich weiß, daß Minox reizt, ich benutze es selber.

Ich habe danach gefragt, warum bei seiner ersten Ladung Bilder alle sagen, die Rötung sei völlig normal und bei seinen Bildern ein paar Tage später gleich alles so dramatisch ist, obwohl die Rötung kein Bisschen anders aussieht.

Also für mich sieht es ab den 6weeks-plus Fotos nimmer "normal" aus....

---

---

Subject: Re: Meine HT bei Dr. Rahal (2046 Grafts)  
Posted by [maggo2](#) on Wed, 15 Apr 2009 20:46:36 GMT  
[View Forum Message](#) <> [Reply to Message](#)

---

Ich würd mich nie trauen auf eine HT postop minox aufzutragen, was bringt es für ein bißchen schnelleres wachstum die grafts womöglich für immer zu verlieren.

lass es bitte komplett weg.

---

---

Subject: Re: Meine HT bei Dr. Rahal (2046 Grafts)  
Posted by [Gunter](#) on Wed, 15 Apr 2009 21:01:22 GMT  
[View Forum Message](#) <> [Reply to Message](#)

---

Ich lass es auf jeden Fall weg!  
Mir ging es dabei nicht primär um ein schnelleres Wachstum. Ich habe gelesen, dass Minox evtl. die Anwuchsrate positiv beeinflussen könnte.

Ich werde jetzt eine Woche nur die Fucicort Creme auftragen.  
Wenn es dann (hoffentlich!!) besser ist werde ich gar nichts mehr auftragen. Vielleicht Aloe Vera - mal schauen.

---

---

Subject: Re: Meine HT bei Dr. Rahal (2046 Grafts)  
Posted by [NW5a](#) on Wed, 15 Apr 2009 21:01:29 GMT  
[View Forum Message](#) <> [Reply to Message](#)

---

Es geht nicht nur um die Rötung. Schau dir mal die Haut an.

---

Subject: Re: Meine HT bei Dr. Rahal (2046 Grafts)  
Posted by [floater](#) on Wed, 15 Apr 2009 21:05:44 GMT  
[View Forum Message](#) <> [Reply to Message](#)

---

Gunter schrieb am Mit, 15 April 2009 23:01Ich lass es auf jeden Fall weg!  
Mir ging es dabei nicht primär um ein schnelleres Wachstum. Ich habe gelesen, dass Minox evtl. die Anwuchsrate positiv beeinflussen könnte.

Ich werde jetzt eine Woche nur die Fucicort Creme auftragen.  
Wenn es dann (hoffentlich!!) besser ist werde ich gar nichts mehr auftragen. Vielleicht Aloe Vera - mal schauen.

Weiser Entschluß.

Alles Gute !

floater

---

Subject: Re: Meine HT bei Dr. Rahal (2046 Grafts)  
Posted by [pili](#) on Wed, 15 Apr 2009 21:21:33 GMT  
[View Forum Message](#) <> [Reply to Message](#)

---

Hi Gunter,

bevor ich deine Vergleichfotos gesehen habe hätte ich gedacht, dass es nicht von Minox kommt, aber der Verlauf ähnelt bis Woche 4 genau meinem und scheint ganz normal. Also ich denke es hat sich durch Minox entzündet. Ich hoffe sehr für dich, dass der 1 Monat deine Grafts stark gemacht hat und dass durch das Absetzen von Minox und das Antibiotikum und Kortison alles einen normalen Verlauf nimmt.

---

Subject: Re: Meine HT bei Dr. Rahal (2046 Grafts)  
Posted by [Gunter](#) on Wed, 15 Apr 2009 21:38:11 GMT  
[View Forum Message](#) <> [Reply to Message](#)

---

Ich danke euch!  
Der Tag heute hat mich einige Stunden oder wohl eher Tage meines Lebens gekostet!  
Ich habe gerade nochmal Rahal geschrieben und ihm erzählt was mein Arzt meinte und gefragt

wie er die Chancen für meine Grafts sieht.

---

---

Subject: Re: Meine HT bei Dr. Rahal (2046 Grafts)  
Posted by [tryout](#) on Thu, 16 Apr 2009 07:08:34 GMT  
[View Forum Message](#) <> [Reply to Message](#)

---

Ich finde auch, dass es ähnlich aussieht wie bei mir. Nicht nur, was die Rötung, sondern auch was die Haut angeht. Und bei mir ist alles angewachsen. Also erstmal keine Sorge, mach Dir keinen Stress.

---

---

Subject: Re: Meine HT bei Dr. Rahal (2046 Grafts)  
Posted by [peng](#) on Thu, 16 Apr 2009 09:05:32 GMT  
[View Forum Message](#) <> [Reply to Message](#)

---

Ja toll dann kann ich meine Grafts wohl auch in die Tonne treten. Meine Haut ist zwar nicht ganz so rot und an manchen Stellen schon wieder ganz normal, aber ich hab Minox ab dem 2. Postop Tag aufgetragen. Weil die Hattinger das so angeordnet haben. Ich setze das jetzt auch ab und hoffe, daß das alles hier nur Panikmache ist.....

---

---

Subject: Re: Meine HT bei Dr. Rahal (2046 Grafts)  
Posted by [eskay87](#) on Thu, 16 Apr 2009 09:58:10 GMT  
[View Forum Message](#) <> [Reply to Message](#)

---

bei gunter hat sich die haut entzündet....was bei dir wahrscheinlich nicht fall ist

---

---

Subject: Re: Meine HT bei Dr. Rahal (2046 Grafts)  
Posted by [Blue-Think](#) on Thu, 16 Apr 2009 10:07:11 GMT  
[View Forum Message](#) <> [Reply to Message](#)

---

@peng

Mal doch nicht gleich den Teufel an die Wand....Jeder reagiert auf Minox unterschiedlich....und bei dir ist es bestimmt nicht entzündet, oder???

---

---

Subject: Re: Meine HT bei Dr. Rahal (2046 Grafts)  
Posted by [NW5a](#) on Thu, 16 Apr 2009 10:29:09 GMT  
[View Forum Message](#) <> [Reply to Message](#)

---

Wir reden hier über Gunter und jeder reagiert anders. Viele nehmen Minox postop und haben ihre Grafts behalten.

Zeig doch mal Fotos von dir !

Gruß

---

---

Subject: Re: Meine HT bei Dr. Rahal (2046 Grafts)  
Posted by [Treblig](#) on Thu, 16 Apr 2009 11:00:33 GMT  
[View Forum Message](#) <> [Reply to Message](#)

---

Ich würd Minox-wenn überhaupt-vorher testen,und das einen längeren Zeitraum vor der OP. Es könnte ja auch sein das Gunters haut allgemein mit Rötungen auf Minox reagiert. Und das ist dann durch die "Wunden" jetzt doppelt so schlimm.

Aber trag deine verordneten Medikamente auf und teste Minox erst wieder wenn die Grafts 100% angewachsen sind. Auch bei den Medikamenten würd ich erst testen.

Wird schon gut gehen. Frohes Wachstum.

---

---

Subject: Re: Meine HT bei Dr. Rahal (2046 Grafts)  
Posted by [tryout](#) on Thu, 16 Apr 2009 12:28:31 GMT  
[View Forum Message](#) <> [Reply to Message](#)

---

Das ist doch jetzt ein Witz, oder? Horden von Usern hier haben nach OP's bei Hattingenhair, Rahal, etc. Minox genommen. Ich auch. In den meisten Fällen gab es null Probleme und schnelles Wachstum. Rötungen an sich sind bis zu Monat 5 völlig normal und bei Rahal immer etwas ausgeprägter. Wer empfindlich auf Minox reagiert (wie Gunter) soll es halt lassen, aber hier wird ja Panikmache ohne Ende betrieben.

---

---

Subject: Re: Meine HT bei Dr. Rahal (2046 Grafts)  
Posted by [NW5a](#) on Thu, 16 Apr 2009 13:16:06 GMT  
[View Forum Message](#) <> [Reply to Message](#)

---

Er hatte doch geschrieben, daß er es vorher schon genommen hatte und nur "Schuppen" bekommen hatte.

Es muss jetzt wirklich NIEMAND glauben, daß seine Grafts durch Minox nach der HT getötet wurden. Gunter hat es sogar erst Wochen postop genommen. Evtl. hat es sogar nichts mit Minox zutun.

Gruß

---

---

Subject: Re: Meine HT bei Dr. Rahal (2046 Grafts)  
Posted by [tryout](#) on Thu, 16 Apr 2009 13:17:18 GMT  
[View Forum Message](#) <> [Reply to Message](#)

---

Der Junge hat in sechs Monaten ein vorzeigbar gutes Zwischenresultat. Die Wette biete ich gerne an. Punkt.

---

Subject: Re: Meine HT bei Dr. Rahal (2046 Grafts)  
Posted by [NW5a](#) on Thu, 16 Apr 2009 13:36:13 GMT  
[View Forum Message](#) <> [Reply to Message](#)

---

Du kannst wetten was du willst. Hauptsache ist, daß es erkannt wurde, daß diese "Rötung" nicht normal war  
Ich wünsche ihm, daß er in 10 Monaten eine Superresultat hat, wie viele Rahal Patienten. Der arme Kerl hatte ja schon eine schlechte Erfahrung hinter sich.

Gruß

---

Subject: Re: Meine HT bei Dr. Rahal (2046 Grafts)  
Posted by [tryout](#) on Thu, 16 Apr 2009 13:37:52 GMT  
[View Forum Message](#) <> [Reply to Message](#)

---

Ich fand die Rötung noch im akzeptablen Bereich. Was erwartest Du nach einer Ultra-Dense-Packing-Session, in der die Haut auf kleinstem Raum von 2046 Löchern durchsiebt wird? Wie gesagt: Bei Pili und mir sah's ähnlich aus. Du hast meine Rötung ja selbst nach 4 Monaten noch gesehen.

---

Subject: Re: Meine HT bei Dr. Rahal (2046 Grafts)  
Posted by [NW5a](#) on Thu, 16 Apr 2009 13:39:46 GMT  
[View Forum Message](#) <> [Reply to Message](#)

---

Wie ich es dir gesagt hatte, sah es für mich anders aus. Aber egal ...

---

Subject: Re: Meine HT bei Dr. Rahal (2046 Grafts)  
Posted by [Blue-Think](#) on Thu, 16 Apr 2009 15:32:12 GMT  
[View Forum Message](#) <> [Reply to Message](#)

---

Ich denke es bringt jetzt nichts sich den Kopf darüber zu zerbrechen und notorisch alles schwarz zu sehen ebenfalls....Abwarten und Tee trinken heißt jetzt die Devise....Das wird bestimmt ein Hammer-Ergebnis....

---

---

Subject: Re: Meine HT bei Dr. Rahal (2046 Grafts)  
Posted by [Gunter](#) on Thu, 16 Apr 2009 17:30:16 GMT  
[View Forum Message](#) <> [Reply to Message](#)

---

Ich danke euch für die aufmunternden Worte. Wie ihr euch sicher vorstellen könnt, ist für mich gestern erst mal eine Welt zusammengebrochen.  
Wenn diese Geschichte schief geht, habe ich ein riesiges Problem!

---

Subject: Re: Meine HT bei Dr. Rahal (2046 Grafts)  
Posted by [Treblig](#) on Thu, 16 Apr 2009 17:37:35 GMT  
[View Forum Message](#) <> [Reply to Message](#)

---

Geht sie nicht. Alles wird gut. Die Haut macht halt manchmal was sie will...

Aber auch vom logischen her, auch wenn die Rötung vom Minox kommt... Was soll da bitte mit den schon festen Grafts passieren?

---

Subject: Re: Meine HT bei Dr. Rahal (2046 Grafts)  
Posted by [Gunter](#) on Thu, 16 Apr 2009 17:40:30 GMT  
[View Forum Message](#) <> [Reply to Message](#)

---

Dies hier dürfte User, die wegen Minox besorgt sind, erst einmal beruhigen. Dr. Rahal schrieb mir:

gunter

we always recommend the rogain after two weeks and we get great results. some even recommend it after few days.

the rogain increases the blood supply and helps the growth.

this doctor is he a dermatologist? or a hair transplant surgeon?

apply the treatment for 3 times per day for one week and get back to me with your improvement.

rogain does not cause infection but it may cause irritation. so if what you have is irritation, then this can be a side effect from rogain.

if it is infection, then it is from the ingrown hairs trying to come out.

it is hard for me to tell from the pictures, but i do know that it is not an infection directly related to the surgery at this point in time.

either way, stop the rogain (as you already have) and continue the medication ointment and we'll see your progress

h rahal

---

---

Subject: Re: Meine HT bei Dr. Rahal (2046 Grafts)  
Posted by [Gunter](#) on Thu, 16 Apr 2009 18:02:26 GMT  
[View Forum Message](#) <> [Reply to Message](#)

---

Treblig schrieb am Don, 16 April 2009 19:37 Geht sie nicht. Alles wird gut. Die Haut macht halt machmal was sie will...

Aber auch vom logischen her, auch wenn die Rötung vom Minox kommt... Was soll da bitte mit den schon festen Grafts passieren?

Danke für die netten Worte.

Der Hautarzt bei dem ich gestern war meinte, dass sich die Haarwurzeln entzünden können und dann absterben

Ich fragte, was er meine wie groß der Schaden bereits wäre. Dazu meinte er, bis jetzt noch nicht so groß. Ich weiß nicht, ob er das nur zu meiner Beruhigung gesagt hat.

Zunächst klang es nämlich etwas anders: Als ich ihm von Minox erzählte, sagte er mir, dass keine deutsche Klinik Minox nach einer HT empfehlen würde. Das würden nur ausländische Kliniken machen (er ist wohl der Ansicht, dass deutsche Kliniken gut sind) Dann wollte ich ihm erklären, dass die einzige gute dt. Klinik Minox bereits ab Tag 2 empfiehlt. Dadurch schien er zu glauben, dass ich Minox weiter nehmen möchte und sagte, dass ich dadurch die gesamten Grafts verliere.

---

Subject: Re: Meine HT bei Dr. Rahal (2046 Grafts)  
Posted by [Blue-Think](#) on Thu, 16 Apr 2009 19:47:59 GMT  
[View Forum Message](#) <> [Reply to Message](#)

---

Kennt dein Hautarzt mit der HT-Materie überhaupt aus???

---

Subject: Re: Meine HT bei Dr. Rahal (2046 Grafts)  
Posted by [floater](#) on Thu, 16 Apr 2009 19:59:40 GMT  
[View Forum Message](#) <> [Reply to Message](#)

---

Hi Gunter,

Du hast in den ersten 4 Wochen PostOp kein Minoxidil aufgetragen - in diesem Zeitraum schaffen es in der Regel (bei einem doc wie Rahal) 80-90% der grafts an die Blut / Nährstoffversorgung anzukoppeln und sind in weiterer Folge relativ safe.

Dann hast Du mit Minox begonnen.

Relativ schnell nach Auftreten der Infektion / Irritation hast Du das Minoxidil abgesetzt und mit einer zigfach erprobten Therapie in Form der Salbe begonnen.

Vergiß nicht, dass in Deinem Blut, das ja die grafts "umspült", zusätzlich noch unter anderem Leukozyten aka "weisse Blutkörperchen" unterwegs sind - deren Aufgabe ist es

Krankheitserreger aufzuspüren und zu killen.

Also geh davon aus, dass Deine grafts im Moment von einer ziemlich großen Armee verteidigt werden und den Eindringlingen grad mächtig in den Ar... getreten wird - denn am Ende siegen immer die Guten

floater

---

---

Subject: Re: Meine HT bei Dr. Rahal (2046 Grafts)  
Posted by [maggo2](#) on Thu, 16 Apr 2009 20:02:34 GMT  
[View Forum Message](#) <> [Reply to Message](#)

---

schön formuliert, , oder

die Gesundheitspolizei bekämpft die Eindringlinge

---

---

Subject: Re: Meine HT bei Dr. Rahal (2046 Grafts)  
Posted by [floater](#) on Thu, 16 Apr 2009 20:11:38 GMT  
[View Forum Message](#) <> [Reply to Message](#)

---

maggo2 schrieb am Don, 16 April 2009 22:02schön formuliert, , oder

die Gesundheitspolizei bekämpft die Eindringlinge

Schlacht um Zone 1 und 2

---

---

Subject: Re: Meine HT bei Dr. Rahal (2046 Grafts)  
Posted by [Gunter](#) on Thu, 16 Apr 2009 20:25:50 GMT  
[View Forum Message](#) <> [Reply to Message](#)

---

hoffe du hast Recht, und ich hoffe meine weißen Blutkörperchen sind nicht die Orks!

---

---

Subject: Re: Meine HT bei Dr. Rahal (2046 Grafts)  
Posted by [Gunter](#) on Thu, 16 Apr 2009 20:45:53 GMT  
[View Forum Message](#) <> [Reply to Message](#)

---

Blue-Think schrieb am Don, 16 April 2009 21:47Kennt dein Hautarzt mit der HT-Materie überhaupt aus???



Er meinte, er habe schon ein paar Patienten mit einer HT gehabt. Als ich ihm vom Minox erzählt habe, meinte er, dass keine dt. Klinik Minox nach einer HT empfehlen würde (dies klang ein wenig so, als ob er der Meinung ist, dass es in Deutschland gute Kliniken gibt). Ich versuchte ihm zu erklären, dass Hattingen eine Klinik mit sehr gutem Ruf wäre und dass die Minox ab Tag 2 empfehlen. Aber er war fest der Meinung, dass es unverantwortlich wäre Minox nach einer HT zu empfehlen.

Aber wie wir ja alle wissen, empfehlen viele top Kliniken Minox und wir wissen ja auch, dass es in Deutschland nicht wirklich viele gute Kliniken gibt.

Er hat es sich dann noch mit einer Lupe angeschaut und meinte, dass es sehr schön gemacht sei.

---

Subject: Re: Meine HT bei Dr. Rahal (2046 Grafts)  
Posted by [peng](#) on Thu, 16 Apr 2009 20:46:19 GMT

[View Forum Message](#) <> [Reply to Message](#)

also generell würde ich nicht sagen, daß meine Haut entzündet ist. Habe nur vereinzelt Pickel bekommen, da ist die Haut dann Stellenweise schon ziemlich rot, aber eben nur bei den Pickeln. Wie auch immer, ich setze Minox erst mal ab und habe heute wieder mit Aloe Vera angefangen, daß ich leider aus Faulheit nach 3 Wochen wieder gelassen hab

Aber scheinbar bin ich ja hier der einzige, der Minox sofort nach der OP genommen hat. Alle anderen haben ja scheinbar mindestens 4 Wochen gewartet. Wobei ich genaugenommen erst nach drei Tagen mit Minox begonnen hab, weil das Wochenende dazwischen war.

Ich dachte eigentlich, daß die Grafts sich sofort an die Blutversorgung anschließen, also innerhalb der ersten paar Tage?

Diesen Zeitraum hat floater jetzt zB auf 4 Wochen ausgedehnt. Klingt für mich unplausibel, da ein Organ wie ein Haarfollikel bestimmt nicht Wochen ohne Nährstoffversorgung auskommt, deswegen müßte eine Ankopplung an die Blutversorgung eigentlich sofort nach dem Einpflanzen erfolgen, oder nicht?

Es geht ja nicht ums fest anwachsen, nur um die Versorgung.

---

Subject: Re: Meine HT bei Dr. Rahal (2046 Grafts)  
Posted by [maggo2](#) on Thu, 16 Apr 2009 20:49:57 GMT

[View Forum Message](#) <> [Reply to Message](#)

ich hatte auch letztes jahr nach meiner ht eine leichte reaktion auf das biotin spray, habs zu oft gesprüht, bekam ne rötung und pickel, da hab ich es sofort abgesetzt, cortison geschmiert und dipondrin genommen, ein antihystaminikum, was sehr geholfen hat.

das allerwichtigste ist sicher den auslöser wegzulassen, dann hast du schon die halbe miete.

---

---

Subject: Re: Meine HT bei Dr. Rahal (2046 Grafts)  
Posted by [Treblig](#) on Thu, 16 Apr 2009 21:59:12 GMT  
[View Forum Message](#) <> [Reply to Message](#)

---

Geh mal nicht danach was dein Hautarzt sagt. Auch wenn er sicher Ahnung von Haut hat, sicher stehen im Studium auch Haare mit auf dem Programm.

Aber alleine schon die Aussage das deutsche Kliniken kein Minox empfehlen und nur sowas aus dem Ausland kommt, bringt rüber das dein Arzt keine Ahnung hat was HT's angeht! Woher auch?

Dr. Rahal ist der Operateur, also geh nach dem was der sagt.

---

---

Subject: Re: Meine HT bei Dr. Rahal (2046 Grafts)  
Posted by [eskay87](#) on Fri, 17 Apr 2009 08:22:07 GMT  
[View Forum Message](#) <> [Reply to Message](#)

---

hmm ich frage mich wie es sich von minox entzünden soll???

in minox ist doch der größte teil alkohol.

alkohol sollte doch desinfizierend sein?!?!?!?

ich glaub dein hautarzt sollte bei muttermal begutachtung bleiben.

also mach dich nicht verrückt.

---

---

Subject: Re: Meine HT bei Dr. Rahal (2046 Grafts)  
Posted by [tryout](#) on Fri, 17 Apr 2009 09:25:59 GMT  
[View Forum Message](#) <> [Reply to Message](#)

---

Bei diesem Patienten sah die Haut nach etlichen Wochen auch superscheiße aus (wie bei mir). Und nach vier Monaten hat das Wachstum dennoch ganz stark begonnen.

<http://www.hairtransplantnetwork.com/blog/journal.asp?CopyID =2679&WebID=1050>

Wie gesagt: Wer nach einer OP mit 2000 Wunden (!) auf engstem Raum glaubt, dass Rötungen

---

und Entzündungen in einzelnen Bereichen unnormale sind, der sollte sich tiefergehend mit dem Thema befassen. Schließlich kann schon eine einzelne (!) Schürfwunde am Knie von einem leichten Ausrutscher beim Joggen böse Entzündungen nach sich ziehen. Da jetzt in aller Ausschließlichkeit auf das Minox zu verweisen oder auf ein vermeintlich zu tiefes Setzen klingt für mich in etwa so plausibel wie die Annahme, dass die Amerikaner einst vor den Toren Bagdads reihenweise Selbstmord verübt haben. Eine Haartransplantation ist eben eine Operation und kein Ponyhof. Rötungen können seeeeeehr lange seeeeeehr belastend sein.

Klar, wenn jemand als NW5 zu einer bekannten deutschen Klinik (die kein Minox empfiehlt, weil sie es vielleicht gar nicht kennt) geht, und die Haut ihm auf die riesige Fläche 800 Grafts, dann ist von einer länger anhaltenden Rötung nicht auszugehen. Aber hier verhält es sich eben anders. Und da Rahal mit Nadeln arbeitet, ist die Wundfläche unter der Haut auch etwas größer als bei Blades (habe das schon 1000 Mal gepostet). Im Schnitt hält die Rötung bei Rahal-Patienten deutlich länger als bei Patienten anderer Ärzte. Im Schnitt sind die Ergebnisse bei Rahal-Patienten aber auch deutlich besser als bei anderen Ärzten. Es gibt keinen aktuellen Strip-Arzt, dessen Patienten (und nicht er selbst!) so viele überzeugende und völlig ausdokumentierte Haarlinienergebnisse zeigen.

[http://hair-restoration-info.com/eve/forums/a/tpc/f/74660608\\_61/m/556101702](http://hair-restoration-info.com/eve/forums/a/tpc/f/74660608_61/m/556101702)

---

---

Subject: Re: Meine HT bei Dr. Rahal (2046 Grafts)  
Posted by [NW5a](#) on Fri, 17 Apr 2009 18:41:17 GMT  
[View Forum Message](#) <> [Reply to Message](#)

---

Gut gebrüllt Löwe, aber die Haut sah für mich in dem Beispiel anders aus.

Gunter kann froh sein, warum auch immer es sich entzündet hat, daß es entdeckt worden ist. Keiner hier redet davon, daß Rahal jetzt ein schlechter Arzt ist

---

---

Subject: Re: Meine HT bei Dr. Rahal (2046 Grafts)  
Posted by [maggo2](#) on Fri, 17 Apr 2009 23:20:05 GMT  
[View Forum Message](#) <> [Reply to Message](#)

---

ergebnisse?? Top, recht hat er, aber das ist keine normale Rötung sondern eher eine Entzündung, deshalb glaube ich schon, der richtige Weg ist eine weitere Reizung auszuschalten: sprich, Minox weg zu lassen, was er ja wohl macht.

---

---

Subject: Re: Meine HT bei Dr. Rahal (2046 Grafts)  
Posted by [Gunter](#) on Sat, 18 Apr 2009 12:31:53 GMT  
[View Forum Message](#) <> [Reply to Message](#)

---

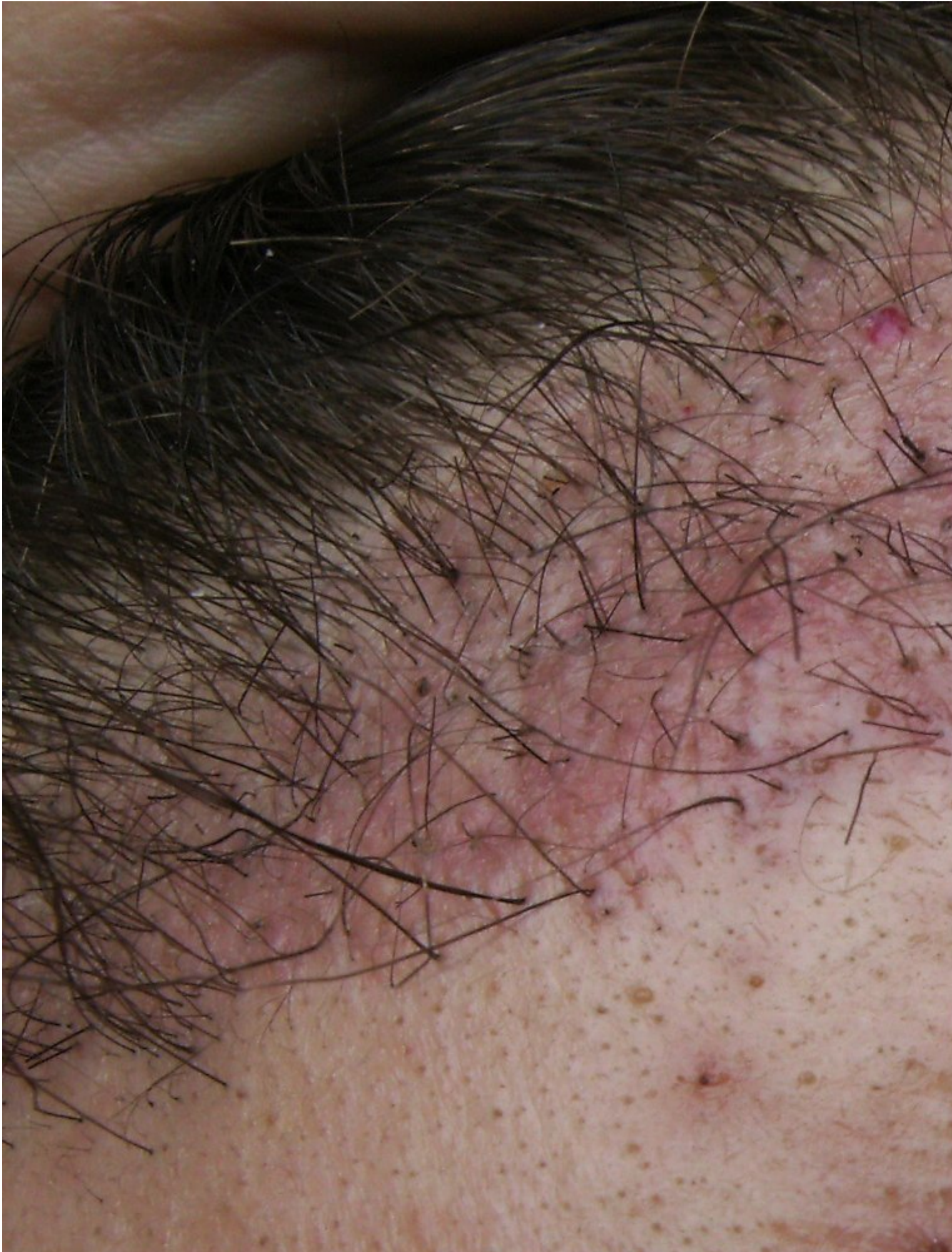Ich habe nun 2 Tage wie von Rahal empfohlen nur Fucicort Creme 3 Mal am Tag aufgetragen. (Bei der Behandlung war der Hautarzt der gleichen Meinung wie Rahal, auch wenn er nicht unbedingt eine Ahnung von HTs zu haben scheint).

Hier ist das Ergebnis. Ich kann es schlecht beurteilen, weil ich es dauernd sehe. Für mich sieht es eigentlich fast immer gleich aus.

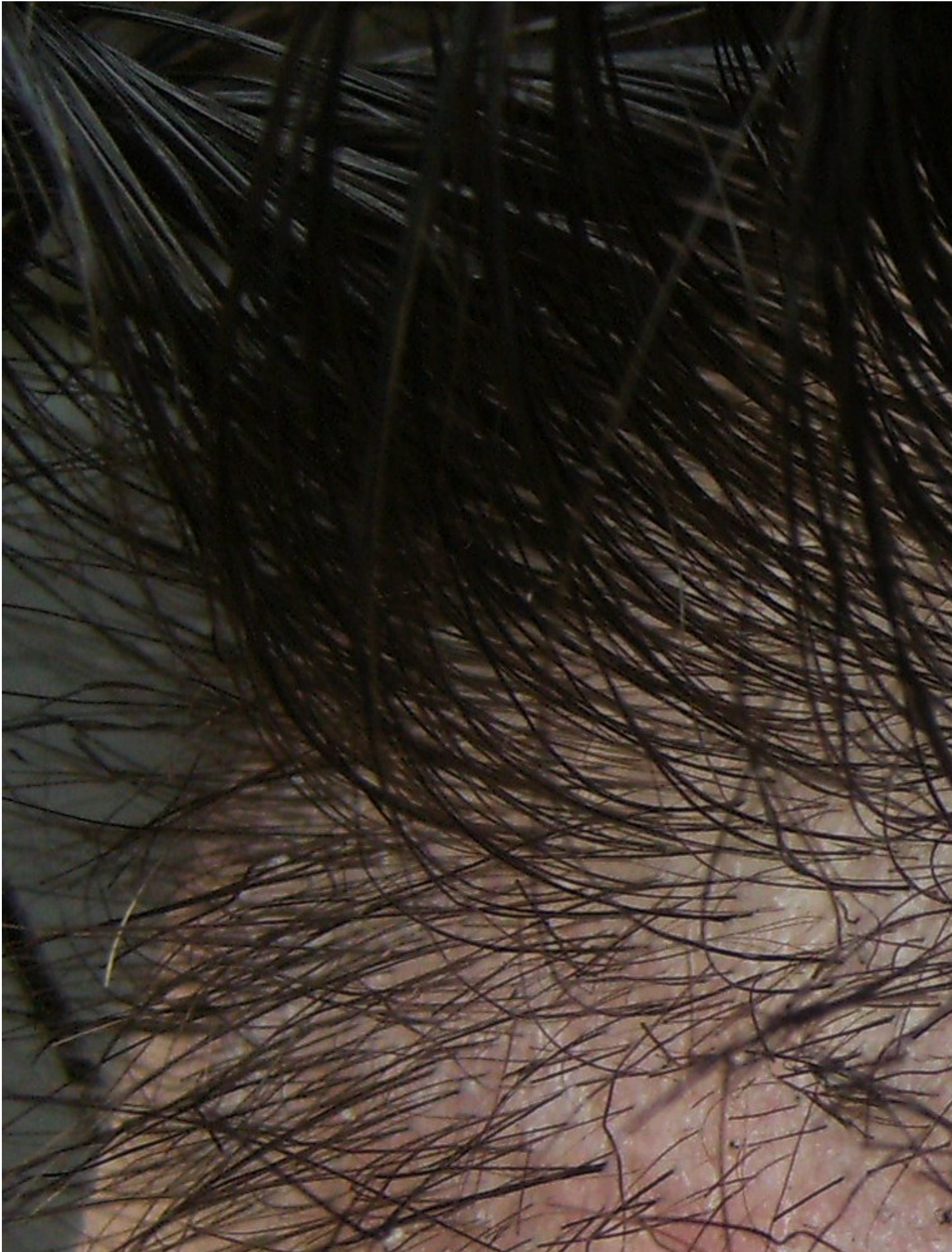### File Attachments

---

1) [7weeks3days\\_fucicort2days\\_1.jpg](#), downloaded 256 times

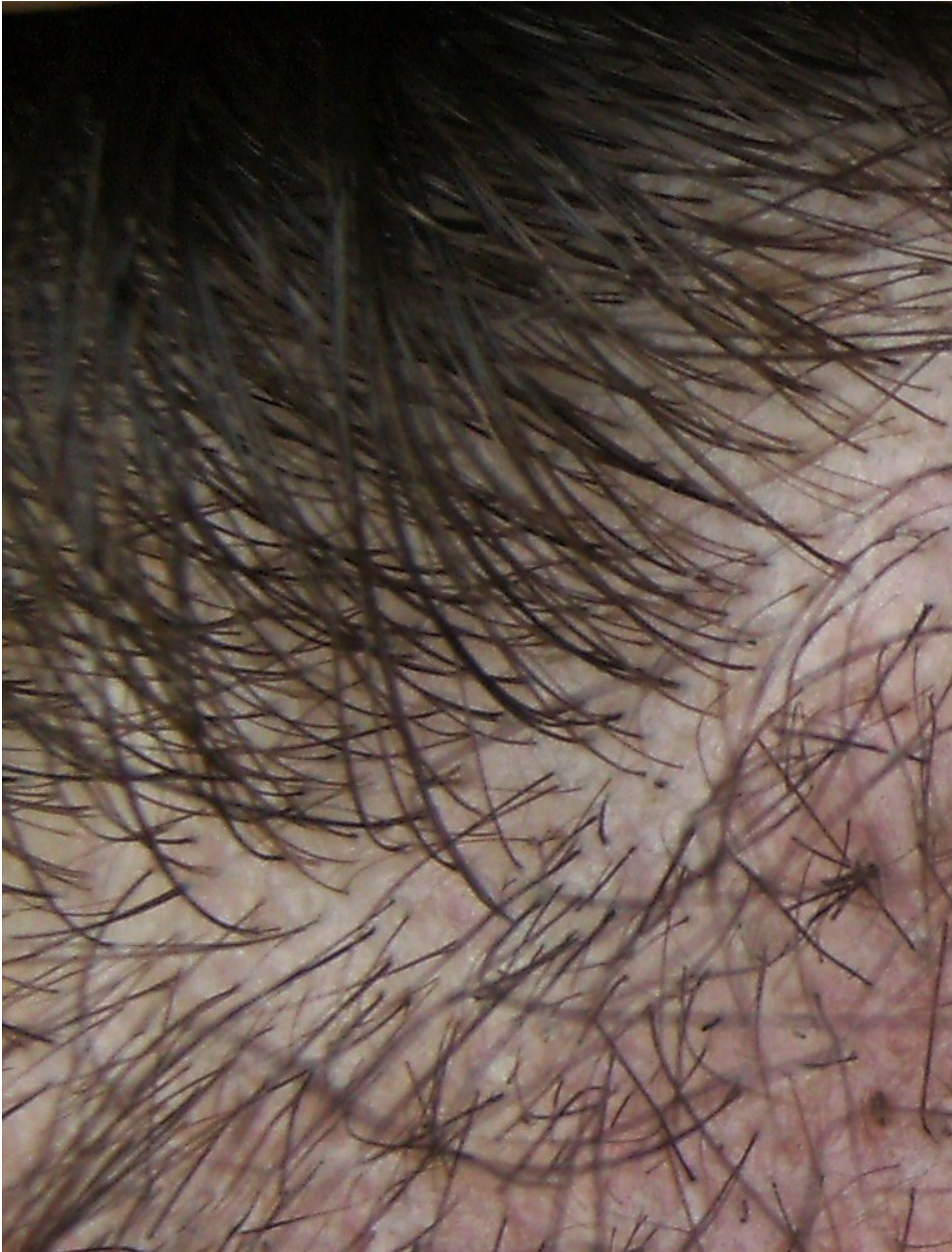

2) [7weeks3days\\_fucicort2days\\_2.JPG](#), downloaded 199 times



3) [7weeks3days\\_fucicort2days\\_4.JPG](#), downloaded 178 times





Subject: Re: Meine HT bei Dr. Rahal (2046 Grafts)  
Posted by [maggo2](#) on Sat, 18 Apr 2009 12:38:15 GMT  
[View Forum Message](#) <> [Reply to Message](#)

---

Mach dir keinen Kopf, ich hatte mal starke neurodermitis, an den geröteten bzw. entzündeten Stellen hatte ich starken Haarausfall, die kamen auch wieder nach, mein Hautarzt meinte, dass man durch eine Entzündung schon dauerhaft Haare verlieren kann, aber das muss über längere Zeit chronisch sein.

du machst alles richtig und es wird auch alles gut werden.

---

---

Subject: Re: Meine HT bei Dr. Rahal (2046 Grafts)  
Posted by [Gunter](#) on Sat, 18 Apr 2009 13:32:20 GMT  
[View Forum Message](#) <> [Reply to Message](#)

---

Danke dir.  
Bis jetzt habe ich noch Hoffnung, dass es trotz der Komplikationen noch gut werden kann.

Und die von tryout geposteten Fälle lassen ja auch hoffen.

---

---

Subject: Re: Meine HT bei Dr. Rahal (2046 Grafts)  
Posted by [Gunter](#) on Sun, 19 Apr 2009 12:12:26 GMT  
[View Forum Message](#) <> [Reply to Message](#)

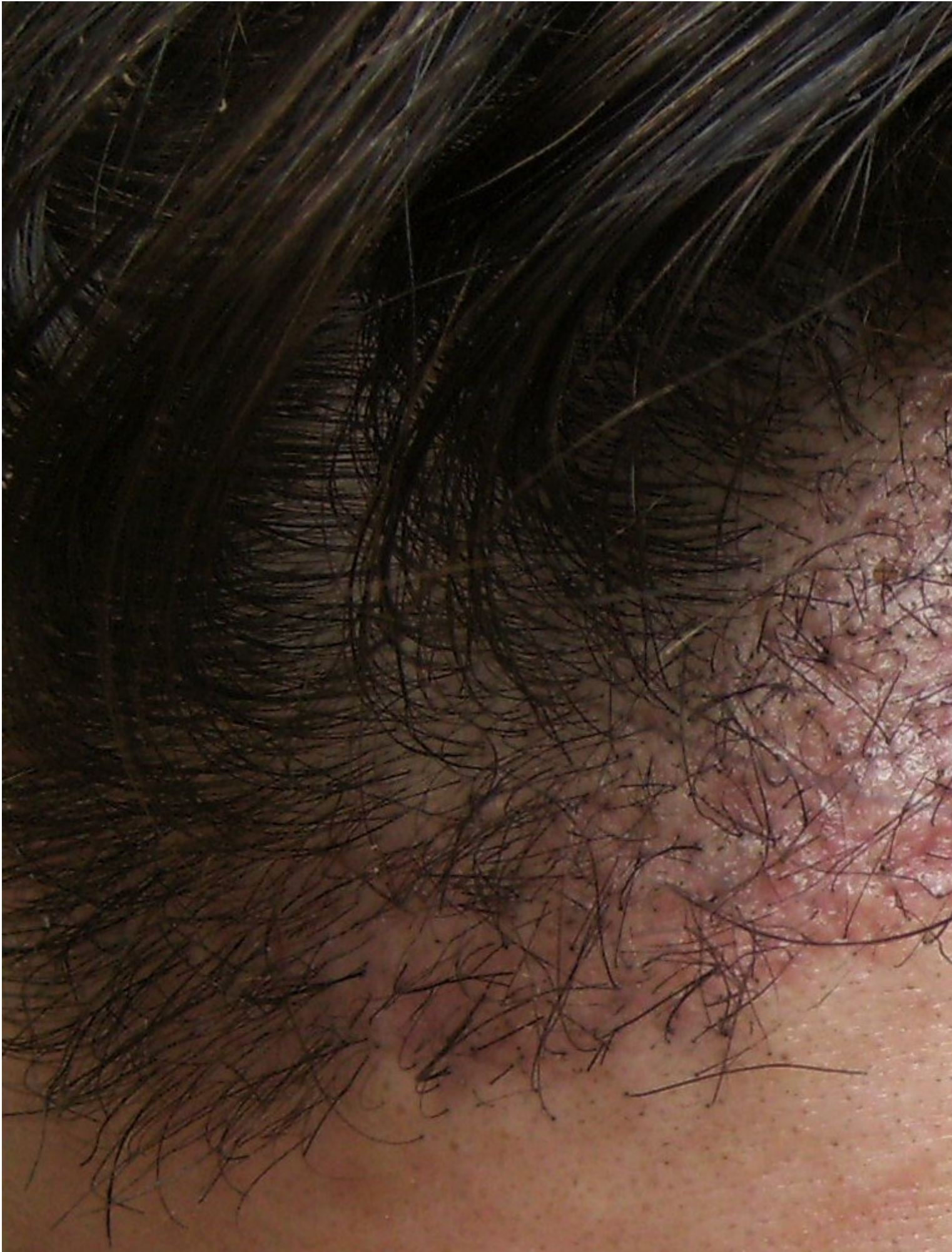---

Hier sind Bilder 3 Tage nach Beginn der Behandlung mit Fucicort Creme. Ich bin mir nicht ganz sicher, aber ich glaube es hat sich etwas gebessert.

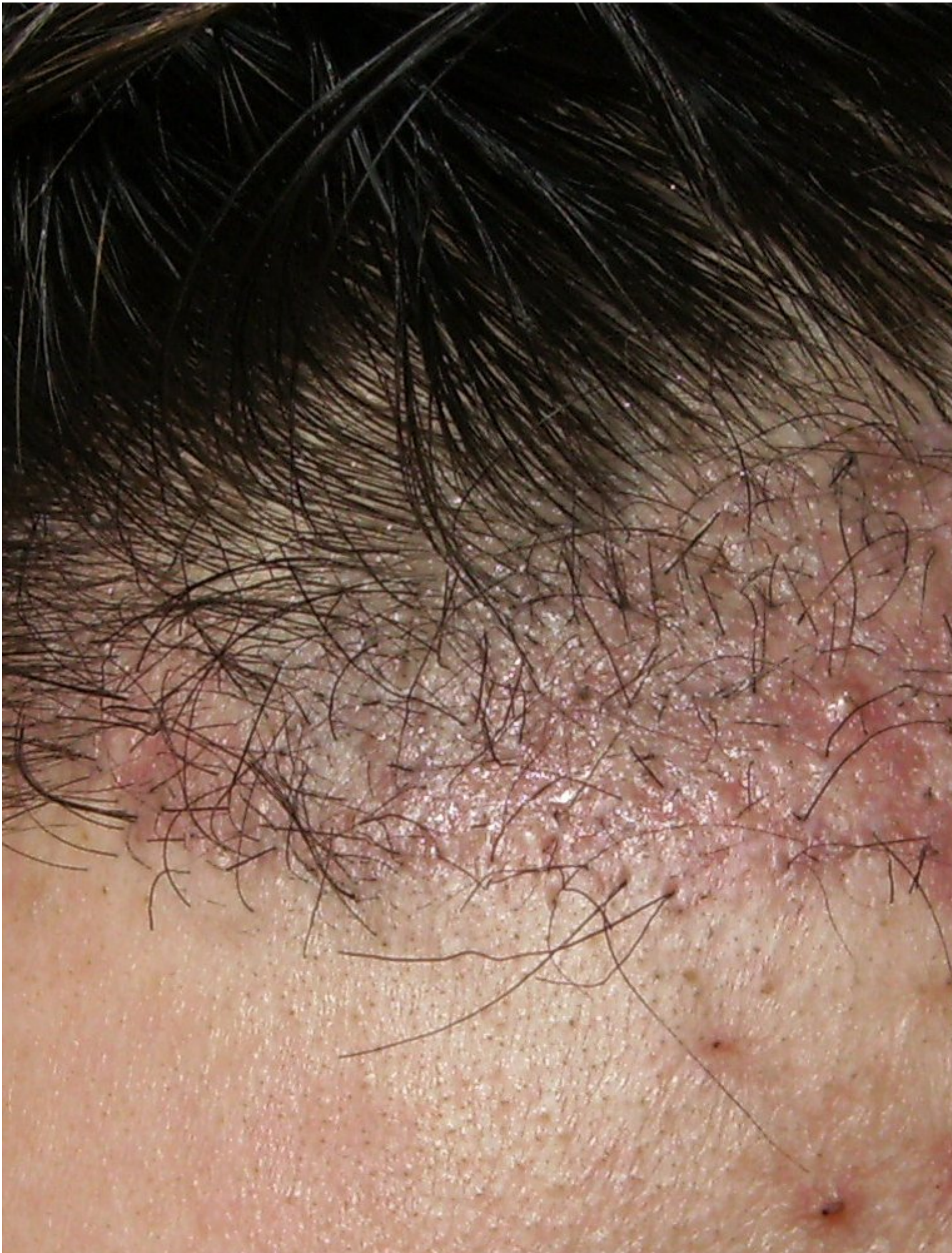#### File Attachments

1) [7weeks4days\\_fucicort3days\\_9.jpg](#), downloaded 186 times

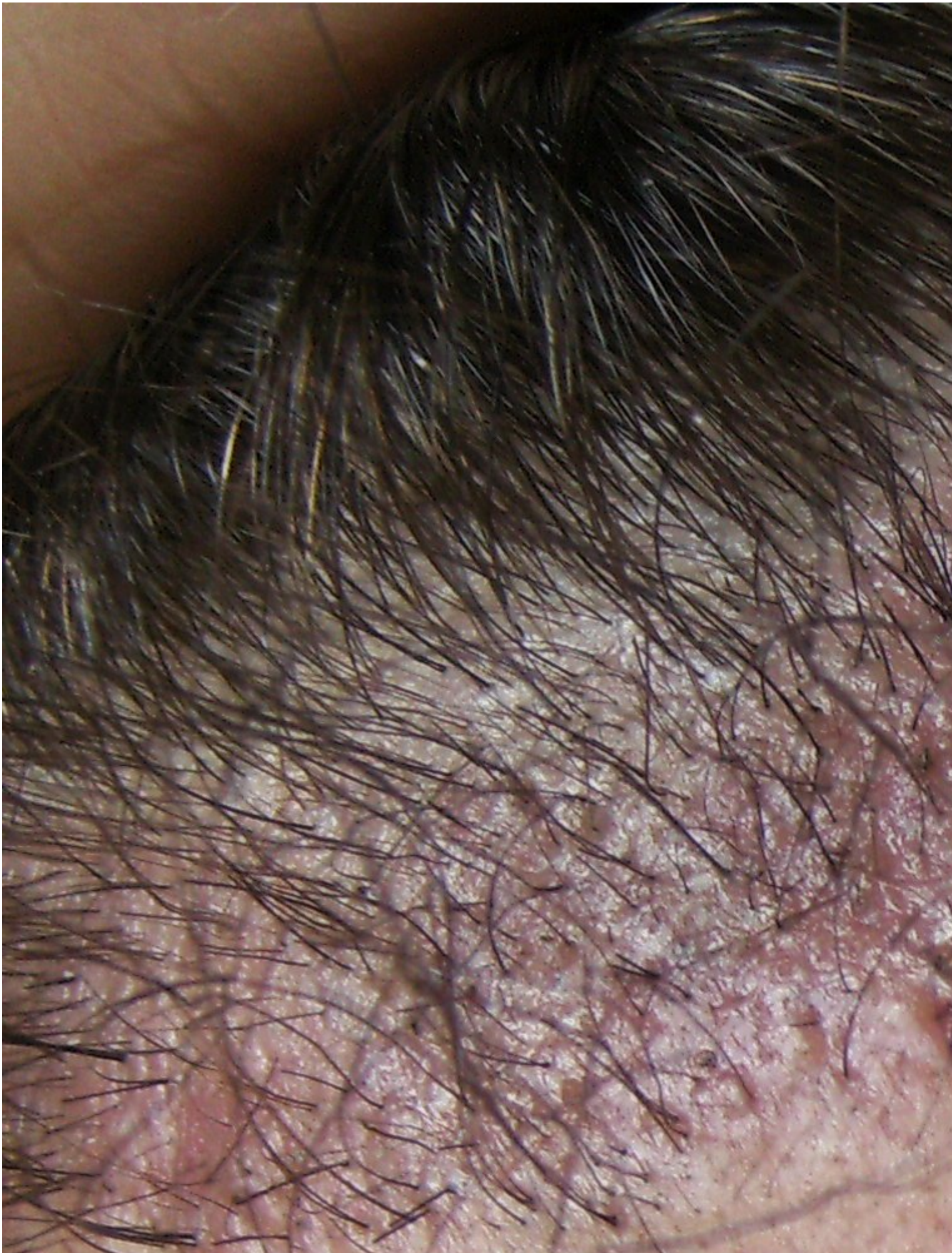---



2) [7weeks4days\\_fucicort3days\\_8.jpg](#), downloaded 163 times



3) [7weeks4days\\_fucicort3days.JPG](#), downloaded 161 times



Subject: Re: Meine HT bei Dr. Rahal (2046 Grafts)  
Posted by [Grünkreuz](#) on Sun, 19 Apr 2009 12:19:56 GMT  
[View Forum Message](#) <> [Reply to Message](#)

---

Waren die vielen kleinen Flaumhaare vor der Minoxanwendung auch schon vorhanden?

---

Subject: Re: Meine HT bei Dr. Rahal (2046 Grafts)  
Posted by [Gunter](#) on Sun, 19 Apr 2009 12:41:55 GMT  
[View Forum Message](#) <> [Reply to Message](#)

---

Grünkreuz schrieb am Son, 19 April 2009 14:19: Waren die vielen kleinen Flaumhaare vor der Minoxanwendung auch schon vorhanden?

Ich denke, du meinst die feinen weißen Härchen, die man auf dem letzten Bild sehen kann. Die sind mir auf diesem Foto das erste Mal aufgefallen. Wenn ich es mir vor dem Spiegel anschau, kann ich sie so gut wie nicht sehen. Ich glaube die sind neu. Auf meinen älteren Fotos kann ich die nicht erkennen (allerdings sind meine älteren Fotos auch unschärfer. So langsam bekomme ich Übung im Foto machen )Nur ob das jetzt vom Minox kommt weiß ich nicht. Ich habe es vor 5 Tagen abgesetzt und werde es vorerst auch nicht mehr nehmen, da ich es ja vielleicht nicht vertrage.

---

Subject: Re: Meine HT bei Dr. Rahal (2046 Grafts)  
Posted by [peng](#) on Sun, 19 Apr 2009 14:10:15 GMT  
[View Forum Message](#) <> [Reply to Message](#)

---

Mhh das sieht irgendwie aus, als hättest du unter dem Haaransatz Stoppeln, die du rasiert hast. Oder sind das Mitesser auf der Stirn?

---

Subject: Re: Meine HT bei Dr. Rahal (2046 Grafts)  
Posted by [Gunter](#) on Sun, 19 Apr 2009 15:13:02 GMT  
[View Forum Message](#) <> [Reply to Message](#)

---

Das sind keine Haare, meine Haut ist momentan ziemlich schlecht. Kommt wohl vom Streß.

---

Subject: Re: Meine HT bei Dr. Rahal (2046 Grafts)  
Posted by [Gunter](#) on Thu, 23 Apr 2009 20:02:07 GMT  
[View Forum Message](#) <> [Reply to Message](#)

---

Hier sind Bilder 8 Wochen post OP. Ich habe jetzt 7 Tage Fucicort Salbe 3 X täglich angewendet.

---



Der Hautarzt meinte heute, die Entzündung habe sich gebessert. Er schaute sich die Stelle mit einer Lupe an und meinte, ich hätte aber ca. 30 % der Grafts verloren!! Wenn ich Glück hätte, würden sich vielleicht ein paar Grafts wieder erholen.

Das war erst einmal ein Schock für mich.

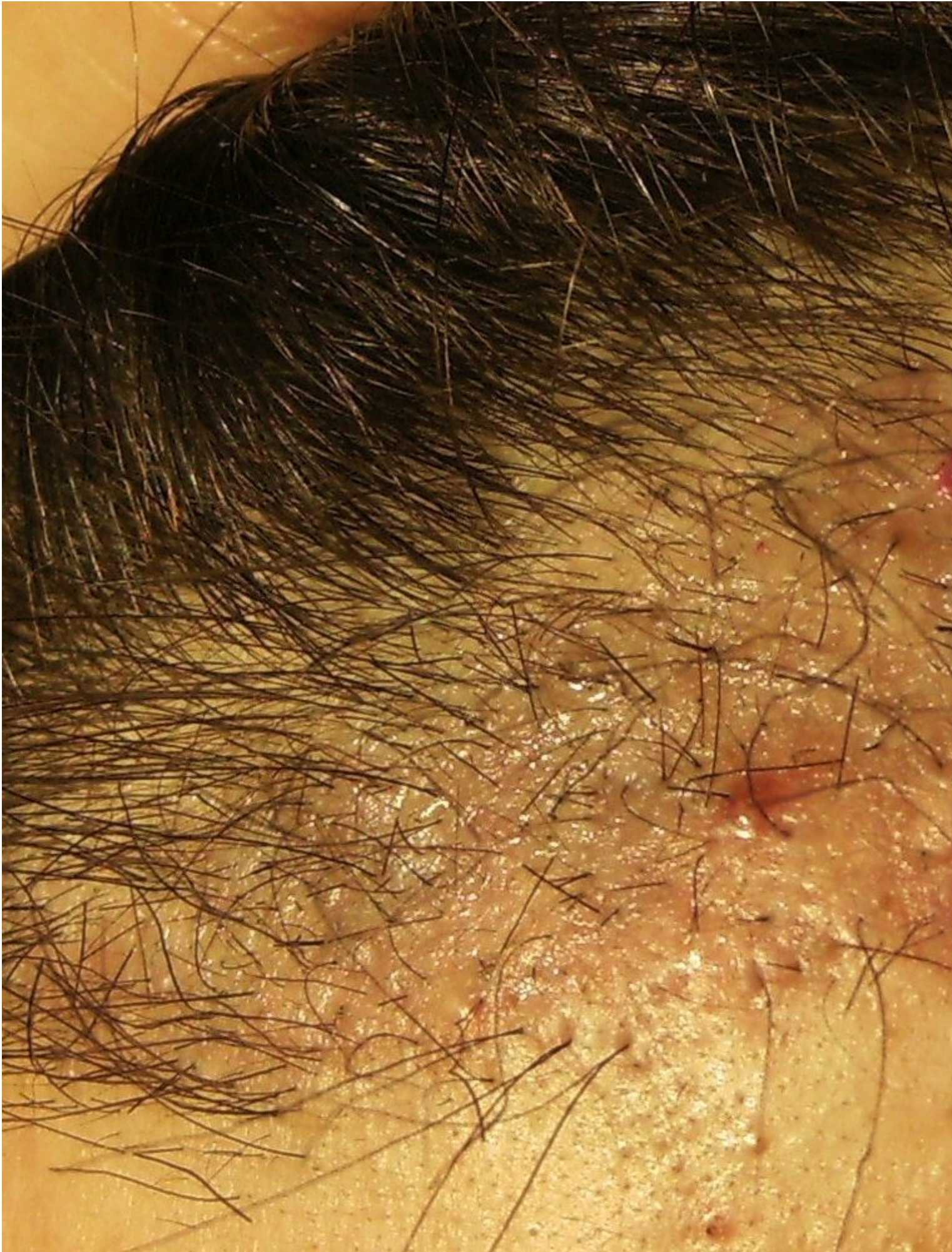Vorher hatte ich mit Moses, der ja Berater ist und sich somit mit dem Thema Haartransplantationen auskennt, telefoniert. Er meinte, es sei unmöglich die Grafts mit einer Lupe zu sehen. Das hat mich jetzt erst einmal beruhigt.

Danke dir nochmal Moses, dass du dir die Zeit genommen hast!

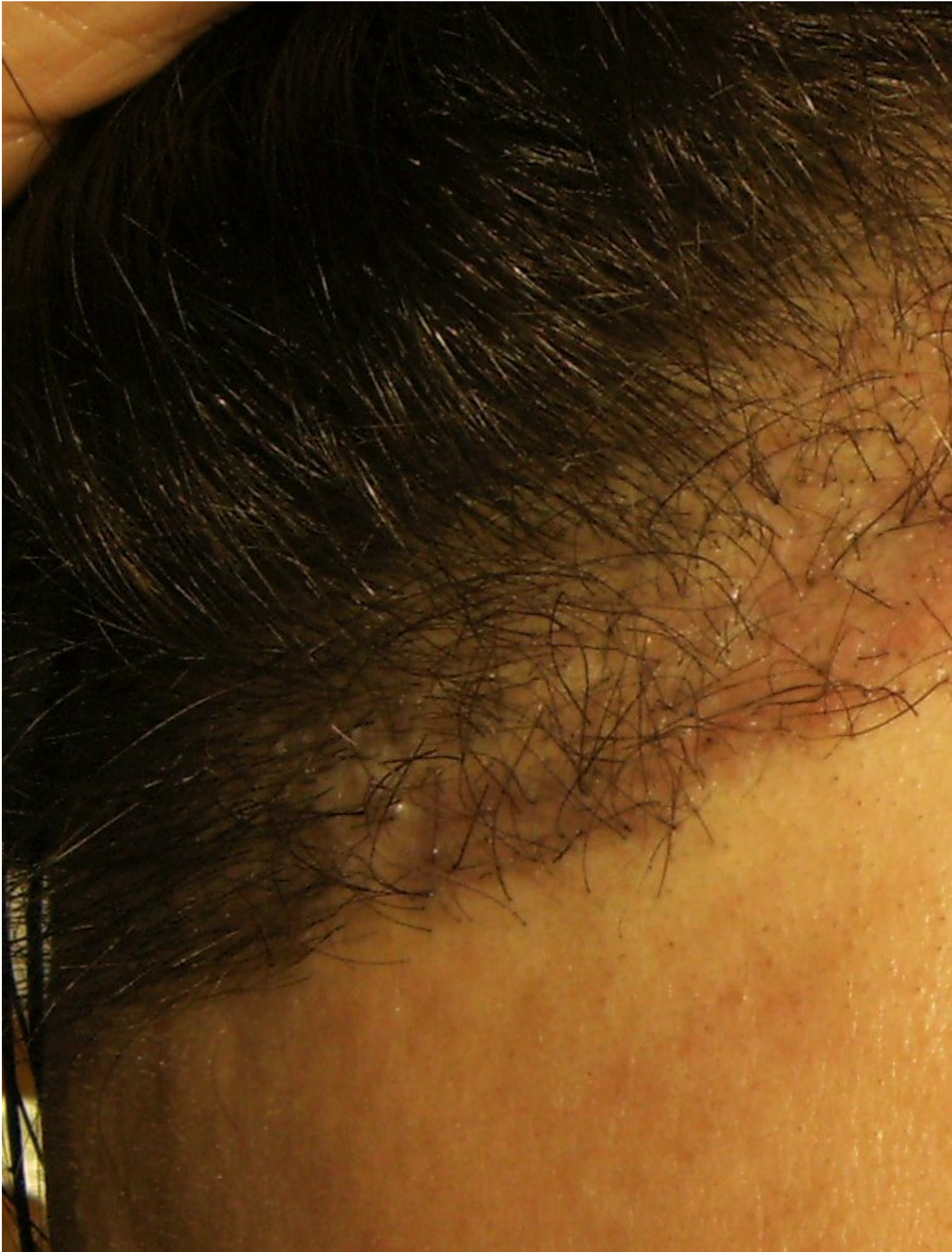## File Attachments

---

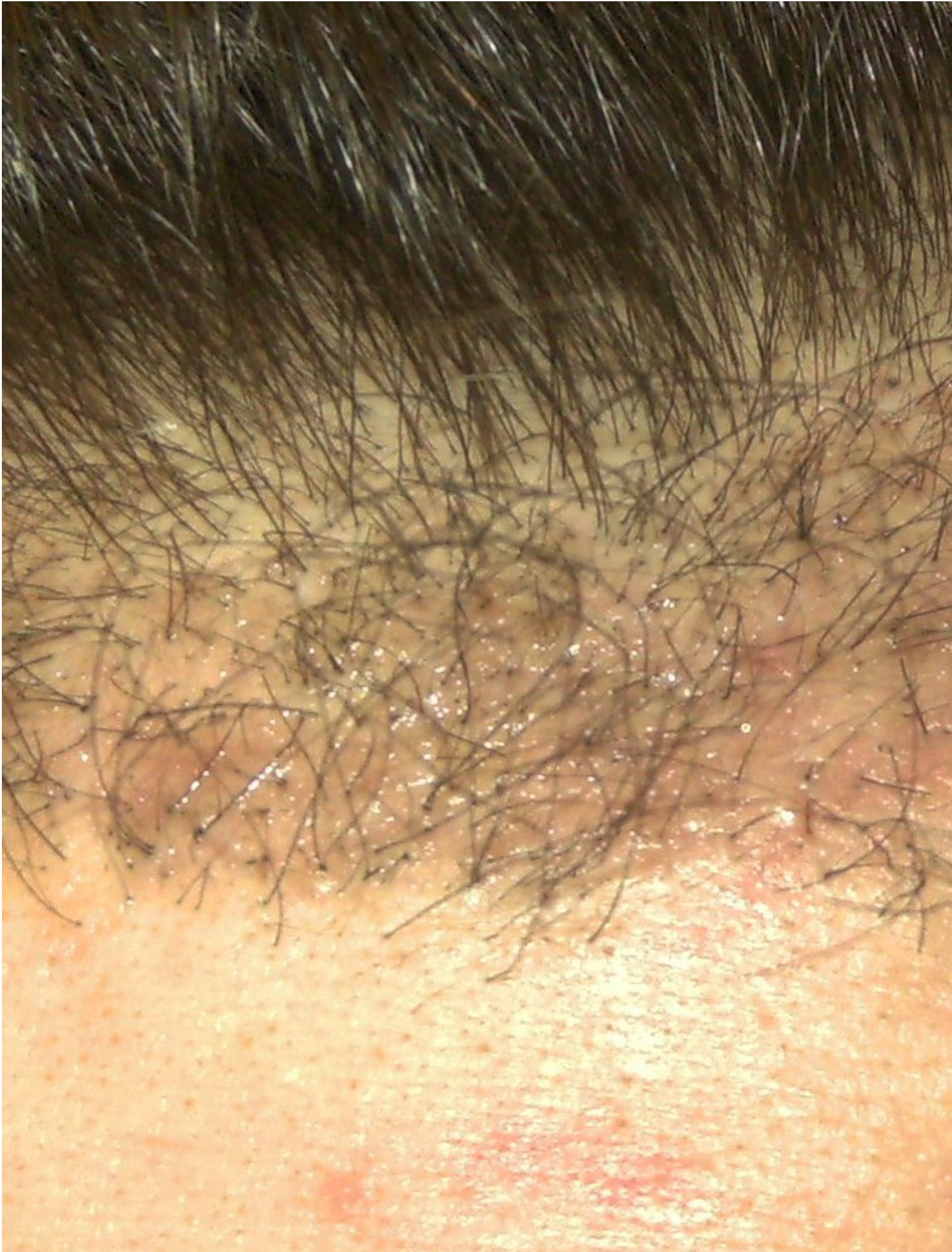1) [8weeks\\_fucicort7days\\_2.JPG](#), downloaded 219 times



2) [8weeks\\_fucicort7days\\_1.JPG](#), downloaded 186 times



3) [8weeks\\_fucicort7days\\_0.JPG](#), downloaded 183 times



Subject: Re: Meine HT bei Dr. Rahal (2046 Grafts)  
Posted by [Blue-Think](#) on Thu, 23 Apr 2009 20:08:45 GMT  
[View Forum Message](#) <> [Reply to Message](#)

---

Hallo Gunter,

dein Arzt hat ja auch die unglaubliche Begabung den Teufel an die Wand zu malen.....

Bitte lasse dich von dieser Aussage nicht beunruhigen

Ich kann es mir nicht vorstellen....

LG

---

---

Subject: Re: Meine HT bei Dr. Rahal (2046 Grafts)  
Posted by [Treiblig](#) on Thu, 23 Apr 2009 20:15:06 GMT  
[View Forum Message](#) <> [Reply to Message](#)

---

Sieht schon besser aus. Wenn es jetzt anfängt abzuheilen, sollte doch alles gut werden.

Und wie gesagt, gib nicht all zu viel auf das was dein Hautarzt zur HT sagt. Zur Haut schon, aber nichts was Grafts, etc. angeht.

Schickst du die Bilder eigentlich immer gleich weiter zu Rahal?

---

---

Subject: Re: Meine HT bei Dr. Rahal (2046 Grafts)  
Posted by [tryout](#) on Thu, 23 Apr 2009 20:20:26 GMT  
[View Forum Message](#) <> [Reply to Message](#)

---

Die Haut sieht völlig okay aus. Also mach Dir keine Gedanken. Meine sah zum selben Zeitpunkt auch nicht gut aus (siehe angehängtes Foto) - aber heute ist alles tutti und ich bin superzufrieden. Von den Pickeln wirst Du leider wahrscheinlich noch häufig befallen werden. Rund um die Haare, die durchstoßen, bilden sich diese lästigen Biester beim ein oder anderen Patienten leider viel zu oft (bei mir auch).

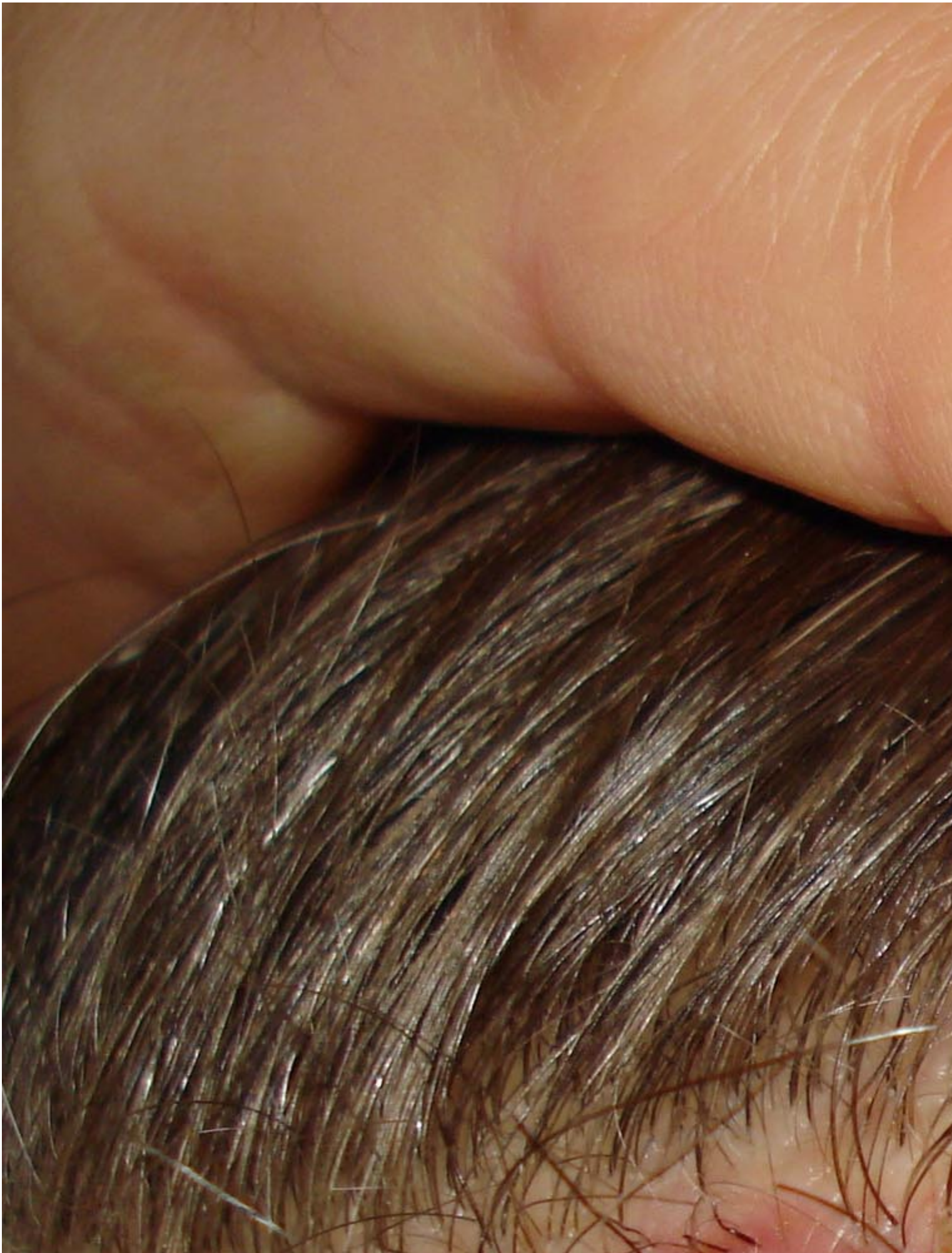Frag deinen Doc doch mal, wo es diese Wunder-Lupe zu kaufen gibt? Ich halte das für unseriös. Und dann mal eben pauschal die Zahl 30 Prozent in den Raum werfen. Super...

---

### File Attachments

1) [7 Wochen, 2 Tage links.JPG](#), downloaded 198 times

---





Subject: Re: Meine HT bei Dr. Rahal (2046 Grafts)  
Posted by [tryout](#) on Thu, 23 Apr 2009 20:29:52 GMT  
[View Forum Message](#) <> [Reply to Message](#)

---

Und hier noch ein Bild nach neun (!!!!!) Wochen, das Dir hoffentlich endgültig jede Angst nimmt. Ich denke, da sah es vielleicht sogar schlimmer aus als bei Dir. Und wie gesagt: Heute sind meine Haare ein Busch!

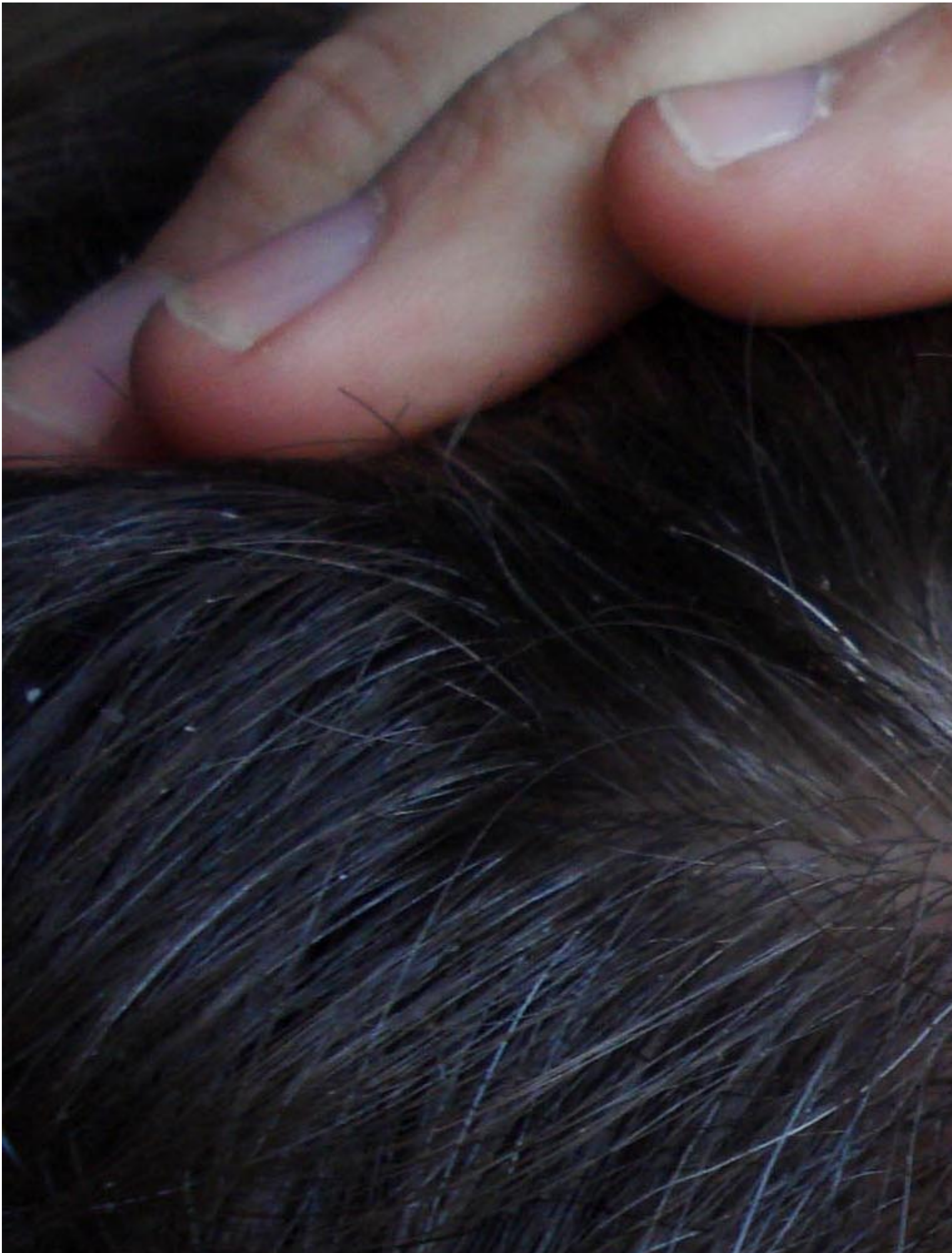Rahal macht Extreme Dense Packing mit tausenden kleinen Wunden auf engstem (!!!!!) Raum und benutzt Nadeln, die unter der Haut für größere Wunden sorgen als es feine, dünne Blades tun wie sie z.B. H&W benutzen. Patienten von Armani und Rahal (beide arbeiten mit Nadeln) haben signifikant längere Rötungsphasen als Patienten von Keser, H&W, etc. Das kann sich jeder zu Gemüte führen, wenn er mal in den Ami-Foren die Bilder der Patienten durchzappt.

Wir können nicht alle extrem dichte Haarlinien fordern, aber alles bitteschön, ohne dass die Haut auf die wahnsinnige Zerstörung durch Extreme Dense Packing reagiert. Wer schön sein will muss leiden! Das gilt natürlich auch bei HT's! Die Doldrums sind kein Ponyhof...mir war die längere Rötungsphase von vorneherein bewusst. Aber es kommt eben auf das Endergebnis an. Dann wird abgerechnet. Und dazu bin ich gerne bereit.

#### File Attachments

---

1) [9 wochen.jpg](#), downloaded 222 times



Subject: Re: Meine HT bei Dr. Rahal (2046 Grafts)  
Posted by [Gunter](#) on Thu, 23 Apr 2009 20:54:13 GMT  
[View Forum Message](#) <> [Reply to Message](#)

---

Hast Recht, auf deinem 9 Wochen Bild sieht es auch noch sehr rot aus.  
Die Rötung ist glaube ich auch nicht immer gleich, ab und zu ist sie stärker zu sehen und manchmal etwas weniger. Deshalb ist mir auch nie was aufgefallen, dass etwas unnormal sein könnte. Aber das lässt mal hoffen...

---

Subject: Re: Meine HT bei Dr. Rahal (2046 Grafts)  
Posted by [Gunter](#) on Thu, 23 Apr 2009 21:08:35 GMT  
[View Forum Message](#) <> [Reply to Message](#)

---

Hi Treblig,  
vor einer Woche, nachdem ich das von der Entzündung erfahren habe, habe ich Rahal das erste Mal Bilder geschickt. Ich habe ihm auch geschrieben, dass ich nötigenfalls in das nächste Flugzeug sitze und zu ihm komme. Er meinte, ich solle die Salbe anwenden und in einer Woche nochmal Bilder schicken. Wenn es dann nicht besser sei, würde er eine andere Lösung finden, als dass ich rüber fliegen müsste. Ich habe ihm zwischendurch einmal Bilder geschickt und gestern diese. Er hat mir von seinem BlackBerry aus geschrieben, dass er momentan auf Reise ist, meine Fotos aber so bald wie möglich anschaut. Werde seine Antwort dann posten.

---

Subject: Re: Meine HT bei Dr. Rahal (2046 Grafts)  
Posted by [Treblig](#) on Thu, 23 Apr 2009 21:22:45 GMT  
[View Forum Message](#) <> [Reply to Message](#)

---

Das ist richtig! Seine Meinung ist in dem Fall die wichtigste! Er hat dir ja auch schließlich die Teile(Grafts) eingelocht.

---

Subject: Re: Meine HT bei Dr. Rahal (2046 Grafts)  
Posted by [floater](#) on Fri, 24 Apr 2009 05:06:29 GMT  
[View Forum Message](#) <> [Reply to Message](#)

---

Puncto Rötung sieht es um Ecken besser aus

Auf die Aussage mit den "30%Verlust" würde ich auch nicht zuviel hergeben.

Mit einer Lupe (sic!) kann er 3-4mm unter die Haut blicken ?  
Von so einer Lupe lese ich das erste Mal...

ToiToiToi !

floater

---

---

Subject: Re: Meine HT bei Dr. Rahal (2046 Grafts)  
Posted by [peng](#) on Fri, 24 Apr 2009 13:20:27 GMT  
[View Forum Message](#) <> [Reply to Message](#)

---

Vor allem: Was hat der Doc denn bitte erkannt? Was heißt "Grafts verloren"??

Sind die Grafts aus der Haut gerutscht? Sind sie abgestorben? Können sie lediglich kein Haar hervorbringen? Was genau meint der Arzt denn nun mit seiner Aussage?

Festgewachsen sind die Grafts auf jeden Fall nach so langer Zeit, einfach verloren gehen können die nicht.

---

---

Subject: Re: Meine HT bei Dr. Rahal (2046 Grafts)  
Posted by [Gunter](#) on Fri, 24 Apr 2009 20:42:53 GMT  
[View Forum Message](#) <> [Reply to Message](#)

---

Ich weiß es nicht, ich habe nicht nachgehakt - ich war erst mal geschockt.

---

---

Subject: Re: Meine HT bei Dr. Rahal (2046 Grafts)  
Posted by [Gunter](#) on Fri, 24 Apr 2009 20:48:26 GMT  
[View Forum Message](#) <> [Reply to Message](#)

---

Heute war ich bei Andreas Krämer und er hat sich die Sache live angeschaut. Er ist der Meinung, dass alles völlig normal aussieht. Ich habe ihm auch meine Bilder von vor 1 Woche gezeigt, als der Hautarzt die nicht unerhebliche Entzündung diagnostiziert hat. Er war der gleichen Meinung wie Rahal, dass das durch Haare, die durch die Haut dringen wollen, verursacht worden sein könnte und/oder dass die Haut durch Minox und Ket-Shampoo gereizt worden sein könnte (von Ket-Shampoo hat er mir vorerst auch abgeraten). Er meinte, dass es aber nicht so schlimm ausgesehen habe, dass es keine negativen Auswirkungen haben sollte und dass ich mich auf ein schönes Ergebnis freuen könne.

Auch er hat gesagt, dass es völlig unmöglich sei, die Grafts mit einer Lupe sehen zu können und dass der Hautarzt von der Sache keine Ahnung habe. Er meinte, dass der Arzt wahrscheinlich noch nie einen Haartransplantationspatienten mit Dense-Packing gesehen habe, was natürlich anders aussieht, wie wenn eine 40er Dichte gesetzt wurde.

Dann hat er mir noch meinen Donor vermessen. Das hätte ich eigentlich vor meiner HT machen lassen sollen, aber es sieht gut aus – auch für den worst case müsste ich noch genug Reserven haben. Vielen Dank nochmal Andreas!!

---

Subject: Re: Meine HT bei Dr. Rahal (2046 Grafts)  
Posted by [Blue-Think](#) on Fri, 24 Apr 2009 21:09:29 GMT  
[View Forum Message](#) <> [Reply to Message](#)

---

Hallo Gunter,

das hört sich doch alles recht gut an.... Da stimme ich A. Krämer voll zu, dass dein Hautarzt ein HT-Patienten mit dense Packing bestimmt noch nie gesehen hat....Jetzt kannst du dich ruhig zurücklehnen und dich entspannen, denn in ein paar Wochen müsste es rasant bei dir losgehen....Mache dir diesbezüglich nicht mehr soviel Stress....Du weiß ja, soviel Stress kann auch nicht besonders gut sein...

LG

---

---

Subject: Re: Meine HT bei Dr. Rahal (2046 Grafts)  
Posted by [Gunter](#) on Fri, 24 Apr 2009 21:55:03 GMT  
[View Forum Message](#) <> [Reply to Message](#)

---

Hast Recht, und die letzten 2 Wochen waren stressig. Aber jetzt bin ich beruhigt und kann mich darauf freuen! Gruß

---

---

Subject: Re: Meine HT bei Dr. Rahal (2046 Grafts)  
Posted by [tryout](#) on Fri, 24 Apr 2009 23:11:25 GMT  
[View Forum Message](#) <> [Reply to Message](#)

---

Sag ich doch...gut, dass es Andreas gibt

---

---

Subject: Re: Meine HT bei Dr. Rahal (2046 Grafts)  
Posted by [Predator](#) on Mon, 27 Apr 2009 02:45:03 GMT  
[View Forum Message](#) <> [Reply to Message](#)

---

Hi Gunter  
Mein input ist leider zu spät, war 2 Wochen unterwegs  
Du bekommst ein Hammer Ergebnis, ganz sicher!  
Bei mir hat die Rötung langer gedauert. Die Taubheit habe ich immer noch zum Teil.

ich habe kein Minox verwendet, Dakihäs, thread und meine Abneigung gegen diesen Mittel, war genug um darauf zu verzichten

Rahals Methoden sind sehr aggressive, das Ergebnis lohnt sich

---

---

Subject: Re: Meine HT bei Dr. Rahal (2046 Grafts)

---

Posted by [Gunter](#) on Sun, 03 May 2009 13:12:14 GMT

[View Forum Message](#) <> [Reply to Message](#)

---

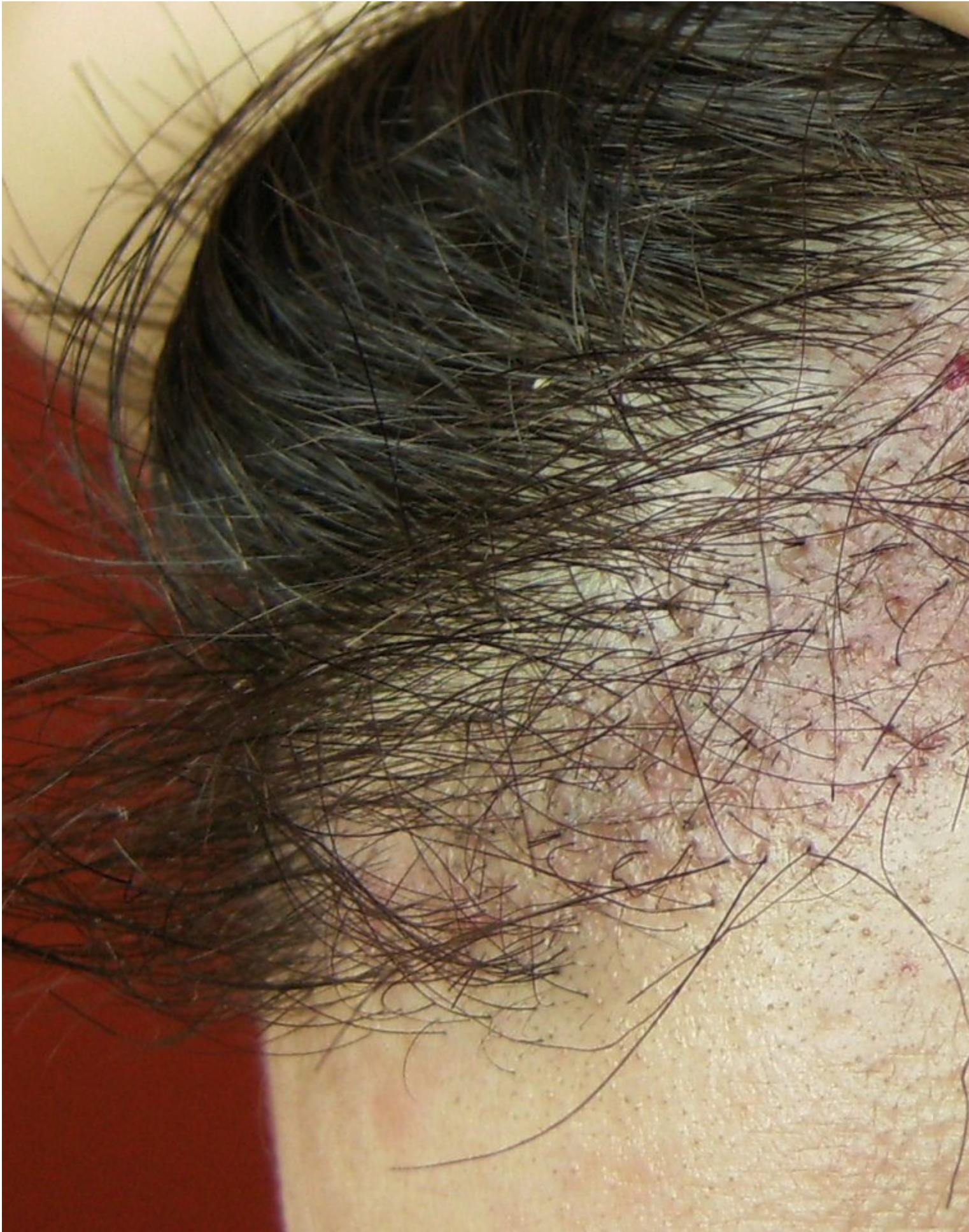Hier sind Bilder von 9 Wochen und 4 Tage post OP.

Seit 4 Tagen wende ich auf anraten von Rahal wieder Fucicort Creme (Kombination aus Antibiotikum + Kortikosteroid) an. Heute finde ich, dass es wieder schlimmer aussieht.

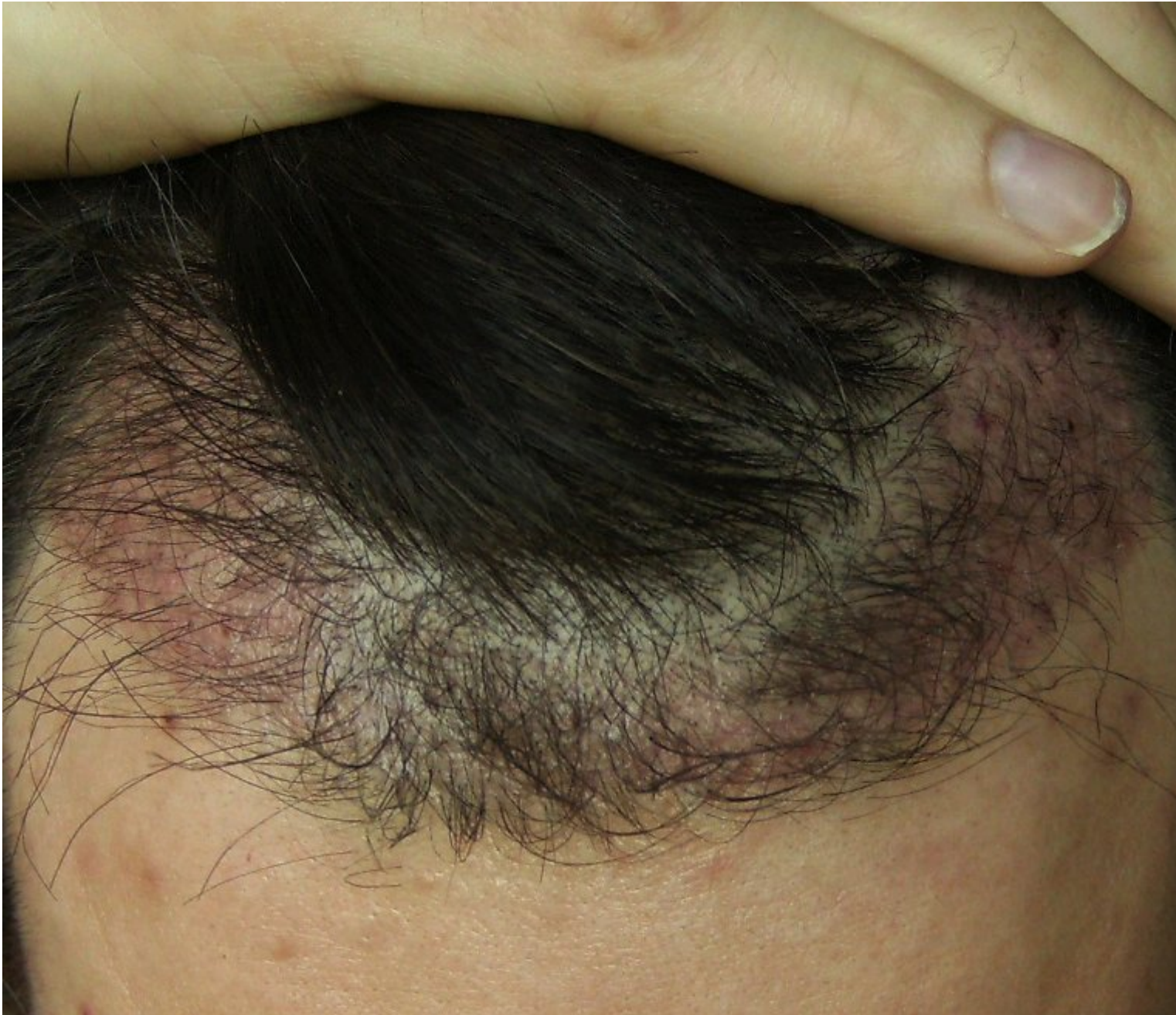### File Attachments

---

1) [9weeks4days\\_fucicort4days.jpg](#), downloaded 380 times



2) [9weeks4days\\_fucicort4days\\_1.jpg](#), downloaded 297 times



---

Subject: Re: Meine HT bei Dr. Rahal (2046 Grafts)  
Posted by [Blue-Think](#) on Sun, 03 May 2009 13:22:05 GMT  
[View Forum Message](#) <> [Reply to Message](#)

Auch bei mir war noch nach 2 Monaten Rötungen zu sehen, daher mache dich nicht verrückt.....Streß ist überhaupt nicht gut....In den nächsten Wochen müsste es dann losgehen und dann haben wir alle hier Gewissheit....Gewissheit im Sinne, dass du ein glücklicher Mann wirst....



---

Subject: Re: Meine HT bei Dr. Rahal (2046 Grafts)  
Posted by [Gunter](#) on Sun, 03 May 2009 14:07:41 GMT  
[View Forum Message](#) <> [Reply to Message](#)

---

Danke, ich weiß, dass ich abschalten sollte. Ich versuche auch nicht zu oft ins Forum reinzuschauen, aber heute habe ich mal wieder einen Tiefpunkt. Ich kann schlecht beurteilen, ob die Rötung normal oder wieder nach Entzündung aussieht. Am Anfang habe ich mir auch überhaupt keine Gedanken wegen der Rötung gemacht und dachte es wäre alles normal. Aber nach den letzten 4 Wochen...  
In 4 Wochen wird es sich zeigen.

---

---

Subject: Re: Meine HT bei Dr. Rahal (2046 Grafts)  
Posted by [peng](#) on Sun, 03 May 2009 20:51:59 GMT  
[View Forum Message](#) <> [Reply to Message](#)

---

Gunter, wir sind bis auf ein paar Tage gleich auf!

Bei mir hat das Sprießen schon angefangen und meine Haut ist auch noch rot von daher locker durch die Hose atmen

---

---

Subject: Re: Meine HT bei Dr. Rahal (2046 Grafts)  
Posted by [dakiha](#) on Mon, 04 May 2009 20:51:04 GMT  
[View Forum Message](#) <> [Reply to Message](#)

---

Ich habe mir deinen Fall mit großem Interesse durchgelesen, da es bei mir fast das gleiche Problem gab, nur das deine Kopfhaut irgendwie schorfiger aussieht. Ich habe mir logischerweise natürlich auch die Cremes notiert, die Dr Rahal dir empfohlen hatte. Ich muß allerdings sagen, dass ALLE Versuche die Rötung bei mir zu beseitigen gescheitert sind! Am besten hat bei mir noch die verschreibungspflichtige hochdosierte Kortisonsalbe namens Lotricomb gewirkt. Auch gab mir Rahal einen guten Tip: ich sollte die Cremes intervallweise anwenden: vier Tage die Creme benutzen, dann vier Tage aussetzen. Diese Methode hat wenigstens so halbwegs gefruchtet. Sicherlich macht dir die Rötung nicht nur aus optischen Gründen zu schaffen, sondern du vermutest, dass die Röte eine negative Auswirkung auf die Anwuchsrate hat. Diese Frage habe ich auch schon oft gestellt. Nur leider konnte sie mir keiner beantworten. Es gibt sicher mehrere Gründe für eine schlechte Anwuchsrate, nicht nur den Grad der Hautrötung. Allerdings hat mir Dr Rahal gesagt, er könne auch in eine gerötete Haut hinein operieren. Daraus kann man ja durchaus schlussfolgern, dass Rötung prinzipiell keine alleinige Ursache für eine schlechte Anwuchsrate ist. Ach ja, dein Hautarzt wollte die sicherlich nur helfen, aber ebenso sicher hat er keine Ahnung von Ht's.

Zur Gefahr durch Minox: Sie kann direkt durch allergischen Einfluß entstehen oder aber auch durch aggressive Inhaltsstoffe, welche die durch die Op vorgeschädigte Haut zusätzlich reizen.

Ich hatte mir damals testweise auf eine nicht transplantierte Stelle im Schläfenbereich den Rogaine Schaum einen Monat lang gesprüht. Dort kam es zu keinen negativen Veränderungen. Für mich bedeutete dies keine chronische Allergie gegen Minoxidil, sondern eine temporäre Hautproblematik hervorgerufen durch den vorhergegangenen operativen Eingriff. Ich würde bei abklingender Rötung also schon über den Einsatz von Minox zumindest nochmals nachdenken. Schließlich wird das gute Zeug nicht grundlos post Op empfohlen.

---

---

Subject: Re: Meine HT bei Dr. Rahal (2046 Grafts)  
Posted by [Gunter](#) on Tue, 05 May 2009 20:04:11 GMT  
[View Forum Message](#) <> [Reply to Message](#)

---

Hi dakiha,  
das mit dem intervallweisem Anwenden hat Rahal mir auch empfohlen. Er meinte aber auch, dass es bei mir wahrscheinlich normal ist, dass es etwas röter ist während der Heilungsphase. Die letzten 2 Tage empfand ich die Rötung auch nicht mehr als so schlimm und ich werde vorerst mal gar nichts mehr anwenden. Wie du sagst, die Rötung finde ich persönlich nicht schlimm, aber man macht sich Sorgen wegen der Anwuchsrate. Was ich mich natürlich auch oft gefragt habe ist, ob die Kortisoncreme einen schlechten Einfluss auf die Anwuchsrate hat. Naja, mal abwarten, bis jetzt habe ich auf jeden Fall noch Hoffnung, dass es bei mir noch was wird. Andreas Krämer hat es sich ja vor ein paar Tagen angeschaut und er meinte es wäre alles im grünen Bereich.  
Ich wünsche dir auf jeden Fall alles Gute für deine kommende HT und hoffe, dass wir ein gutes Ergebnis bekommen!

---

---

Subject: Re: Meine HT bei Dr. Rahal (2046 Grafts)  
Posted by [Gunter](#) on Thu, 14 May 2009 20:36:13 GMT  
[View Forum Message](#) <> [Reply to Message](#)

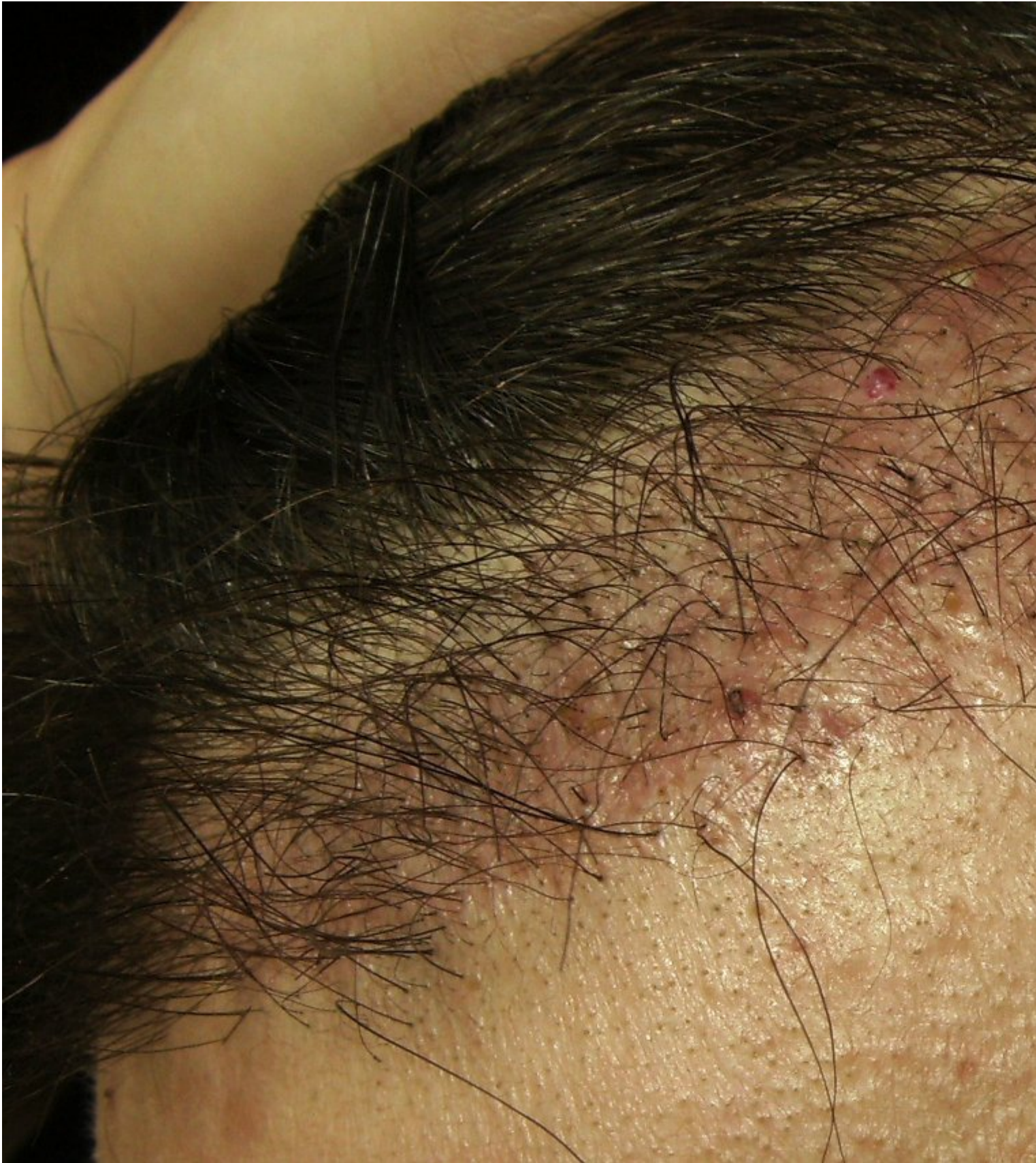---

Hier sind Fotos 11 Wochen post OP. Ich hoffe, dass es bald los geht!

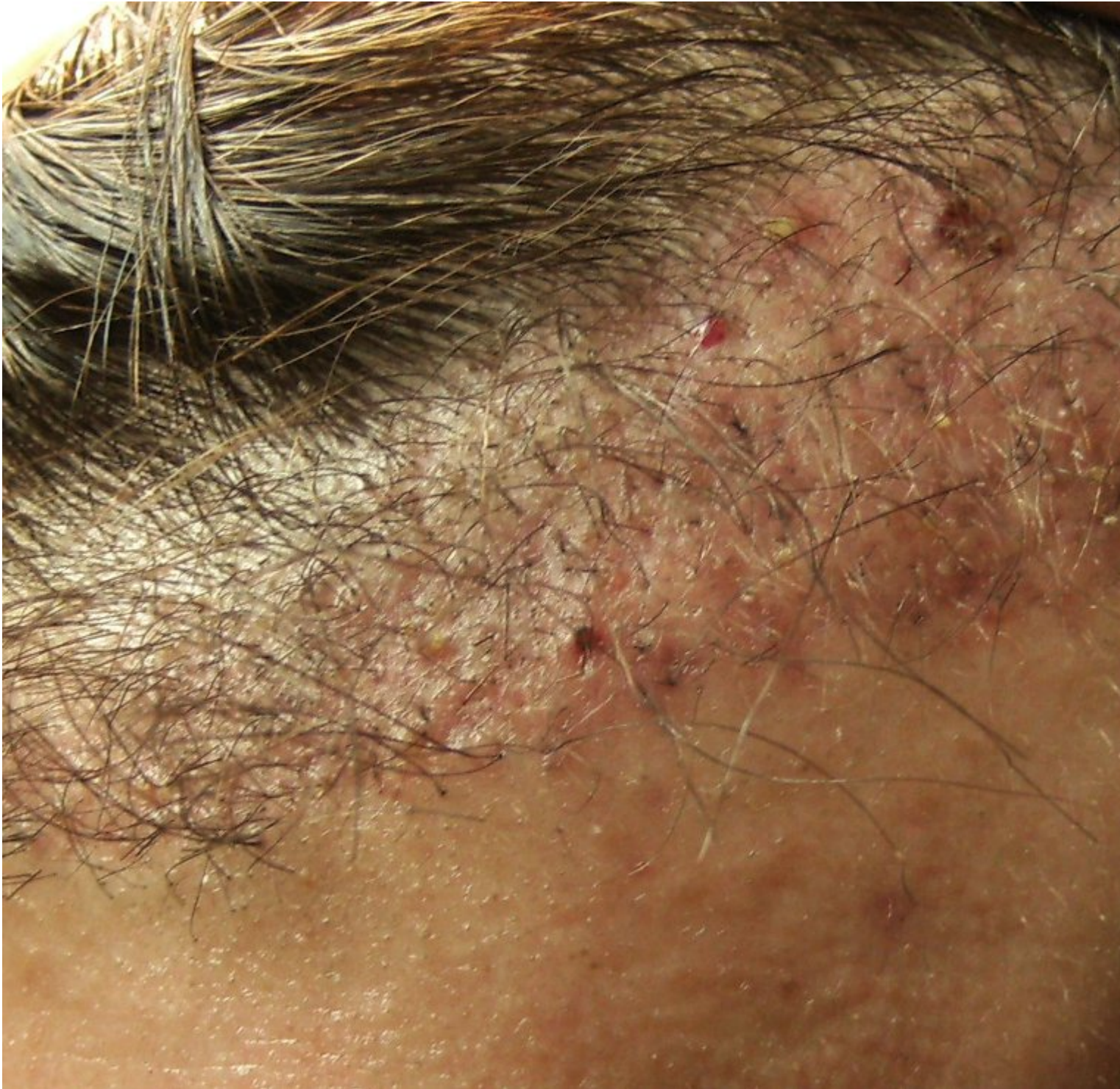### File Attachments

---

1) [11weeks\\_1.jpg](#), downloaded 322 times



2) [11weeks\\_2.jpg](#), downloaded 253 times



---

Subject: Re: Meine HT bei Dr. Rahal (2046 Grafts)  
Posted by [NW5a](#) on Thu, 14 May 2009 21:05:34 GMT  
[View Forum Message](#) <> [Reply to Message](#)

---

Hallo Gunter,

mach dich nicht verrückt. Zwischen dem 4 und 5 Monat sollte der erste Schwung kommen.

Gruß

---

---

Subject: Re: Meine HT bei Dr. Rahal (2046 Grafts)  
Posted by [Gunter](#) on Fri, 22 May 2009 09:39:12 GMT  
[View Forum Message](#) <> [Reply to Message](#)

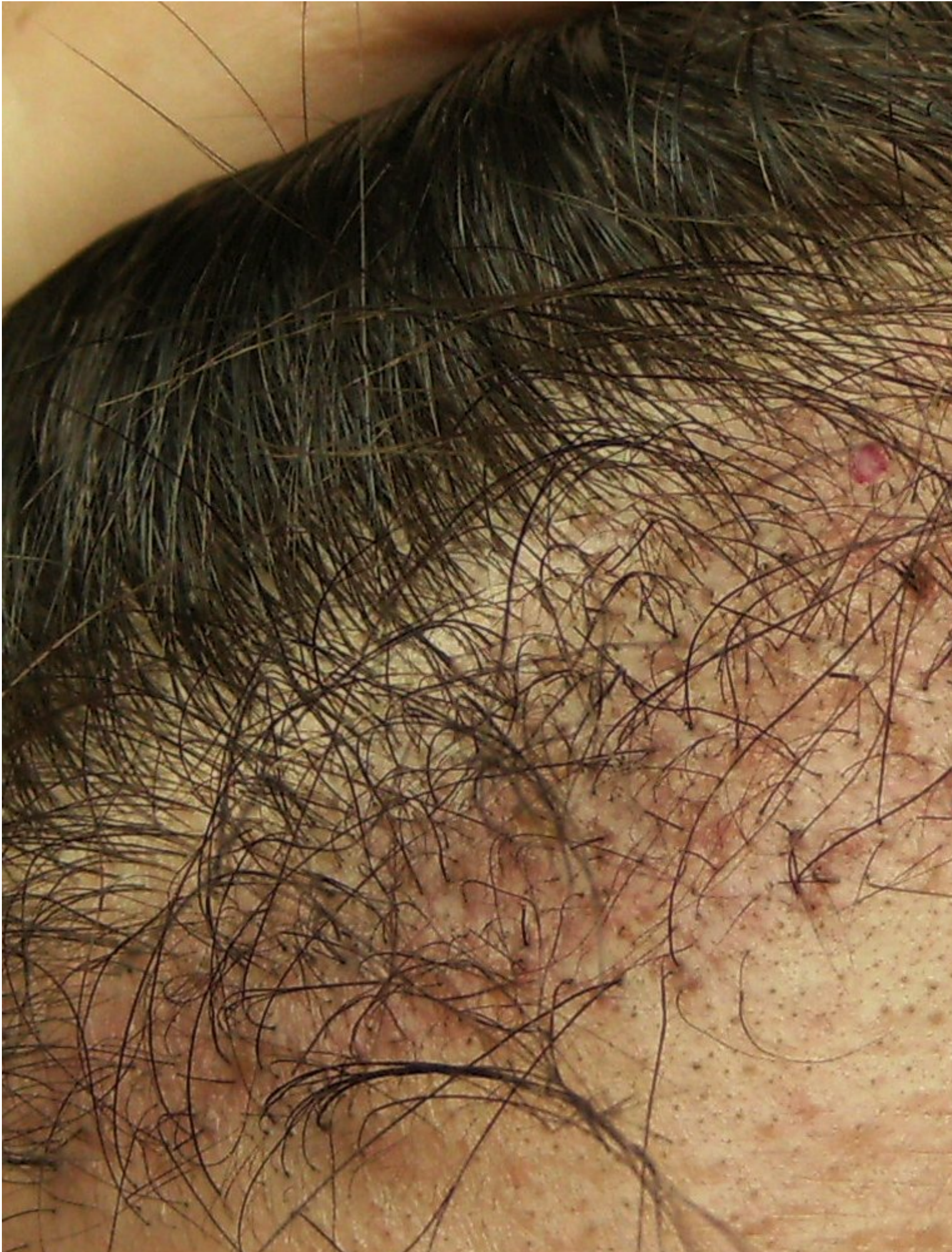---

3 Monate post OP. Ich glaube langsam geht es los, ein paar Haare kommen vereinzelt.

#### File Attachments

---

1) [12weeks1day.JPG](#), downloaded 348 times



Subject: Re: Meine HT bei Dr. Rahal (2046 Grafts)  
Posted by [Treblig](#) on Fri, 22 May 2009 09:50:43 GMT  
[View Forum Message](#) <> [Reply to Message](#)

---

Sieht doch alles allgemein besser aus!

Sieht so aus als würde es los gehen, lehn dich zurück und genieß die Show!

---

---

Subject: Re: Meine HT bei Dr. Rahal (2046 Grafts)  
Posted by [Gunter](#) on Wed, 03 Jun 2009 19:54:52 GMT  
[View Forum Message](#) <> [Reply to Message](#)

---

3,5 Monate

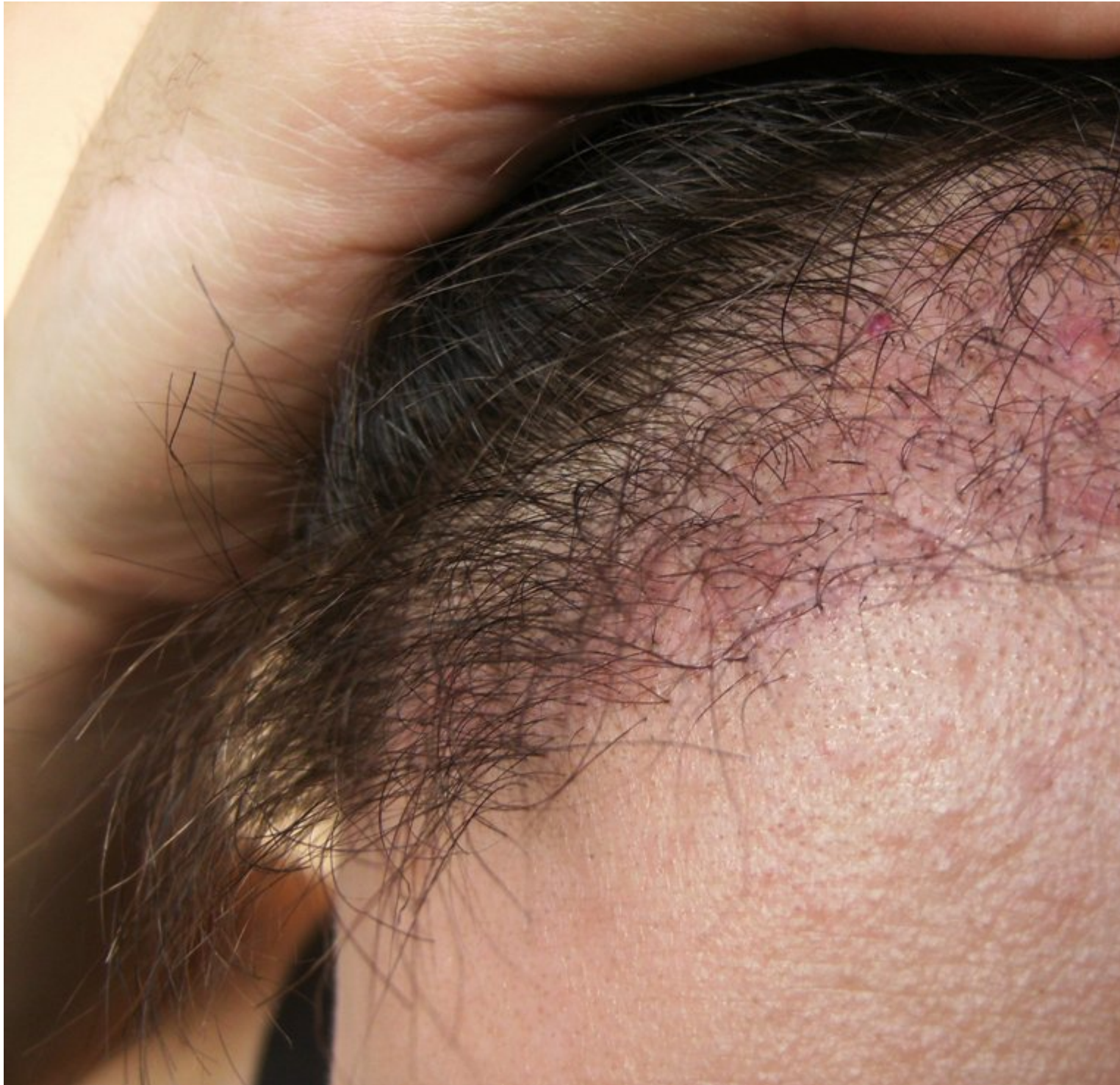Die Rötung ist nach wie vor deutlich sichtbar und das Wachstum lässt immer noch auf sich warten

#### File Attachments

---

1) [3month2weeks.jpg](#), downloaded 344 times

---



---

Subject: Re: Meine HT bei Dr. Rahal (2046 Grafts)  
Posted by [Teqqu](#) on Wed, 03 Jun 2009 20:27:55 GMT  
[View Forum Message](#) <> [Reply to Message](#)

Man weiß bei dir halt leider nicht was die Entzündung bewirkt hat und im moment kannst du ja leider nur warten und hoffen das du ein Spätstarter bist.



Ich wünsche dir aufjedenfall alles alles Gute und ein schnell einsetzendes Haarwachstum. 3,5 Monate ist natürlich auch noch recht früh, also muss das ganze noch gar nix bedeuten. Kopf hoch....

---

---

Subject: Re: Meine HT bei Dr. Rahal (2046 Grafts)  
Posted by [tryout](#) on Thu, 04 Jun 2009 18:30:50 GMT  
[View Forum Message](#) <> [Reply to Message](#)

---

Sehe ich auch so. Miss Dich nicht mit Predator und mir. Wir waren verdammte Highspeed-Grower. Ab Monat 4-5 geht's richtig los.

---

---

Subject: Re: Meine HT bei Dr. Rahal (2046 Grafts)  
Posted by [Ka\\$h](#) on Fri, 05 Jun 2009 08:43:00 GMT  
[View Forum Message](#) <> [Reply to Message](#)

---

Ich will ja niemanden beunruhigen, aber für mich sieht das Gewebe sehr geschädigt aus! erinnert mich irgendwie an Dakiha!

Hoffe für dich, das sich das noch ändert!!!

---

---

Subject: Re: Meine HT bei Dr. Rahal (2046 Grafts)  
Posted by [NW5a](#) on Fri, 05 Jun 2009 12:20:50 GMT  
[View Forum Message](#) <> [Reply to Message](#)

---

Du befindest dich noch inmitten der Doldrums. Abwarten und Tee trinken, leider ... !

---

---

Subject: Re: Meine HT bei Dr. Rahal (2046 Grafts)  
Posted by [Gunter](#) on Fri, 05 Jun 2009 20:23:22 GMT  
[View Forum Message](#) <> [Reply to Message](#)

---

Danke euch! Ka\$h du sprichst aus, was ich auch schon befürchtet habe. Vor ein paar Wochen hat sich Andreas Krämer die Sache in natura angeschaut und hat gemeint, es sei alles in Ordnung. Das lässt mich jetzt erst mal noch hoffen.

Predator war ja auch sehr lange skeptisch und hatte zwischenzeitlich auch die Befürchtung, dass es möglicherweise zu viele Grafts für seine Fläche gewesen seien und jetzt ist er überglücklich. Bei Monat 3,5 war er dann allerdings schon weiter als ich, aber ich hoffe mal, dass ich ein Spätzünder bin. Aber man hat halt immer noch Befürchtungen im Hinterkopf.

---

---

Subject: Re: Meine HT bei Dr. Rahal (2046 Grafts)  
Posted by [Blue-Think](#) on Fri, 05 Jun 2009 21:32:07 GMT

---

[View Forum Message](#) <> [Reply to Message](#)

---

Wenn es um das Thema Haartransplantation geht, können sogar die geduldigsten Menschen nicht mehr abwarten....Aber das muss man leider....Daher heißt es weiterhin....Abwarten und Tee trinken, Spiegel abhängen, sich mit anderen Themen beschäftigen, wie PS3 zocken, Frauen aufreißen, Hobby nachgehen und und und....Hört sich zwar alles so leicht und einfach aus meinem Munde an, wobei Warten nicht gerade zu meinen Stärken zählen....aber leider bleibt uns allen nichts anderes übrig, ausser sich abzulenken und dann irgendwann ein Fazit zu schließen

Gunter, bitte nicht den Kopf fallen lassen und dabei die Flinte ins Korn werfen....Abwarten und Tee trinken...

LG

Blue-Think

---

---

Subject: Re: Meine HT bei Dr. Rahal (2046 Grafts)  
Posted by [Gunter](#) on Fri, 05 Jun 2009 22:17:35 GMT  
[View Forum Message](#) <> [Reply to Message](#)

---

Frauen aufreißen  
Ich mache seit 3,5 Monaten einen großen Bogen um Frauen. Aber trotzdem danke für die versuchte Aufmunterung  
Gruß

---

---

Subject: Re: Meine HT bei Dr. Rahal (2046 Grafts)  
Posted by [CaptainPicard](#) on Sat, 06 Jun 2009 16:19:25 GMT  
[View Forum Message](#) <> [Reply to Message](#)

---

Hallo , habe im Forum nach "Beauty Concept"-Erfahrungsberichten gesucht und bin so auf deinen Thread gestoßen...hatte letzte Woche nämlich ein Beratungsgespräch bei Beauty Concept in Karlsruhe und wollte mich natürlich vorher noch informieren.....der Haarberater meinte irgendwie nur bei mir würden etwa 1000 "Haare" reichen(hohe Geheimratsecken , etwa so wie bei dir) mittels FUT entnommen und einzeln verpflanzt,was mich schon stuzig macht , da ich mit mindestens 1500 -2000 Grafts(im Schnitt 2-4 Haare) gerechnet hatte.Habe meine Haarlinie mit 16 als der Haarausfall langsam losging vermessen (werd n. Woche 27)und seither ist der Ansatz in den Ecken seitlich pro Eck etwa 1,5 cm nach oben gewichen und die Ecken gehen ca 10 cm nach hinten,so dass man eigentlich vorne nur noch von nem Mittelstreifen sprechen kann..... also dacht ich dass ich berechnet ca 30 qcm Haare brauche.....da hört sich 1000 Haare echt wenig an , das wären dann nur etwa ca 30 verpflanzte Haare pro qcm und wahrscheinlich wachsen dann nich mal alle an.....dabei muss ich sagen dass mein Resthaar und der Ansatz noch recht dicht sind dank Fin.....was hast du genau für Erfahrungen mit Beauty Concept gemacht ? Kennst du noch andere User die Erfahrung mit denen haben?

Hast du ne Empfehlung für nen guten Arzt , der das drauf hat ? Kann so etwa 2000 bis max.3000 Euro(letzteres wenn ich noch ein paar Monate weitespar(Student)) ,oder krieg ich für das Geld nur schlechte Ärzte für die HT ? Danke jedenfalls schon mal im vorraus.....

---

Subject: Re: Meine HT bei Dr. Rahal (2046 Grafts)  
Posted by [Blue-Think](#) on Sat, 06 Jun 2009 19:31:21 GMT  
[View Forum Message](#) <> [Reply to Message](#)

---

Hallo Picard,

willkommen in unserer Gemeinde....Könntest Du bitte Deine Erfahrungen und Vorstellungen in Deinen eigenen neuen Thread schildern?? Vielen Dank....

LG

---

Subject: Re: Meine HT bei Dr. Rahal (2046 Grafts)  
Posted by [Gunter](#) on Sat, 06 Jun 2009 20:36:44 GMT  
[View Forum Message](#) <> [Reply to Message](#)

---

Also ich war mit Beauty Conecept überhaupt nicht zufrieden! Schau dir das beigefügte Bild an, das sagt einiges. Es wurden Grafts mit 2-3 Haaren in die Haarlinie gesetzt. Das fällt sofort auf, die sehen aus wie Baumstämme neben meinen natürlichen Haaren. Das war vor 5 Jahren und es wurde mit der veralteten Methode von Micro- und Minigrafts gemacht. Die Dichte war katastrophal. Fairerweise muss ich dazu sagen, dass mir der Berater gesagt hat, dass mehrere Sitzungen notwendig seien, aber bei denen hätte ich wohl 10 Sitzungen gebraucht, bis ich eine akzeptable Dichte bekommen hätte. Meine Narbe war auch deutlich zu spüren. Hast du ihn mal wegen Fin gefragt? Ich habe ihn damals gefragt, ob es sinnvoll sei es zu nehmen. Mir wollte er erklären, dass das gar nichts bringe und wollte mir stattdessen irgendwelche Vitaminkapseln oder so was Ähnliches andrehen!

Was ich dir auf jeden Fall empfehlen würde ist, zu einem unabhängigen Berater wie z. B. Andreas Krämer oder dem User Moses aus diesem Forum zu gehen, der dir deine Reserven genau vermisst und mit dir eine Langzeitstrategie entwirft. Das ist auch gar nicht teuer oder sogar kostenlos. Der kann dir dann auch genau ausrechnen, wie viele Haare du wirklich brauchst. Deine Rechnung ist schon richtig, wenn es wirklich 30 qcm sind, sind 1000 Haare zu wenig!

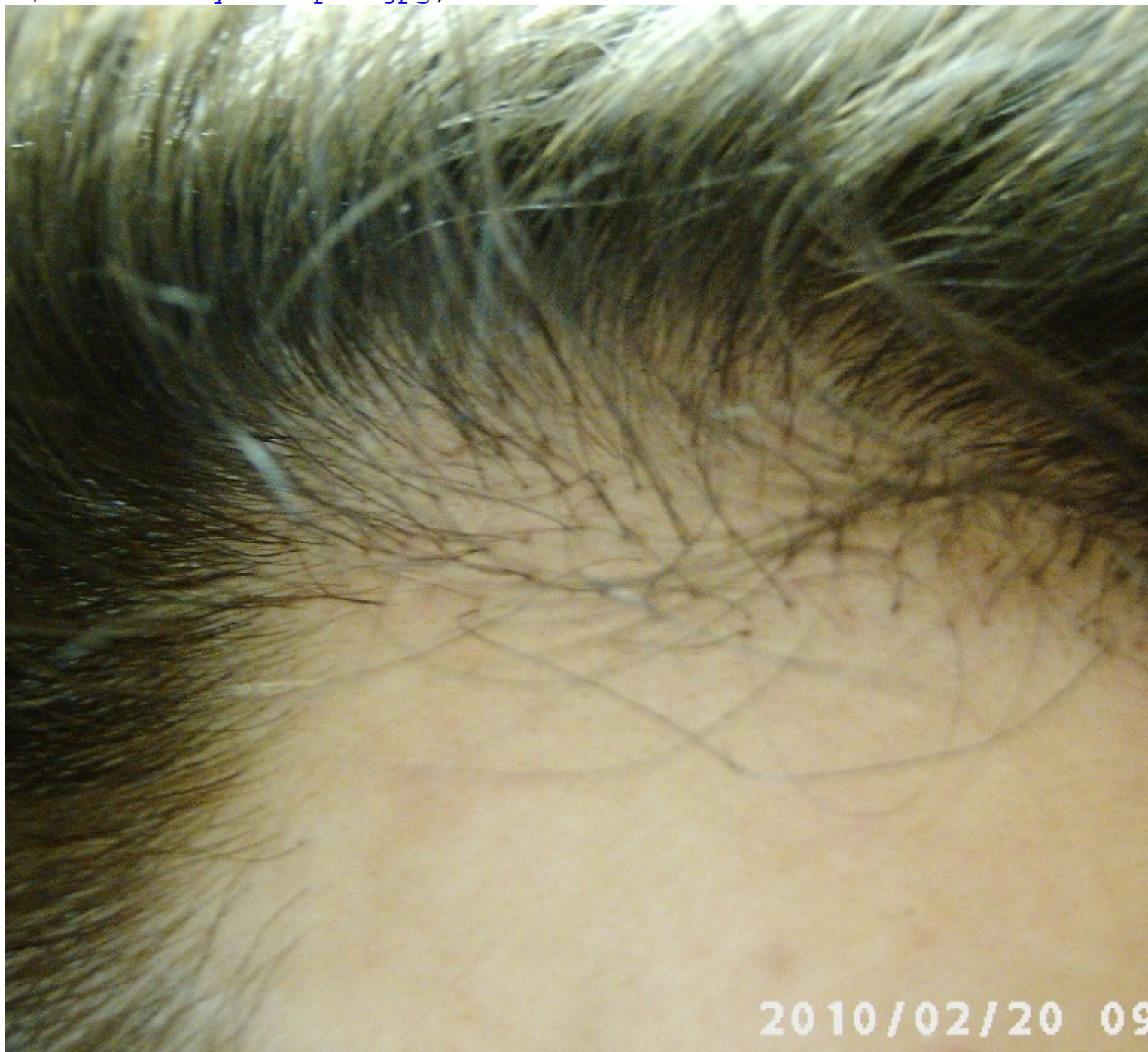Bei der Ärztwahl solltest du dir überlegen, ob du FUT oder FUE machen möchtest. Geld sollte bei der Entscheidung nicht unbedingt eine Rolle spielen (wobei es aber schon Preisunterschiede gibt und auch sehr gute Kliniken, die rel. günstig sind). Hier in Deutschland gibt es nicht viele gute Kliniken. Im Forum wird nur eine einzige Klinik empfohlen – Hattingen – und die Ergebnisse von Usern, die bei denen waren, sprechen für sich.

Die beiden oben erwähnten Berater arbeiten mit sehr guten Kliniken zusammen und können dir bei der Ärztauswahl behilflich sein, auch wenn du zu einer Klinik möchtest, die nicht in deren Portfolio drin ist.

File Attachments

---

1) [nachBeautyConcept1.jpg](#), downloaded 452 times



---

Subject: Re: Meine HT bei Dr. Rahal (2046 Grafts)  
Posted by [Predator](#) on Thu, 11 Jun 2009 09:07:02 GMT  
[View Forum Message](#) <> [Reply to Message](#)

Mach das nicht Gunter.. Verstecke Dich nicht  
Ich habe während diese schlechte Phase, wirklich tolle frauen kennengelernt  
Frau "Um dein Frisuer sieht kormisch aus"

Pred "The Burt Reynolds look"

Die die alt genug waren um zu wissen wer Burt Reynolds ist haben gelacht, dann gehts zum anderen Themen weiter

---

---

Subject: Re: Meine HT bei Dr. Rahal (2046 Grafts)  
Posted by [Karpador](#) on Mon, 22 Jun 2009 18:19:30 GMT  
[View Forum Message](#) <> [Reply to Message](#)

---

Wer ist Dahiki und was ist bei ihm schiefgelaufen?

@Gunter: Wie siehst du aus? Jetzt hast du 4 Monate rum.

---

---

Subject: Re: Meine HT bei Dr. Rahal (2046 Grafts)  
Posted by [tryout](#) on Mon, 22 Jun 2009 18:24:23 GMT  
[View Forum Message](#) <> [Reply to Message](#)

---

Er heißt Dakiha und hat einen der längsten Threads, die es in diesem Forum je gab. Bevor wir Dir alles erzählen, lies ihn lieber durch. Vorab: Es lag sicher nicht (nur) am Arzt, sondern auch an Dakihas denkbar ungünstigen Wundheilungs-Eigenschaften. Deshalb ist der Fall nicht ohne weiteres auf andere übertragbar. Aber lies selbst.

---

---

Subject: Re: Meine HT bei Dr. Rahal (2046 Grafts)  
Posted by [Gunter](#) on Mon, 22 Jun 2009 20:50:49 GMT  
[View Forum Message](#) <> [Reply to Message](#)

---

Alle 2 Wochen schicke ich Bilder zu Rahal. Beim vorletzten Mal schrieb Rahal folgendes:  
"i see some new hairs coming through at this stage and with that, there will be some pimples.

i suggest, i you can get a course of oral antibiotics (if you have no allergy) to get keflex 500 mg taken 4 times each day for ten days.

this all should clear up soon."

Ich bin zum Hautarzt und der hat mir dann Cephalex-CT 500 mg verschrieben. Das habe ich jetzt eine Woche genommen. Da die Packung fast leer ist, habe ich Rahal gefragt, ob ich noch eine Packung holen soll und habe ihm Bilder mitgeschickt. Darauf hin schrieb er:

"just finish the current pills

it seems it is improving

the new hairs will come

things are looking up"

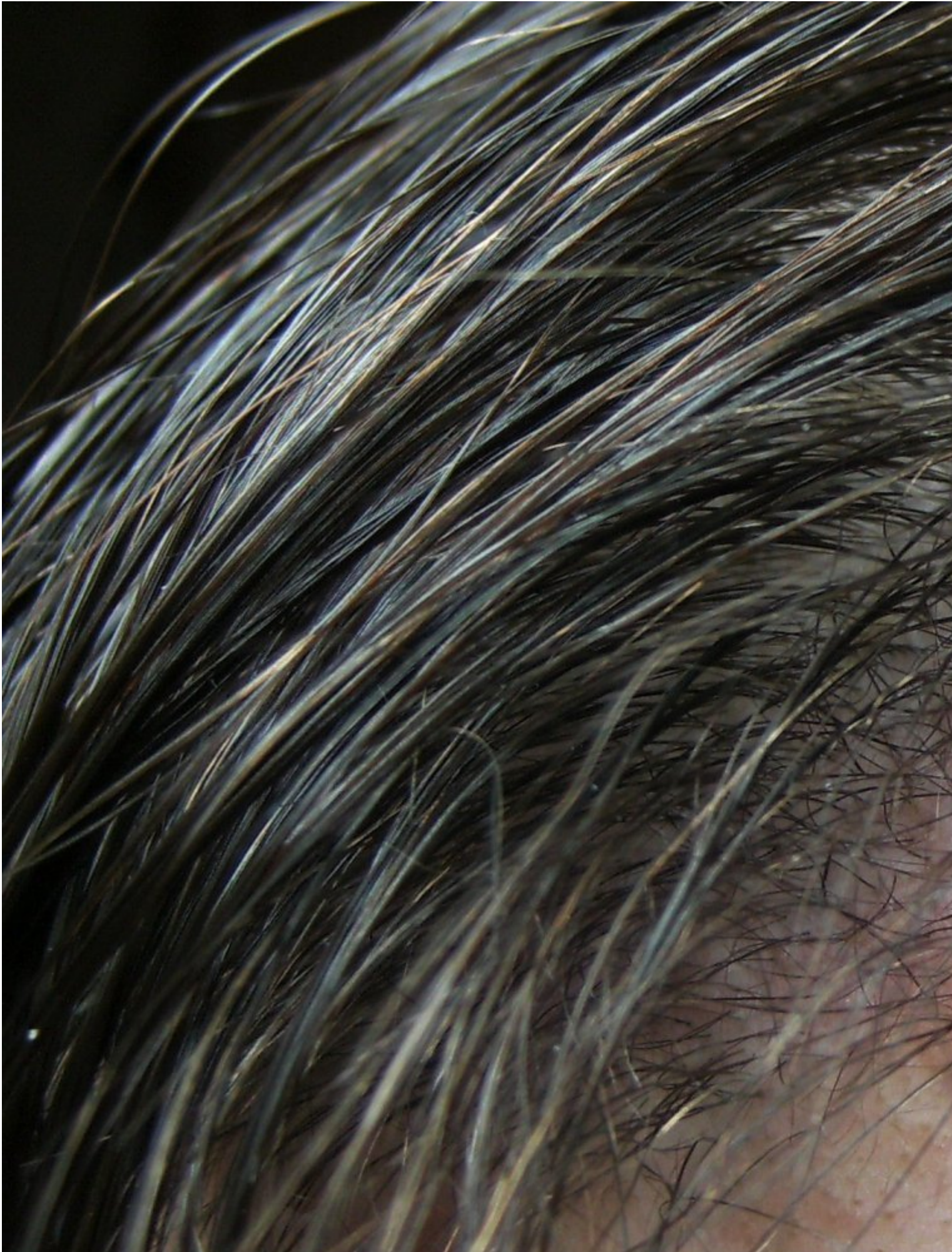Ich hoffe er behält Recht und dass er das nicht nur geschrieben hat, um mich zu beruhigen. Diese Sache macht mir langsam sehr zu schaffen.

Die rechte Seite sieht etwas besser aus als die linke. Allerdings sind nur die Haare, die schon da sind länger geworden, neue Haare sehe ich keine.

### File Attachments

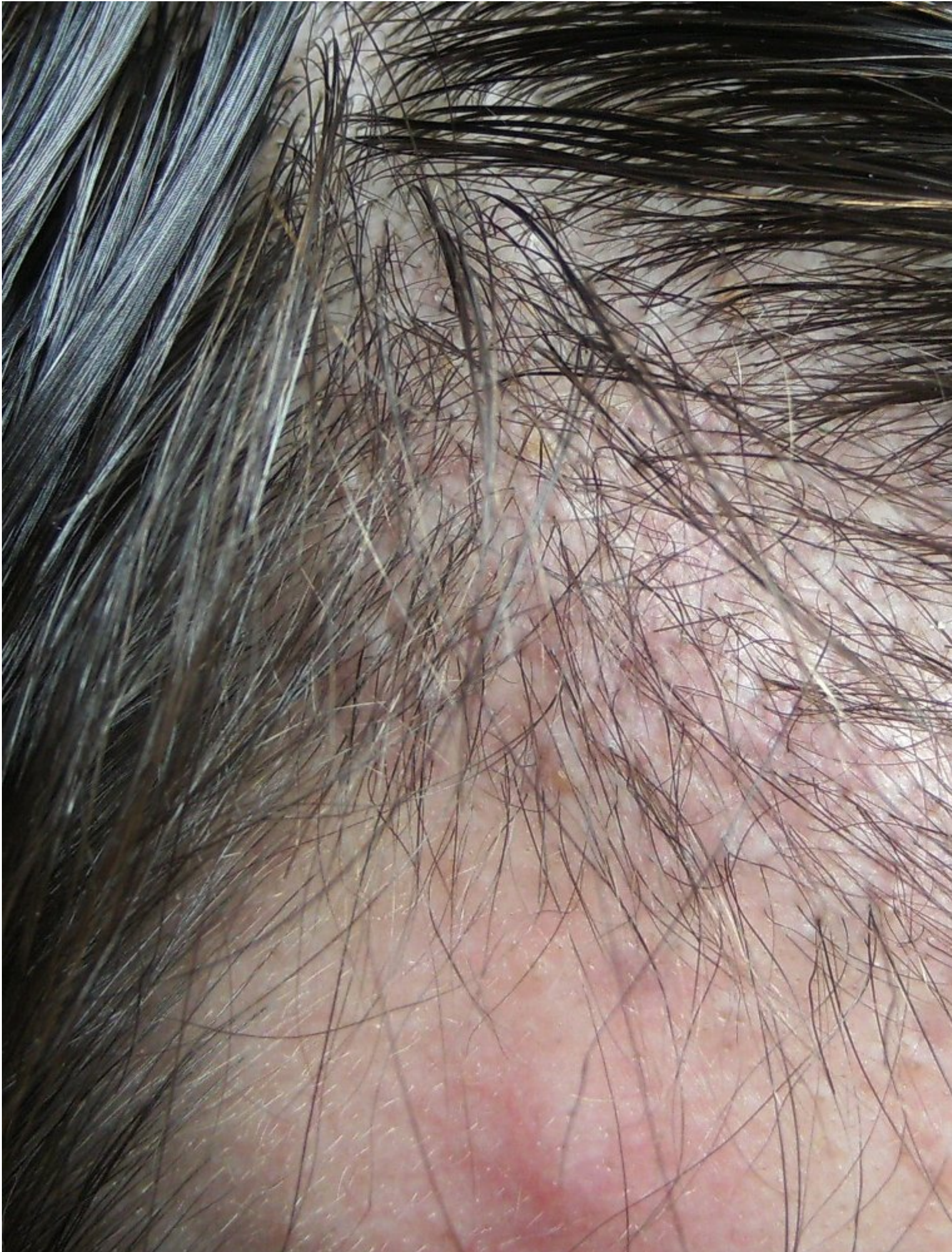---

1) [16weekss5days\\_wet.JPG](#), downloaded 374 times

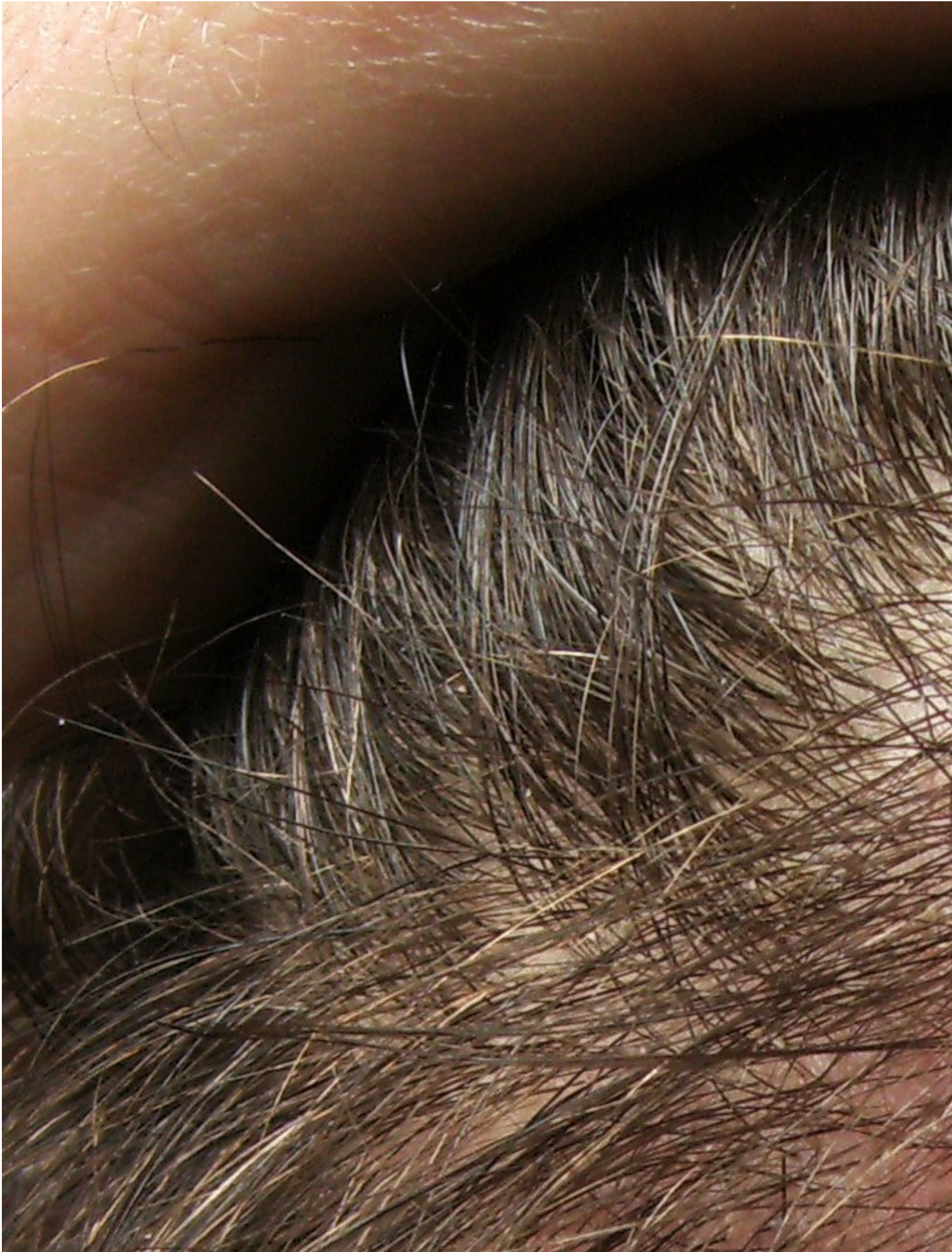

2) [16weeks5days\\_right.JPG](#), downloaded 294 times





3) [16weeks5days.JPG](#), downloaded 298 times



Subject: Re: Meine HT bei Dr. Rahal (2046 Grafts)  
Posted by [Gunter](#) on Mon, 22 Jun 2009 21:01:02 GMT  
[View Forum Message](#) <> [Reply to Message](#)

---

tryout schrieb am Mon, 22 Juni 2009 20:24Er heißt Dakiha und hat einen der längsten Threads, die es in diesem Forum je gab. Bevor wir Dir alles erzählen, lies ihn lieber durch. Vorab: Es lag sicher nicht (nur) am Arzt, sondern auch an Dakihas denkbar ungünstigen Wunbdheilungs-Eigenschaften. Deshalb ist der Fall nicht ohne weiteres auf andere übertragbar. Aber lies selbst.

Dakiha ist vielleicht als Ausnahmefall zu betrachten. Was mir Sorge macht, ist dass es mit mylife einen weiteren user hier im Forum gibt, bei dem die Sache schief gelaufen ist (soweit ich weiß sogar beim zweiten Anlauf)

Aber wie gesagt, ich hoffe und bete, dass Rahal mit seiner Aussage: "the new hairs will come" Recht behält.

---

---

Subject: Re: Meine HT bei Dr. Rahal (2046 Grafts)  
Posted by [Teqqu](#) on Mon, 22 Jun 2009 21:31:01 GMT  
[View Forum Message](#) <> [Reply to Message](#)

---

Gunter schrieb am Mon, 22 Juni 2009 23:01tryout schrieb am Mon, 22 Juni 2009 20:24Er heißt Dakiha und hat einen der längsten Threads, die es in diesem Forum je gab. Bevor wir Dir alles erzählen, lies ihn lieber durch. Vorab: Es lag sicher nicht (nur) am Arzt, sondern auch an Dakihas denkbar ungünstigen Wunbdheilungs-Eigenschaften. Deshalb ist der Fall nicht ohne weiteres auf andere übertragbar. Aber lies selbst.

Dakiha ist vielleicht als Ausnahmefall zu betrachten. Was mir Sorge macht, ist dass es mit mylife einen weiteren user hier im Forum gibt, bei dem die Sache schief gelaufen ist (soweit ich weiß sogar beim zweiten Anlauf)

Aber wie gesagt, ich hoffe und bete, dass Rahal mit seiner Aussage: "the new hairs will come" Recht behält.

Eine Frage: würdest du sagen, dass sich die Haut mittlerweile deutlich verbessert hat bei Dir. Ich meine da immer noch größere Unebenheiten zu sehen. Vielleicht sind es auch die angesprochenen Pickel.

Ist schon sehr komisch wie unterschiedlich Menschen auf die selbe Prozedur reagieren. Ich konnte bei mir nach 3 Wochen, als die letzten Krusten weg waren und die meisten Haare ausgefallen waren nichtmal mehr sehen bis wohin transplantiert wurde. Absolut Null Rötungen oder dergleichen ....

Kann es sein, dass bei Dir die Entzündung noch immer nicht wirklich abgeklungen ist???

Nimmst du noch Minox????

Wünsche Dir trotzdem noch alles Gute weiterhin und frohes Wachstum.

---

Subject: Re: Meine HT bei Dr. Rahal (2046 Grafts)  
Posted by [Gunter](#) on Mon, 22 Jun 2009 21:53:34 GMT  
[View Forum Message](#) <> [Reply to Message](#)

---

Danke dir.

Das Problem ist, für mich sieht es eigentlich immer gleich aus. Liegt wohl daran, dass ich es jeden Tag sehe. Ich trage gar nichts mehr auf. Ich habe ca. 4 Wochen post OP für 3 Wochen Rogaine Foam benutzt. Nachdem ein user aus dem Forum erkannte, dass sich die Rötung verschlimmerte, habe ich Rogaine sofort abgesetzt. Mir ist das gar nicht aufgefallen, da es immer heißt, dass Rötungen bei Rahal ausgeprägt und langanhaltend sind. Danach habe ich auf Rahals Anweisung einige Wochen Fucicort-Creme angewendet. Seither gar nichts mehr. Ich bin mir auch nicht sicher, ob die Sache jetzt gut ist. Ich spiele mit dem Gedanken mir noch eine Schachtel von diesem Cephlex zu holen, obwohl Rahal meinte, dass es reicht. Ich werde morgen auf jeden Fall noch einmal Bilder machen und Rahal schicken. Wünsch dir auch gutes Wachstum.

---

Subject: Re: Meine HT bei Dr. Rahal (2046 Grafts)  
Posted by [Blue-Think](#) on Tue, 23 Jun 2009 06:18:29 GMT  
[View Forum Message](#) <> [Reply to Message](#)

---

Gunter schrieb am Mon, 22 Juni 2009 23:01tryout schrieb am Mon, 22 Juni 2009 20:24Er heißt Dakiha und hat einen der längsten Threads, die es in diesem Forum je gab. Bevor wir Dir alles erzählen, lies ihn lieber durch. Vorab: Es lag sicher nicht (nur) am Arzt, sondern auch an Dakihas denkbar ungünstigen Wundheilungs-Eigenschaften. Deshalb ist der Fall nicht ohne weiteres auf andere übertragbar. Aber lies selbst.

Dakiha ist vielleicht als Ausnahmefall zu betrachten. Was mir Sorge macht, ist dass es mit mylife einen weiteren user hier im Forum gibt, bei dem die Sache schief gelaufen ist (soweit ich weiß sogar beim zweiten Anlauf)

Aber wie gesagt, ich hoffe und bete, dass Rahal mit seiner Aussage: "the new hairs will come" Recht behält.

Gunter, die Hoffnung stirbt immer zuletzt und daher sollte man nicht vorzeitig die Flinte ins Korn werfen....Wenn ich mir deine Bilder jetzt mit deinen vorigen Bildern vergleiche, dann sieht es schon nach Wachstum aus....Kopf hoch!!

Was sind das für gelbe Punkte ?? Sind das noch Entzündungen oder Cremereste??

---

Subject: Re: Meine HT bei Dr. Rahal (2046 Grafts)  
Posted by [peng](#) on Wed, 24 Jun 2009 15:02:54 GMT  
[View Forum Message](#) <> [Reply to Message](#)

---

gunter, sieh es dochmal so: deine Angst ist es doch, daß die Entzündung deine Grafts gekillt hat. Ziemlich viele von den Grafts sind aber stehen geblieben. Hast du den Eindruck, daß diese weniger geworden sind? Nö. Hab ich zumindest hier von dir nicht gelesen.

Wenn die Entzündung die Grafts wirklich gekillt hätte, dann wären davon genauso die Transplantate betroffen gewesen, die du noch siehst. Der Entzündung ist es schließlich egal, ob aus dem Follikel ein Haar wächst oder nicht. Und wären diese Haarwurzeln abgestorben, so wären die Haare inzwischen bestimmt ausgefallen. Da du die aber scheinbar noch alle hast und diese auch fleißig wachsen, solltest du dir keine zu großen Sorgen machen.

Das ist nur meine Laienansicht kombiniert mit logischem Denken und muß nicht unbedingt so stimmen

---

---

Subject: Re: Meine HT bei Dr. Rahal (2046 Grafts)  
Posted by [dakiha](#) on Thu, 25 Jun 2009 10:02:43 GMT  
[View Forum Message](#) <> [Reply to Message](#)

---

Ich denke bei mir war das Hauptproblem die Hohe Graftanzahl, die man bei meiner ersten Op mir eingesetzt hatte. Dazu mussten die Grafts leider tiefer als bei anderen Patienten eingebuddelt werden. Dies alles hat die Haut leider nicht vertragen. Außerdem verhinderte die Verwendung von Minox ein Abklingen der Hautreizung. Leider kam mit diesen Überbelastungen meine eh schon unterdurchschnittliche Wundheilungen nicht zurecht. Somit hatte ich über fast 1,5 Jahren bis zu meiner zweiten Op eine Rötung im transplantierten Bereich. Sicherlich war über diesen langen Zeitraum eine Verbesserung zu beobachten, aber sie schritt nur seeeeeehr langsam voran. Selbst nach 9 bis 12 Monaten war eine deutliche Röte noch erkennbar.

Mittlerweile habe ich meine zweite Op hinter mir. Mir wurde lediglich eine zusätzliche 35er Dichte gesetzt. Nach sechs Wochen kann ich nur sagen, dass sich die Röte absolut normal zurückentwickelt! Ich weiß allerdings nicht, wann dieser erfreuliche Prozeß endet, da ja bekanntlich in eine Reströte hineinoperiert worden ist.

---

---

Subject: Re: Meine HT bei Dr. Rahal (2046 Grafts)  
Posted by [Katzenhase](#) on Thu, 25 Jun 2009 11:42:50 GMT  
[View Forum Message](#) <> [Reply to Message](#)

---

Dakiha: Warum mussten bei dir die Grafts tiefer eingebuddelt werden als bei anderen Männern???

---

---

Subject: Re: Meine HT bei Dr. Rahal (2046 Grafts)  
Posted by [Blue-Think](#) on Thu, 25 Jun 2009 13:08:14 GMT  
[View Forum Message](#) <> [Reply to Message](#)

---

Katzenhase schrieb am Don, 25 Juni 2009 13:42Dakiha: Warum mussten bei dir die Grafts tiefer

---

eingebuddelt werden als bei anderen Männern???

Katzenhase siehe hier

Ein Zitat von dakiha ...

Zitat:Zitat:

warum hat er die Slitz wieder etwas tiefer gesetzt ?

Zum Tiefenproblem wurde medizinisch leider nicht viel gesagt. Nur das damals die übliche Tiefe nicht ausreichte. Irgendwie hat mein Kopf bei Normaltiefe die grafts halt nicht angenommen. Wir dürfen aber alle nicht vergessen, dass es bei der Verlängerung der Tiefe hier maximal um ganz wenige Millimeter geht! Medizinische Gründe für das Abstoßen der grafts bei Normaltiefe wurden mir nicht genannt. Diese Problematik wurde im Gespräch auch nicht näher erläutert. Für mich macht sie allerdings schon eines der Ursachen für das schlechte Erstergebnis aus. Logisch – je tiefer die Slots, desto höher die Hautschädigung und umso höher die Rötung und das damit verbundene unbefriedigende Resultat! Hauptgrund für diese Reaktionskette war allerdings wohl die damals zu hoch gewählte Dichte.

---

Subject: Re: Meine HT bei Dr. Rahal (2046 Grafts)  
Posted by [Gunter](#) on Mon, 29 Jun 2009 21:00:39 GMT  
[View Forum Message](#) <> [Reply to Message](#)

---

Danke euch.

@Blue-Think

Das Gelbe sind/waren Krusten oder Schorf oder so was in der Art. Am Wochenende bin ich ne halbe Stunde in die Badewanne gelegen, dann konnte ich es beim Abtrocknen wegrubbeln.

@peng

Danke für Aufmuterungsversuch. Man könnte es aber auch so sehen: Die Stärksten überleben.

Zum einen ist da natürlich die Entzündung, die mir Sorgen macht. Zum anderen befürchte ich natürlich auch, dass es bei mir vielleicht (ähnlich wie bei Dakiha??) zu viele Grafts für meine Haut gewesen sein könnten. Unmittelbar vor der OP hat mir Rahal gesagt, ich brauche 1600 Grafts. Nach der OP hatte ich dann 2046 Grafts auf der gleichen Fläche! Das sind knapp 28% (!!!) mehr Grafts auf der gleichen Fläche als mir zuvor empfohlen wurden (was sich auch finanziell deutlich bemerkbar machte). Rahal meinte "you got a lot of hairs, you will be a lucky man". Hoffentlich behält er Recht.

Langsam bekomme ich ne scheiß Angst, dass das nichts werden könnte. Manche werden jetzt

sagen, es kann noch viel passieren, es ist noch früh. Das weiß ich, und ich hoffe ja immer noch dass es was wird.

Für mich steht halt so viel auf dem Spiel.

Ich bin jetzt bald 4,5 Monate post OP und bis jetzt kann ich kaum Wachstum feststellen und die Haut sieht besch... aus. Mein Leben gleicht seit der OP einem Spießrutenlauf. Ich spiele nicht mehr Fussball, ich geh nur noch sehr selten und sehr ungern aus, ich habe noch nie so viel Zeit mit mir selbst verbracht als jetzt.

Ich habe eigentlich gehofft, dass ich Ende August mit meinen Leuten Zelten gehen kann. Das wird wohl nichts werden. Eigentlich hatte ich schon letztes Jahr im Dezember einen Termin bei einer anderen sehr guten Klinik. Ich hatte extra 5 Wochen Urlaub genommen. Dann wurde mir dieser Termin kurzfristig wegen eines Notfalls abgesagt. Wenn das nicht gewesen wäre sähe jetzt die Welt für mich wahrscheinlich anders aus...

Diese Dolldrums können einem wirklich fertig machen.

Aber wie gesagt, ich weiß dass noch nichts verloren ist und ich hoffe und bete!

---

Subject: Re: Meine HT bei Dr. Rahal (2046 Grafts)

Posted by [Gunter](#) on Fri, 24 Jul 2009 13:15:08 GMT

[View Forum Message](#) <> [Reply to Message](#)

Hallo,

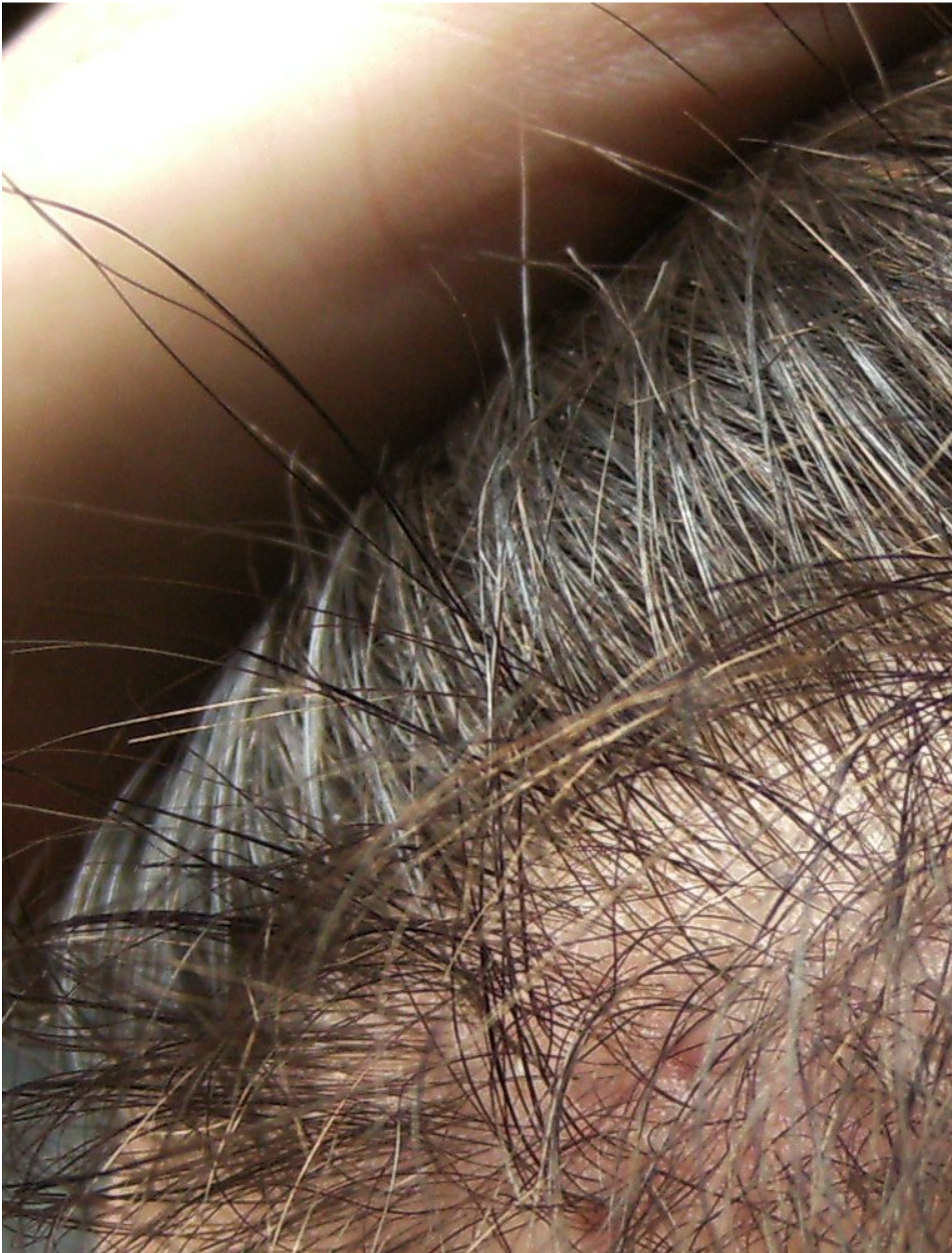hier ein Foto 5,3 Monate post OP. Mit Schwimmbad ist wohl nichts mehr diesen Sommer...

---

#### File Attachments

1) [21weeks2days.JPG](#), downloaded 355 times





Subject: Re: Meine HT bei Dr. Rahal (2046 Grafts)  
Posted by [Teqqu](#) on Fri, 24 Jul 2009 13:47:24 GMT  
[View Forum Message](#) <> [Reply to Message](#)

---

Gunter schrieb am Fre, 24 Juli 2009 15:15Hallo,  
hier ein Foto 5,3 Monate post OP. Mit Schwimmbad ist wohl nichts mehr diesen Sommer...

Deine Kopfhaut sieht immer noch so extrem mitgenommen aus und was sind diese gelben Punkte?? Entzündungen/Pickel??? Bist du wegen deiner Kopfhaut bei einem Dermatologen gewesen??? Das sollte sich ein Hautarzt mal definitiv anschauen, mMn.....

---

---

Subject: Re: Meine HT bei Dr. Rahal (2046 Grafts)  
Posted by [Gunter](#) on Fri, 24 Jul 2009 14:08:54 GMT  
[View Forum Message](#) <> [Reply to Message](#)

---

Ich habe mich vor einiger Zeit mit Herrn Muresanu von Hattingen Hair in Verbindung gesetzt und ihn gebeten sich die Sache einmal anzuschauen. Vor zwei Wochen war ich das letzte Mal bei ihm und er und Dr. Voy haben es sich angeschaut. Er meinte es habe sich gebessert und sehe normal aus. Ich hätte nur eine sehr trockene Kopfhaut. Er empfahl mir nicht jeden Tag die Haare zu waschen und ein Shampoo zu verwenden, das rückfettend wirkt. Das gelbe ist abgelöste trockene Haut/Schuppen. Das würde sich bessern wenn ich weniger die Haare wasche würde und das andere Shampoo benutze (bisher habe ich jeden Tag ein Babyshampoo von Penaten verwendet)

---

---

Subject: Re: Meine HT bei Dr. Rahal (2046 Grafts)  
Posted by [peng](#) on Fri, 24 Jul 2009 22:17:06 GMT  
[View Forum Message](#) <> [Reply to Message](#)

---

gunter, hast du inzwischen schon Wachstum festgestellt?

---

---

Subject: Re: Meine HT bei Dr. Rahal (2046 Grafts)  
Posted by [Gunter](#) on Sat, 25 Jul 2009 12:31:24 GMT  
[View Forum Message](#) <> [Reply to Message](#)

---

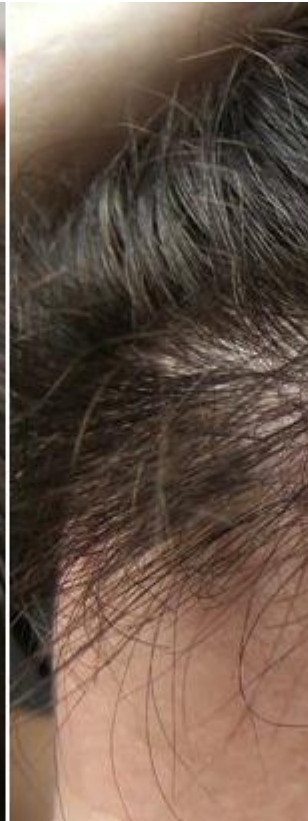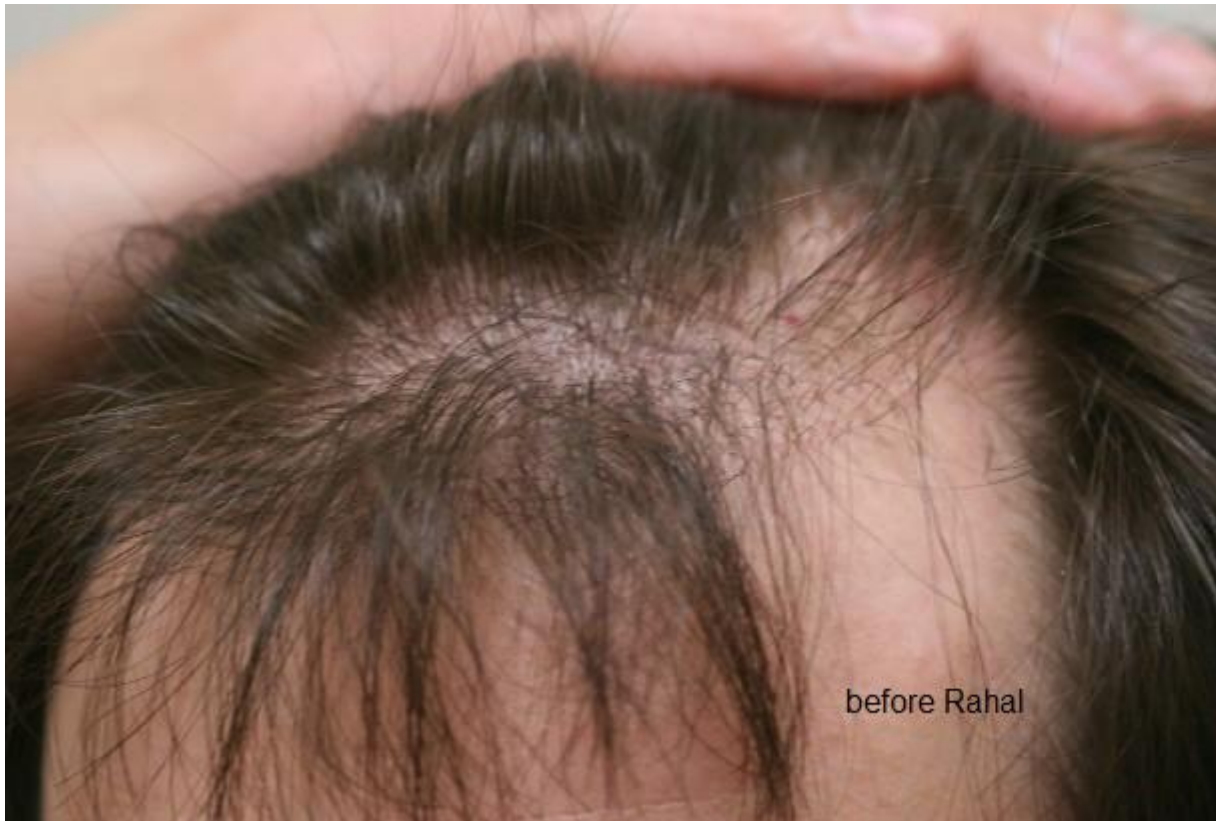peng schrieb am Sam, 25 Juli 2009 00:17gunter, hast du inzwischen schon Wachstum festgestellt?

Ich habe mal ein Bild zum Vergleich gemacht. Ich glaube man sieht, dass etwas Wachstum da war. Außerdem kann ich noch ein paar sehr kleine und feine Haare erkennen.

### File Attachments

1) [Vergleich\\_Vorher\\_21Wochen.jpg](#), downloaded 370 times

---



---

Subject: Re: Meine HT bei Dr. Rahal (2046 Grafts)  
Posted by [dakiha](#) on Sun, 26 Jul 2009 17:32:04 GMT  
[View Forum Message](#) <> [Reply to Message](#)

Auf jeden Fall war es ein vernünftiger Schachzug zu den Hattingern Kontakt aufzunehmen! Ich würde nochmal ca. 2 Monate abwarten, noch ist ja die Hauptwachstumsphase nicht vorbei.

Ich wünsche dir alles Gute!

---

Subject: Re: Meine HT bei Dr. Rahal (2046 Grafts)  
Posted by [Gunter](#) on Sun, 26 Jul 2009 22:36:58 GMT  
[View Forum Message](#) <> [Reply to Message](#)

Danke dir, wünsche ich dir auch!  
Ich habe Herrn Muresanu darum gebeten, weil ich eine scheiß Angst hatte.  
Er hat mir gesagt, dass es noch zu früh ist um eine Aussage zu machen und dass es bei manchen einfach länger geht.  
Dr. Rahal meint auch, dass ich mich einfach etwas gedulden muss.

Subject: Re: Meine HT bei Dr. Rahal (2046 Grafts)  
Posted by [Katzenhase](#) on Mon, 27 Jul 2009 00:07:23 GMT  
[View Forum Message](#) <> [Reply to Message](#)

---

Gunther, wasch dir bloß nicht jeden Tag die Haare. Das greift sie zu sehr an.

Die Haare jeden Tag zu waschen, macht man eigentlich nur die ersten 2 Wochen, bis die Krusten weg sind.

habe auch immer das Babyshampoo von Penaten genommen. Sever meinte aber, dass das kein optimales Shampoo ist, um die Krusten wegzukrigen.

Er hat mir einen Tag nach der OP mir die Haare mit einem PH Neutralen Shampoo gewaschen, dass sich Balea oder so ähnlich nannte.

Sever meinte, dass wäre besser als ein Babyshampoo....

---

---

Subject: Re: Meine HT bei Dr. Rahal (2046 Grafts)  
Posted by [Blue-Think](#) on Mon, 27 Jul 2009 09:45:30 GMT  
[View Forum Message](#) <> [Reply to Message](#)

---

Katzenhase schrieb am Mon, 27 Juli 2009 02:07Gunther, wasch dir bloß nicht jeden Tag die Haare. Das greift sie zu sehr an.

Die Haare jeden Tag zu waschen, macht man eigentlich nur die ersten 2 Wochen, bis die Krusten weg sind.

habe auch immer das Babyshampoo von Penaten genommen. Sever meinte aber, dass das kein optimales Shampoo ist, um die Krusten wegzukrigen.

Er hat mir einen Tag nach der OP mir die Haare mit einem PH Neutralen Shampoo gewaschen, dass sich Balea oder so ähnlich nannte.

Sever meinte, dass wäre besser als ein Babyshampoo....

Balea ist eine Eigenmarke aus der Drogeriekette Dm.....Kostet auch nicht viel....Ich glaube sogar unter ein Euro....

---

---

Subject: Re: Meine HT bei Dr. Rahal (2046 Grafts)  
Posted by [Gunter](#) on Thu, 30 Jul 2009 22:34:41 GMT  
[View Forum Message](#) <> [Reply to Message](#)

---

Blue-Think schrieb am Mon, 27 Juli 2009 11:45Katzenhase schrieb am Mon, 27 Juli 2009 02:07Gunther, wasch dir bloß nicht jeden Tag die Haare. Das greift sie zu sehr an.

Die Haare jeden Tag zu waschen, macht man eigentlich nur die ersten 2 Wochen, bis die Krusten weg sind.

habe auch immer das Babyshampoo von Penaten genommen. Sever meinte aber, dass das kein optimales Shampoo ist, um die Krusten wegzukriegen.

Er hat mir einen Tag nach der OP mir die Haare mit einem PH Neutralen Shampoo gewaschen, dass sich Balea oder so ähnlich nannte.

Sever meinte, dass wäre besser als ein Babyshampoo....

Balea ist eine Eigenmarke aus der Drogeriekette Dm.....Kostet auch nicht viel....Ich glaube sogar unter ein Euro....

Hi Katzenhase,  
genau das hat mir Sever auch gesagt und mir dieses Shampoo von DM empfohlen.  
Ich habe mir dann sofort das Balea Feuchtigkeits Shampoo im DM gekauft (war echt günstig, ich glaube es waren 0,85 oder 0,65 €!!)und wasche meine Haare jetzt nur noch jeden 2. Tag.  
Ich glaube meine Kopfhaut hat sich inzwischen schon etwas gebessert.

---

Subject: Re: Meine HT bei Dr. Rahal (2046 Grafts)  
Posted by [Predator](#) on Mon, 03 Aug 2009 20:38:39 GMT  
[View Forum Message](#) <> [Reply to Message](#)

Sicherlich ist wachstum vorhanden  
nicht so viel oder so schnell wie du willst, aber ich sehe einen Unterschied.

Und es wird noch viel mehr kommen.

Wie Du, Dakiha, Tryout und anderen auch, war ich im Ottawa; habe ich diese Erfahrungen auch gemacht, die höhen und Tiefpunkte seit fast 12 Monate auch. Ich verliere immer noch grafts, meine Kopfhaut in Recipient Bereich ist immer noch taub.

Was zählt ist nicht so genau auf die Details, hinzuschauen sondern auf dem Gesamtbild- alle dein Bilder sind sehr detailliert.

Du bekommst ein gutes Ergebnis- Es dauert nur bei Dir etwas länger

Hold the line

---

Subject: Re: Meine HT bei Dr. Rahal (2046 Grafts)

Posted by [Gunter](#) on Mon, 03 Aug 2009 22:26:21 GMT

[View Forum Message](#) <> [Reply to Message](#)

---

Predator schrieb am Mon, 03 August 2009 22:38 Sicherlich ist wachstum vorhanden nicht so viel oder so schnell wie du willst, aber ich sehe einen Unterschied.

Und es wird noch viel mehr kommen.

Wie Du, Dakiha, Tryout und anderen auch, war ich im Ottawa; habe ich diese Erfahrungen auch gemacht, die höhen und Tiefpunkte seit fast 12 Monate auch. Ich verliere immer noch grafts, meine Kopfhaut in Recipient Bereich ist immer noch taub.

Was zählt ist nicht so genau auf die Details, hinzuschauen sondern auf dem Gesamtbild- alle dein Bilder sind sehr detailliert.

Du bekommst ein gutes Ergebnis- Es dauert nur bei Dir etwas länger

Hold the line

Vielen Dank für die aufmunternden Worte. Dr. Rahal meint auch, dass ich mich einfach gedulden muss.

Du schreibst deine Haut im Recipient Bereich ist noch taub - du meinst den Donor-Bereich, oder? Das war bei mir auch sehr lange der Fall, aber in den letzten Wochen ist das Gefühl in diesem Bereich wieder zurückgekehrt. Es ist noch nicht ganz wie früher, aber es normalisiert sich immer mehr.

Gruß

---

---

Subject: Re: Meine HT bei Dr. Rahal (2046 Grafts)

Posted by [Blue-Think](#) on Tue, 04 Aug 2009 05:37:12 GMT

[View Forum Message](#) <> [Reply to Message](#)

---

Gunter schrieb am Die, 04 August 2009 00:26 Predator schrieb am Mon, 03 August 2009 22:38 Sicherlich ist wachstum vorhanden nicht so viel oder so schnell wie du willst, aber ich sehe einen Unterschied.

Und es wird noch viel mehr kommen.

Wie Du, Dakiha, Tryout und anderen auch, war ich im Ottawa; habe ich diese Erfahrungen auch gemacht, die höhen und Tiefpunkte seit fast 12 Monate auch. Ich verliere immer noch grafts, meine Kopfhaut in Recipient Bereich ist immer noch taub.

Was zählt ist nicht so genau auf die Details, hinzuschauen sondern auf dem Gesamtbild- alle dein Bilder sind sehr detailliert.

Du bekommst ein gutes Ergebnis- Es dauert nur bei Dir etwas länger

Hold the line

---

Vielen Dank für die aufmunternden Worte. Dr. Rahal meint auch, dass ich mich einfach gedulden muss.

Du schreibst deine Haut im Recipient Bereich ist noch taub - du meinst den Donor-Bereich, oder? Das war bei mir auch sehr lange der Fall, aber in den letzten Wochen ist das Gefühl in diesem Bereich wieder zurückgekehrt. Es ist noch nicht ganz wie früher, aber es normalisiert sich immer mehr.

Gruß

Das mit dem Taubgefühl normalisiert sich noch...Bei dem einen gehts schneller, der andere wiederum muss sich noch gedulden....Das wird schon...

LG

---

Subject: Re: Meine HT bei Dr. Rahal (2046 Grafts)  
Posted by [Predator](#) on Tue, 04 Aug 2009 08:47:24 GMT  
[View Forum Message](#) <> [Reply to Message](#)

Nein Ich meine nicht Donor ich meine Recipient  
Mein Donor habe ich praktisch vergessen keine Probleme dort.

---

Subject: Re: Meine HT bei Dr. Rahal (2046 Grafts)  
Posted by [dakiha](#) on Tue, 04 Aug 2009 17:05:36 GMT  
[View Forum Message](#) <> [Reply to Message](#)

RECIPIENT = Empfänger

Also ich hatte bei beiden Op's ein Taubheitsgefühl im Oberkopf. Bei der ersten komplizierteren und umfangreicheren Op hat es 3-4 Monate angehalten; es wurde immer weniger mit der Zeit. Bei der zweiten ergänzenden Op war es nach 1,5 vollkommen verschwunden.

Ein Taubheitsgefühl im Empfängerbereich nach knapp einem Jahr hört sich nicht so gut an - sorry! Da würde ich mal Rahal oder A.K. kontaktieren.

---

Subject: Re: Meine HT bei Dr. Rahal (2046 Grafts)  
Posted by [Gunter](#) on Tue, 04 Aug 2009 19:57:27 GMT  
[View Forum Message](#) <> [Reply to Message](#)

Ich wußte nicht, dass man auch im Empfängerbereich Taubheit bekommen kann. Ich dachte, das bekommt man nur im Donor-Bereich, weil durch die Strip-Entnahme Nerven verletzt werden. Aber das würde mich bei der Matte, die Predator jetzt hat, nicht groß stören.

---

---

Subject: Re: Meine HT bei Dr. Rahal (2046 Grafts)  
Posted by [Blue-Think](#) on Tue, 04 Aug 2009 20:57:58 GMT  
[View Forum Message](#) <> [Reply to Message](#)

---

Gunter schrieb am Die, 04 August 2009 21:57Ich wußte nicht, dass man auch im Empfängerbereich Taubheit bekommen kann. Ich dachte, das bekommt man nur im Donor-Bereich, weil durch die Strip-Entnahme Nerven verletzt werden. Aber das würde mich bei der Matte, die Predator jetzt hat, nicht groß stören.

Ja, das stimmt...Auch im Empfängerbereich bekommt man eine gewisse Taubheit....Hast du es nicht nach deiner OP gemerkt? Das merkt man schon nach ein paar Tagen Post OP...Übrigens, die Taubheit im Donorbereich ging bei mir schneller weg, als im Empfängerbereich...

LG

---

---

Subject: Re: Meine HT bei Dr. Rahal (2046 Grafts)  
Posted by [Predator](#) on Sat, 08 Aug 2009 21:12:11 GMT  
[View Forum Message](#) <> [Reply to Message](#)

---

jep Ich verliere auch jetzt viel Grafts

Aber Ich warte bis 27 August, 12M um eine ausführliche Bericht zu schreiben und die Meinung von Dr Rahal darzustellen.

---

---

Subject: Re: Meine HT bei Dr. Rahal (2046 Grafts)  
Posted by [Teqqu](#) on Sun, 09 Aug 2009 05:46:56 GMT  
[View Forum Message](#) <> [Reply to Message](#)

---

Predator schrieb am Sam, 08 August 2009 23:12jep Ich verliere auch jetzt viel Grafts

Aber Ich warte bis 27 August, 12M um eine ausführliche Bericht zu schreiben und die Meinung von Dr Rahal darzustellen.

Wie meinst du das??? Wie du verlierst Grafts???

---

---

Subject: Re: Meine HT bei Dr. Rahal (2046 Grafts)  
Posted by [Moses](#) on Sun, 09 Aug 2009 06:10:41 GMT  
[View Forum Message](#) <> [Reply to Message](#)

---

Teqqu schrieb am Son, 09 August 2009 07:46Predator schrieb am Sam, 08 August 2009 23:12jep Ich verliere auch jetzt viel Grafts

Aber Ich warte bis 27 August, 12M um eine ausführliche Bericht zu schreiben und die Meinung

---



von Dr Rahal darzustellen.

Wie meinst du das??? Wie du verlierst Grafts???

Keine Panik!!

Die eingesetzten Haare haben ganz andere Wachstumszyklen als die Vorhandene Haare. Bis sie sich angeglichen haben, können 24 Monate oder mehr vergehen.

Daher bitte das Regime, was auch ihr nimmt, weiter machen und keine Veränderung durchnehmen. Sonst könnte eine Änderung das Regime (Medikamentöse Behandlung im Allg.) und oder mit einem neuen Medikament z.B Minoxidil eine zusätzlichen Haarausfall s.g. shedding verursachen.

Die Zeit und die Geduld ist hier die Lösung.

Auf der andere Seite können auf Bereiche, wie bei mir zurzeit (Ich habe allerdings gestoppt) wo nicht transplantiert wurde, der Haarausfall voranschreiten und können die Haare sich miniaturisieren. Das kann man aber selbst feststellen, und muss dagegen sofort was unternommen werden.

Viele Grüße  
Halil Senguel

---

Subject: Re: Meine HT bei Dr. Rahal (2046 Grafts)  
Posted by [NW5a](#) on Sun, 09 Aug 2009 08:15:58 GMT  
[View Forum Message](#) <> [Reply to Message](#)

Predator schrieb am Sam, 08 August 2009 23:12jep Ich verliere auch jetzt viel Grafts

Aber Ich warte bis 27 August, 12M um eine ausführliche Bericht zu schreiben und die Meinung von Dr Rahal darzustellen.

Hey Pred,

du warst ja kein Slowgrower und recht früh am Ziel. Du wirst Shedding haben, aufgrund von Medics oder eben Haarverlust aufgrund der Wachstumszyklen, so wie Moses beschrieben. Ich gehe sogar davon aus, daß es länger dauert als 24 Monate.

Mir gehts genauso ! DOLDRUMS Phase 4

LG  
NW5

---

---

Subject: Re: Meine HT bei Dr. Rahal (2046 Grafts)  
Posted by [Teqqu](#) on Sun, 09 Aug 2009 14:20:54 GMT  
[View Forum Message](#) <> [Reply to Message](#)

---

Könnt ihr eventuell mal Fotos reinstellen wie es jetzt wieder aussieht und am besten auch noch ein Vergleich zu virher, also als die HT ausgewachsen war.

@NW4a

ich kann mich erinnern, dass du diese zweiten Doldrums schonmal vorher angesprochen hast. Wann sind die bei dir eingetreten und wie lange dauern sie/haben gedauert????

---

---

Subject: Re: Meine HT bei Dr. Rahal (2046 Grafts)  
Posted by [duda](#) on Sun, 09 Aug 2009 16:42:39 GMT  
[View Forum Message](#) <> [Reply to Message](#)

---

Zitat: @NW4a

ich kann mich erinnern, dass du diese zweiten Doldrums schonmal vorher angesprochen hast. Wann sind die bei dir eingetreten und wie lange dauern sie/haben gedauert????

würde mich auch interessieren

---

---

Subject: Re: Meine HT bei Dr. Rahal (2046 Grafts)  
Posted by [Blue-Think](#) on Mon, 10 Aug 2009 04:59:31 GMT  
[View Forum Message](#) <> [Reply to Message](#)

---

duda schrieb am Son, 09 August 2009 18:42Zitat: @NW4a

ich kann mich erinnern, dass du diese zweiten Doldrums schonmal vorher angesprochen hast. Wann sind die bei dir eingetreten und wie lange dauern sie/haben gedauert????

würde mich auch interessieren

Der zweite Doldrum ist doch die Phase, wo man permanent hofft, dass da noch was kommt....Und da befinde ich mich gerade....Und für mich kommt es mir wie eine Ewigkeit vor....

---

---

Subject: Re: Meine HT bei Dr. Rahal (2046 Grafts)  
Posted by [Teqqu](#) on Mon, 10 Aug 2009 06:23:49 GMT  
[View Forum Message](#) <> [Reply to Message](#)

---

Blue-Think schrieb am Mon, 10 August 2009 06:59duda schrieb am Son, 09 August 2009 18:42Zitat: @NW4a

---

ich kann mich erinnern, dass du diese zweiten Doldrums schonmal vorher angesprochen hast. Wann sind die bei dir eingetreten und wie lange dauern sie/haben gedauert????

würde mich auch interessieren

Der zweite Doldrum ist doch die Phase, wo man permanent hofft, dass da noch was kommt.....Und da befinde ich mich gerade....Und für mich kommt es mir wie eine Ewigkeit vor....

NW5a hat aber jetzt eine Phase angesprochen, wo die transplantierten Haare zum zweiten mal ausfallen. Er hat sie die vierten Doldrums genannt und darüber hätte ich gerne MEHR Informationen...

---

Subject: Re: Meine HT bei Dr. Rahal (2046 Grafts)  
Posted by [duda](#) on Mon, 10 Aug 2009 06:36:21 GMT  
[View Forum Message](#) <> [Reply to Message](#)

Teqqu schrieb am Mon, 10 August 2009 08:23Blue-Think schrieb am Mon, 10 August 2009 06:59duda schrieb am Son, 09 August 2009 18:42Zitat: @NW4a

ich kann mich erinnern, dass du diese zweiten Doldrums schonmal vorher angesprochen hast. Wann sind die bei dir eingetreten und wie lange dauern sie/haben gedauert????

würde mich auch interessieren

Der zweite Doldrum ist doch die Phase, wo man permanent hofft, dass da noch was kommt.....Und da befinde ich mich gerade....Und für mich kommt es mir wie eine Ewigkeit vor....

NW5a hat aber jetzt eine Phase angesprochen, wo die transplantierten Haare zum zweiten mal ausfallen. Er hat sie die vierten Doldrums genannt und darüber hätte ich gerne MEHR Informationen...

und um auch mal ein Zitat im Zitat im Zitat zu machen:

Genau das, wollte ich auch wissen. Die 2. Phase ist ja dann die nach Monat 5 oder 6. Es gibt dann auch eine 3. Phase (wann ist denn da die 4. Phase?), wo anscheinend die transplantierten Haare nochmal ausfallen oder so. Gibts dazu denn irgendwo was drüber? Hab nix gefunden

---

Subject: Re: Meine HT bei Dr. Rahal (2046 Grafts)  
Posted by [Moses](#) on Mon, 10 Aug 2009 08:21:20 GMT  
[View Forum Message](#) <> [Reply to Message](#)

Nachdem die eingepflanzten Haare ausfallen, sich in Ruhe Phase befinden und bis die ersten Haare anfangen zu sprießen, kann die Zeit nach Veranlagung für einem leicht bis sehr

schwer fallen. Dieser Zeit nennt man im allgemeinen Doldrums.

Doldrums ins Deutsche zu übersetzen, macht auch Sinn. Doldrums bedeutet Kalmen, franz. "calme"(Flaute) sind windstille Gebiete am Äquator. Dieser schwüle und sehr heiße Gebiete sind von Seeleuten immer befürchtet gewesen, da aus Norden und Süden kommende Luftströmungen gewaltige Wolken und Hurrikans formatieren und die Seeschiffe saßen monatelang im wahren Sinne des Wortes in der Flaute, was für viele Seeleute zum Verhängnis wurde.

Ich halte aber für ein Gerücht, dass jetzt das Ganze mehrere Phasen hat. Man sollte sich nicht rein steigern und wen man damit nicht klar kommt, sollte man sich bewusst mit anderen Dingen beschäftigen. Foren oder allgemein Internet ist super für vorab Information und Recherche, kann aber auch, wenn man nach der HT nicht aufpasst, das Ganze die große Flaute werden, was zu einem Verhängnis werden kann.

Ich gebe jeden Kunde den Rat, habe auch sogar in den Post OP Anweisungen geschrieben, "beschäftigt euch mit was anderes! Dann klappt es auch mit der Haaren!"

Teqqu:

Zu meine Bilder: Die Berlin Aufnahmen sind vom April, und in dem gleichen Tread habe ich auch meine aktuellen Bilder drin. Da kannst Du schon ein Unterschied sehen.

Viele Grüße an Euch alle und Kopf hoch!  
Halil Senguel

---

Subject: Re: Meine HT bei Dr. Rahal (2046 Grafts)  
Posted by [NW5a](#) on Mon, 10 Aug 2009 08:31:42 GMT  
[View Forum Message](#) <> [Reply to Message](#)

---

So ist es. Eine Flaute.

Die Haare durchleben bei einigen wohl mehr oder weniger Wachstumszyklen. Eine Zeit hatte ich massiven Haarausfall in der Empfängerfläche und dann wurde es wieder besser. Wenn ihr als NW5-6 eh eine geringe Dichte habt, dann könnt ihr euch ja vorstellen, was es bedeutet, wenn die Haare zu 30% ausfallen. Sie kamen natürlich wieder ! Diese Zeit war schlimm, genau wie die Doldrums, daher Phase 4 oder 3 ? !

Wissenschaftlich ist es nicht und dem einen oder anderen fällt es gar nicht auf. Ich habe es aber schon sehr oft gelesen, gerade bei hohen NW's.

Gruß

---

Subject: Re: Meine HT bei Dr. Rahal (2046 Grafts)

---

Posted by [Blue-Think](#) on Mon, 10 Aug 2009 09:08:29 GMT

[View Forum Message](#) <> [Reply to Message](#)

---

NW5a schrieb am Mon, 10 August 2009 10:31 So ist es. Eine Flaute.

Die Haare durchleben bei einigen wohl mehr oder weniger Wachstumszyklen. Eine Zeit hatte ich massiven Haarausfall in der Empfängerfläche und dann wurde es wieder besser. Wenn ihr als NW5-6 eh eine geringe Dichte habt, dann könnt ihr euch ja vorstellen, was es bedeutet, wenn die Haare zu 30% ausfallen. Sie kamen natürlich wieder ! Diese Zeit war schlimm, genau wie die Doldrums, daher Phase 4 oder 3 ? !

Wissenschaftlich ist es nicht und dem einen oder anderen fällt es gar nicht auf. Ich habe es aber schon sehr oft gelesen, gerade bei hohen NW's.

Gruß

Also ein Fazit für Teqqu:

Du hast kein hohen NW Status und bei dir wurde ja relativ hoch und dicht gepflanzt. Daher würdest du vielleicht die 3-4 Phase auch garnicht mitbekommen...

LG

---

---

Subject: Re: Meine HT bei Dr. Rahal (2046 Grafts)

Posted by [Teqqu](#) on Mon, 10 Aug 2009 20:46:29 GMT

[View Forum Message](#) <> [Reply to Message](#)

---

OK, dann danke ich euch für eure Erklärungen und hoffe das Blue Recht hat und ich diese zweiten Doldrums nie erlebe. Komme so langsam aus den ersten Doldrums und das reicht mir erstmal voll und ganz.....

---

---

Subject: Re: Meine HT bei Dr. Rahal (2046 Grafts)

Posted by [peng](#) on Mon, 10 Aug 2009 22:04:16 GMT

[View Forum Message](#) <> [Reply to Message](#)

---

und wenn man diese 4. Phase dann erlebt hat, hat man danach Ruhe oder kommen solche Phasen dann immer wieder mal vor?

---

---

Subject: Re: Meine HT bei Dr. Rahal (2046 Grafts)

Posted by [Wolfsheart](#) on Tue, 11 Aug 2009 05:34:36 GMT

[View Forum Message](#) <> [Reply to Message](#)

---

peng schrieb am Die, 11 August 2009 00:04 und wenn man diese 4. Phase dann erlebt hat, hat

---

man danach Ruhe oder kommen solche Phasen dann immer wieder mal vor?

Ich glaube die Wachstumszyklen der einzelnen Haare sind irgendwann so durcheinander, das es wie beim natürlichen Haar nicht mehr auffällt. Wir verlieren ja ständig Haare und neue wachsen nach.

---

---

Subject: Re: Meine HT bei Dr. Rahal (2046 Grafts)  
Posted by [Predator](#) on Mon, 17 Aug 2009 06:32:39 GMT  
[View Forum Message](#) <> [Reply to Message](#)

---

Die dichte im Empfängerbereich die ich beim Monate 8 hatte, habe ich nicht mehr, links wird viel dünner aber es fällt nur mich auf.  
ich hoffe dies ist nur eine Phase

---

---

Subject: Re: Meine HT bei Dr. Rahal (2046 Grafts)  
Posted by [Gunter](#) on Mon, 17 Aug 2009 18:30:51 GMT  
[View Forum Message](#) <> [Reply to Message](#)

---

Blue-Think schrieb am Die, 04 August 2009 22:57Gunter schrieb am Die, 04 August 2009 21:57Ich wußte nicht, dass man auch im Empfängerbereich Taubheit bekommen kann. Ich dachte, das bekommt man nur im Donor-Bereich, weil durch die Strip-Entnahme Nerven verletzt werden. Aber das würde mich bei der Matte, die Predator jetzt hat, nicht groß stören.

Ja, das stimmt...Auch im Empfängerbereich bekommt man eine gewisse Taubheit....Hast du es nicht nach deiner OP gemerkt? Das merkt man schon nach ein paar Tagen Post OP...Übrigens, die Taubheit im Donorbereich ging bei mir schneller weg, als im Empfängerbereich...

LG

Also im Empfängerbereich habe ich keine Taubheit gespürt, oder es ist mir zumindest nicht aufgefallen.

---

---

Subject: Re: Meine HT bei Dr. Rahal (2046 Grafts)  
Posted by [Gunter](#) on Mon, 17 Aug 2009 18:35:50 GMT  
[View Forum Message](#) <> [Reply to Message](#)

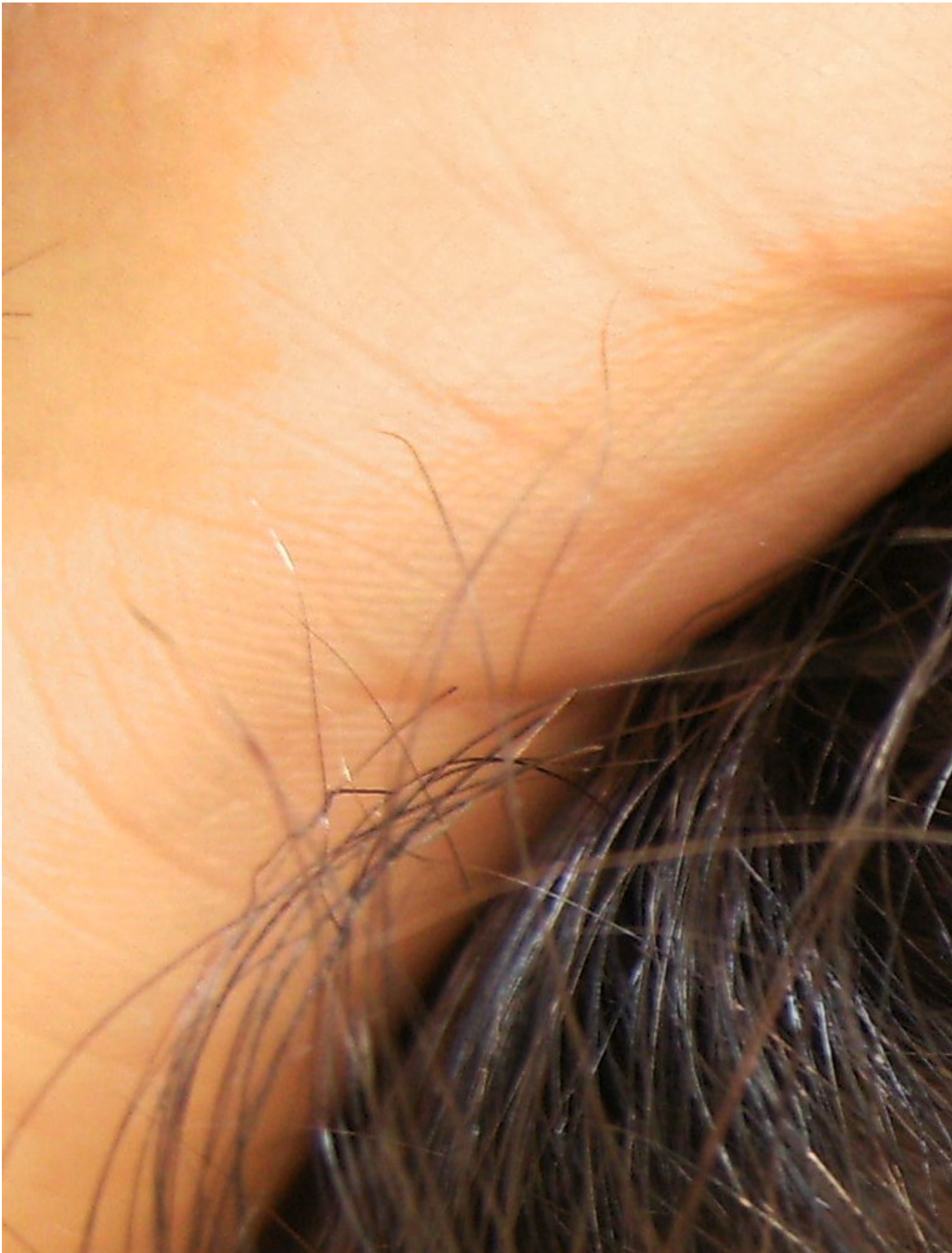---

Mittlerweile bin ich etwas über 6 Monate post OP.

#### File Attachments

1) [24weeks5day\\_0.JPG](#), downloaded 272 times

---



Subject: Re: Meine HT bei Dr. Rahal (2046 Grafts)  
Posted by [Gunter](#) on Mon, 17 Aug 2009 18:37:43 GMT  
[View Forum Message](#) <> [Reply to Message](#)

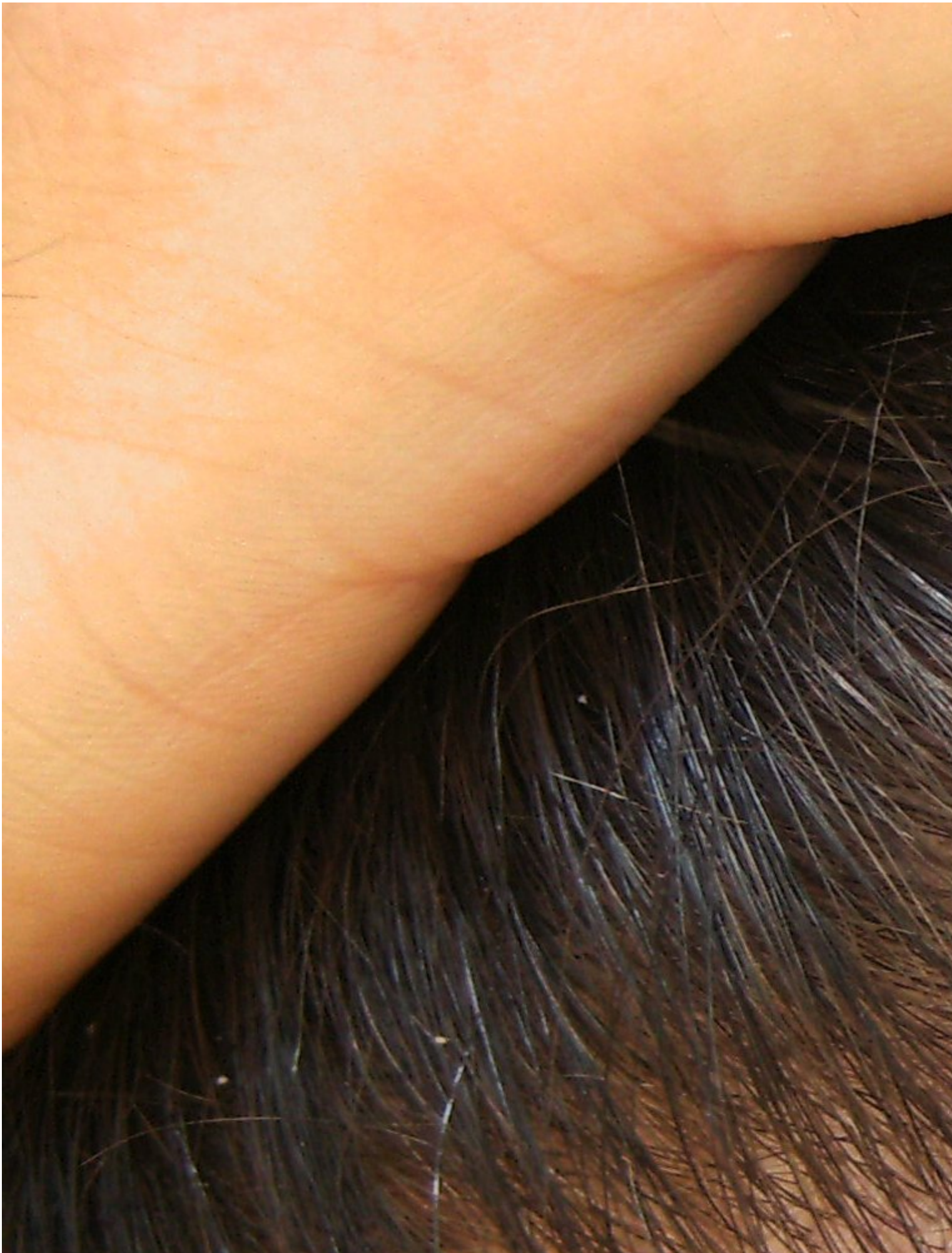---

### File Attachments

---

1) [24weeks5days\\_1.JPG](#), downloaded 254 times





Subject: Re: Meine HT bei Dr. Rahal (2046 Grafts)  
Posted by [Teqqu](#) on Mon, 17 Aug 2009 20:29:56 GMT  
[View Forum Message](#) <> [Reply to Message](#)

---

Ist natürlich nicht besonders gut für 6 Monate, aber eventuell hat sich die ganze Entwicklung des Wachstums aufgrund der Infektion ein wenig nach hinten verschoben.  
Wie bewertest du selber deinen Verlauf; du bist doch mit den Hattingern in Kontakt, was sagen die dazu??? Hast du eventuell Rahal kontaktiert??

---

---

Subject: Re: Meine HT bei Dr. Rahal (2046 Grafts)  
Posted by [Wolfsheart](#) on Tue, 18 Aug 2009 06:01:53 GMT  
[View Forum Message](#) <> [Reply to Message](#)

---

Ich will dich nicht beunruhigen, ist bestimmt gerade nicht leicht für dich. Aber deine Bilder erinnern mich sehr stark an die von Dakiha. Ich habe es bei ihm schon gesagt und ich sage es hier auch. Für mich sieht die Haut extrem geschädigt und nach Narbengewebe aus. Auffällig finde ich bei Rahal immer die leuchtend roten Empfangsbereiche auf den frischen Post-OP Bildern. Was unterscheidet Rahal von allen anderen Docs, das seine Empfangsbereiche immer so rot glühen? Irgendwas macht er anders und wenn ich mir so deine Haut ansehe...

Na wie auch immer. Ich hoffe und wünsche dir jedenfalls noch ganz viel Wachstum. Ist ja auch erst Monat 6. Evtl gehts bei dir erst jetzt los. Wäre nicht ungewöhnlich.

---

---

Subject: Re: Meine HT bei Dr. Rahal (2046 Grafts)  
Posted by [Teqqu](#) on Tue, 18 Aug 2009 09:01:29 GMT  
[View Forum Message](#) <> [Reply to Message](#)

---

Wolfsheart schrieb am Die, 18 August 2009 08:01 Ich will dich nicht beunruhigen, ist bestimmt gerade nicht leicht für dich. Aber deine Bilder erinnern mich sehr stark an die von Dakiha. Ich habe es bei ihm schon gesagt und ich sage es hier auch. Für mich sieht die Haut extrem geschädigt und nach Narbengewebe aus. Auffällig finde ich bei Rahal immer die leuchtend roten Empfangsbereiche auf den frischen Post-OP Bildern. Was unterscheidet Rahal von allen anderen Docs, das seine Empfangsbereiche immer so rot glühen? Irgendwas macht er anders und wenn ich mir so deine Haut ansehe...

Na wie auch immer. Ich hoffe und wünsche dir jedenfalls noch ganz viel Wachstum. Ist ja auch erst Monat 6. Evtl gehts bei dir erst jetzt los. Wäre nicht ungewöhnlich.

Also soweit ich weiß, beansprucht Rahals Technik die Haut ein wenig mehr, da er Nadeln benutzt und keine blades, aber letztlich liegt der Hauptunterschied in der Dichte, Rahal setzt einfach viel dichter als die meisten anderen Docs und das beansprucht die Haut natürlich deutlich stärker. Das muss aber nicht unbedingt eine stärkere Rötung zur Folge haben, wie z.B. von mir schon erwähnt, hatte ich nach ca. einem Monat absolut Null Rötung mehr im Empfangsbereich; ist halt alles sehr individuell....

---

Subject: Re: Meine HT bei Dr. Rahal (2046 Grafts)  
Posted by [Gunter](#) on Tue, 18 Aug 2009 10:48:31 GMT  
[View Forum Message](#) <> [Reply to Message](#)

---

Ich bin mit Rahal und Adrian in Kontakt und schicke ihnen regelmäßig Fotos. Adrian schrieb gestern:  
„Dr. Rahal has asked if you can wait at least 12 months post op to examine your results fully. At six months you have a lot of growth and density to come”  
Die Hattinger meinten auch, dass es manchmal länger gehen kann und ich einfach abwarten muss.

---

Subject: Re: Meine HT bei Dr. Rahal (2046 Grafts)  
Posted by [Teqqu](#) on Tue, 18 Aug 2009 11:17:49 GMT  
[View Forum Message](#) <> [Reply to Message](#)

---

Gunter schrieb am Die, 18 August 2009 12:48Ich bin mit Rahal und Adrian in Kontakt und schicke ihnen regelmäßig Fotos. Adrian schrieb gestern:  
„Dr. Rahal has asked if you can wait at least 12 months post op to examine your results fully. At six months you have a lot of growth and density to come”  
Die Hattinger meinten auch, dass es manchmal länger gehen kann und ich einfach abwarten muss.

Ja dann Kopf hoch, teuteuteu und gutes Wachstum auch wenn die Warterei verdammt anstrengend ist.....

---

Subject: Re: Meine HT bei Dr. Rahal (2046 Grafts)  
Posted by [Predator](#) on Tue, 18 Aug 2009 11:18:06 GMT  
[View Forum Message](#) <> [Reply to Message](#)

---

You've got to give it the 12!  
I was an early grower, you may just be a late grower, it could kick in for you at 12-18 months fully.

I had people on US forums saying I should be doing cartwheels at 8M; I said I'm not buying into it until the fat lady sings at 12 Months.

You should do the same- It will be fine

---

Subject: Re: Meine HT bei Dr. Rahal (2046 Grafts)  
Posted by [Jack81](#) on Tue, 18 Aug 2009 20:34:38 GMT  
[View Forum Message](#) <> [Reply to Message](#)

---

meiner meinung nach sieht das auf der ganzen fläche wie narbengewebe aus. oder ist dass

normal, und geht wirklich noch zurück?

---

---

Subject: Re: Meine HT bei Dr. Rahal (2046 Grafts)  
Posted by [peng](#) on Sun, 23 Aug 2009 13:57:37 GMT  
[View Forum Message](#) <> [Reply to Message](#)

---

falls es wirklich Narbengewebe sein sollte, haben es die Grafts vielleicht zu schwer dadurchzustoßen?

Wie wärs mit Narbengel, das weicht das Gewebe uU etwas auf.

Wobei man vielleicht besser nix mehr draufschmierem sollte

---

---

Subject: Re: Meine HT bei Dr. Rahal (2046 Grafts)  
Posted by [Wolfsheart](#) on Sun, 23 Aug 2009 14:08:23 GMT  
[View Forum Message](#) <> [Reply to Message](#)

---

peng schrieb am Son, 23 August 2009 15:57falls es wirklich Narbengewebe sein sollte, haben es die Grafts vielleicht zu schwer dadurchzustoßen?

Wie wärs mit Narbengel, das weicht das Gewebe uU etwas auf.

Wobei man vielleicht besser nix mehr draufschmierem sollte

Wenn es vernarbt ist, ist das größere Problem die Durchblutung der Haut und damit generell die Anwuchsrate. Bei Grafts auf Narbengewebe soll die Anwuchsrate bestenfalls 50% sein.

---

---

Subject: Re: Meine HT bei Dr. Rahal (2046 Grafts)  
Posted by [peng](#) on Sun, 23 Aug 2009 14:15:05 GMT  
[View Forum Message](#) <> [Reply to Message](#)

---

Ja Grafts, die in bestehendes Narbengewebe hinein transplantiert worden sind. In diesem Fall hat sich das Gewebe aber erst NACH der OP gebildet und die Grafts hatten schon genug Zeit, an die Blutversorgung anzudocken. Den Grafts, die stehen geblieben sind, hat die Entzündung schließlich auch nicht geschadet. Vielleicht warten die Grafts nur darauf, endlich durchzustoßen aber können nicht, weil die Narbenschicht zu dick ist.

Das ist nur ein Gedankenspiel von mir, ich bin ja kein Mediziner.

---

---

Subject: Re: Meine HT bei Dr. Rahal (2046 Grafts)  
Posted by [Wolfsheart](#) on Sun, 23 Aug 2009 15:08:32 GMT  
[View Forum Message](#) <> [Reply to Message](#)

---

Ich hoffe du hast Recht.

---

Subject: Re: Meine HT bei Dr. Rahal (2046 Grafts)  
Posted by [Gunter](#) on Sat, 12 Sep 2009 13:08:42 GMT  
[View Forum Message](#) <> [Reply to Message](#)

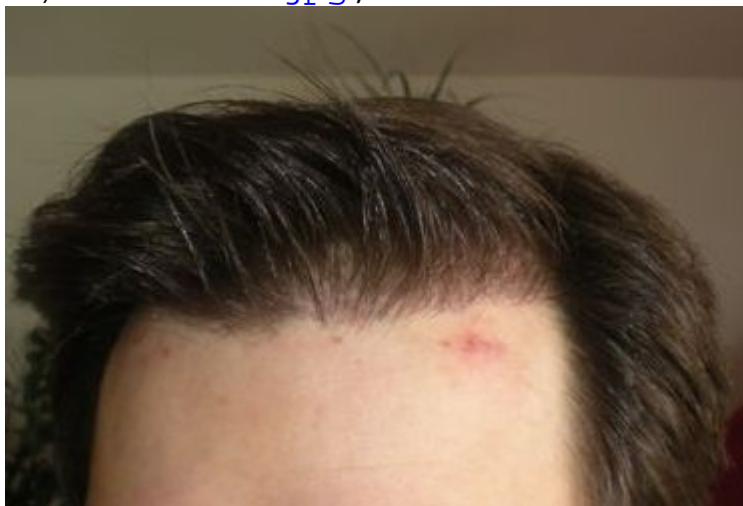---

7 Monate post OP, 1. Teil:

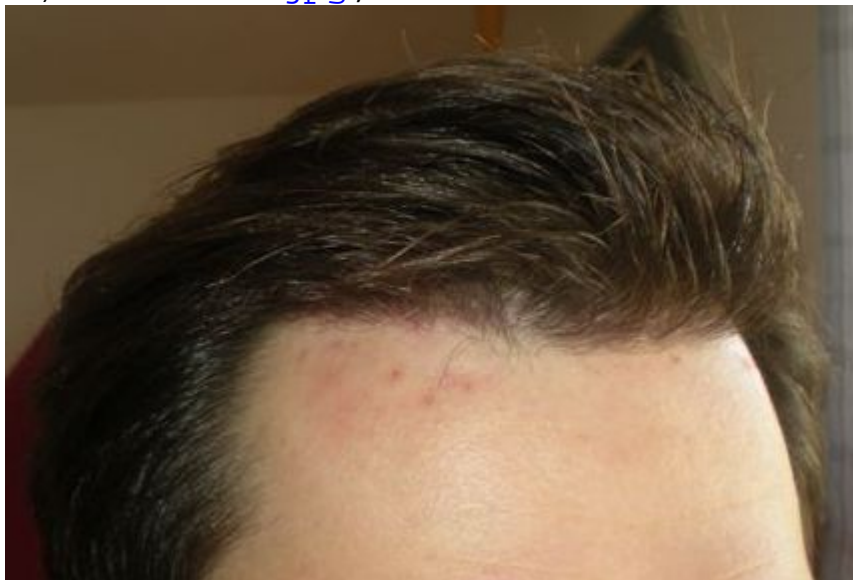### File Attachments

---

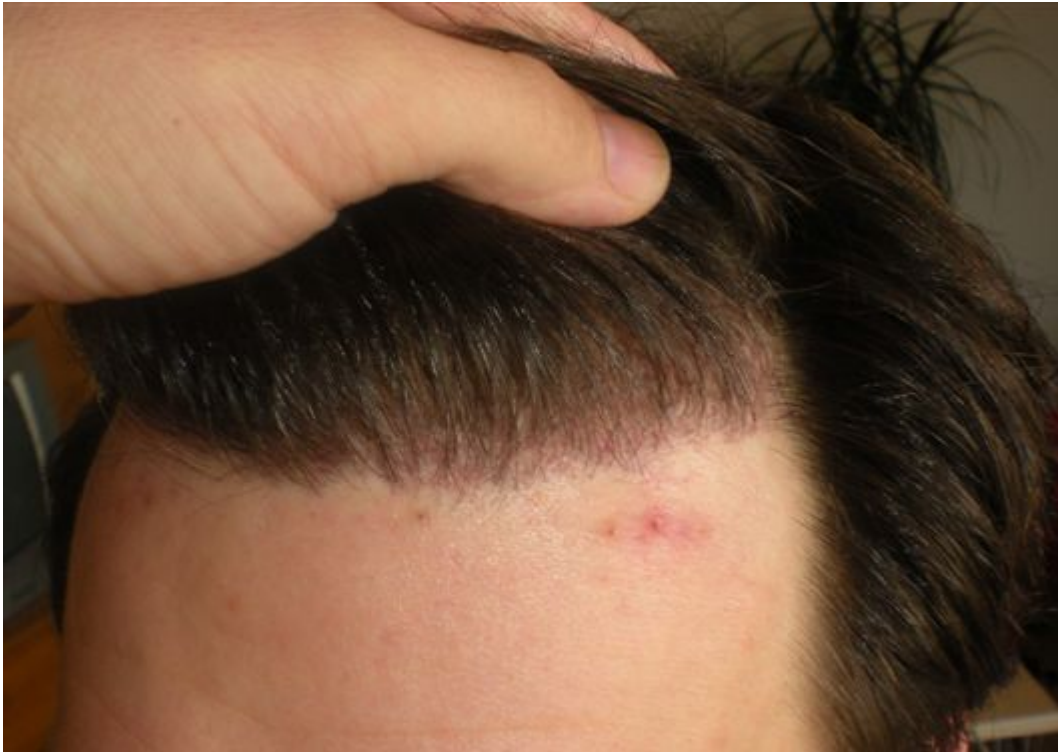1) [DSCN1776.jpg](#), downloaded 372 times



2) [DSCN1778.jpg](#), downloaded 355 times



3) [DSCN1782.jpg](#), downloaded 335 times



---

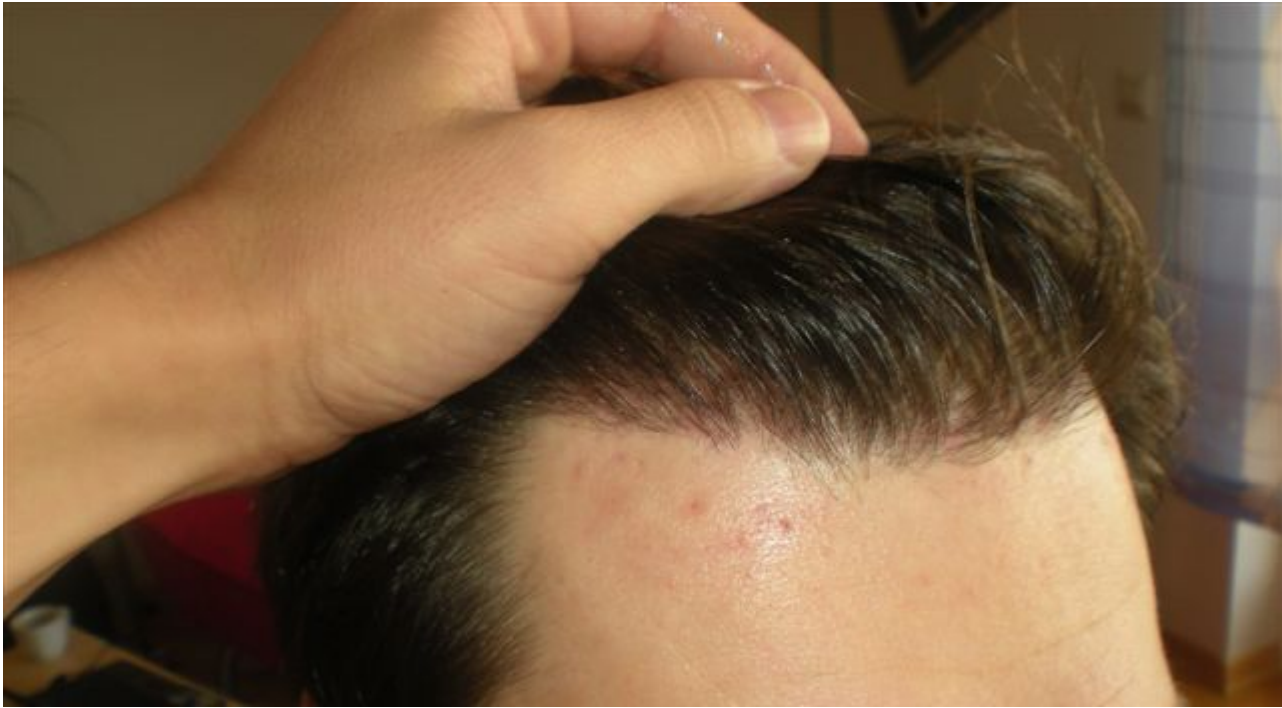Subject: Re: Meine HT bei Dr. Rahal (2046 Grafts)  
Posted by [Gunter](#) on Sat, 12 Sep 2009 13:12:18 GMT  
[View Forum Message](#) <> [Reply to Message](#)

---

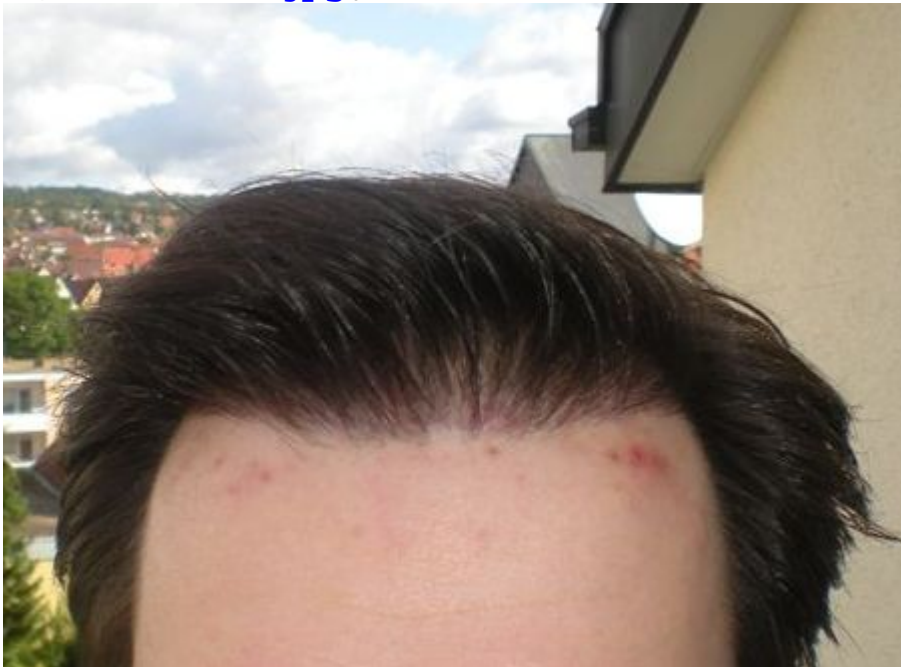#### File Attachments

1) [DSCN1783.jpg](#), downloaded 323 times

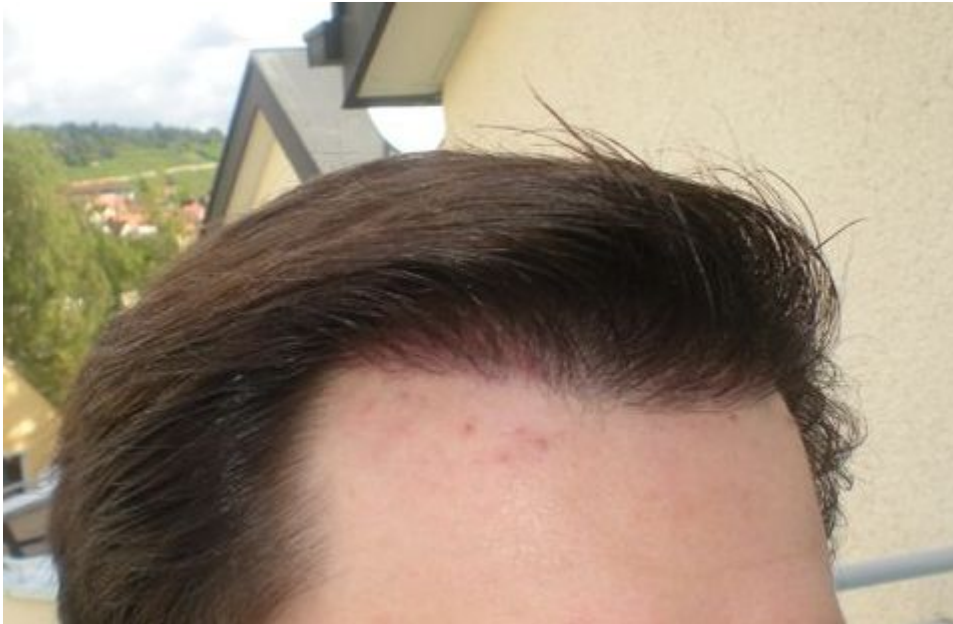---



2) [DSCN1784.jpg](#), downloaded 303 times



3) [DSCN1786.jpg](#), downloaded 293 times



---

Subject: Re: Meine HT bei Dr. Rahal (2046 Grafts)  
Posted by [Gunter](#) on Sat, 12 Sep 2009 13:13:58 GMT  
[View Forum Message](#) <> [Reply to Message](#)

Wie findet ihr die Natürlichkeit/Form der Haarlinie – unabhängig von der Dichte (ich hoffe, dass da noch einiges kommt)? Mich interessiert eure ehrliche Meinung, ihr braucht mich nicht zu schonen!

---

Subject: Re: Meine HT bei Dr. Rahal (2046 Grafts)  
Posted by [Predator](#) on Sat, 12 Sep 2009 13:32:46 GMT  
[View Forum Message](#) <> [Reply to Message](#)

Gunter style ich meine Haare so aggressive wie Du bin ich auch nicht zufrieden mit der Dichte. ich kann mir nicht vorstellen das 60grfts/cm2 vorhanden sind und es scheint besser vor 2 Monate gewesen zu sein.

Ich kann verstehen dass Du nicht gerade zufrieden bist aber halte die linie bis Monate 12

Danach gehen wir gemeinsam mit unsere Bilder auf Dr rahal zu und hören wir was er zu sagen hat

Höre nicht auf Leute die sagen alles Toll ist, wann Du andere Meinung bist aber warte bis 12

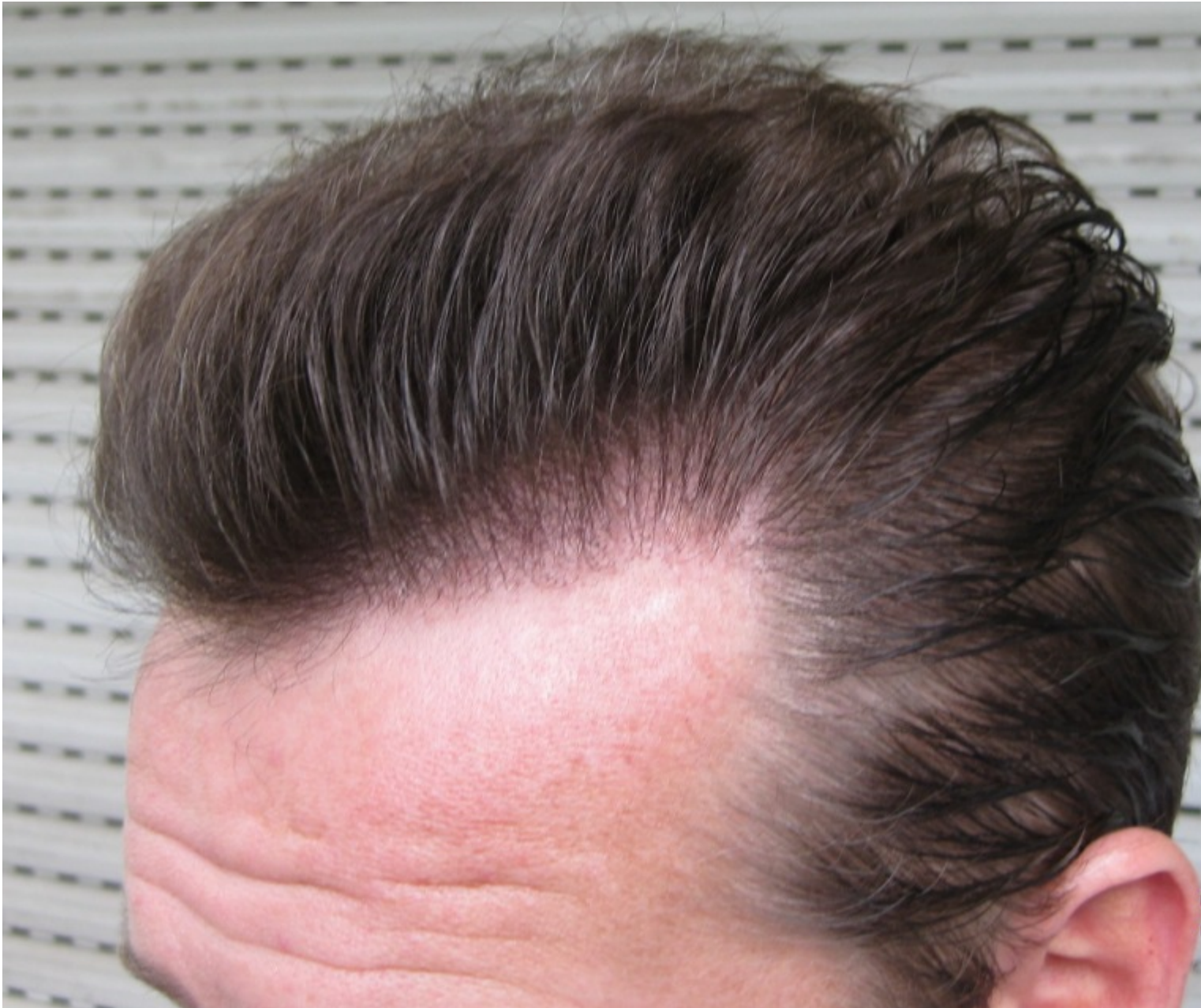Pred

---

#### File Attachments

1) [Bild 276.jpg](#), downloaded 282 times





---

Subject: Re: Meine HT bei Dr. Rahal (2046 Grafts)  
Posted by [tryout](#) on Sat, 12 Sep 2009 18:18:56 GMT  
[View Forum Message](#) <> [Reply to Message](#)

Ich kann Euch nur sagen, dass mein bearbeiteter Bereich nach der ersten HT in Hattingen so aussah wie Euer bearbeiteter Bereich nach der ersten HT bei Rahal. Und zufrieden war ich damit (wie ihr) auch nicht. Allerdings war es schon eine deutliche Verbesserung, und ich hatte mehr Styling-Optionen. Mehr ist von der ersten OP auch nicht zu erwarten. Aufgeklärte Patienten wissen das!!!!!!!!!!!! Es ist einfach so, dass bei unserem Haar-Haut-Kontrast in einem einzigen Durchgang keine Wunderdinge erreichbar sind. Wenn ihr blonde Haare hättet, die auch noch gewellt wären, sähe es mit derselben Anwuchsrate schon besser aus. So ist es eben wie es

ist. Ihr seid im Rahmen eines 100-Meter-Laufs erst bei 60 Metern angelangt.

Fakt ist, und da lügen sich hier viel zu viele Leute einen in die Tasche, dass Haarlinienfälle mit braunen, relativ glatten Haaren auf hellem Hautton in einem Durchgang nicht perfekt zu bedienen sind. Dafür haben wir nach zwei (!) Durchgängen die Möglichkeit einer fast perfekten Illusion. Ich denke auch, dass ihr beide das eigentlich wisst. Natürlich hofft man immer, dass schon eine HT reicht. Aber das ist in den wenigsten Fällen so.

Katzenhase als Extrembeispiel war als niedriger NW sogar dreimal unterm Messer. Jetzt werden einige User sagen, er sei ein Dichtefanatiker. Aber ganz tief in uns, liebe Leute, sind wir das alle. Wir wollen allesamt keinen signifikanten Unterschied zwischen dem natürlichen Haar und dem transplantierten. Wer glaubt, das wäre bei Parametern wie den Euren (oder meinen) in einer Rutsche zu schaffen, der träumt. Sorry!

Ich finde Gunters Ergebnis für einen Durchgang richtig gut. Ganz im Ernst. Nach einem zweiten wäre es für meine Begriff aller Wahrscheinlichkeit nach sensationell. Ich habe einst bei den Hattingern vor meiner ersten OP übrigens unterschreiben müssen, dass ich weiß, dass womöglich mehrere Transplantationen notwendig sind. Sage jetzt keiner, er hätte das nicht gewusst...

Aus meiner Sicht ist eine angewachsene und wirklich gemessene 50 nach einem Durchgang unter den Usern hier noch immer eine absolute Seltenheit. Ich fand schon nach meiner ersten HT, dass ich über dem Durchschnitt der Patienten liege. Und die Messung ergab bei mir je nach Stelle zwischen 48 und 52 Grafts, auf die man aufbauen kann. Weil ich aufgeklärt war, hatte ich auch nicht mehr erwartet. Mit Anwuchsquoten von 80 Prozent aufwärts sollte jeder hier zufrieden sein, auch wenn Euch Kliniken ständig eintrichtern wollen, dass 95 % der Grafts anwachsen. Diese Quoten sind aus meiner ganz persönlichen Sicht PR und sinken im Highdensity-Bereich sogar noch signifikant ab, weil viele so dicht aneinander gepackte Grafts dann doch nicht erfolgreich an die Blutversorgung andocken.

Ich melde mich ja hier inzwischen selten zu Wort. In diesem Fall mache ich es nur, weil ich einfach mal Realismus anmahnen möchte. Was bringt Euch diese ganze unrealistische Träumerei????? In einem anderen Thread habe ich gerade gelesen, dass ein Patient mit riesigen Hoffnungen zu Koray gefahren ist und sich per FUE (!) 2400 Grafts auf eine riesige Fläche hat transplantieren lassen. Wenn der wirklich glaubt, er wird damit glücklich, tut er mir jetzt schon leid. Das hätte dann mit einer realistischen Erwartungshaltung alles nichts mehr zu tun. Pi mal Daumen behaupte ich: NW2/3-Fälle brauchen für gefühlte Perfektion im Schnitt (!) zwei HT's, NW4/5-Fälle mindestens drei. Fälle die dies angeblich widerlegen, halte ich zu 80 Prozent für geschickt fotografiert. So, das war mein Senf zur Wurst.

---

Subject: Re: Meine HT bei Dr. Rahal (2046 Grafts)  
Posted by [NW5a](#) on Sat, 12 Sep 2009 19:20:54 GMT  
[View Forum Message](#) <> [Reply to Message](#)

Da gebe ich Tryout recht. Die Erwartungshaltung, gerade in diesem Forum ist immens. Die Diskrepanz zwischen der Erwartungshaltung und dem was eigentlich zu schaffen ist sollte vielleicht durch die Anbieter besser aufgeklärt werden.

@Gunter: Du kannst froh sein, daß es so ist wie es ist. Es sieht gut aus. Hätte ich ehrlich nicht gedacht, daß es noch so wird. Trotzdem sieht es links schlechter aus, als rechts. So wie bei Predator.

---

---

Subject: Re: Meine HT bei Dr. Rahal (2046 Grafts)  
Posted by [Katzenhase](#) on Sat, 12 Sep 2009 21:49:36 GMT  
[View Forum Message](#) <> [Reply to Message](#)

---

Ich kann auch Tryout da nur beipflichten.  
Es ist genauso, wie er es sagt!

Ich habe mich z.B. immer positiv in diesem Forum über die Hattinger geäußert, und das obwohl man mir nach deren OP noch etwas(für meine Begriffe) zu sehr auf die Kopfhaut schauen konnte.

Allerdings wusste ich das schon vor der Hattinger OP, weil ich zwar dicke Haare habe, mein Haar,-Kopfhautkontrast aber gravierend ist. Zudem habe ich glatte und nicht wie Blue-Think z.B. gewelltes Haar.

Mir war also schon vor meiner ersten Hattingen OP klar, dass ich noch ein weiteres Mal unters Messer muss, um meine Erwartungshaltung zu befriedigen , was ich ja letztendlich auch gemacht habe.

Die Hattinger haben nach meiner ersten OP bei Dr.Neidel hervorragende Arbeit geleistet. Viele Menschen sagten zu mir, dass ich eine weitere OP gar nicht mehr nötig habe und das meine kleinen Geheimratsecken nicht so schlimm wären, weil die viele Menschen haben.

Aber ich wollte halt ein reiner Norwood 0 Typ sein+die Haarlinie nochmal verdichtet haben, deshalb ließ ich mich vor 2 Monaten nochmal von den Hattingern operieren.

Aber selbst nach meiner jetzt dritten Haartransplantation weiß ich, dass ich keine Dichte nächsten Sommer erreichen werde, die ich als 18 jähriger einmal hatte.

Wenn man mit einer solchen realistischen Erwartungshaltung in eine OP geht, dann kann man ein Resultat auch richtig einordnen und darauf kommt es letztendlich an, um das Ganze auch als Laie kompetent beurteilen zu können.

---

---

Subject: Re: Meine HT bei Dr. Rahal (2046 Grafts)  
Posted by [Predator](#) on Sat, 12 Sep 2009 23:07:26 GMT  
[View Forum Message](#) <> [Reply to Message](#)

---

Sicherlich was alle 3 posters geschrieben haben ist richtig, zu hohe Erwartungen sind fehl am platz.

Wer definiert die Erwartungen aber?

Ich denke Gunter ist nicht da wo er sein möchte oder erwarten wird, Anhand von Basislinie und Graftmenge- aber er kann für sich selber sprechen.

Für mich ich war da aber ich verliere, ab 12 m grafts warum auf immer.

Was die Profis oft vergessen - und ich sage dies mit Respekt- ist, keine weisst wirklich was beim erste HT auf ihn zu kommt. Erfahrungen zu lesen ist was anders als Erfahrungen zu machen, man hofft und erwartet einfach- so ist es.

Hatten wir unsere Research nicht gemacht, wären wir nicht zum Dr Rahal in Kanada gegangen sonder zum "Dr Ripper" in Mannheim um 220 grafts einpflanzen zu lassen.

Keine Doc auf der Welt kann mir die Haare die ich mit 20 hatte zurückgeben - Klar das denke ich wäre hohe Erwartungen

<http://www.hairtransplantnetwork.com/blog/journal.asp?CopyID=4065&WebID=920>

Aber wann wir möglicherweise noch eine Zweite HT machen müssen, nicht um weitere Haarverlust auszugleichen sondern um die schon teuer bearbeiteten Haarlinie nochmal zu verdichten- mit Shockloss gefahr in dem Bereich- es sollte verständlich sein wann wir nicht gerade super mega zufrieden sind- Das heisst aber nicht super unzufrieden. Vielleicht wäre eine weniger aggressive Eingriff sinnvoller gewesen

ich habe niemals Dr Rahal vorwürfe gemacht, im Gegenteil. Sollte alles so bleiben ist es eine erhebliche verbesserung. Ich hoffe nur alles mindestens so bleibt.

Anyway Gunther hat eine andere frage gestellt und ich wil sein Thread nicht Hi-Jacken  
Regards  
Pred

---

Subject: Re: Meine HT bei Dr. Rahal (2046 Grafts)  
Posted by [Teqqu](#) on Sun, 13 Sep 2009 06:56:59 GMT  
[View Forum Message](#) <> [Reply to Message](#)

---

Predator schrieb am Sam, 12 September 2009 15:32Gunter style ich meine Haare so aggressive wie Du bin ich auch nicht zufriednen mit der Dichte. ich kann mir nicht vorstellen das 60grfts/cm2 vorhanden sind und es scheint besser vor 2 Monate gewesen zu sein.

Ich kann verstehen dass Du nicht gerade zufrieden bist aber halte die Linie bis Monate 12

Danach gehen wir gemeinsam mit unsere Bilder auf Dr rahal zu und hören wir was er zu sagen hat

Höre nicht auf Leute die sagen alles Toll ist, wann Du andere Meinung bist aber warte bis 12

Pred

Hi Pred,

kann es sein dass du ein wenig shedding hattest?? Das sah bei Dir alles schonmal deutlich besser aus und ich denke das kommt auch alles wieder. Vermutlich waren einige der transplantierten Haare am Ende ihres Wachstumszyklus und sind dann ausgefallen. Eigentlich recht normal und davon wurde auch schon in anderen Foren berichtet. Die Haare kommen aber natürlich wieder.

---

Subject: Re: Meine HT bei Dr. Rahal (2046 Grafts)  
Posted by [Teqqu](#) on Sun, 13 Sep 2009 07:02:29 GMT

[View Forum Message](#) <> [Reply to Message](#)

---

Gunter schrieb am Sam, 12 September 2009 15:13Wie findet ihr die Natürlichkeit/Form der Haarlinie – unabhängig von der Dichte (ich hoffe, dass da noch einiges kommt)? Mich interessiert eure ehrliche Meinung, ihr braucht mich nicht zu schonen!

Auch ich bin positiv überrascht. Wenn man bedenkt was deine Haut in den letzten Monaten so alles durchgemacht hat und wie stark die Folikel dadurch beansprucht wurden, muss man doch noch von einem positiven Zwischenergebnis sprechen.

---

Subject: Re: Meine HT bei Dr. Rahal (2046 Grafts)  
Posted by [Teqqu](#) on Sun, 13 Sep 2009 07:06:04 GMT

[View Forum Message](#) <> [Reply to Message](#)

---

Predator schrieb am Son, 13 September 2009 01:07

Für mich ich war da aber ich verliere, ab 12 m grafts warum auf immer.

Also das hört sich doch nach seasonal shedding an. Habe ich auch schon in anderen Foren gelesen und kommt vor.

NW5a hat es als die vierten Doldrums bezeichnet. Ist also nix ungewöhnliches....

Subject: Re: Meine HT bei Dr. Rahal (2046 Grafts)  
Posted by [Gunter](#) on Sun, 13 Sep 2009 12:08:11 GMT  
[View Forum Message](#) <> [Reply to Message](#)

---

Danke mal für die Kommentare. Was ich aber eigentlich wissen wollte ist, wie ihr die Natürlichkeit der Haarlinie/des Haarliniendesigns UNGEACHTET der Dichte findet. Sieht es auf diesen Bildern für euch natürlich aus oder ist es offensichtlich, dass ich eine HT hatte?

---

Subject: Re: Meine HT bei Dr. Rahal (2046 Grafts)  
Posted by [Teqqu](#) on Sun, 13 Sep 2009 12:26:14 GMT  
[View Forum Message](#) <> [Reply to Message](#)

---

Gunter schrieb am Son, 13 September 2009 14:08: Danke mal für die Kommentare. Was ich aber eigentlich wissen wollte ist, wie ihr die Natürlichkeit der Haarlinie/des Haarliniendesigns UNGEACHTET der Dichte findet. Sieht es auf diesen Bildern für euch natürlich aus oder ist es offensichtlich, dass ich eine HT hatte?

Naja, die Dichte spielt schon eine entscheidende Rolle bei der Natürlichkeit, aber auf den gezeigten Fotos finde ich die Haarlinie jetzt nicht unnatürlich. Es geht an den Seiten ein wenig höher, und das finde ich persönlich immer etwas besser als den geraderen Ansatz; aber das ist ja bekanntlich Geschmackssache.

Ich denke auch, dass sich die Textur der Haare noch zum positiveren ändern wird. Wenn man genauer hinschaut, sieht man vereinzelt ein paar dunklere Haare (oder ich bilde mir das nur ein), das könnte dann eventuell für Multis in der Haarlinie sprechen, was ein undig wäre, aber leider immer mal wieder vorkommt (Ich als Rahal-Patient spreche da leider aus Erfahrung).

---

Subject: Re: Meine HT bei Dr. Rahal (2046 Grafts)  
Posted by [NW5a](#) on Sun, 13 Sep 2009 16:46:33 GMT  
[View Forum Message](#) <> [Reply to Message](#)

---

Gunter schrieb am Son, 13 September 2009 14:08: Danke mal für die Kommentare. Was ich aber eigentlich wissen wollte ist, wie ihr die Natürlichkeit der Haarlinie/des Haarliniendesigns UNGEACHTET der Dichte findet. Sieht es auf diesen Bildern für euch natürlich aus oder ist es offensichtlich, dass ich eine HT hatte?

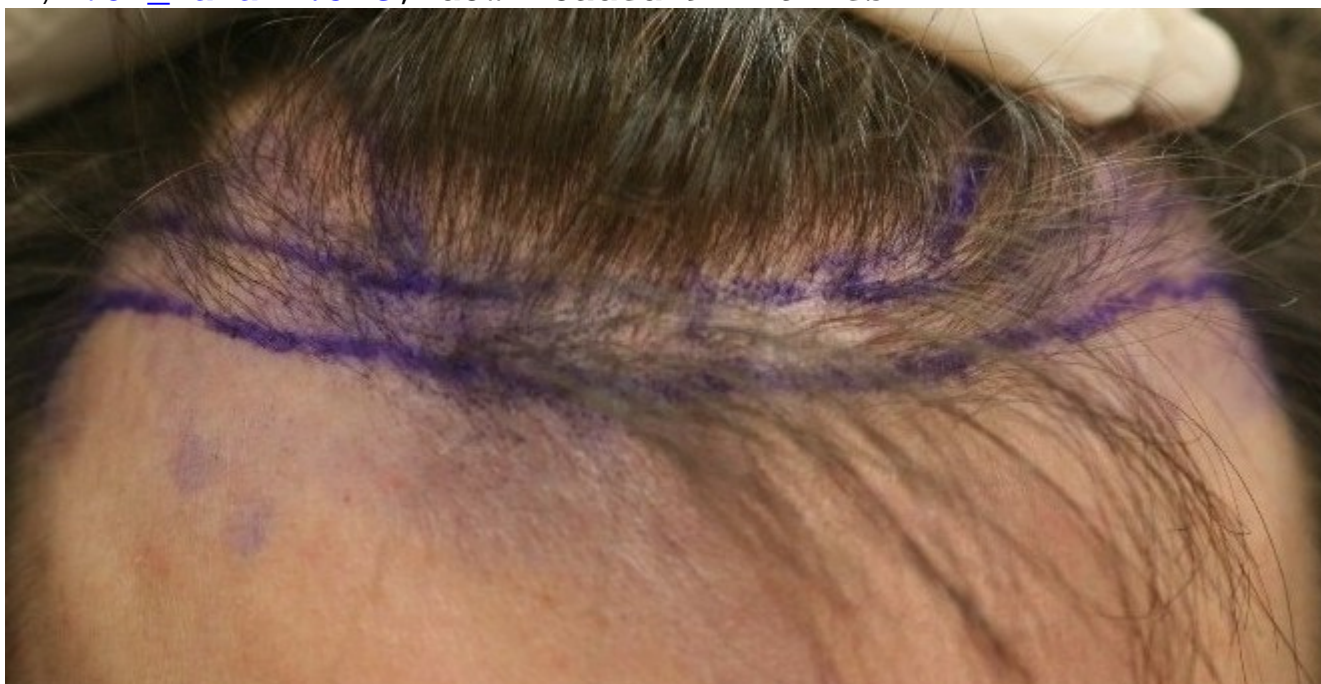Ich war mal so frei ...

Es sieht besser aus als vorher, rechts besser als links. Generell schaut es wahrscheinlich in freier Natur und 3D so aus, daß man denken könnte, daß Haarausfall ein Thema für dich wird

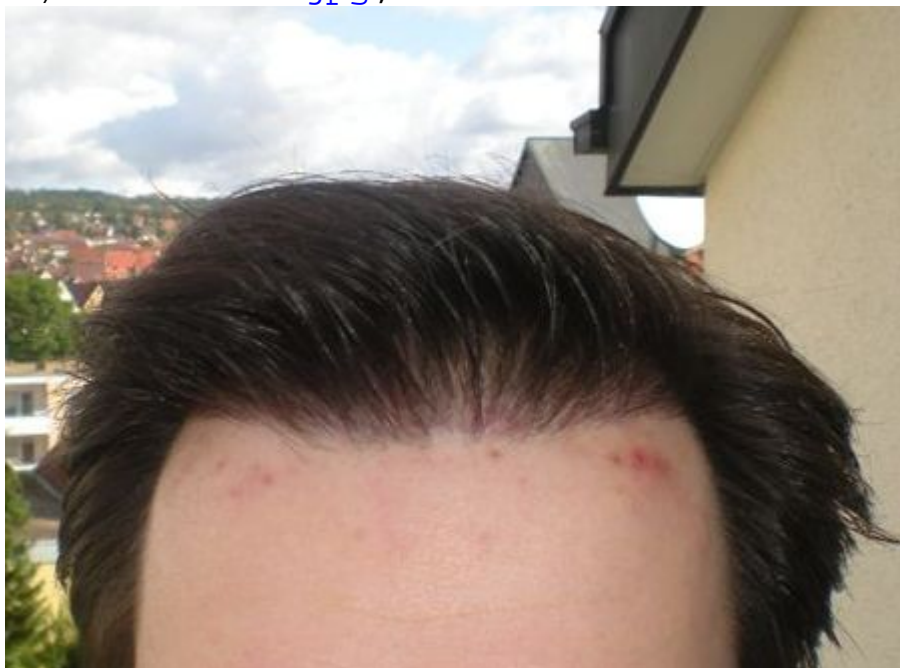## File Attachments

---

1) [vor\\_Rahal2.JPG](#), downloaded 921 times



2) [nachrahal.jpg](#), downloaded 1028 times



---

Subject: Re: Meine HT bei Dr. Rahal (2046 Grafts)

Posted by [eskay87](#) on Sun, 13 Sep 2009 17:46:28 GMT

[View Forum Message](#) <> [Reply to Message](#)

---

pred deine mitte scheint dicht zu sein... wieso ist deine ghe lichter geworden??

hast du schon eine erklärung wieso das so sein könnte??  
ist die rechte seite auch lichter geworden?

---

---

Subject: Re: Meine HT bei Dr. Rahal (2046 Grafts)

Posted by [Blue-Think](#) on Tue, 15 Sep 2009 19:32:02 GMT

[View Forum Message](#) <> [Reply to Message](#)

---

Leute,

mal so kurz zwischendurch....Gunter hat erstmal 7 Monate hinter sich gelassen und daher heißt es jetzt erstmal Bergfest.....Nach einer Halbzeit können wir hier alle bezüglich der Dichte noch kein Urteil fallen.....Wachstum/ Textur werden noch in den nächsten Monaten das Gesamtbild abrunden.....Man solle sich hier bitte nicht an den Speedstarter orientieren oder an Patienten, die gute Voraussetzungen (dickes Haar,Haut/Haar Kontras, gewelltes Haar)haben....

@Pred

Übringens, die sogenannte erneute Doldrumphase, die du jetzt hast, habe ich jetzt leider irgendwie auch....Zumindest ist mir das vor kurzem einwenig aufgefallen...Hält sich aber noch im Grenzen....

@Tryout

Kannst du das bei dir auch beobachten?

LG

---

---

Subject: Re: Meine HT bei Dr. Rahal (2046 Grafts)

Posted by [tryout](#) on Tue, 15 Sep 2009 21:30:00 GMT

[View Forum Message](#) <> [Reply to Message](#)

---

Ich hatte im Anschluss an die erste und zweite OP jeweils nach sechs Monaten mein gefühltes Endergebnis und jeweils keine zweite Doldrum-Phase mehr. Das ist aber sicher alles andere als repräsentativ. Die Anwuchsrate würde ich bei beiden OP's auf maximal 90 Prozent schätzen. Möglicherweise ein bisschen weniger. Das ist aus meiner Sicht fast das Maximum des realistisch Möglichen abseits der leider allgegenwärtigen Klinik-PR.

Als reiner Haarlinienfall mit allerdings überdurchschnittlichen Ausgangs-Charakteristika (Top-Laxity, mittelbraunes, gewelltes und relativ dickes Haar/ Haircount 1,82 trotz Splitting für viele Haarlinien-Einser , viele Multis, gute Wundheilungseigenschaften selbst nach



Ultra-Dense-Packing) kann ich behaupten, dass meine optische Dichte Wind, Regen und Kopfsprüngen ins Meer mit anschließendem Sonnenbad sowie Friseurbesuchen absolut standhält. Mich hat von drei Friseuren noch keiner auf die HT angesprochen. Eine Garantie für die Zukunft gibt es aber natürlich nicht. Im Extremfall kann mir hinter der Haarlinie alles wegbröckeln. Das wäre allerdings eine Premiere in meiner Familie. Für diesen Worst Case hätte ich nach 4050 nun abgeernteten Grafts dank der guten Laxity noch rund 7000-8000 Grafts (Kombination aus FUT und FUE) übrig. Ich hoffe jedoch, dass ich kein einziges Graft mehr benötige.

Meine Narbe, die nach der ersten HT maximal 1,1cm breit war, konnte nach der zweiten (sicher auch aufgrund von Krafttraining-Verzicht für sechs Monate und Kelo Cote-Silikonspray für leider 270 Euro ) immerhin auf maximal 0,5cm Breite und im Schnitt 0,4cm reduziert werden. Das ist nach wie vor nicht weltklasse, aber besser, als ich zu hoffen gewagt hatte. Es reicht mir locker aus, da bei mir jeder krasse Kurzhaarschnitt aufgrund der Kopfform völlig bekloppt aussieht. Sprich: Ich gehe oben und vorne nicht unter 3cm und im Donor nicht unter 1,2cm Haarlänge.

Aktuell ist mein Haarproblem schlicht nicht mehr existent: Zum ersten Mal seit 1990 benutze ich wieder einen Fön und kann mir die Haare auch vor anderen fönen, ohne dass die irgendetwas HT-artiges sehen könnten. Statt 30 Minuten im Bad zu stehen, um meine Haare über die GHE zu formen (das Ergebnis zerstörte der Wind auf der Straße mitunter in einer Minute wieder), benötige ich heute noch maximal fünf Minuten für die Haare. Auf der Basis von im Schnitt zwei Styling-Besuchen pro Tag im Bad spare ich im Jahr zurzeit also rund 300 Stunden oder 12,5 Tage vor dem Spiegel! Dass meine Haare gewellt sind, hat den Vorteil, dass ich im Gegensatz zu Menschen mit glatten Haaren nicht über die etwas gelockte Form der transplantierten Haare meckern muss. Sie entsprechen einfach meinem natürlichen Haar.

Ich denke, Fotos in guter Qualität (nass, unter grellem Licht, draußen, Haarlinie zurückgekämmt, etc.) habe ich genug geliefert. Wenn sie ein Newbie sehen will: Bitte Suchfunktion nutzen, der 6-Monats-Status in den Bildern unterscheidet sich kaum oder gar nicht vom heutigen Stats (10 Monate). Das diesem Posting angehängte Foto in mauer Handyqualität gibt den optischen Status Stand jetzt nach einem stürmischen Urlaubstag am Strand ohne irgendwelche Stylingprodukte wieder. Damit lebe ich prima. Die Hattinger und Dr. Rahal haben in meinem Fall gemeinsam für einen Quantensprung in Sachen Lebensqualität geführt. Das Geld war sehr gut investiert und obwohl ich für eine Dienstleistung bezahlt habe, werde ich ihnen immer sehr dankbar sein.

Liebe Grüße an alle

## File Attachments

1) [hair2.jpg](#), downloaded 221 times



Subject: 7-Montats-Update Teil 2: wie es wirklich aussieht

Posted by [Gunter](#) on Wed, 16 Sep 2009 20:01:09 GMT

[View Forum Message](#) <> [Reply to Message](#)

---

Also ich finde die Form meiner Haarlinie nicht sehr natürlich. Ich finde sie viel zu gerade und an den Seiten zu weit runtergezogen. Ich wollte eigentlich Geheimratsecken behalten. Aber ich habe mich ganz auf Rahals Auge verlassen und die eingezeichnete Haarlinie nicht von der Seite sondern nur von vorne angeschaut – was natürlich auch mein Fehler war. Ich habe mir schon überlegt wieder Grafts entfernen zu lassen. Dies ist aber erstmal Zukunftsmusik, weil derzeit meine Kopfhaut immer noch schlimm aussieht und ich will erst mal mein Endergebnis abwarten. Ausserdem sind die transplantierten Haare viel dicker und dunkler, aber da ist mit Strip wohl nicht viel mehr machbar.

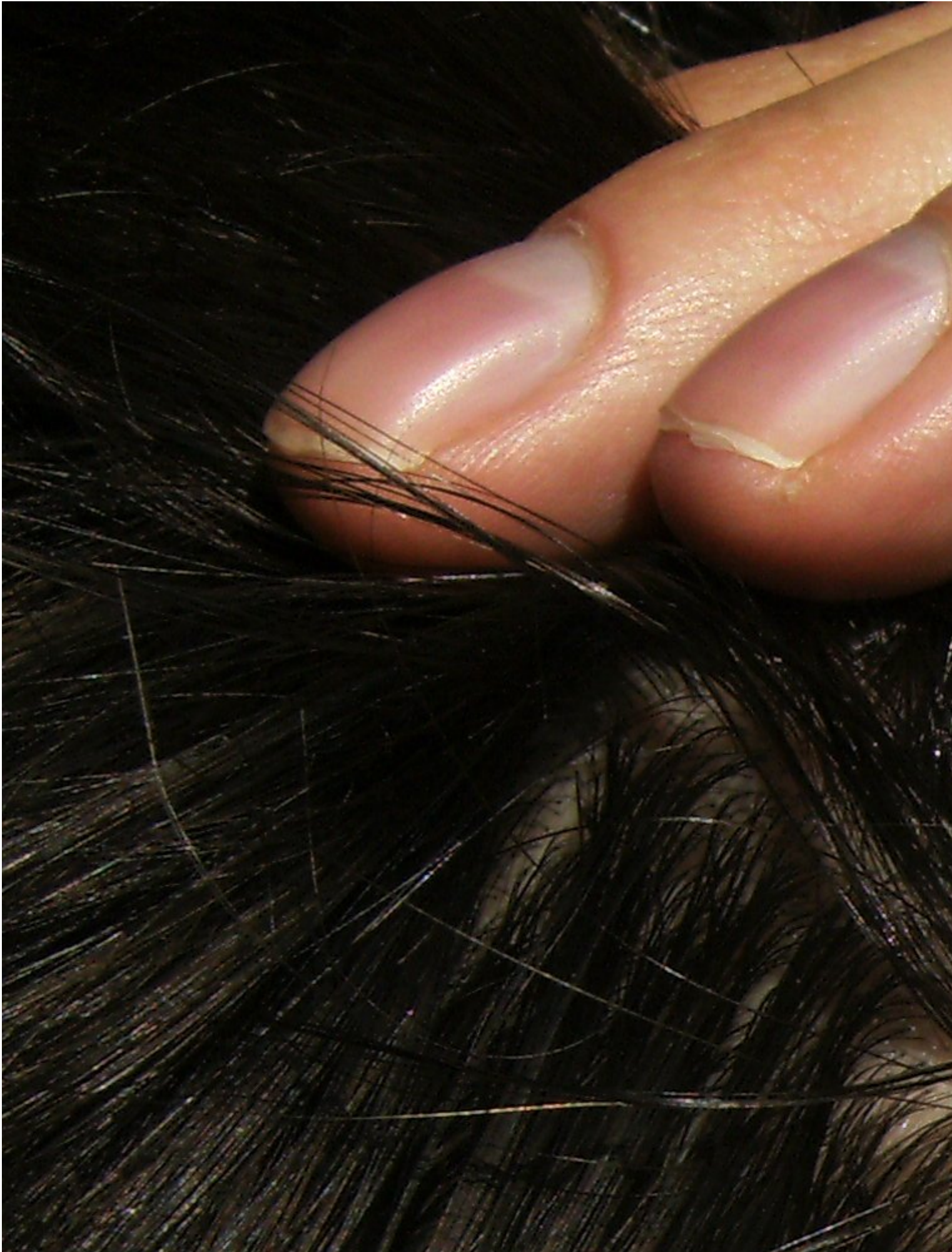Dennoch wäre ich schon sehr glücklich, wenn es momentan wirklich so aussehen würde wie auf den obigen Bildern!!!

Hier sind Bilder von 7 Monaten nach der OP, die zeigen wie es wirklich aussieht . Die obigen 7-Monatsbilder wurden kurz nachdem die Haare gewaschen und getrocknet wurden aufgenommen. Die folgenden Bilder wurden am nächsten Morgen aufgenommen. Hier sieht man mal, wie Bilder täuschen können!

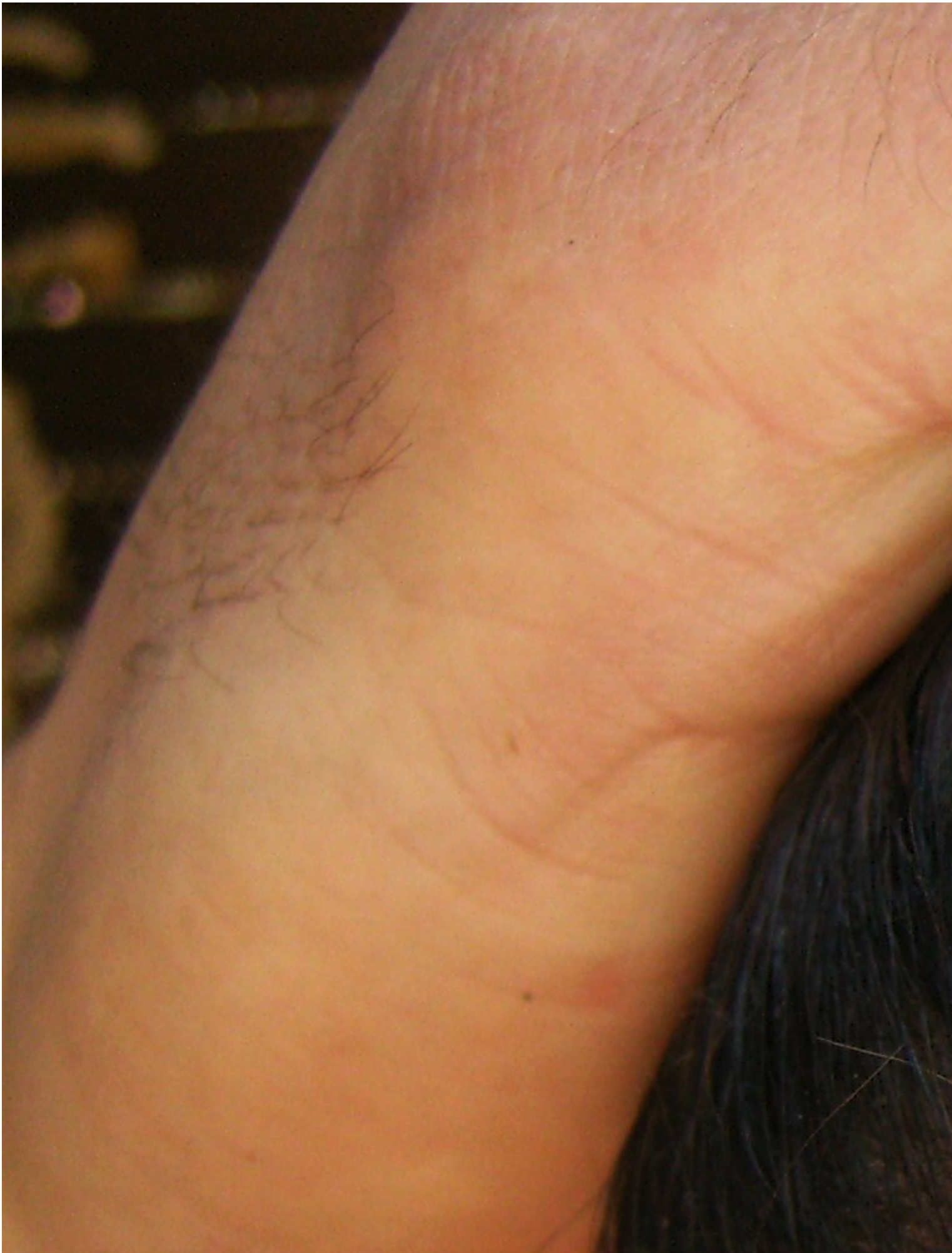### File Attachments

---

1) [7month\\_right1.JPG](#), downloaded 341 times



2) [7month\\_left2.JPG](#), downloaded 299 times



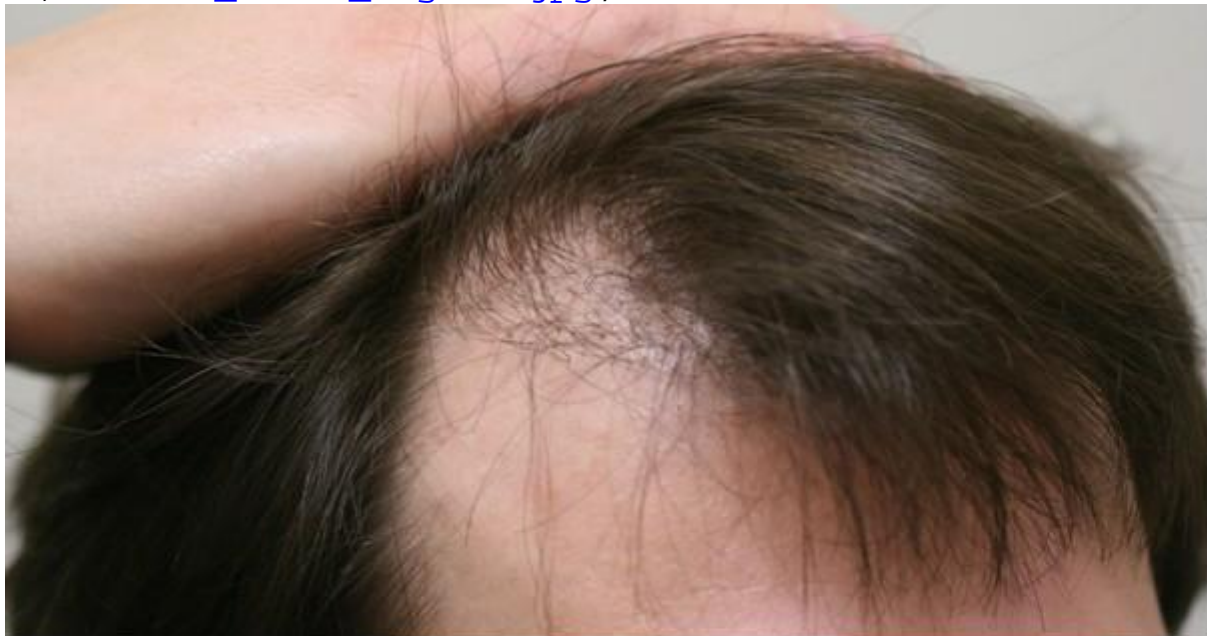3) [7month\\_left1.jpg](#), downloaded 284 times



### File Attachments

---

1) [before\\_after\\_right1.jpg](#), downloaded 250 times

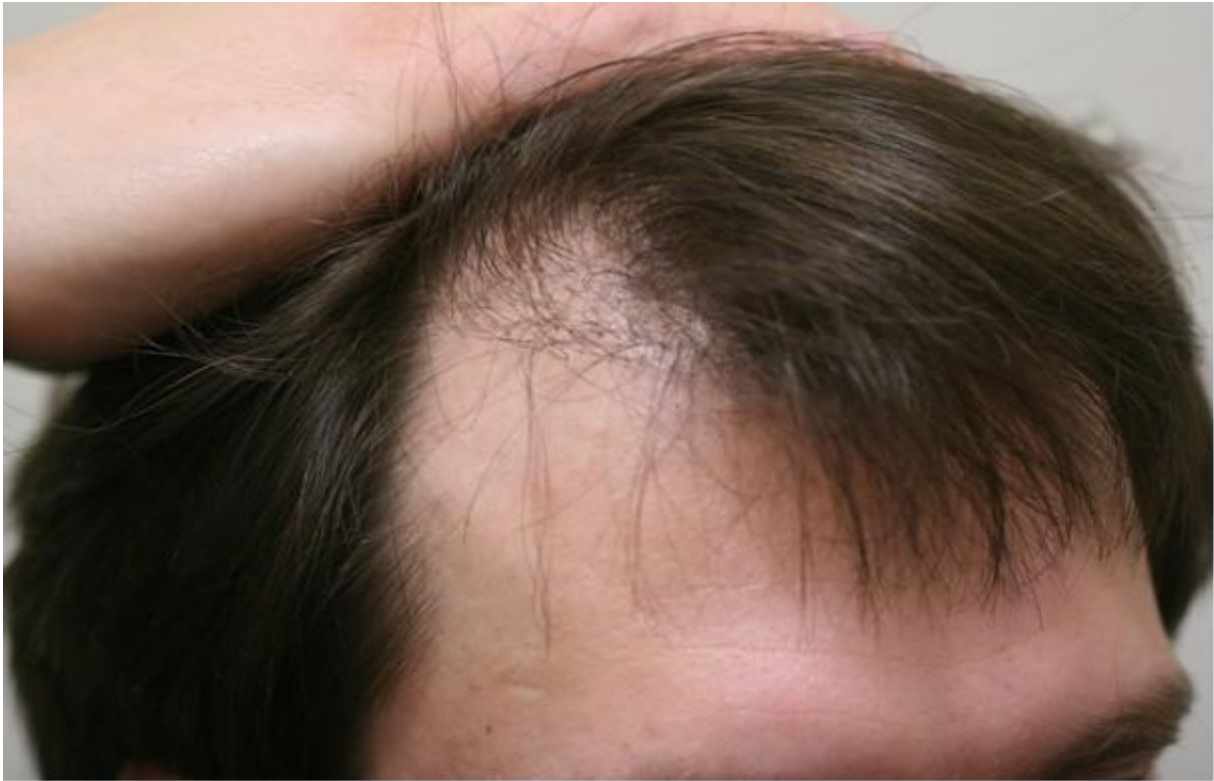

before



2) [before\\_after\\_right2.jpg](#), downloaded 208 times





3) [7month\\_right0.jpg](#), downloaded 219 times



Subject: Re: 7-Montats-Update Teil 2: wie es wirklich aussieht

Posted by [tryout](#) on Wed, 16 Sep 2009 21:22:39 GMT

[View Forum Message](#) <> [Reply to Message](#)

---

Sieht nicht sonderlich gut aus - ich hoffe, Deine Hautprobleme (die noch immer durchdringen) haben nicht auf die Anwuchsrate durchgeschlagen. Ein, zwei Monate musst Du aber noch abwarten, bevor Du ein richtiges Zwischenfazit ziehen kannst. Ultra Dense Packing scheint mir doch zunehmend ein Risiko zu sein. Die Haut von Predator, Pili, Jordan11m, mir und einigen anderen hat's locker verkraftet (dreimal auf Holz geklopft). Bei Dir und Dakiha sieht's anders aus, wobei man zwischen Euch noch deutlich abstufen muss.

Das Risiko einer zu hohen Dichte für die eigenen Wundheilungs-Möglichkeiten ist bei der Wahl eines aggressiven Arztes da - dessen muss sich jeder vor der OP bewusst sein. Eine Step-by-Step-Methode mit zwei etwas geringeren Setzraten in zwei OP's ist deutlich sicherer. Aber dafür muss man auch mindestens 1,5 Jahre mit einer definitiv optisch unzureichenden Dichte leben. Obendrein besteht natürlich immer das Risiko einer Folliculitis. Egal, ob hohe Dichte oder nicht. War's nicht in Deinem Falle eine? Ich erinnere mich nicht mehr.

An der Textur der Haare lässt sich nichts ändern. Das Donor-Haar unterscheidet sich eben vom Haar in der Front. Ich habe Glück, weil die neuen Haare nach dem Verpflanzen jene Welligkeit entwickelt haben, die ich vorne ohnehin habe.

Sollte es bei dem für Dich unbefriedigenden Ergebnis bleiben, würde ich an Deiner Stelle Dr. Rahal kontaktieren und auf eine kostenlose Nachbesserung beharren. Ich weiß, dass er das bei einem unzufriedenen Patienten in einem Bereich bis zu 1500 Grafts schon durchgeführt hat. Ich weiß nicht, wie es bei Dakihas Nachbesserung aussah.

---

Subject: Re: 7-Montats-Update Teil 2: wie es wirklich aussieht

Posted by [NW5a](#) on Wed, 16 Sep 2009 21:25:45 GMT

[View Forum Message](#) <> [Reply to Message](#)

---

Nunja, es ist nicht das, was wir von Rahal gewohnt sind. Du gehörst leider zu den Opfern des Densepacking. Auf den Fotos solltest du dich schon kämmen, wie auf den letzten, trotzdem ist es sehr mau. Es hilft nichts, außer abzuwarten und dann mit Rahal zu sprechen. Vielleicht benutzt er ja demnächst auch Blades ...

---

Subject: Re: 7-Montats-Update Teil 2: wie es wirklich aussieht

Posted by [tryout](#) on Wed, 16 Sep 2009 21:32:52 GMT

[View Forum Message](#) <> [Reply to Message](#)

---

Aha, Herr Ex-Moderator - hatten Sie meine Theorie der wesentlich größeren Wundfläche durch Nadeln nicht immer bestritten? Hörthört, es geschehen Zeichen und Wunder...

---

Subject: Re: 7-Montats-Update Teil 2: wie es wirklich aussieht

---

Posted by [Gunter](#) on Wed, 16 Sep 2009 21:45:43 GMT

[View Forum Message](#) <> [Reply to Message](#)

---

tryout schrieb am Mit, 16 September 2009 23:22... Egal, ob hohe Dichte oder nicht. War's nicht in Deinem Falle eine? Ich erinnere mich nicht mehr.

Nachdem Rahal die Haarlinie eingezeichnet und die Fläche ausgemessen hat, meinte er ich benötige 1600 Grafts.

Weil der Strip aber mehr her gab bekam ich 2046 Grafts (28% mehr als vorher vereinbart ), was für mich ein Schock war. Einerseits, weil ich in Hinblick auf die Zukunft nur so viel Grafts als unbedingt notwendig verbrauchen wollte, zum Anderen weil ich den Fall von Dakiha im Hinterkopf hatte und eine schlechte Anwuchsrate befürchtete.

Als Rahal die zusätzlichen Slits setzen wollte, frage ich ihn, ob er die übrigen Grafts nicht in die Mitte setzen könne. Er meinte, das wäre nicht gut, weil dadurch gesunde Haare zerstört werden könnten. Er verdichtete nochmal alles und ich würde ein sehr gutes Ergebnis erhalten.

(Die 400 zusätzlichen Grafts musste ich übrigens auch noch voll bezahlen.)

Ich hatte vor der OP eine geschätzte 10er Dichte und Rahal setzte dann noch 75.

---

---

Subject: Re: 7-Montats-Update Teil 2: wie es wirklich aussieht

Posted by [NW5a](#) on Wed, 16 Sep 2009 21:54:34 GMT

[View Forum Message](#) <> [Reply to Message](#)

---

Das habe ich nie getan

---

---

Subject: Re: Meine HT bei Dr. Rahal (2046 Grafts)

Posted by [Gunter](#) on Wed, 16 Sep 2009 21:57:40 GMT

[View Forum Message](#) <> [Reply to Message](#)

---

Aber ich will kein voreiliges Urteil fällen. Ich schicke Rahal immer Bilder zu und zu den oben geposteten Bildern (also zu denen, wo es nicht so toll aussieht) schrieb Rahals Berater:

"Dr. Rahal has reviewed them and it seems things are improving nicely. You may be a bit of a slower grower but you can expect more growth and density to come – It also seems that you scalp is looking good

As you know once you get to the 14 to 18 month stage post op you will have a god idea of your final results from the surgery."

---

---

Subject: Re: Meine HT bei Dr. Rahal (2046 Grafts)

Posted by [Wolfsheart](#) on Thu, 17 Sep 2009 07:03:07 GMT

[View Forum Message](#) <> [Reply to Message](#)

---

Pfft. Jetzt sollst du also schon 14-18 Monate warten. Das ist doch alles nur Hinhaltetaktik. Immer "jaja das wird schon, abwarten". Wenn du jetzt im 10. Monat wärest würde bestimmt das selbe kommen.

---

Erlich gesagt glaube ich nicht, dass du mit dem Endresultat irgendwann zufrieden sein kannst. Ich irre mich aber gerne. Das du die 400 extra Grafts auch noch extra bezahlen solltest ist in meinen Augen das Allerletzte. Den zu entnehmenden Haarstreifen muss man vorher abmessen und wenn man seinen Taschenrechner richtig benutzt, dann überschätzt man sich nicht um 28% und wenn doch darf das doch nicht deinen Geldbeutel belasten. Was wenn du das Geld nicht hast? Wandern dann 4cm deines Strips in den Abfall??? So wie sich das hier gestaltet würde ich bei Unzufriedenheit nach 12 Monaten mein gesamtes Geld zurück verlangen und mir nen anderen Arzt suchen.

---

---

Subject: Re: Meine HT bei Dr. Rahal (2046 Grafts)  
Posted by [Blue-Think](#) on Thu, 17 Sep 2009 10:15:10 GMT  
[View Forum Message](#) <> [Reply to Message](#)

---

Hallo Gunter,

diese Bilder sprechen jetzt natürlich eine ganz andere Sprache als die Bilder, die du noch vor ein paar Tage gepostet hast. Daher kann ich dein Unmut auch völlig nachvollziehen....Kann mir beim besten Willen nicht vorstellen, dass noch bis zum 18. Monat Neuwuchs zu erwarten wäre...In diesem Zeitraum spricht man eher von positiver Textur-Veränderung....Deine Textur sieht allerdings schon sehr ausgeprägt aus...Daher kann ich mir es weniger vorstellen, dass sich da ebenfalls noch viel verändert....Durch dein starken Haut/Haar Kontrast sieht es daher auch irgendwie dürrtig aus....

Anscheinend hast du die Nadeln (größere Wundfläche) nicht gut vertragen....Das erkennt man immer noch deutlich auf den Bildern....Die Haut sieht irgendwie noch ungesund aus...Dakiha hat das selbe Problem...Wobei man zwischen euch noch differenzieren muss....

Ich hoffe, dass hier in deinem Fall nach 12-14 Monate und bei keiner Besserung ein Entgegenkommen erfolgt....

---

---

Subject: Re: Meine HT bei Dr. Rahal (2046 Grafts)  
Posted by [tryout](#) on Thu, 17 Sep 2009 10:21:38 GMT  
[View Forum Message](#) <> [Reply to Message](#)

---

---

Subject: Re: Meine HT bei Dr. Rahal (2046 Grafts)  
Posted by [tryout](#) on Thu, 17 Sep 2009 10:23:08 GMT  
[View Forum Message](#) <> [Reply to Message](#)

---

Bei mir war es auch so. 2000-2200 waren abgemacht, 2557 sind es geworden. Allerdings ist meine Wundheilung offenbar prächtig und hat das Ultra Dense Packing problemlos toleriert. Im Nachhinein bin ich froh über das Plus an Grafts. Von den Extra-Babys habe ich einen Teil kostenlos bekommen und einen Teil bezahlt. Ich kann aber voll verstehen, wenn jemand eh schon

lange auf diese OP sparen musste und dann das Gefühl hat, durch die Extra-Grafts überrumpelt worden zu sein. Hast Du es angesprochen? Hast Du Dich beschwert? Warum hast Du gezahlt, wenn Du Dich übers Ohr gehauen fühltest?

14-18 Monate halte ich persönlich auch für völlig überzogen, allerdings bin ich mit rund 6 Monaten bis zum Endresultat auch extrem schnell. Ich denke, nach Monat 10 hast Du ein aussagekräftiges Zwischenergebnis (vorher nicht, denn es gibt sie in der Tat, die Slow Grower), mit den Ein-Jahr-Bildern würde ich - so Du denn nicht zufrieden bist - Druck bei Dr. Rahal machen. Sein Aftercare gilt aber ohnehin als gut, und er führt Repairs zum Teil kostenlos durch.

Ein offenes Wort zum Schluss: Dass so etwas wie bei Dir im Rahmen einer Ultra Dense-Packing-OP passieren kann, wussten wir alle vor unseren OP's. Sind wir doch mal ehrlich. Wir blenden es nur immer wieder aus. Basierend auf meinem Fall und etlichen anderen, die ich kenne, halte ich Dr. Rahal noch immer für den Haarlinien-Papst schlechthin.

Es gibt keinen Grund, Wolfsheart, ihn hier direkt zu verteufeln, selbst wenn bei Gunter sicher nicht alles klasse gelaufen ist. Ich will Dir jetzt nicht zu nahe treten, aber mit Dr. Koray hatten wir, was die Graft-Berechnung angeht, hier auch schon so unsere Geschichtchen. Und eine Dichte wie bei Pili, Jordan11, Predator mir und etlichen (!) anderen hat der gute Mann aus der Türkei bei allem Respekt noch nicht ein einziges Mal hinbekommen. Jedenfalls gibt es keine entsprechenden Bilder. Aber vielleicht ist es ja auch seine Philosophie step by step zu arbeiten. Ich weiß es nicht.

Ich konnte bei Rahal jedenfalls alle Tech-Zähllisten einsehen. Ich wusste exakt, wieviele 1er, 2er, 3er und 4er ich bekommen habe und wieviele Grafts gesplittet werden mussten, um genügend Einser für die Hairline zu erhalten. Es waren zehn (!) Leute zur zeitnahen Verarbeitung der Grafts nur für mich da, ich konnte 14 Tage lang jeden Tag zum Aftercare. Kurzum: Die Geschichte ist hochprofessionell und so personalaufwändig wie sonst wohl nur bei H&W. Und nebenbei bemerkt: Wir sind alle keine Hautärzte, sprich: Wir wissen nicht, ob Gunter eine stinknormale Folliculitis hatte, wie sie bei derlei OP's immer (!!!!!!!)vorkommen kann, oder ob übergrafted worden ist, was ich gar nicht ausschließen will.

Fakt ist - und das sage ich hier jetzt zum 100. Mal: Wer die Chancen einer OP mit einer Dichte von 70+ Grafts in Anspruch nehmen will, der darf die Risiken nicht außer acht lassen. Wer die Geduld und den Willen hat, 1,5 Jahre lang etwas verunstaltet rumzurennen, der kann auch zweimal in zwei Jahren zu einem Arzt gehen, der nicht mehr als eine 50 setzt. Und trotzdem kann es zu einer Folliculitis kommen, Wolfsheart!

---

Subject: Re: Meine HT bei Dr. Rahal (2046 Grafts)  
Posted by [Wolfsheart](#) on Thu, 17 Sep 2009 11:19:47 GMT  
[View Forum Message](#) <> [Reply to Message](#)

---

Ich meinte doch auch nicht das er zu Koray gehen soll . Ich meine nur, das er die Behandlung von Rahal nicht verkräftet und er soll sich hier lieber keine kostenlose Repair machen lassen. Denn dann befürchte ich den gleichen Verlauf wie bei dakiha. Mag ja alles voreilig sein, aber ich befürchte kein Happyend.  
Also muss er einen Arzt suchen, den sein Kopf auch akzeptiert. Z.B. Hattingen.

Tu mal bitte nicht so, als würde ich die User hier reihenweise nach Koray schicken wollen, denn dem ist nicht so. Ich habe schon vor langem aufgehört hier große Empfehlungen für ihn zu schreiben. Grund dafür waren auch einige OPs von ihm, die ich nicht unterstützen kann. Und wie es mit der 2-Step Methode wird werde ich ja hoffentlich bald sehen. Ich betrachte ihn als MEINEN Arzt, nicht als den Arzt für jeden.

Folliculitis ? Das ist doch eine Haarwurzelentzündung oder? Haben die beiden Jungs hier sowas? Woher kommt das? Folliculitis... Ich habe das mal bei Nip-tuck gehört nach einer echt filmreifen mini HT. Habe mich kaputt gelacht weil ich dachte die erfinden irgendwelche lächerlichen Diagnosen.

---

Subject: Re: Meine HT bei Dr. Rahal (2046 Grafts)  
Posted by [NW5a](#) on Thu, 17 Sep 2009 13:26:56 GMT  
[View Forum Message](#) <> [Reply to Message](#)

Gunter schrieb am Mit, 16 September 2009 23:57Aber ich will kein voreiliges Urteil fällen. Ich schicke Rahal immer Bilder zu und zu den oben geposteten Bildern (also zu denen, wo es nicht so toll aussieht) schrieb Rahals Berater:

"Dr. Rahal has reviewed them and it seems things are improving nicely. You may be a bit of a slower grower but you can expect more growth and density to come – It also seems that you scalp is looking good

As you know once you get to the 14 to 18 month stage post op you will have a god idea of your final results from the surgery."

Die Bilder aus dem ersten Teil sehen besser aus. Warum ? Weil du sie normal gekämmt hast. Die Haut sieht vernarbt aus und das wird sich zu 90% auch nicht ändern. Auf den Close up Fotos aus deinem 2ten Update sieht man manchmal schwarze Punkte. Eventuell kommen da noch einige Haare, aber auch diese würden im Grunde das Gesamtbild in einer Closeup Aufnahme nicht verändern. Von weitem sieht es einigermaßen passabel aus. Mit Styling und Concealer bekommst du sicherlich eine Frisuer. Nichtdestotrotz ein mageres Zwischenergebnis.

Wer auch mal andere Foren durchschaut und sich Ergebnisse anschaut, der weiß daß sich nach 14 Monaten noch was tun kann. Die Frage ist, ob Gunter überhaupt ein Slowgrower ist und der Grund nicht doch die Entzündung für das spärliche Wachstum war.

Gunter, wie findest du folgende Haarlinie ? Es waren auch 2000 Grafts ...

---

### File Attachments

1) [Haarlinie.jpg](#), downloaded 1822 times



---

Subject: Re: Meine HT bei Dr. Rahal (2046 Grafts)  
Posted by [Trelbig](#) on Thu, 17 Sep 2009 19:29:59 GMT  
[View Forum Message](#) <> [Reply to Message](#)

---

Ich muß an der Stelle ganz ehrlich sagen,mein Bild über Rahal hat sich auch dezent gewendet. Er ist ein super Arzt der es drauf hat,keine Frage.Tryout ist da das beste Beispiel. Und es gibt noch mehr. Aber dann gibt es eben auch die andere Seite von der Medaille,siehe die Beispiele im Forum.

Bloß gerade als "Top-User"(bestimmt der mit den wenigsten Erfahrungen bezüglich HT) würde ich Neulingen Rahal mittlerweile immer als letzte Empfehlung nennen. Auch wenn man sich vorher Risiken bewußt sein muß,blättert man doch ne Menge Geld hin. Und wenn man dann nicht viel hat außer gerötete Haut und das ne Art Russisches Roulette ist, find ich das auch nicht richtig. Die Chance ist sicher höher das es klappt,dass Restrisiko bleibt. Bei HT gibt es nie 100% Sicherheit,nur bei Rahal kann es schneller mal nach hinten los gehen. Er kann gar nichts dafür,weil es die Haut ist die nicht mitspielt.Er macht seine Arbeit-und das gut. Vielleicht sollte er einfach mal in seiner Nadeltechnik was ändern. Talent hat er ja!Ist nur meine Meinung,nötig hat er es sicher auch nicht!

---

Subject: Re: Meine HT bei Dr. Rahal (2046 Grafts)  
Posted by [dakiha](#) on Fri, 18 Sep 2009 00:22:13 GMT  
[View Forum Message](#) <> [Reply to Message](#)

---

Da mein Fall hier einige Male erwähnt wurde, möchte ich mich dann mal doch einmischen!

Hallo Gunther, bei dir sieht es ähnlich beschissen aus wie bei mir nach der ersten Op, nur das du lediglich drei Wochen Minox genommen hast und deine Rötung wesentlich geringer ist als



meine. Ich tippe da mal auf eine knappe 25er Dichte. Meiner Ansicht nach wirst du bis Monat 10 inklusive vielleicht noch eine optimistische 10er Dichte als Nachschlag bekommen. Beide Prognosen sind schon sehr hoch gegriffen; aber erwarte keinen Wachstumsschub, sonst wirst du leider nur enttäuscht sein. Auf jeden Fall wirst du noch ein zweites Mal das mega-süße Frühstück im Adams Airport Inn genießen dürfen - sorry!

Vielleicht sollte mal einer der Moderatoren die Wundheilungsproblematik bei den Faq's mit einbauen. Begrifflichkeiten wie Minox, aber auch Needle und Blade sollten nicht fehlen!

Zitat:Nunja, es ist nicht das, was wir von Rahal gewohnt sind.

Hm, ich hatte in meinen Thread ja schon die Fälle Gunther, Mylife, Tollstoi, Predator und eines gewissen Dakihäs erwähnt.

Irgendwie sind wir jetzt bei einem 2/Drittel Top - und einem 1/Drittel Flop-Verhältnis angelangt.

Ich habe schon vor über zwei Jahren mal die Frage gestellt warum man in den Medien denn so wenig von einer Ht hört bzw. warum so viele Promis weltweit immer noch mit ´ner ollen Platte durch die Gegend laufen. Vielleicht haben wir ja die Antwort jetzt gefunden: weil die SCHEISSE nicht immer und bei jeden funktioniert!!!

Ach ja, wer denkt ich bin deprimiert, der sollte wissen, dass bei mir jetzt, trotz Minox, das Wachstum losgeht - Yippie!!!

---

Subject: Re: Meine HT bei Dr. Rahal (2046 Grafts)  
Posted by [NW5a](#) on Fri, 18 Sep 2009 07:25:51 GMT  
[View Forum Message](#) <> [Reply to Message](#)

Die Scheisse funktioniert schon. Nur diejenigen, welche glauben die Haarlinie über die Augenbraun ziehen zu können und eine 80er Dichte in einer Session zu erhalten, sollten sich dem nun bekannten Risiko bewußt werden. Gerade war hier wieder ein Fall, der gleich 4000 Grafts haben wollte. Er war NW2 und was glaubst du welche Erwartungen der Typ hat ?

---

Subject: Re: Meine HT bei Dr. Rahal (2046 Grafts)  
Posted by [tryout](#) on Fri, 18 Sep 2009 08:02:47 GMT  
[View Forum Message](#) <> [Reply to Message](#)

Die Wahrheit liegt in der Mitte. Alle HT-Patienten wissen um die Gefahren von Ultra Dense Packing-OP's wie sie vor allem von Dr. Rahal und Dr. Armani durchgeführt werden. Es gibt die Möglichkeit, dass die Haut mit der Vielzahl an Wunden nicht klarkommt, aber es gibt auch die Chance, dass man in einem Durchgang ein tolles Resultat erhält. Ersteres haben alle hier ausgeblendet.

Was es auch gibt, ist eine total mangelhafte Aufklärung. Und da sehe ich uns vor einer Kopf-OP

durchaus in der Eigenverantwortung. Ich erinnere mich daran, dass Predator auf die Doldrums, auf die Nervenverletzung durch den Donorschnitt, die zeitweise Taubheit, das Jucken und das Zeitfenster des Wachstums kaum vorbereitet war. Er hat für einen Durchgang (und da bleibe ich bei) ein schier sensationelles Ergebnis erhalten und war anfangs dennoch sehr negativ. Hätte er meine Haarcharakteristika wäre er blickdicht!

Die Erwartungen sind ergo schlicht zu hoch. Da hat NW5a sowas von Recht! Ich selbst werde oft per PM angeschrieben. Und dann finden es die Leute ach so toll, was Rahal mit meiner Hairline gemacht hat. Was dabei vergessen wird: 1.) Die Hattinger haben in einer ersten OP schonmal 1463 Grafts vorgeschoben; 2.) Ich habe sehr gewelltes, dickes, hellbraunes Haar, das hilft, mehr optisches Volumen zu erzeugen. Und dann bitte ich den betreffenden User um ein Bild von sich und sehe vor mir plötzlich einen sehr weißen Europäer mit pechschwarzem glatten Haar, der mein Ergebnis haben will. Ich frage Euch: Wie soll das funktionieren?

Die Erwartungen der User hier werden meist entweder geprägt von einzelnen Top-Fällen mit außergewöhnlichen Charakteristika (schwacher Haar-Haut-Kontrast, gewelltes Haar, viele Multis, Top-Laxity, kleine Flächen, mehrere OP's!), die sich nicht ohne weiteres übertragen lassen, oder von Hochglanz-Klinikfotos, trügerischen Patienten-Bildern unter irreführenden Lichtbedingungen oder solchen von Patienten, die sich erst haben operieren lassen und danach mit FIN begonnen haben (sehr häufig!).

Wir alle hier sind zu gutgläubig. Die wenigsten Patienten in Spe erkennen, was möglich ist - und vor allem, was in einem Durchgang möglich ist. Sie lassen sich vornehmlich von ihren Wünschen und Hoffnungen leiten. Aber der Haarschopf eines 16-Jährigen liegt nie unterm Weihnachtsbaum!

Dass ich aufgrund meiner persönlichen Erfahrung Rahal für extraklasse halte, ist ja klar. Er hat mir nicht nur eine Top-Haarlinie verpasst (was bei mir übrigens keinesfalls im Vordergrund stand), er hat vor allem meine Donornarbe stark verbessert. Aber was ich erlebt habe, muss für andere nicht gelten.

Gunter, bei dem ich nach wie vor nicht weiß, ob er am zu dichten Setzen leidet oder an den Folgen einer Entzündung (ich meine mich zu erinnern, dass es Letzteres war), würde ich raten, zunächst noch ein paar Monate ins Land gehen zu lassen (Siehe Zeitschiene!). Wenn er dann unzufrieden sein sollte, wovon ich ausgehe, würde ich ihm raten, entweder mit Rahal über eine kostenlose Repair zu sprechen oder aber (einer meiner Vorredner hat es gesagt) eine Klinik suchen, die mit Blades arbeitet und deshalb kleinere Wunden in der Haut verursacht. Meine persönliche Empfehlung: Hattingenhair! Wie hoch die Anwuchsrate auf Narbengewebe sein wird, kann aber leider niemand sagen. Gunters Haut sieht nach wie vor nicht wirklich nach einem Normalzustand aus.

Was Dakiha angeht: Er hatte schon vor dem Thema HT's mit einer extrem schlechten Wundheilung zu kämpfen. Dennoch hat er sich operieren lassen. Dennoch gab's ordentlich Minox und gemäß seinem ersten Thread ziemlich viel anderes Zeugs auf die Rübe. Ich habe ihm geraten, wegen der Nadelproblematik (größere Wunden) nicht (!!!!!!!) wieder zu Rahal zu fahren. Dennoch hat er sich der Prozedur mit Nadeln ein zweites Mal gestellt, die ohnehin ramponierte Haut wieder stärker als notwendig geschädigt, dennoch gab es nachher wieder Minox auf die Baustelle (egal mit welchem Inhaltsstoff). Ich kann das alles nicht verstehen, da bin

ich ganz ehrlich.

---

---

Subject: Re: Meine HT bei Dr. Rahal (2046 Grafts)  
Posted by [Predator](#) on Fri, 18 Sep 2009 09:32:19 GMT  
[View Forum Message](#) <> [Reply to Message](#)

---

Alle die eine Zweite HT hatten haben einen anderen Ansichtspunkt  
Sicherlich alles was Sie schreiben ist richtig un Sinnvoll anhand von 2x Erfahrung.

Dakiha, Gunter und ich haben alle Themen mit dem HT, zufälligerweise waren wir beim gleichen Doc

Ich denke bei Gunther ist es immer noch zu früh um zuviele Gedanken darüber zu machen, es ist immer noch 5 Monate bis zum Demarcation day.

Bei Dakiha die 2er Versuch läuft noch.

Bei mir Ich war zufrieden, jetzt bin ich irgendwie resigniert.  
Ich kann nicht verstehen warum die Graft sich lichten, ich habe gedacht sie sitzen fest, und man kann die wie donor haar behandeln, vielleicht liege ich falsch und immer sollte sehr viel vorsicht mit den empfangen bereich immer praktiziert werden-das Leben lang.

Ich habe begriffe wir 4 Doldrums nicht wirklich verstanden und ich kann nicht glauben seasonal shedding die Ursache ist.

Langsdam ist es mir klar egal wohin man geht, die erste HT ist nur Vorbereitung oder Notabdeckung. Grundsätzlich sollte man immer eine 2 HT einplanen um nachzuarbeiten.

Was eine Scheisse ist für den Donor, Geldbeutel und Lebensqualität.

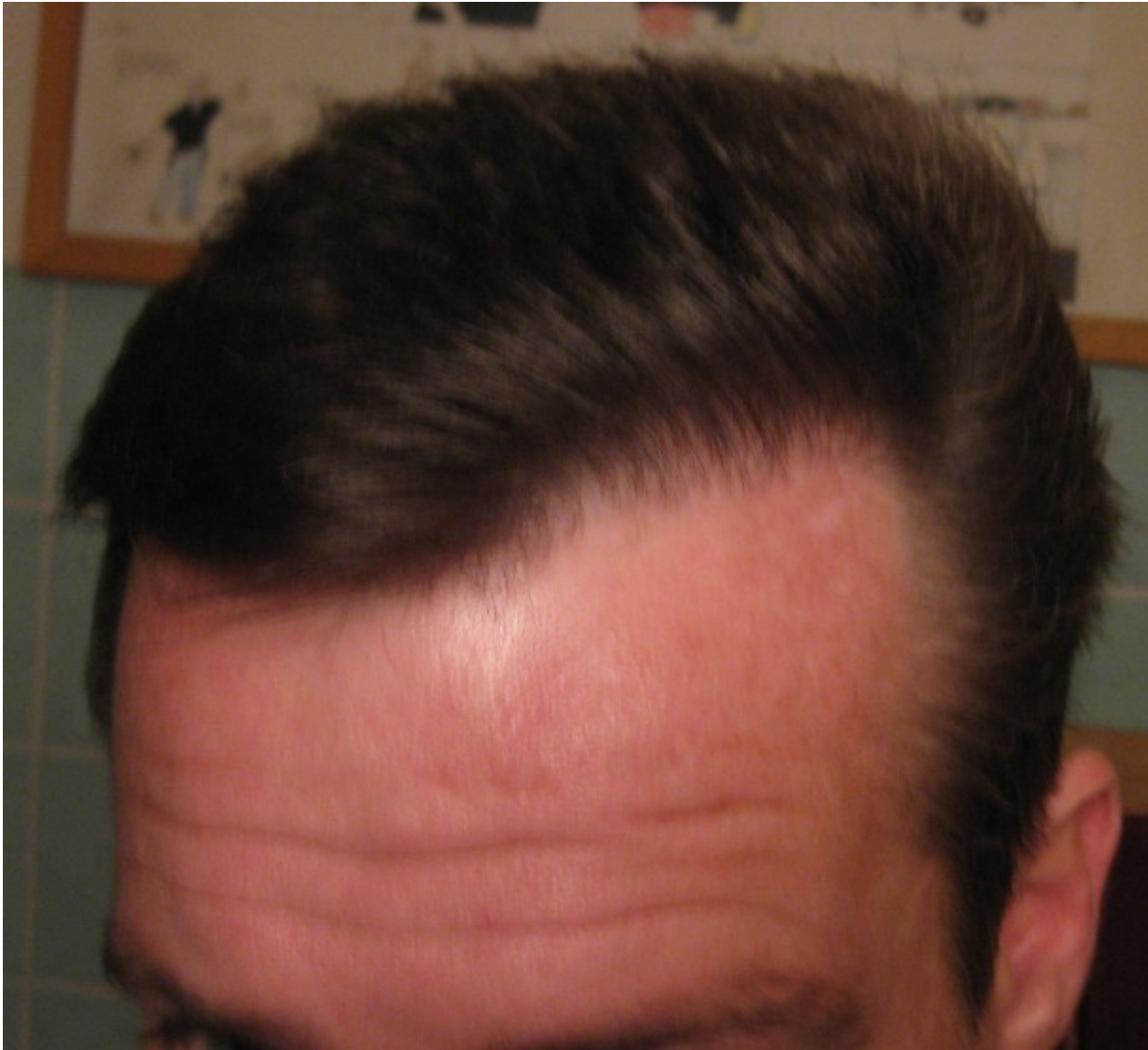Aber so ist es

---

### File Attachments

1) [Bild.jpg](#), downloaded 365 times

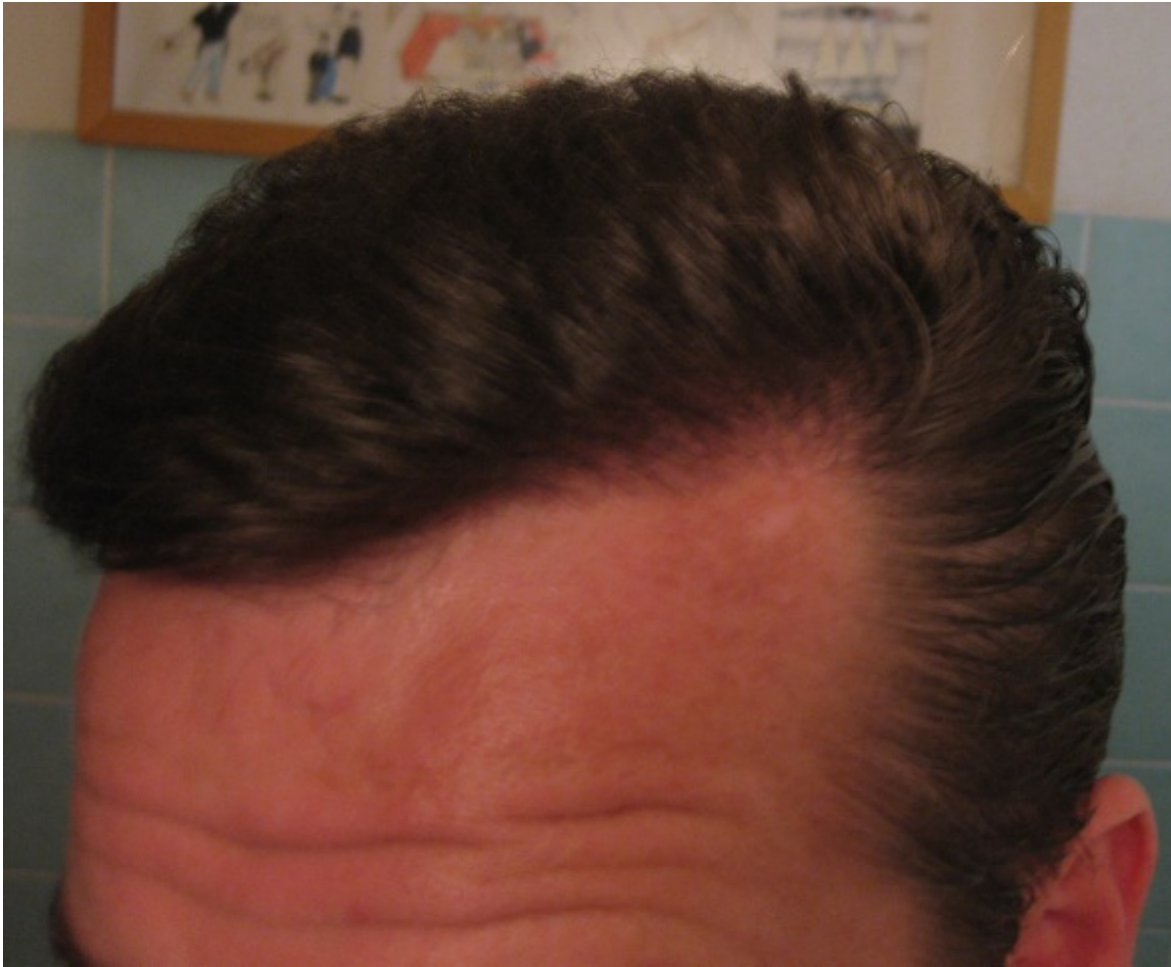---



2) [Bild 218.jpg](#), downloaded 343 times



3) [Bild 207.jpg](#), downloaded 326 times



---

Subject: Re: Meine HT bei Dr. Rahal (2046 Grafts)  
Posted by [Gunter](#) on Mon, 21 Sep 2009 15:17:51 GMT  
[View Forum Message](#) <> [Reply to Message](#)

Ich denke auch, dass bei dir die Haare auf jeden Fall wieder kommen müssten wenn sie schon einmal da waren, sie sind ja schließlich aus der sicheren Zone.

Dennoch muss ich dir Recht geben, dass man um ein wirklich gutes Resultat zu erreichen wohl mind. 2 HTs braucht. Diese Vorgehensweise birgt auch ein viel geringeres Risiko, als ein massiver Eingriff.

---

Subject: Re: Meine HT bei Dr. Rahal (2046 Grafts)  
Posted by [Gunter](#) on Mon, 21 Sep 2009 15:22:43 GMT  
[View Forum Message](#) <> [Reply to Message](#)

Wolfsheart schrieb am Don, 17 September 2009 09:03Den zu entnehmenden Haarstreifen muss man vorher abmessen und wenn man seinen Taschenrechner richtig benutzt, dann überschätzt man sich nicht um 28% und wenn doch darf das doch nicht deinen Geldbeutel belasten. Was

wenn du das Geld nicht hast? Wandern dann 4cm deines Strips in den Abfall??? So wie sich das hier gestaltet würde ich bei Unzufriedenheit nach 12 Monaten mein gesamtes Geld zurück verlangen und mir nen anderen Arzt suchen.

Rahal meinte, es waren letztendlich mehr Grafts, weil meine Dichte im Spenderbereich höher als erwartet gewesen wäre. Allerdings hat er bei mir auch nie die Dichte gemessen.

---

---

Subject: Re: Meine HT bei Dr. Rahal (2046 Grafts)  
Posted by [Gunter](#) on Mon, 21 Sep 2009 15:36:50 GMT  
[View Forum Message](#) <> [Reply to Message](#)

---

tryout schrieb am Don, 17 September 2009 12:23Ich kann aber voll verstehen, wenn jemand eh schon lange auf diese OP sparen musste und dann das Gefühl hat, durch die Extra-Grafts überrumpelt worden zu sein. Hast Du es angesprochen? Hast Du Dich beschwert? Warum hast Du gezahlt, wenn Du Dich übers Ohr gehauen fühltest?

Ich habe mich nicht beschwert, da ich schon vorher wusste, dass ich mehr bezahlen muss wenn ich mehr Grafts bekomme und dem schriftlich zustimmen musste. Damit man in Rahals Stuhl sitzen darf, muss man so ziemlich alle seine Rechte schriftlich abtreten. Und da stand u. a. auch drin, dass wenn es mehr Grafts werden, 50 Grafts frei sind, den Rest der Kunde aber bezahlen muss!

Ausserdem sagte mir Rahal nach der OP: „you got a lot of hairs, you will be a lucky man“. Dann dachte ich mir, wenn es wirklich so gut wird wie Rahal sagt, kann ich mit den 450 zusätzlichen Grafts und den damit verbundenen Kosten sehr gut leben.

tryout schrieb am Don, 17 September 2009 12:23

Dass so etwas wie bei Dir im Rahmen einer Ultra Dense-Packing-OP passieren kann, wussten wir alle vor unseren OP's. Sind wir doch mal ehrlich. Wir blenden es nur immer wieder aus.

Deshalb bat ich Rahal auch als er die noch fehlenden Slits machen wollte, die restlichen Grafts in der Mitte zu platzieren, wovon er mir aber dann abriet.

Mein Ziel war nie eine angewachsene 70er Dichte zu bekommen. Ich ging zu Rahal weil ich dachte, wenn der Mann 90er Dichten setzen kann, dann müsste das Risiko, dass etwas schief gehen kann bei einer 60er oder 70er Dichte sehr gering sein. Ich wollte zu einem der Besten um das Risiko zu minimieren.

---

---

Subject: Re: Meine HT bei Dr. Rahal (2046 Grafts)  
Posted by [Gunter](#) on Mon, 21 Sep 2009 15:54:37 GMT  
[View Forum Message](#) <> [Reply to Message](#)

---

NW5a schrieb am Don, 17 September 2009 15:26

Gunter, wie findest du folgende Haarlinie ? Es waren auch 2000 Grafts ...

Also von der Form der Haarlinie würde ich vermuten, dass er auch bei Rahal war. Für mich wäre die Haarlinie zu gerade und zu aggressiv in Hinblick auf das Alter. Aber manche mögen das ja. Mir gefallen unregelmäßige Haarlinien, die nach leichtem Haarausfall aussehen besser, weil das natürlicher aussieht. Mein Ziel war nie, dass ich wieder wie 20 aussehe. Mein einziges Ziel war, dass es natürlich aussieht, und das auch noch mit 50. Das habe ich Rahal auch gesagt.

Die Dichte sieht hier auch nicht besonders hoch aus.

Dennoch wäre ich jetzt mit solch einem Ergebnis sehr zufrieden. Zumindest so wie es auf dem Bild aussieht. Anhand meiner Fotos konnte man denke ich sehr gut sehen, dass Fotos nicht immer sehr aussagekräftig sind und dass man vieles kaschieren kann.

---

Subject: Re: Meine HT bei Dr. Rahal (2046 Grafts)  
Posted by [Wolfsheart](#) on Mon, 21 Sep 2009 16:22:54 GMT  
[View Forum Message](#) <> [Reply to Message](#)

Gunter schrieb am Mon, 21 September 2009 17:22Wolfsheart schrieb am Don, 17 September 2009 09:03Den zu entnehmenden Haarstreifen muss man vorher abmessen und wenn man seinen Taschenrechner richtig benutzt, dann überschätzt man sich nicht um 28% und wenn doch darf das doch nicht deinen Geldbeutel belasten. Was wenn du das Geld nicht hast? Wandern dann 4cm deines Strips in den Abfall??? So wie sich das hier gestaltet würde ich bei Unzufriedenheit nach 12 Monaten mein gesamtes Geld zurück verlangen und mir nen anderen Arzt suchen.

Rahal meinte, es waren letztendlich mehr Grafts, weil meine Dichte im Spenderbereich höher als erwartet gewesen wäre. Allerdings hat er bei mir auch nie die Dichte gemessen.

Wozu sollte er denn auch die Dichte messen (Sarkasmus), die patienten werden ja Vertraglich zum zahlen der Mehrgrafts verpflichtet, ist doch nur unnötiger Aufwand. Steht in dem Vertrag auch eine Höchstgrenze für überschüssige Grafts? Wenn nicht ist der Vertrag rechtlich doch wohl nicht haltbar. "Ach sorry, es sind doch 2500 Grafts mehr geworden als erwartet. Zahlen sie in Bar oder mit Karte?"

---

Subject: Re: Meine HT bei Dr. Rahal (2046 Grafts)  
Posted by [eskay87](#) on Mon, 21 Sep 2009 17:36:10 GMT  
[View Forum Message](#) <> [Reply to Message](#)

nun wenn du keine aggressive haarlinie wolltest, dann hättest du einen anderen doc wählen sollen.



wobei eins steht fest:

es ist unprofessionell, dass man die überschüssigen grafts zahlen muss und das diese überhaupt entstehen, da es bei vielen auf jeden graft ankommt.  
man sollte davor jeden donor vermessen um ansatzweise zu wissen wie groß der strip sein muss.

---

---

Subject: Re: Meine HT bei Dr. Rahal (2046 Grafts)  
Posted by [wildwisel](#) on Tue, 29 Sep 2009 16:55:13 GMT  
[View Forum Message](#) <> [Reply to Message](#)

---

Mit dem Typen meinst du aber jetzt nicht mich oder?

---

---

Subject: Re: Meine HT bei Dr. Rahal (2046 Grafts)  
Posted by [dakiha](#) on Thu, 19 Nov 2009 19:26:47 GMT  
[View Forum Message](#) <> [Reply to Message](#)

---

Wie sieht´s aus bei dir? Ich hoffe, dein Zustand hat sich noch einmal ein bisschen verbessert?  
Schickst du uns ein paar aktuelle Bilder?

---

---

Subject: Re: Meine HT bei Dr. Rahal (2046 Grafts)  
Posted by [Gunter](#) on Fri, 27 Nov 2009 16:14:37 GMT  
[View Forum Message](#) <> [Reply to Message](#)

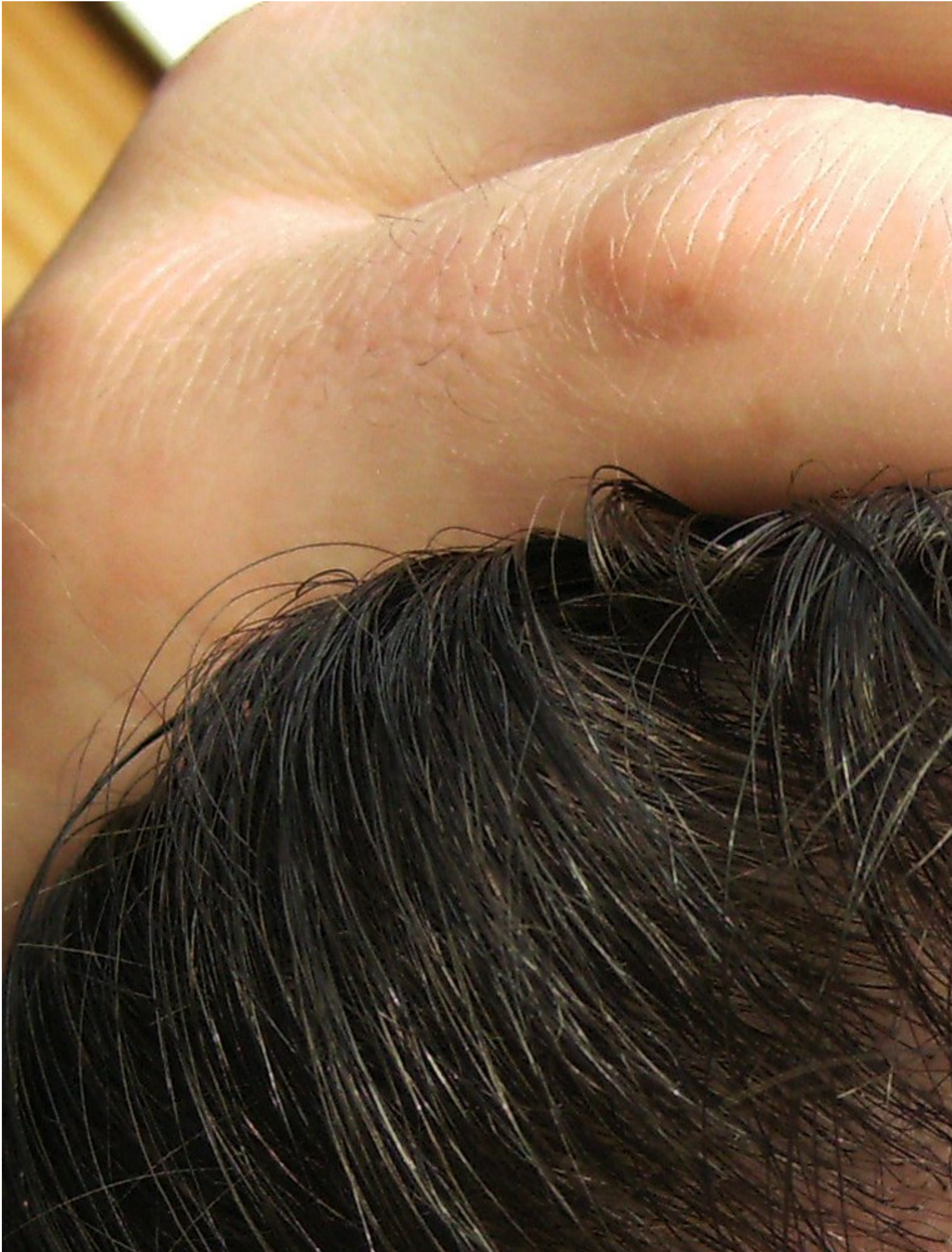---

Hi dakiha,  
freut mich, dass es bei dir nach deiner 2. OP besser aussieht.  
Das macht mir Hoffnung, ich werde wohl auch nochmal unters Messer müssen.  
Ich hoffe mein Donor reicht mir.

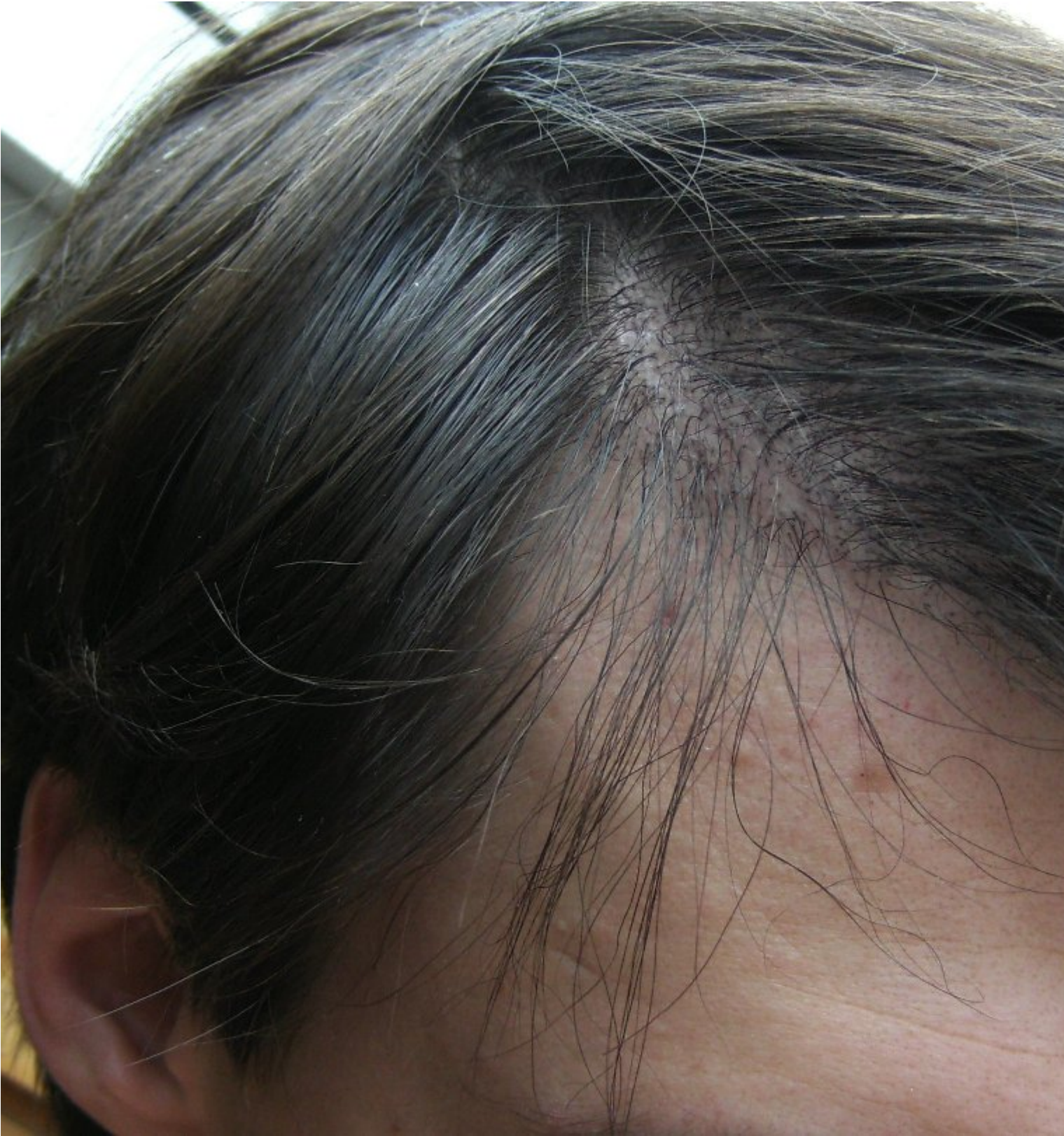#### File Attachments

1) [9\\_5month1.jpg](#), downloaded 351 times

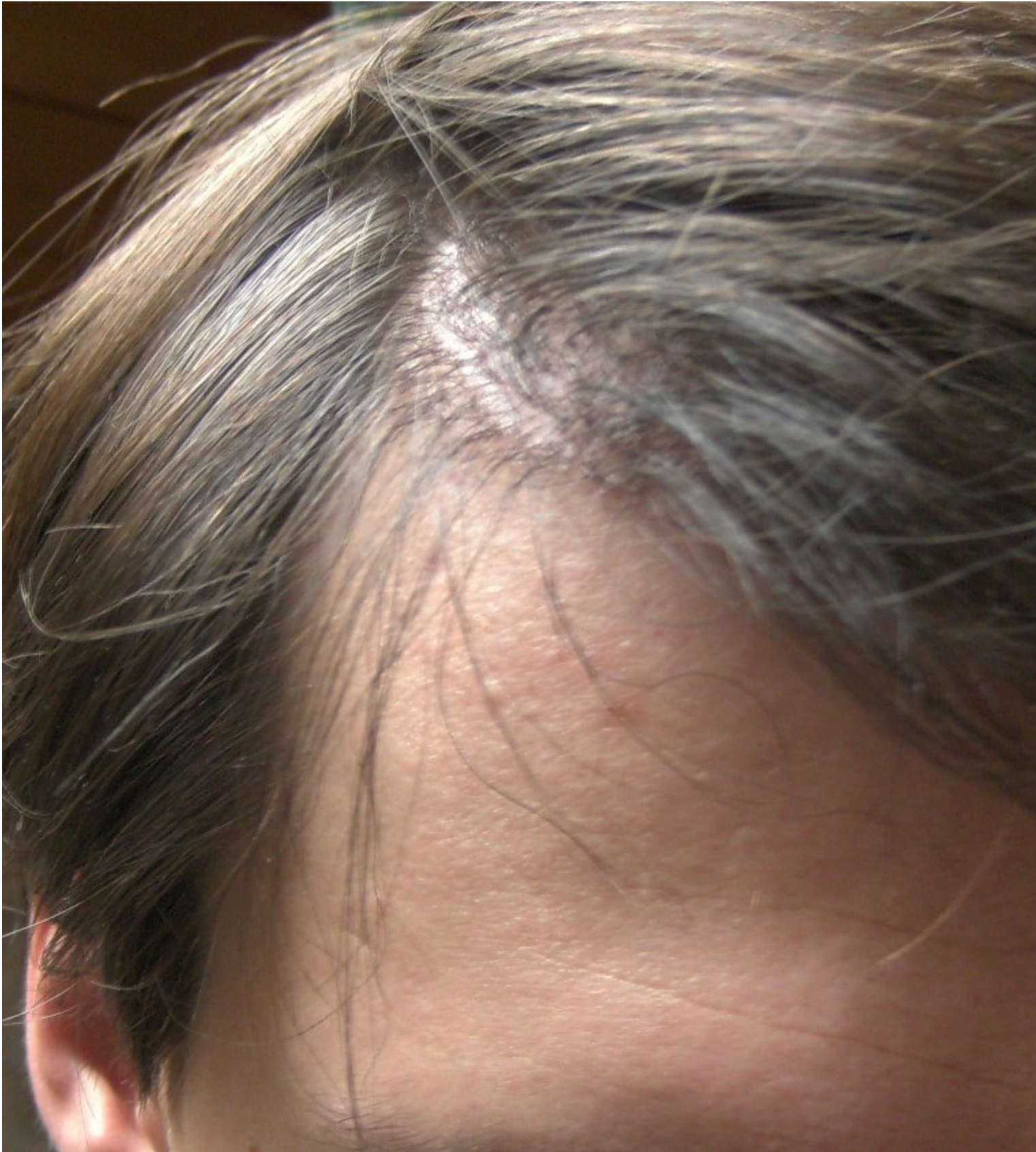---



2) [9\\_3ScheitelRechts.jpg](#), downloaded 309 times



3) [9\\_3ScheitelRechts1.jpg](#), downloaded 295 times



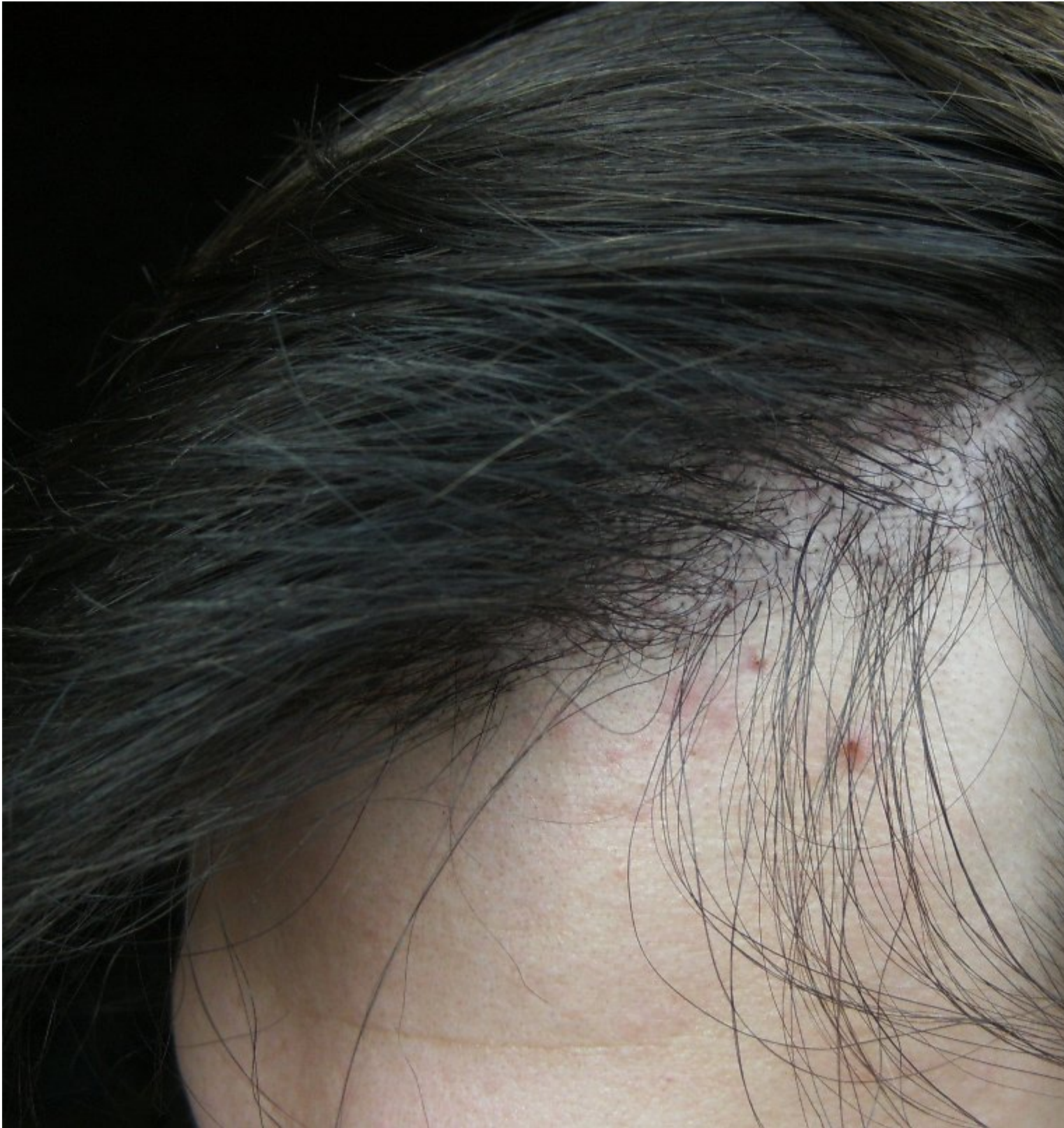Subject: Re: Meine HT bei Dr. Rahal (2046 Grafts)  
Posted by [Gunter](#) on Fri, 27 Nov 2009 16:18:10 GMT  
[View Forum Message](#) <> [Reply to Message](#)

---

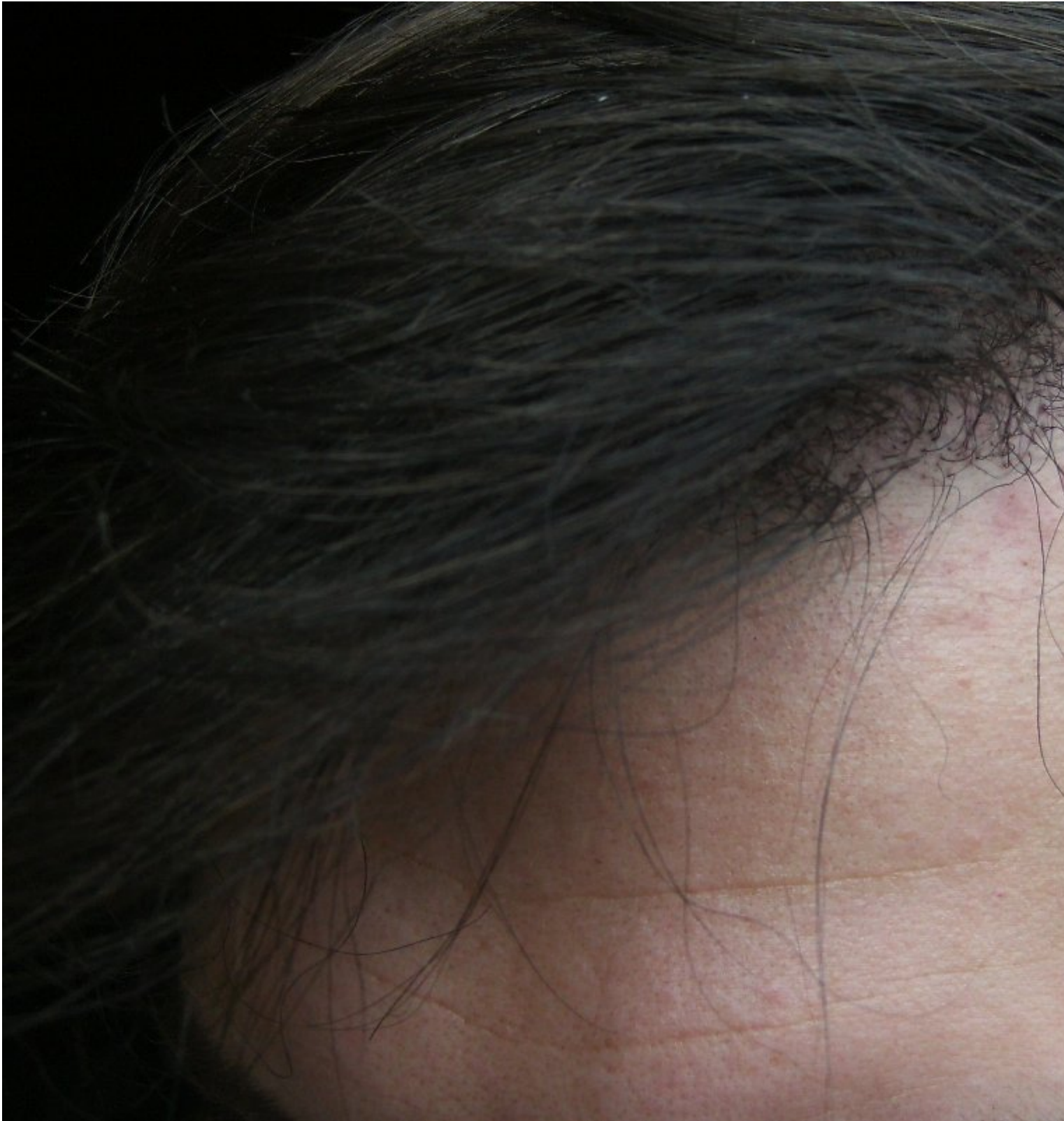### File Attachments

---

1) [9\\_3\\_ScheitelLinks.jpg](#), downloaded 268 times



2) [9\\_3ScheitelLinks1.jpg](#), downloaded 238 times



3) [9\\_5monthHairlineCluseup.jpg](#), downloaded 290 times





Subject: Re: Meine HT bei Dr. Rahal (2046 Grafts)  
Posted by [dakiha](#) on Fri, 27 Nov 2009 17:28:58 GMT  
[View Forum Message](#) <> [Reply to Message](#)

---

Schade - irgendwie dumm gelaufen bei uns beiden!  
Ich werde wohl auch noch ein drittes Mal nachrüsten dürfen, weil man bei mir auch noch immer zu den normalen Haaren durchschauen kann.

Auch wenn ich gegen die political correctness des Forums verstoße, aber mit Spätstarter und den viel beschworenen Blick auf den Time-Table wird auch nicht mehr viel bei uns beiden herauskommen.

---

---

Subject: Re: Meine HT bei Dr. Rahal (2046 Grafts)  
Posted by [tryout](#) on Fri, 27 Nov 2009 18:38:53 GMT  
[View Forum Message](#) <> [Reply to Message](#)

---

Jungs, tut mir leid, dass es bei Euch nicht so läuft. Echt.

Bei mir ist's super geworden, stelle in den nächsten Tagen mal 12-Monats-Bilder ein.

---

---

Subject: Re: Meine HT bei Dr. Rahal (2046 Grafts)  
Posted by [ChiChi85](#) on Fri, 27 Nov 2009 20:07:00 GMT  
[View Forum Message](#) <> [Reply to Message](#)

---

Zitat:Jungs, tut mir leid, dass es bei Euch nicht so läuft. Echt. Sad

Bei mir ist's super geworden, stelle in den nächsten Tagen mal 12-Monats-Bilder ein. Hier ein kleiner Vorgeschmack.

Hey Tryout!

Kannst du bitte auch mal ein pic von deinem Status vor der 1. Op reinstellen. Würde mich echt mal interessieren, da du aktuell einen sehr guten status hast. würde gerne wissen von welcher ausgangslage ein solches ergebnis erzielt werden kann.

danke im voraus!

---

---

Subject: Re: Meine HT bei Dr. Rahal (2046 Grafts)  
Posted by [tryout](#) on Fri, 27 Nov 2009 21:55:06 GMT  
[View Forum Message](#) <> [Reply to Message](#)

---

Ich hab's schon 1000000 Mal gesagt, ChiChi: Nicht mal meine engsten Verwandten wussten, dass ich je Geheimratsecken hatte (!). Insofern gibt es auch keine Bilder von vor der ersten HT,

---

die diese entblößen. Sorry, ich würde sie zeigen - aber ich habe keine.

Wenn Du unter [www.hairtransplantnetwork.com/blog](http://www.hairtransplantnetwork.com/blog) nach "DeDome" suchst (so heiße ich da), bekommst Du allerdings das Endergebnis von HT1. Und das zeigt auch ziemlich schonungslos wie es vorher ausgesehen haben muss.

---

---

Subject: Re: Meine HT bei Dr. Rahal (2046 Grafts)  
Posted by [Blue-Think](#) on Sat, 28 Nov 2009 11:49:55 GMT  
[View Forum Message](#) <> [Reply to Message](#)

---

@Gunter

Wurde dir vielleicht schon eine kostenlose Verdichtung angeboten?

---

---

Subject: tryout.....  
Posted by [Katzenhase](#) on Sat, 28 Nov 2009 15:25:30 GMT  
[View Forum Message](#) <> [Reply to Message](#)

---

Da bin ich aber mal gespannt auf dein 12 Monate Post Ergebnis!

---

---

Subject: Re: Meine HT bei Dr. Rahal (2046 Grafts)  
Posted by [pickup](#) on Sat, 28 Nov 2009 20:02:48 GMT  
[View Forum Message](#) <> [Reply to Message](#)

---

wie gehts euch beiden?

---

---

Subject: Re: Meine HT bei Dr. Rahal (2046 Grafts)  
Posted by [Katzenhase](#) on Sat, 28 Nov 2009 20:51:52 GMT  
[View Forum Message](#) <> [Reply to Message](#)

---

pickup schrieb am Sat, 28 November 2009 21:02 wie gehts euch beiden?

Wen meinst du denn mit euch beiden???

---

---

Subject: Re: Meine HT bei Dr. Rahal (2046 Grafts)

---

Posted by [Jul78](#) on Sat, 28 Nov 2009 21:00:24 GMT

[View Forum Message](#) <> [Reply to Message](#)

---

---

Subject: Re: Meine HT bei Dr. Rahal (2046 Grafts)

Posted by [pickup](#) on Sat, 28 Nov 2009 23:05:33 GMT

[View Forum Message](#) <> [Reply to Message](#)

---

ich meinte gunter & dakiha. bei den beiden ist es ja nicht so toll gelaufen. könnte mir vorstellen, dass das sehr belastend ist.

---

---

Subject: Re: Meine HT bei Dr. Rahal (2046 Grafts)

Posted by [Gunter](#) on Fri, 04 Dec 2009 22:31:09 GMT

[View Forum Message](#) <> [Reply to Message](#)

---

pickup schrieb am Sun, 29 November 2009 00:05: ich meinte gunter & dakiha. bei den beiden ist es ja nicht so toll gelaufen. könnte mir vorstellen, dass das sehr belastend ist.

Es ist sehr belastend. Meine Kopfhaut sieht immer noch sehr übel aus, ich weiß nicht, ob ich irgendwann mal noch ein natürliches Ergebnis bekommen kann.

Ich mache mir Sorgen, ob mein Donor für die Zukunft ausreicht. Die Anwuchsrate war sehr gering. Es waren eigentlich 1600 Grafts vorgesehen (Hattingen hat mir 1000 empfohlen). Jetzt sind 2046 Grafts weg + 400 Grafts von meiner ersten OP. Und das nur für Zone 1 !! Und ich schätze ich benötige nochmal mind. 700 Grafts.

Propecia habe ich aufgrund von Nebenwirkungen abgesetzt. Minoxidil oder ein anderes topisches Mittel möchte ich noch nicht anwenden, da meine Kopfhaut immer noch besch.. aussieht. Wenn mir jetzt die Haare hinter der transplantierten Fläche wegbrechen bekomme ich ein Problem! Ich glaube ich kann auch leider schon ein paar miniaturisierte Haare sehen!!

Außerdem gefällt mir die Form der Haarlinie nicht. Ich finde die Seiten zu tief, das passt nicht zu mir und sieht bei mir unnatürlich aus. Ich habe mir überlegt, Grafts per FUE wieder entfernen zu lassen und weiter nach hinten versetzen zu lassen. Dadurch könnte ich auch Grafts sparen. Ich weiß aber nicht ob das möglich ist, weil meine Haut im Empfängerbereich bis jetzt sehr schlecht aussieht.

Ich fühle viel Wut und ich könnte jedes Mal heulen wenn ich in den Spiegel schau.

Jetzt weiß ich, wieso mein Hausarzt vor der Haartransplantation unterschreiben musste, dass ich psychisch stabil bin.

---

---

Subject: Re: Meine HT bei Dr. Rahal (2046 Grafts)

Posted by [Gunter](#) on Fri, 04 Dec 2009 22:33:44 GMT

[View Forum Message](#) <> [Reply to Message](#)

---

Blue-Think schrieb am Sat, 28 November 2009 12:49@Gunter

Wurde dir vielleicht schon eine kostenlose Verdichtung angeboten?

Dr. Rahal meinte vor 2 Monaten am Telefon, dass ich eine kostenlose Verdichtung bekäme wenn es nach 12 Monaten nicht besser aussehe.

---

---

Subject: Re: Meine HT bei Dr. Rahal (2046 Grafts)  
Posted by [geheimecke](#) on Sat, 05 Dec 2009 13:01:09 GMT

[View Forum Message](#) <> [Reply to Message](#)

---

Scheint so als ob die Gleichung "je dichter desto besser" so nicht immer aufgeht. Gibt es denn Anhaltspunkte an denen man erkennen kann, ob man für hohe Dichten in einer Sitzung ein Risikopatient ist? Achten auf sowas im Zweifelsfall auch die Kliniken? Oder versuchen die immer eine möglichst hohe Dichte in einer Sitzung zu erreichen?

---

---

Subject: Re: Meine HT bei Dr. Rahal (2046 Grafts)  
Posted by [Gunter](#) on Sat, 05 Dec 2009 13:48:31 GMT

[View Forum Message](#) <> [Reply to Message](#)

---

Bei dakiha wurde es in diesem Forum immer auf seine angeblich schlechte Wundheilung geschoben. Das habe ich dann irgendwann auch geglaubt und dakiha als Ausnahmefall betrachtet.

Nun sieht es bei mir ähnlich aus und ich hatte nie Probleme mit schlechter Wundheilung

---

---

Subject: Re: Meine HT bei Dr. Rahal (2046 Grafts)  
Posted by [mahony](#) on Sat, 05 Dec 2009 14:09:38 GMT

[View Forum Message](#) <> [Reply to Message](#)

---

kopf hoch, ich fühl mit dir, paar monate bis 12 sinds ja glaub ich noch, hoffnung nicht aufgeben!

---

---

Subject: Re: Meine HT bei Dr. Rahal (2046 Grafts)  
Posted by [NW5a](#) on Sat, 05 Dec 2009 15:02:50 GMT

[View Forum Message](#) <> [Reply to Message](#)

---

Mir ist in den Berichten aufgefallen, das das Risiko der schlechten Anwuchsrate oft bei denen aufgetreten ist, wo berichtet worden ist, daß Dr.Rahal die Grafts tiefer hat setzen müssen. Warum auch immer das sein musste. Also Vorsicht, wenn er das sagt, dann würde ich vorschlagen nicht über 60 zu setzen. Obwohl 60 schon enorm dicht wäre, also evtl. sogar 50-55.

Generell hat Rahal schon zig mal bewiesen, daß er es drauf hat dicht zu setzen.

Wundheilungsstörungen können auch auftreten, wenn man Steroide nimmt (Krafttraining) oder

genommen hat. Diabetes, Ernährung, usw tuen sein Teil dazu. Es gibt also einige Risikofaktoren und meistens sind es dann doch die Läuse, Zecken und Krätze gleichzeitig, die das Faß zum Überlaufen bringen.

---

---

Subject: Re: Meine HT bei Dr. Rahal (2046 Grafts)  
Posted by [pickup](#) on Sat, 05 Dec 2009 18:25:32 GMT

[View Forum Message](#) <> [Reply to Message](#)

---

Gunter schrieb am Fri, 04 December 2009 23:31

Ich finde die Seiten zu tief, das passt nicht zu mir und sieht bei mir unnatürlich aus. Ich habe mir überlegt, Grafts per FUE wieder entfernen zu lassen und weiter nach hinten versetzen zu lassen.

dass würde ich sein lassen. du kannst die haare problemlos mit einem laser für immer entfernen lassen. fue-entnahme macht erhebliche löcher, sicher größere als rahal beim setzen gemacht hat.

was die seiten angeht, kann ich ähnliches berichten. da wollte er bei mir auch deutlich tiefer gehen als ich es geplant hatte...

---

---

Subject: Re: Meine HT bei Dr. Rahal (2046 Grafts)  
Posted by [Katzenhase](#) on Sat, 05 Dec 2009 18:38:36 GMT

[View Forum Message](#) <> [Reply to Message](#)

---

Gunter schrieb am Sat, 05 December 2009 14:48Bei dakiha wurde es in diesem Forum immer auf seine angeblich schlechte Wundheilung geschoben. Das habe ich dann irgendwann auch geglaubt und dakiha als Ausnahmefall betrachtet.

Nun sieht es bei mir ähnlich aus und ich hatte nie Probleme mit schlechter Wundheilung

Tryout hatte aber keine Probleme und der hat auch Ultra Dense Packing bekommen....  
Der Mensch reagiert halt verschieden....

Viele vertragen Minox-viele nicht...-genauso mit Propecia

---

---

Subject: Re: Meine HT bei Dr. Rahal (2046 Grafts)  
Posted by [tryout](#) on Sat, 05 Dec 2009 20:10:10 GMT

[View Forum Message](#) <> [Reply to Message](#)

---

Hallihallo,

wollte mich hier eigentlich gar nicht melden, weil es dann immer den Anschein erweckt, als wolle ich Werbung machen. Und das will ich nicht.

Ich bedauere Gunters Leiden, denn so kann man es wohl nennen. Dakihass Fall sehe ich nach wie vor als einen Einzelfall, weil da verdammt viel Veranlagung, Medikamentenkonsum, etc. zusammenkam.

Dennoch gilt bei Ultra Dense Packing immer: Das ist ein ganz schmaler Grat. Haut ist nicht gleich Haut. Die eine verkraftet es, die andere nicht. Wir reden hier über 70-80 Wunden (!) pro Quadratzentimeter. Das darf man nicht vergessen. Das Risiko ist hoch.

Ich persönlich werde Dr. Rahal immer dankbar sein, weil er mein Leben verändert hat. Und ich kenne inzwischen aus Mails und persönlich locker 30 Haarlinien-Patienten von ihm mit erstklassigen Ergebnissen. Mal abgesehen davon, dass die meisten seiner Narben Klasse sind.

Um Euch nur mal zu zeigen, dass er es durchaus kann, habe ich zwei Fälle, die in dieser Woche(!) aktualisiert wurden, aus dem hairtransplantnetwork gefischt. Wie das Endergebnis aussehen wird, weiß natürlich kein Mensch. Aber die Jungs haben trotz Ultra Dense Packing jedenfalls absolut keine Probleme mit der Haut. Seht selbst:

<http://www.hairtransplantnetwork.com/blog/journal.asp?CopyID=4604&WebID=1401>

<http://www.hairtransplantnetwork.com/blog/home-page.asp?WebID=1377>

---

Subject: Re: Meine HT bei Dr. Rahal (2046 Grafts)  
Posted by [geheimecke](#) on Sat, 05 Dec 2009 20:33:12 GMT  
[View Forum Message](#) <> [Reply to Message](#)

Das Rahal ein guter Doc ist bestreitet ja denke ich auch keiner. Es sollte sich nur jeder bewusst sein, daß mit steigender Dichte offensichtlich auch das Risiko von Komplikationen wächst.

---

Subject: Re: Meine HT bei Dr. Rahal (2046 Grafts)  
Posted by [NW5a](#) on Sat, 05 Dec 2009 20:42:28 GMT  
[View Forum Message](#) <> [Reply to Message](#)

Die Krusten sind im Gegensatz zu Gunter schon 14 Tage später verschwunden gewesen ... !  
Evtl. auch noch ein Teil des Ganzen?

---

Subject: Re: Meine HT bei Dr. Rahal (2046 Grafts)  
Posted by [tryout](#) on Sat, 05 Dec 2009 22:23:20 GMT  
[View Forum Message](#) <> [Reply to Message](#)

Ich weiß es nicht. Aber meine Krusten waren nach 10 Tagen weg. Ich habe ab Tag 3 sanft (!!!!!!!) Shampoo einmassiert. Zweimal am Tag. Rahal hat die Hände über dem Kopf zusammengeschlagen, nach meiner ersten OP bei Hattingenhair hatte ich damit aber gute Erfahrungen gemacht. Undd auch jetzt wieder, weil die Krusten einfach schneller verschwinden. Die Hattinger halten das immer so. Betonung liegt natürlich auf SANFT. Nicht rubbeln, nicht

kratzen!

---

---

Subject: Re: Meine HT bei Dr. Rahal (2046 Grafts)  
Posted by [dakiha](#) on Sat, 05 Dec 2009 23:17:14 GMT  
[View Forum Message](#) <> [Reply to Message](#)

---

Zitat:Dakihass Fall sehe ich nach wie vor als einen Einzelfall, weil da verdammt viel Veranlagung, Medikamentenkonsum, etc. zusammenkam.

Es immer nur auf das Minox oder gar eine Patientenmitschuld zu schieben halte ich für übertrieben. Sowohl Rahal als auch A.K. sehen das hohe Dense-Packing für ursächlich an. Es war halt zum Zeitpunkt meiner ersten Op sehr modern möglichst mit hohen Dichten in nur einem Durchgang aufzurüsten.

Also Medikamentenmissbrauch habe ich bestimmt nicht betrieben! Ich habe über einen längeren Zeitraum ein paar verschiedene Cremes ausprobiert, auch auf Anraten von A.K. und Dr Rahal, und habe als einziges Mittel zur Wirkung von innen mal Wobenzym genommen. Über die Wundheilung habe ich mich mit zwei verschiedenen Fachärzten unterhalten. Man attestierte mir noch eine halbwegs normale Wundheilung; wobei ich sagen muss, dass ich sie eher für nicht so gut erachte, allerdings auch nicht für unterirdisch schlecht.

Zitat:Wundheilungsstörungen können auch auftreten, wenn man Steroide nimmt (Krafttraining) oder genommen hat.

Nein, Steroide nehme ich auch nicht, nur legales Creatin 2\* jährlich und häufig Glutamin.

Ich denke, Ultra Dense-Packing ist die Hauptursache für mein schlechtes Hautbild. Hinzukommt wie schon erwähnt die bestenfalls mittelmäßige Wundheilung, das Verwenden von nicht gerade hautschonenden Needles, tiefer einzupflanzende Grafts und der Einsatz von Minox auf eine in Mitleidenschaft gezogene Haut. Ein weiteres Warnzeichen vorab wäre meiner Meinung nach die dicke Kruste und ihre lange Verweildauer gewesen. Natürlich haben auch meine sehr ehrlichen Fotos und mein heller Hauttyp zu der vielleicht etwas übertriebenen Einschätzung beigetragen. Gerade nach der zweiten Op war aber alles eher im grünen, als im wahrsten Sinne des Wortes im roten Bereich!

Falls die tiefer einzupflanzenden Grafts im Zusammenspiel mit dem Ultra-Dense-Packing allerdings eine starke Schädigungswirkung auf meine Haut hätten haben können, wäre es wohl angebracht gewesen mir dieses doch während der Op mal gefälligst mitzuteilen! Dann hätte ich einer geringeren Dichte ganz sicher zugestimmt!

Bei der zweiten Op schien sich meine Haut allerdings irgendwie schon an die Strapazen eines Eingriffes gewöhnt zu haben. Nach dem zweiten Eingriff dauerte es nur knappe vier Wochen bis die Haut wieder so aussah wie vor der zweiten Op!!! Da ging trotz der Verwendung von Needles und dem späteren halbwegs sparsamen Einsatz von Minox nicht allzu viel schief. Dies lag natürlich auch an der niedrigen 35er Dichte.

---

---

Subject: Re: Meine HT bei Dr. Rahal (2046 Grafts)  
Posted by [Wolfsheart](#) on Sun, 06 Dec 2009 19:03:02 GMT  
[View Forum Message](#) <> [Reply to Message](#)

---

Wie lange waren denn die Krusten bei dir drauf?

Mir wurde gesagt, die sollen so schnell wie möglich weg, damit die Haut wieder atmen kann. Daher sollte ich täglich Haare waschen und das ruhig etwas kräftiger. Auch als ich bei Koray meine Haarwäsche bekommen habe, haben die mir den Kopf ganz schön durchgeknetet. War teilweise sogar unangenehm weil ja die ganze Fläche höchst sensibel war nach der OP. Grafts habe ich dadurch nicht verlohren und Koray meinte das muss so fest sein, damit die Haut wieder sauber wird.

Schon komisch da ich ja weiß, das andere Patienten von ihren Ärzten etwas ganz anderes vermittelt bekommen und sich sogar tagelang nur mit ner Schale Waasser über den Kopf laufen lassen weil schon der Brausestrahl zu stark wäre.

---

---

Subject: Re: Meine HT bei Dr. Rahal (2046 Grafts)  
Posted by [NW5a](#) on Sun, 06 Dec 2009 19:17:34 GMT  
[View Forum Message](#) <> [Reply to Message](#)

---

So habe ich es auch gemacht und sobald die Haut trocken war mit AloeVera Spray besprüht. Nach 7 Tagen habe ich dann auf Gel gewechselt. Heitmann war begeistert wie sauber die Fläche nach 10 Tagen war.

Das AloeVera Spray werde ich demnächst anbieten, muss noch einige Tests durchlaufen Vorab verrate ich, daß nicht nur AloeVera im Spray sind, sondern auch Panthenol, Biotin und Vitamin E.

Gruß

---

---

Subject: Re: Meine HT bei Dr. Rahal (2046 Grafts)  
Posted by [dakiha](#) on Sun, 06 Dec 2009 20:04:48 GMT  
[View Forum Message](#) <> [Reply to Message](#)

---

Bei mir war es eine richtig dichte Krustenschicht damals; die war auch einige Millimeter hoch! Sie fing ganz langsam erst nach 3,5 Wochen zu bröckeln an. Nach 4 Wochen war noch vieles drauf, selbst nach 5 Wochen waren noch einzelne Kügelchen Schorf zu sehen. Ach ja, ich hatte extra aus Amerika das Biotin-Spray von Dr Cole geordert!!!

Bei der zweiten Op war eigentlich gar keine Kruste zu sehen. Das lag an der geringeren 35er Dichte.

---

---

Subject: Re: Meine HT bei Dr. Rahal (2046 Grafts)  
Posted by [NW5a](#) on Sun, 06 Dec 2009 21:43:54 GMT

---



[View Forum Message](#) <> [Reply to Message](#)

---

Hattest du auch nach der 2ten HT das Biotinspray ? Ich habe schon vereinzelt gelesen, daß man es nicht gut vertragen hat ...

---

Subject: Re: Meine HT bei Dr. Rahal (2046 Grafts)

Posted by [pili](#) on Sun, 06 Dec 2009 22:30:45 GMT

[View Forum Message](#) <> [Reply to Message](#)

---

Muss auch mal mein Senf dazu geben...also bei mir waren die Krusten auch mit 3,5 -4 Wochen sehr lange drauf und ich habe die ersten 5-7 Tage penibel darauf geachtet die Grafts nicht einmal zu berühren. Im Nachhinein auch wenn meine Anwuchsrate relativ gut war, denke ich, dass es einen gewissen Unterscheid machen könnte. Wenn kein Sauerstoff an die Hautoberfläche gelangt und Schweiß schlecht abtransportiert werden kann, ist das sicherlich nicht Wundheilungsfördernd. Ich denke gerade wenn sich durch eine hohe Dichte zu dicke Krusten bilden, sollte man vorsichtig nachhelfen. Siehe tryouts Beschreibung auch wenn ich Tag 3 auch 1-2 Tage zu früh finde.

---

Subject: Re: Meine HT bei Dr. Rahal (2046 Grafts)

Posted by [dakiha](#) on Sun, 06 Dec 2009 23:07:45 GMT

[View Forum Message](#) <> [Reply to Message](#)

---

Zitat:Hattest du auch nach der 2ten HT das Biotinspray ? Ich habe schon vereinzelt gelesen, daß man es nicht gut vertragen hat ..

Falls ich gemeint bin: Nein!

1. was beim ersten Mal nichts bringt werde ich ein zweites Mal nicht verwenden.

2. bei der zweiten Op gab´s ja keine Krusten!

---