
Subject: HT 03/2022 Vera Clinic Istanbul

Posted by [_Taurus_](#) on Thu, 19 Oct 2023 13:23:29 GMT

[View Forum Message](#) <> [Reply to Message](#)

Viel Text, da ich einmal meine gesamte HT Erfahrung runterschreibe. Ich mache es mit Überschriften, damit der euch nicht interessierende Teil einfach übersprungen werden kann

Haarausfall Vorgeschichte:

Einen wirklichen Haarausfall konnte ich nie feststellen. Weder viele Haare auf dem Kopfkissen noch in der Dusche oder Waschbecken. Geheimratsecken hatte ich schon immer. Die Schläfenpartie lag immer frei. Je nach Frisur habe ich die Haare nach vorne gekämmt und zur Seite gelegt, sodass ich es ein bisschen kaschieren konnte. Als Friseurbesuche über Corona nicht möglich waren und meine Haare wirklich lang und usselig aussahen, habe ich mich dazu entschlossen sie abzurazieren. Einfach um zu schauen, ob eine Glatze/ Buzzcut eine dauerhafte Option ist.

Klinikauswahl:

Bei der Wahl der Klinik habe ich mir diverse Erfahrungsberichte und vor allem die Ergebnisse auf YouTube angesehen. Ein Bekannter ließ seine in Deutschland bei einer der bekannteren Kliniken machen und hat mir erzählt, wie zufrieden er dort war. Sein Ergebnis empfand ich leider nicht als sonderlich gut, da es sehr licht war und auch vom weiten die Haarlinie zu gemalt aussah. Zuerst war mir eine Klinik in Deutschland, mit direkter Betreuung und der Möglichkeit bei Komplikationen schnell Rücksprache halten zu können, deutlich lieber. Da ich aus einem anderen Erfahrungsbericht jedoch erfahren habe, dass die Verbandentfernung und erste Haarwäsche eigenständig zuhause durchgeführt und man nach der OP quasi nach Hause geschickt wurde, hat das mein Hauptargument für (diese) deutsche Klinik dann entkräftet. Ich hätte nicht gewusst, wie hart der Wasserstrahl sein darf oder was ich mache, wenn der Verband sich nicht löst und ich mir verkrustete Stellen ausreiße. Der hohe Preis in Deutschland, die für mich nicht genug überzeugenden Ergebnisse (nicht schlecht!!! Nur nicht den doppelten bis dreifachen Betrag wert) und die Selbstversorgung zuhause nur mit Anleitung ließen mich dann doch über Alternativen nachdenken. Da die Türkei für preiswerte HTs bekannt ist, schaute ich mich auf YouTube um. Auf die verschiedenen Ergebnisse und Spenderzustände diverser Kliniken und Gemeinsamkeiten von Kritikpunkten legte ich dabei ein besonderes Augenmerk. Besonders der Heil- und Wachstumsverlauf von „Report des Matts“ war ausschlaggebend für meine Wahl der Vera Clinic.

Kontakt und Vorgespräch:

Ich nahm mit dem deutschen Vermittlungsservice Kontakt auf und sendete einige Bilder. Ich erhielt dann meinen Nordwood Zustand, eine geschätzte Graftzahl und entsprechendes Angebot, Ablaufplan, konnte Ergebnisse sehen und Fragen stellen. Flüge mussten selbst gebucht werden, der Rest war im Preis mit drin (ca 3000€ ohne Flüge, mit 2 Sauerstoffbehandlungen, zur besseren Wundheilung und Anwuchsrate). Ich konnte außerdem zwischen zwei Flughäfen zur Abholung wählen. Ich bin allein geflogen und abends angekommen. Am nächsten Morgen wurde ich mit einem anderen Patienten zur Klinik gefahren. Die Klinik war kleiner als ich es erwartet habe und in der Empfangshalle saßen nur der andere Patient und ich, sowie einer, der anscheinend am Vortag operiert wurde. Vor Ort war auch mein Ansprechpartner des Vermittlungsservices als Dolmetscher. Wir wurden über Risiken und den

Ablauf aufgeklärt, gingen zur Blutentnahme und anschließend zum Vorgespräch, in dem Fragen geklärt und auch die Haarlinie angezeichnet wurde. Ich hielt mich erstmal zurück und schaute, ob das was er einzeichnete mit meiner Vorstellung übereinstimmt. Wie wahrscheinlich die meisten hätte ich mir eine etwas tiefere Haarlinie gewünscht, aber da meine Stirnmuskulatur sowieso schon bis zum Ansatz meiner übrigen Insel in der Mitte reichte, gab es da keinen Spielraum. Wichtig war mir keine gerade zu perfekte Linie und einen Übergang an den Seiten. Beides wurde von vornherein eingezeichnet, sodass ich beim Vorschlag des Arztes geblieben bin. Das Gespräch ging ca 15 Minuten, allerdings hatte ich auch keine Fragen. Es wurde noch gesagt, dass ich einen sehr steilen Haarwuchs hätte. Ich nehme an, dass deshalb auf manchen Bildern oder bei zu kurzen Haaren an den Seiten meine Kopfhaut sehr durchschimmert. Verpflanzt wurden ca 3500 Grafts. Double und Triple Grafts waren etwa gleich viele und eine hohe Menge und Singles hatte ich nicht sonderlich viele.

Operation:

Die Betäubungsspritzen fand ich unangenehm und brennend. Ein Gefühl und Geräusch einer Druckluftpistole. Ansonsten verlief alles reibungslos. Das Öffnen der Kanäle für die neuen Grafts hat sich auch vom Geräusch so angefühlt, als würde man mit einem Skalpell in Styropor stechen. Das ist mir sehr in Erinnerung geblieben. Zwischendurch wurde ich immer mal gefragt, ob alles in Ordnung sei. Generell waren die Leute dort sehr nett. Mit meinem Betreuer und auch der Betreuerin von dem anderen Patienten haben wir uns vor und nach der OP gut unterhalten.

Danach ging es nochmal zur Nachuntersuchung und nach dem OK mit Schmerzmitteln ins Hotel. Ich hatte sie so genommen, wie vorgeschrieben und zum Glück zu keiner Zeit Schmerzen, auch wenn das auf Fotos immer sehr schmerzhaft aussieht. Da die noch so solche Heilbehandlungen anbieten, bei der man 30-45 Minuten reinen Sauerstoff durch eine Maske einatmet (da saßen auch Leute mit anderen Beschwerden drin) hatte ich eine Behandlung am selben und die andere am nächsten Tag. An diesem wurde auch der Verband entnommen und die Haare gewaschen und die weitere Pflege erklärt. Finasterid, Haarserum und noch irgendwas wurde angeboten, aber zum Glück auch ein nein akzeptiert, ohne nochmal zu sagen, wie wichtig dieses oder jenes sei. Da fällt mir noch ein, dass es auch eine Preisgarantie zum Angebot gab. Wenn mehr Haare verpflanzt werden, würde es nicht mehr kosten. Das fand ich bei einem anderen Anbieter schlimm, dass vor Ort nochmal nachgezahlt werden musste (oder die geringere Graftzahl, inklusive Gefühl, dass man doch auf die erhöhende Empfehlung hätte hören sollen, nimmt.). Kaum einer fliegt wegen 200-300€ mehr wieder nach Hause.

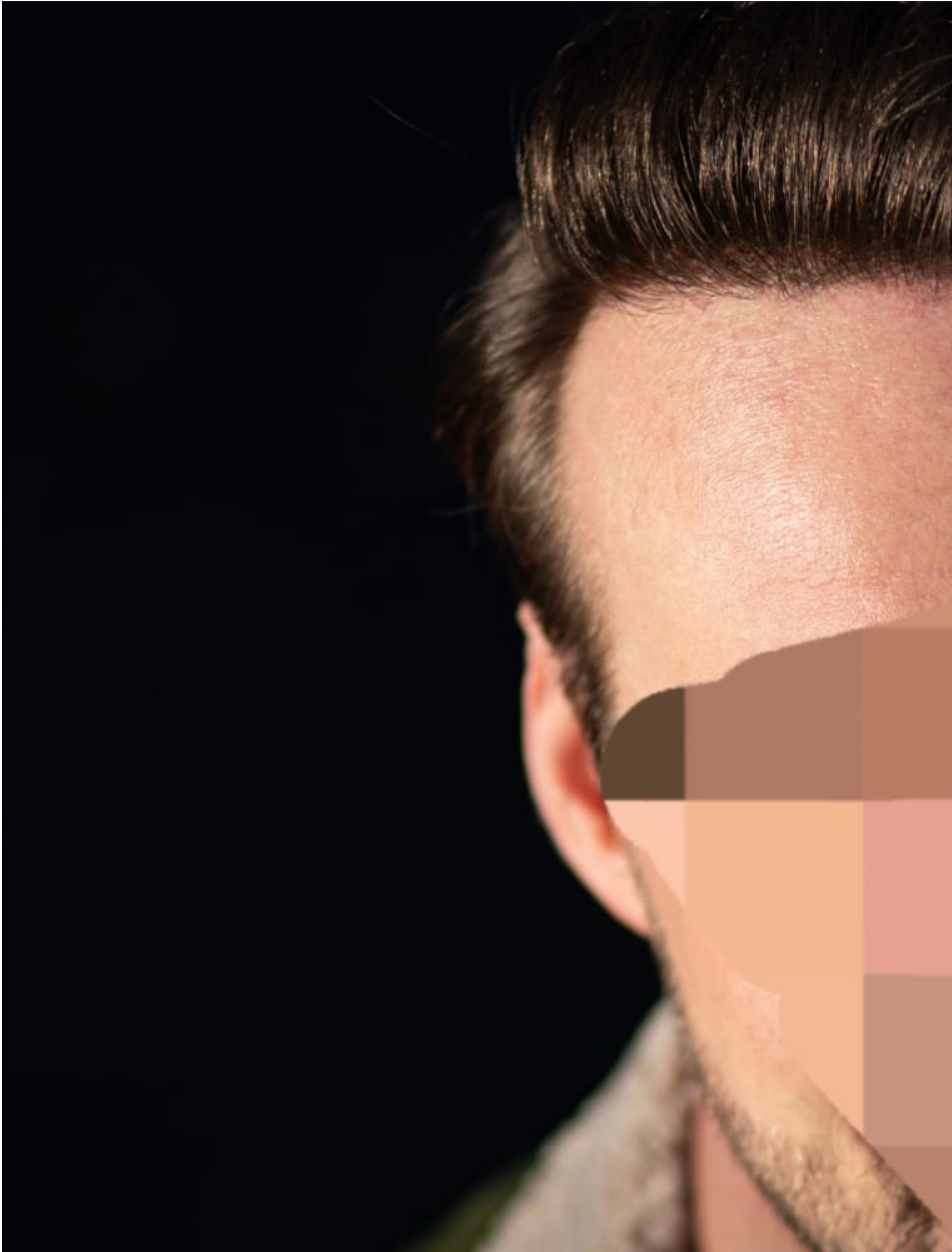Heil- und Wachstumsverlauf:

Die ersten 4 Wochen wurden täglich Fotos gemacht, da hier am meisten passierte. Ich war sehr froh, dass meine Mutter nicht weit entfernt wohnt und mir bei der Haarwäsche helfen konnte. Diesen Lotionsschaum habe ich nämlich nicht ausgewaschen bekommen... Hier wurde von anderen HTlern empfohlen diesen mit Wasser in den Handflächen beim Auftragen zu verdünnen, was besser funktioniert hat. Die Heilung des Spenderbereichs verlief extrem gut. Nach ein paar Tagen wurde die Kruste des Empfängerbereichs etwas rissig, weshalb ich dünn Kaufmanns Kindercreme aufgetragen habe. Nachdem die Kruste aufgeweicht und entfernt werden durfte/ teils abgefallen ist, habe ich meine Kopfhaut mit Aloe Vera Gel gepflegt. Das Shedding nach einem Monat war ziemlich übel und es ist ein Großteil der Haare ausgefallen. 3, 4 und 5 Monate Post OP ließ ich je eine PRP Behandlung durchführen. 4 Monate Post OP begannen neue Haare leicht zu wachsen. Nach 6,5-7 Monaten fing es an dichter zu werden und

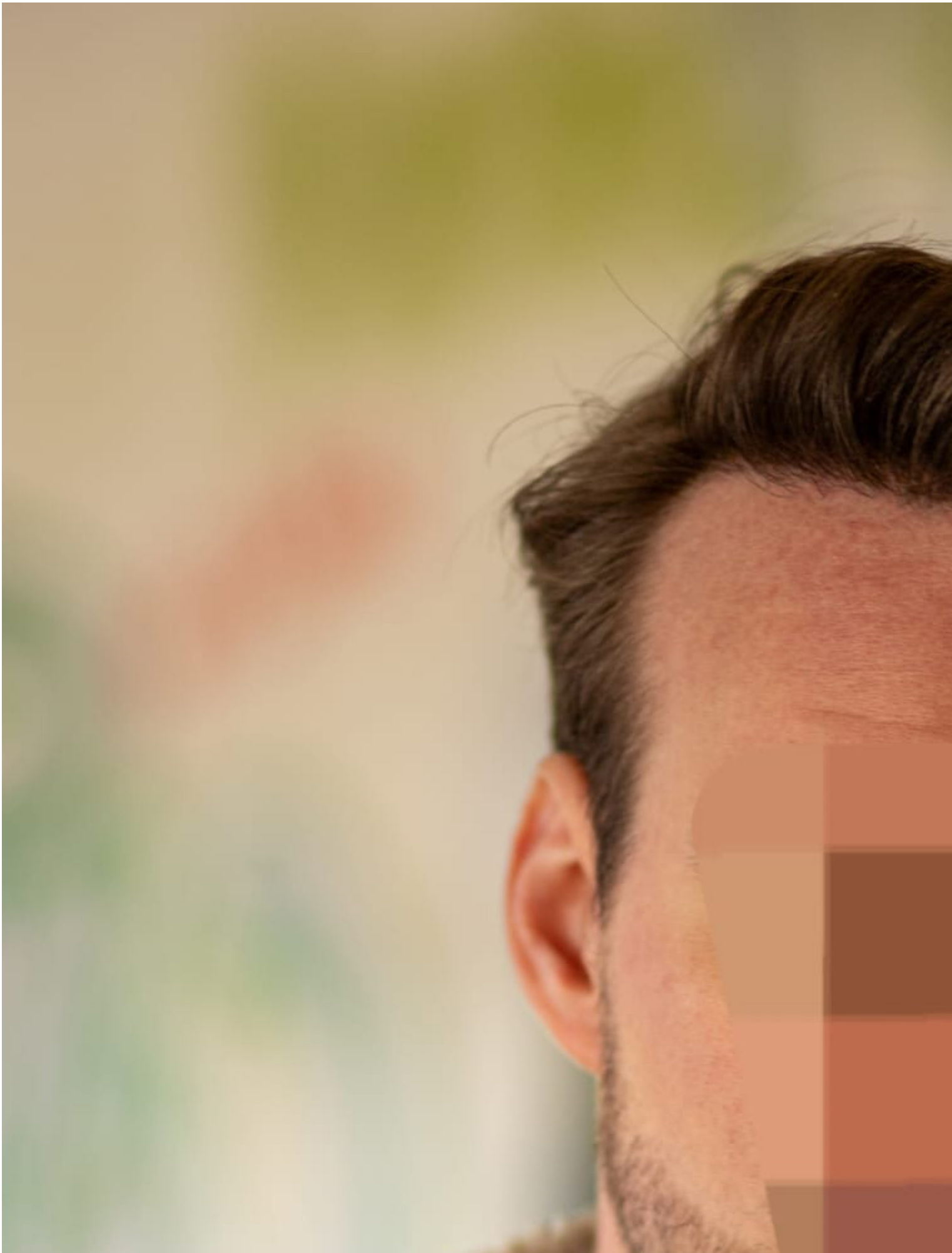gut auszusehen. Mit einem Dermaroller habe ich ab 4-5 Monaten Post OP begonnen, aber irgendwie die notwendige Regelmäßigkeit vergessen und aufgehört. Seit Ende 2022, also nach 8-9 Monaten, habe ich keine großen Unterschiede mehr wahrgenommen. Allerdings sind seit dem 8. Monat auch mehr Haare ausgefallen. Darauf gehe ich aber in einem Post weiter unten ein.

File Attachments

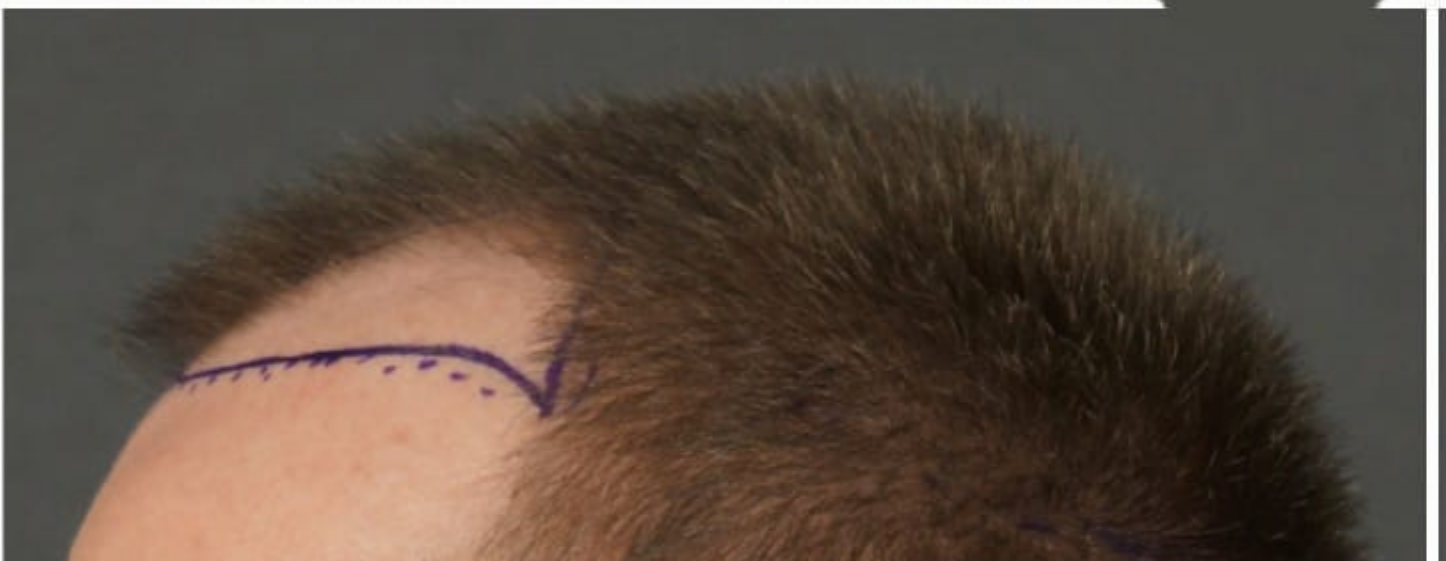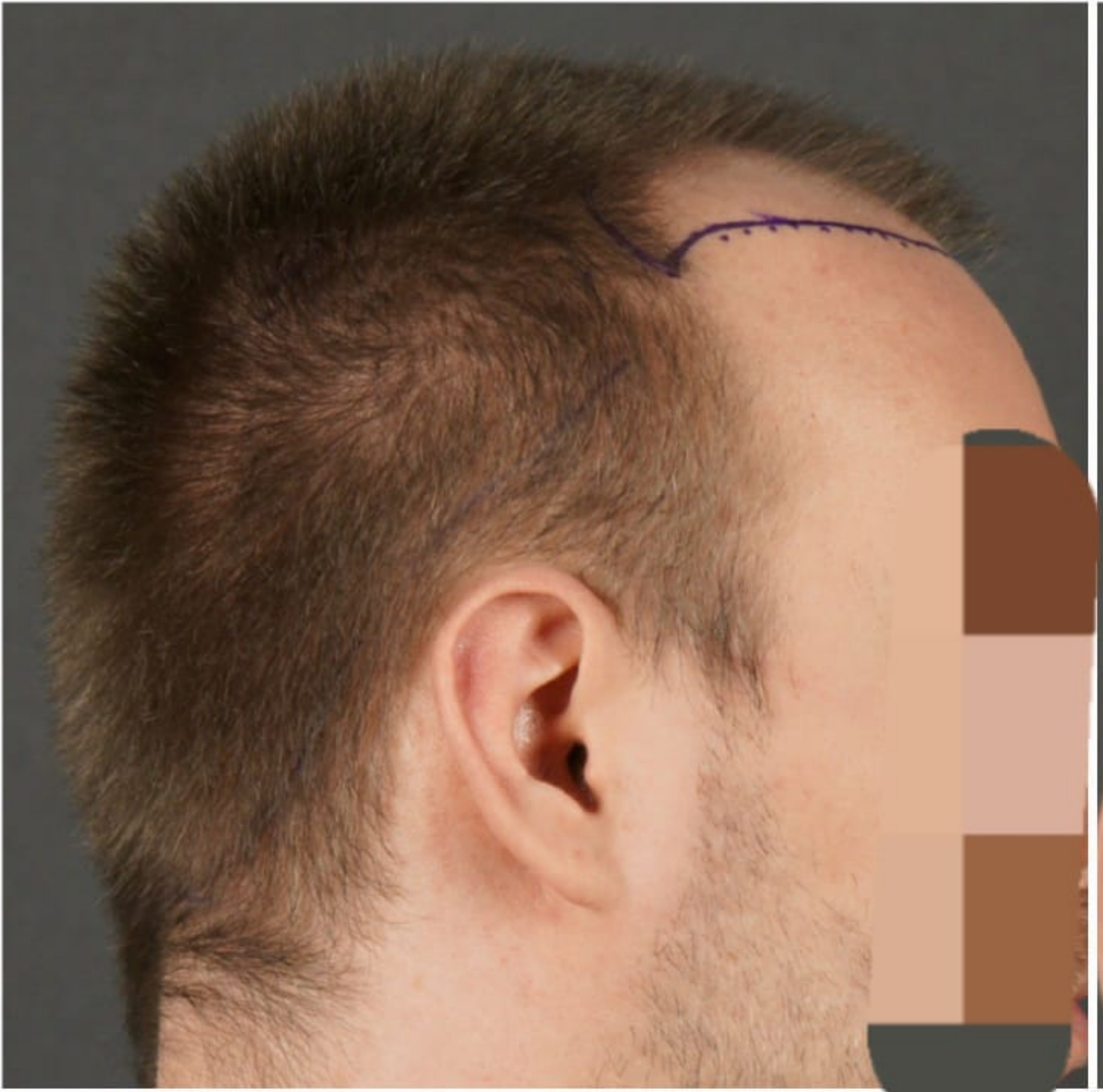
1) [Gesamteindruck_19MonatePostOP\(1\).jpeg](#), downloaded 501 times



2) [Gesamteindruck_19MonatePostOP\(3\).jpeg](#), downloaded 449 times



3) [VorOP.jpeg](#), downloaded 487 times

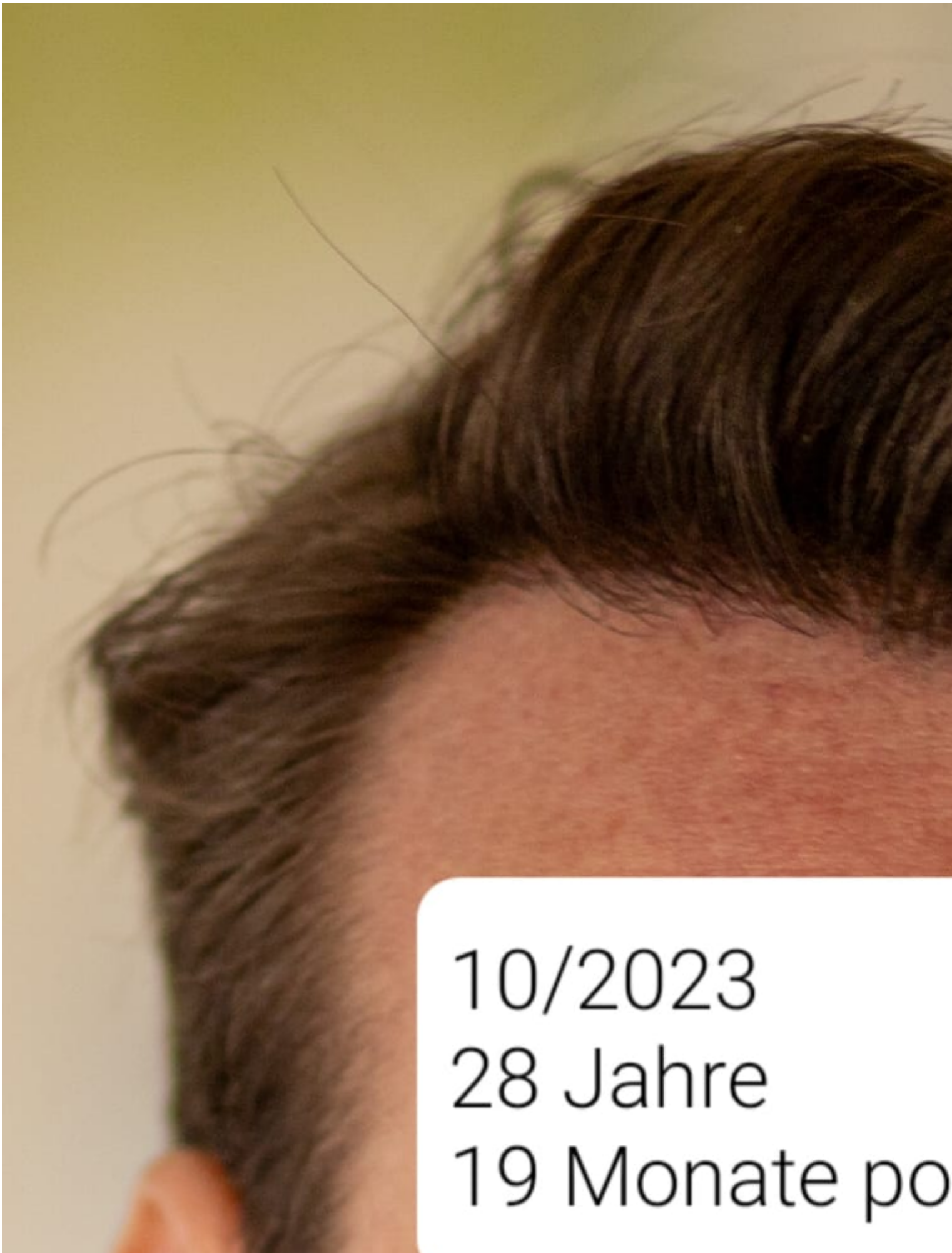

Subject: Aw: HT 03/2022 Vera Clinic Istanbul
Posted by [_Taurus_](#) on Thu, 19 Oct 2023 13:30:17 GMT
[View Forum Message](#) <> [Reply to Message](#)

Diese Bilder sind ganz aktuell aus Mitte Oktober 2023 und mit direkter Sonneneinstrahlung gemacht worden. Finde es mit verschiedenen Lichtverhältnissen ganz interessant, weil es ohne Licht von oben deutlich dichter aussieht. Hier mal als Nahaufnahme von der Haarlinie, auch wenn einem Menschen ja nie so nah kommen. Für das Shooting habe ich 4-5 Sprüher Streuhaar benutzt, um eine etwas lichtere Stelle zu kaschieren (zum Lichen Planopilaris schreibe ich noch einen Post)

File Attachments

1) [Lichtverhältnis_19postOP.jpeg](#) , downloaded 412 times



10/2023

28 Jahre

19 Monate po

2) [Lichtverhältnis_19postOP_direkteSonneneinstrahlung\(2\).jpeg](#)
, downloaded 333 times

A close-up photograph of a person's hair and skin. The hair is dark brown and appears to be styled in a way that shows the scalp. The skin is light-colored and has a natural texture. A white, rounded rectangular text box is overlaid on the bottom right of the image.

10/2023

28 Jahre

19 Monate

3) [Lichtverhältnis_19postOP_direkteSonneneinstrahlung.jpeg](#) ,
downloaded 310 times



10/2023

28 Jahre

10/2023

Subject: Aw: HT 03/2022 Vera Clinic Istanbul
Posted by [_Taurus_](#) on Thu, 19 Oct 2023 13:34:03 GMT
[View Forum Message](#) <> [Reply to Message](#)

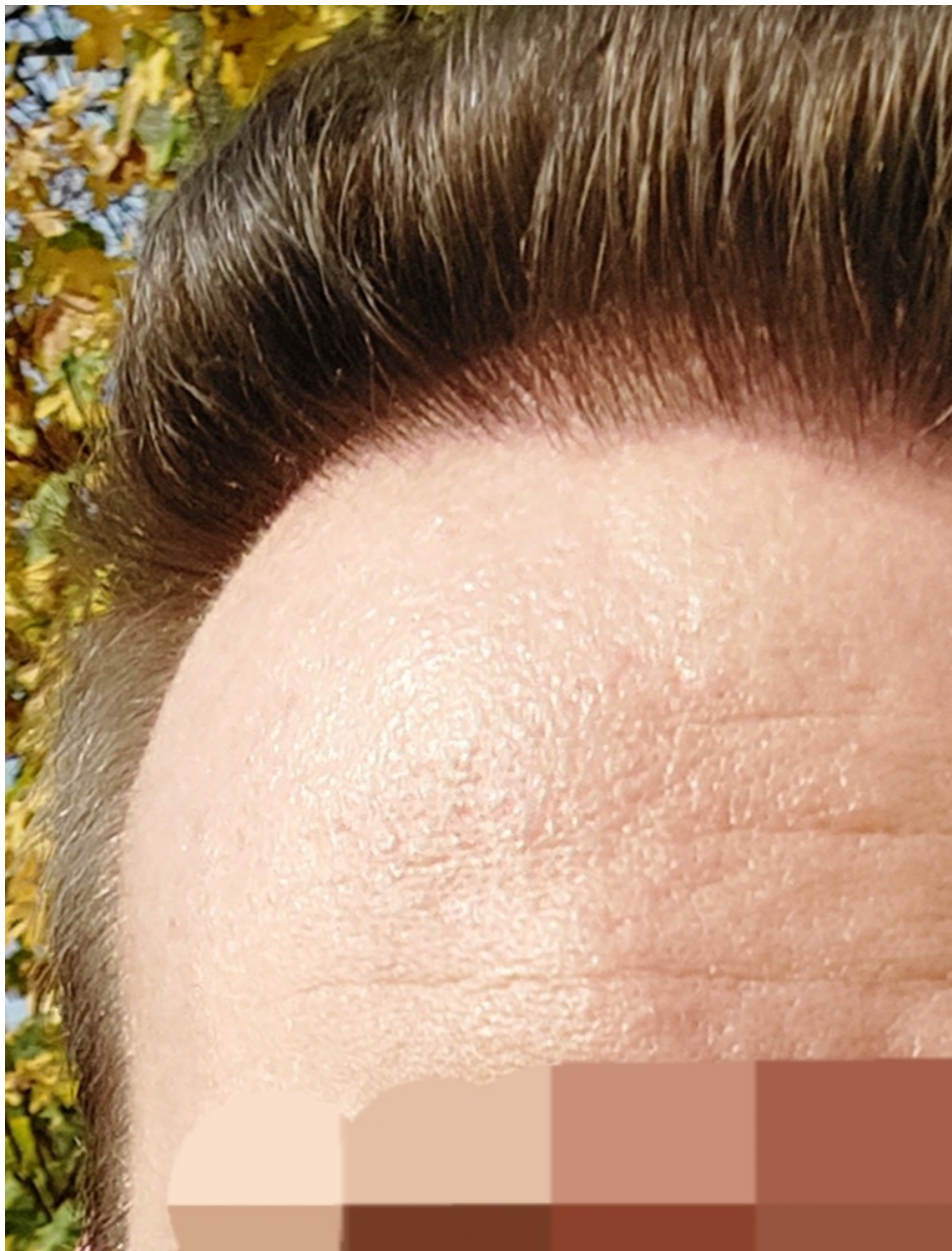Hier mal als Vergleich mit verschiedenen Lichtverhältnissen. Selber Tag. Einmal im Auto, im Zug und in der Sonne. 7 Monate Post OP.

File Attachments

1) [Lichtverhältnis_7postOP_Auto.jpg](#) , downloaded 330 times



2) [Lichtverhältnis_7postOP_draußen.jpg](#) , downloaded 273 times



3) [Lichtverhältnis_7postOP_Zug.jpg](#) , downloaded 258 times



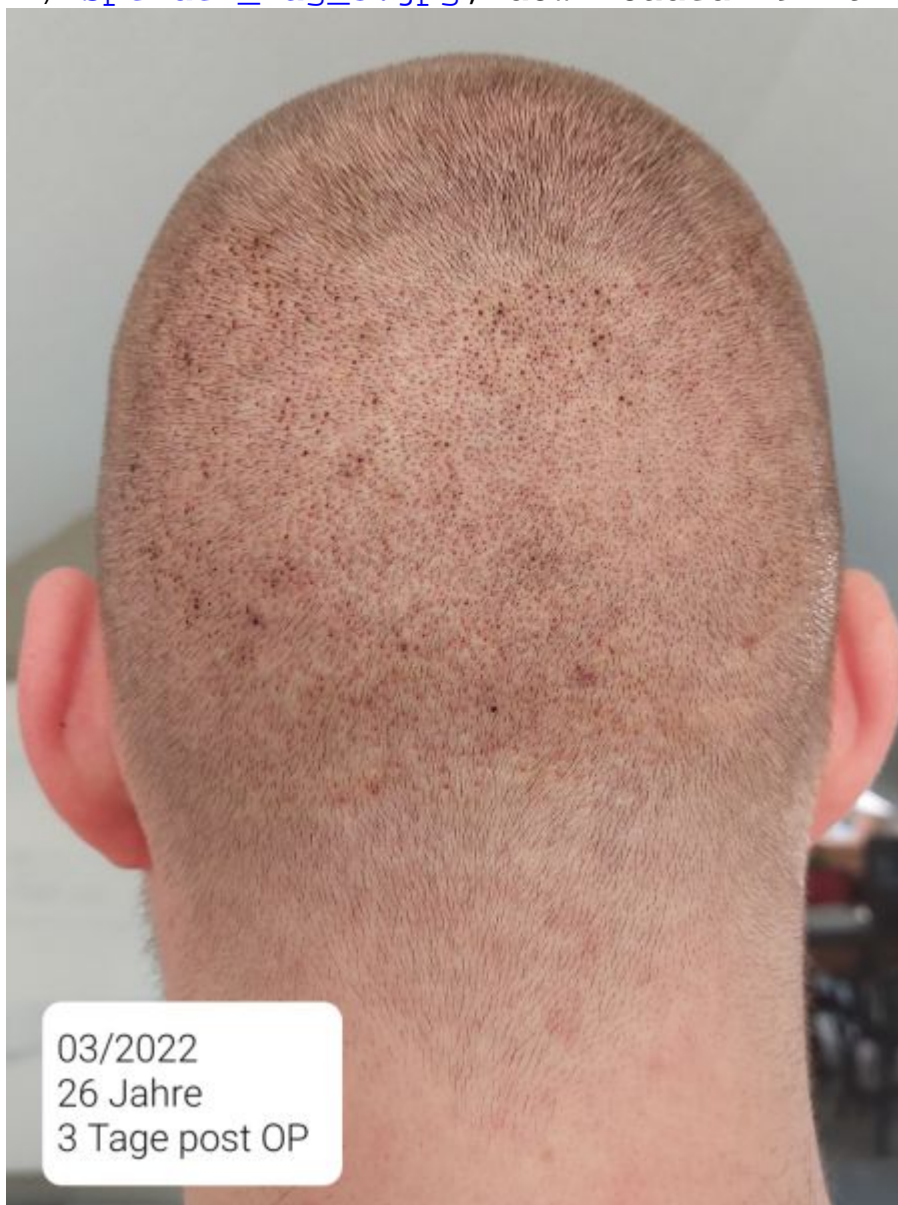Subject: Aw: HT 03/2022 Vera Clinic Istanbul
Posted by [_Taurus_](#) on Thu, 19 Oct 2023 13:39:24 GMT
[View Forum Message](#) <> [Reply to Message](#)

Mit 3 Bildern pro Post muss ich mich echt ein bisschen reduzieren, damit ich hier nicht alles voll spamme..

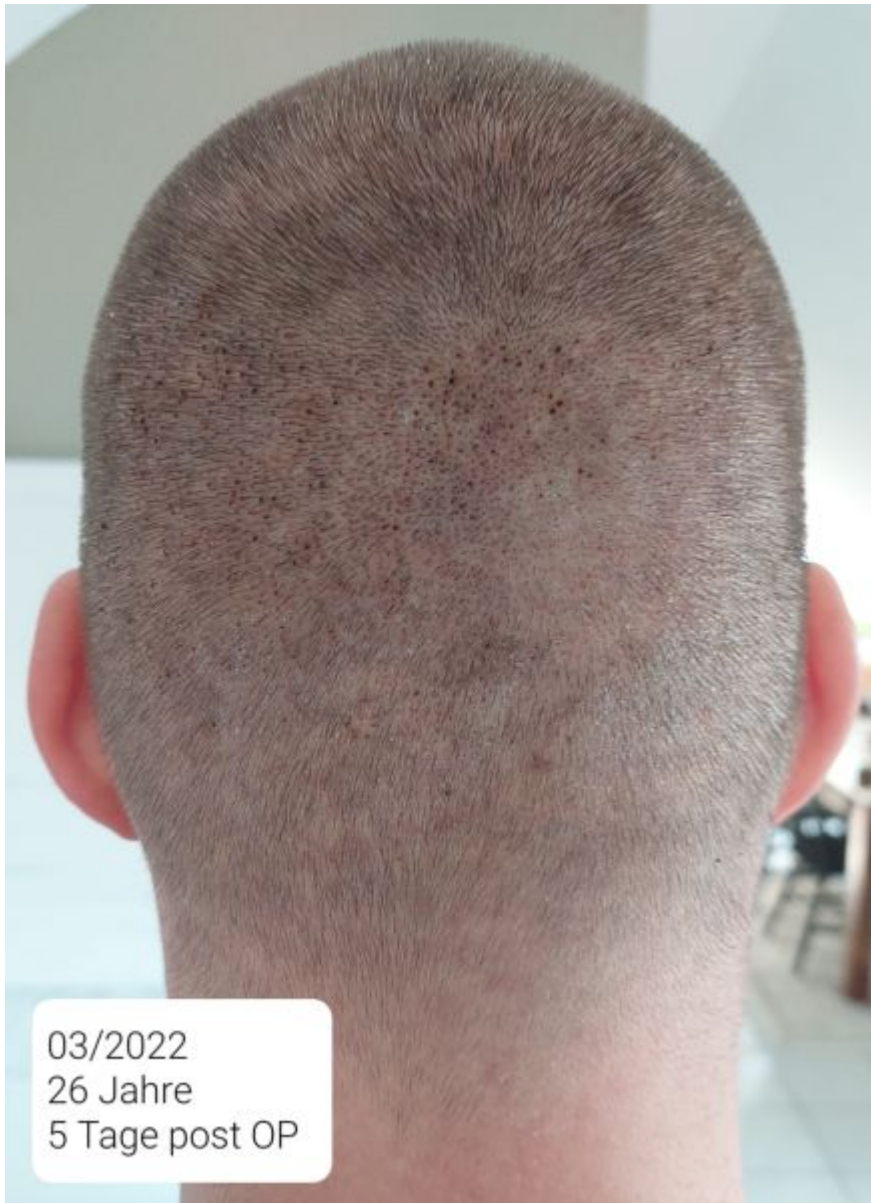Der Spenderbereich ist wirklich sehr gut und schnell verheilt.

File Attachments

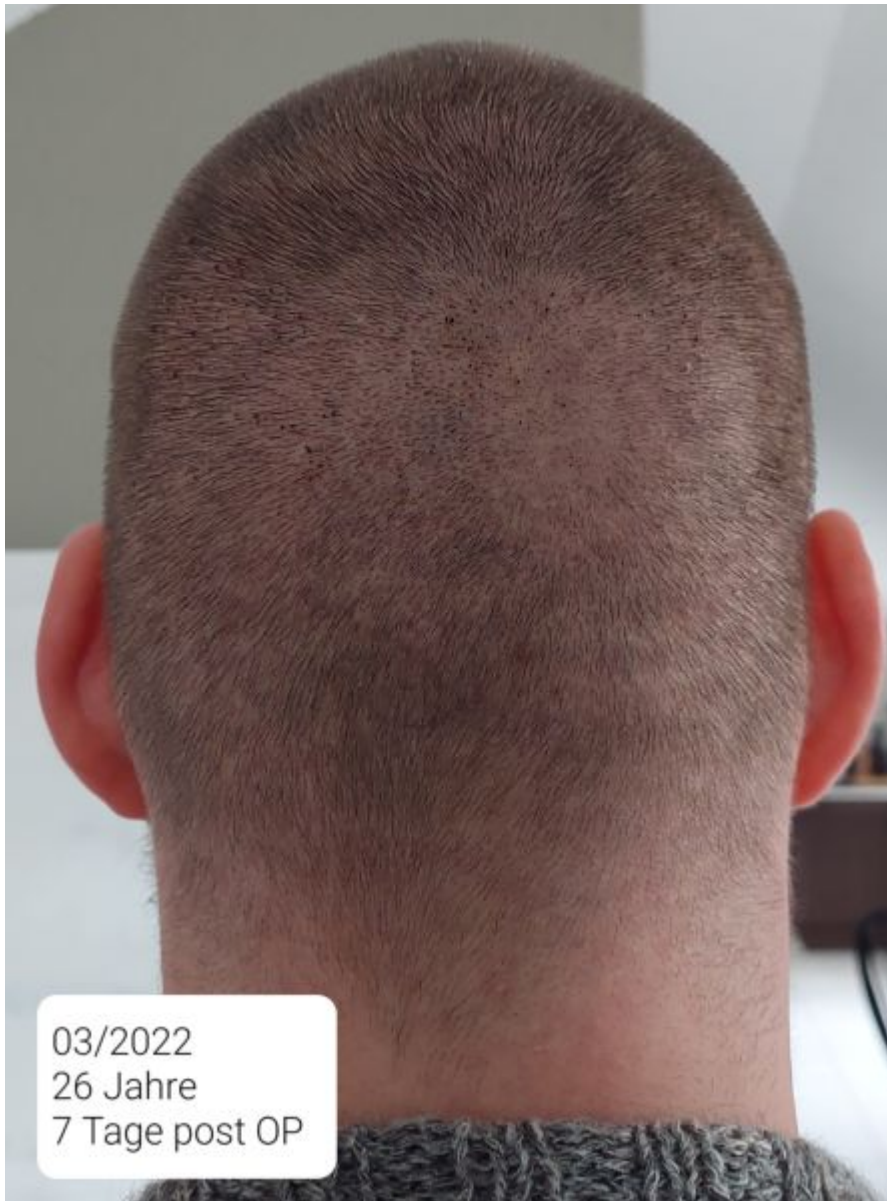
1) [Spender_Tag_3.jpg](#), downloaded 297 times



2) [Spender_Tag_5.jpg](#), downloaded 244 times



3) [Spender_Tag_7.jpg](#), downloaded 265 times




Subject: Aw: HT 03/2022 Vera Clinic Istanbul
Posted by [_Taurus_](#) on Thu, 19 Oct 2023 13:45:24 GMT
[View Forum Message](#) <> [Reply to Message](#)

Das beim 9. Monat wie eine kahle Stelle aussieht ist ein Wirbel. Im 18. sieht man den Spender bei direkter Sonneneinstrahlung. Da ich eine steile Haarwuchsrichtung habe, empfiehlt mir meine Friseurin (auch schon vor der HT), die Seiten nicht zu kurz zu tragen und schneidet sie immer mit der Schere.

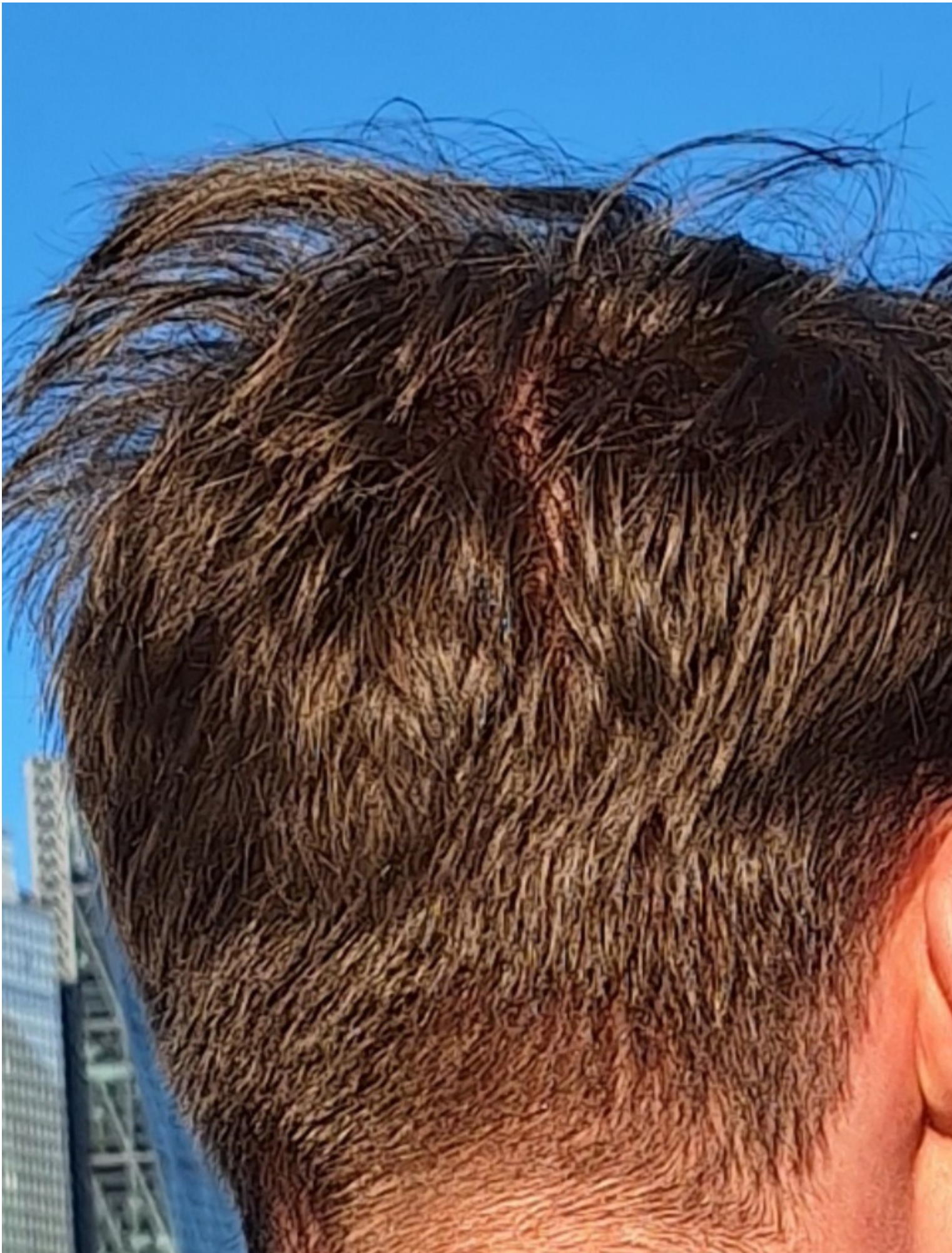Wenn Interesse besteht, kann ich mal versuchen Fotos zu machen, während ich mit einem Kamm durch gehe.

File Attachments

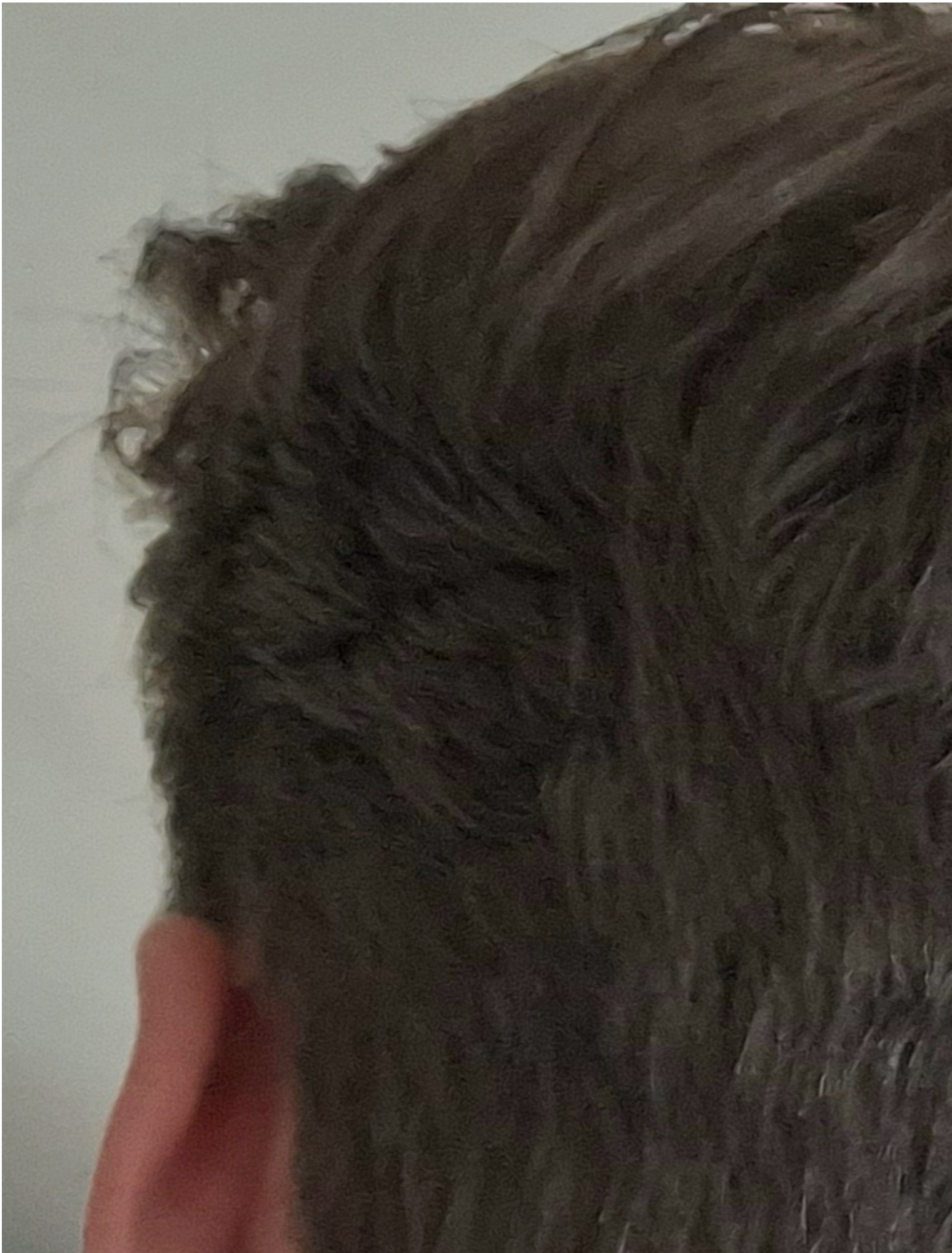1) [Spender_Monat_9.jpg](#), downloaded 266 times



2) [Spender_Monat_18\(2\).jpg](#), downloaded 264 times



3) [Spender_Monat_19.jpg](#), downloaded 256 times



Subject: Aw: HT 03/2022 Vera Clinic Istanbul
Posted by [_Taurus_](#) on Thu, 19 Oct 2023 13:49:51 GMT
[View Forum Message](#) <> [Reply to Message](#)

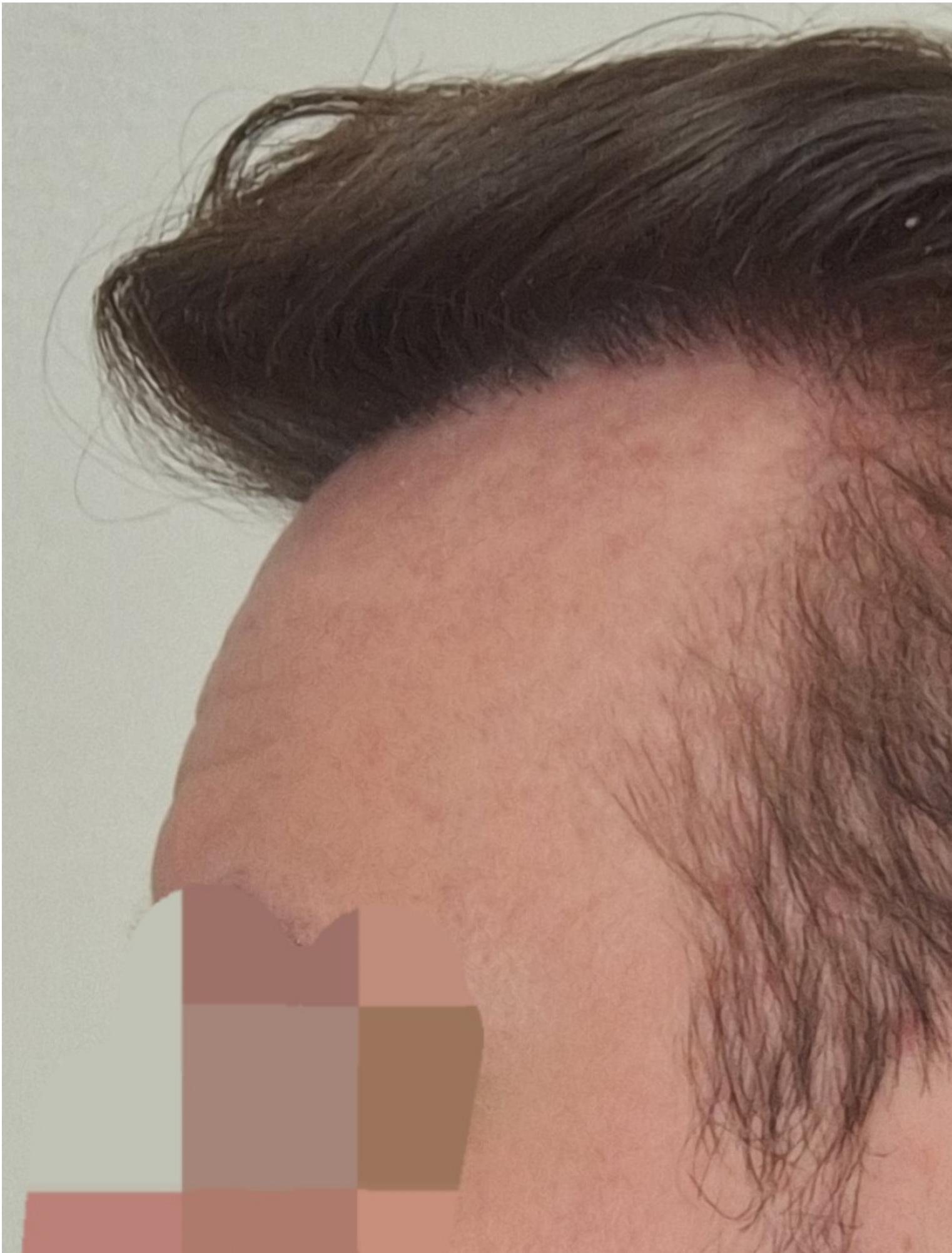17 Monate post OP

File Attachments

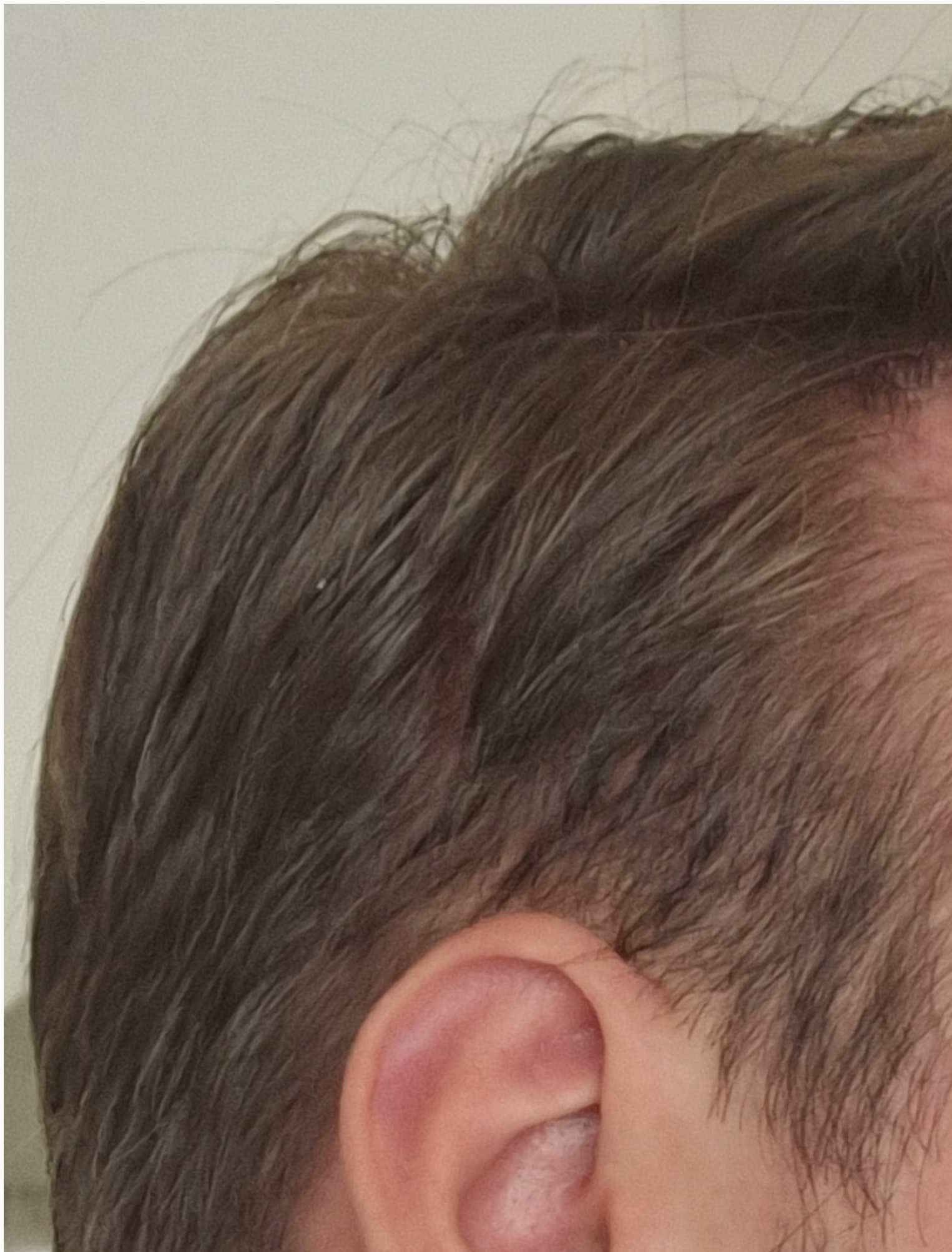1) [Ansicht_2023_08_Front.jpg](#), downloaded 297 times



2) [Ansicht_2023_08_Links.jpg](#), downloaded 224 times



3) [Ansicht_2023_08_Rechts.jpg](#), downloaded 231 times



Und noch der Teil zur Lichen Planopilaris.

Vermehrter Haarausfall und Diagnose Lichen Planopilaris:
Etwa 8 Monate Post OP bemerkte ich einen vermehrten Haarausfall beim Waschen (ca 10-15 Haare) oder durch die Haare fahren (mehrmals vereinzelte Haare, bei jedem durchfahren). Außerdem hatte meine Kopfhaut einen dünnen weißen Belag, besonders nach dem Waschen. Auf 100 am Tag kam ich zwar nicht, sondern bei den bewussten auf ca 30-50 und da es nach 3-4 Wochen nicht von selbst besser wurde, machte ich einen Termin bei einer Dermatologin. Sie hatte was von „Fellwechsel“ wegen des Winters erzählt und meinte es sei zwar gerötet und sie würde solche weißen schuppigen Krusten öfter bei HT Patienten sehen aber gab mir dann nur ein Shampoo gegen ein seborrhoisches Ekzem mit. Ausprobiert. Keine Wirkung. Neuer Termin nach 1,5 Monaten. Irgendeine Cortison Lotion. Wurde etwas besser, aber als die Flasche leer war kamen die Beschwerden zurück. Bin dann zu einem anderen Dermatologen gegangen, weil der nächste Termin erst in 2 Monaten frei gewesen wäre und ich mich nicht sonderlich ernst genommen gefühlt habe und dort nichts weiter untersucht, sondern nur mit einer Lupe geschaut wurde. Der zweite Dermatologe hat sofort einen Pilztest gemacht und das SE ausgeschlossen. Er meinte es könnte eine Schuppenflechte oder ein Verdacht auf etwas anderes sein. Ein Schwefel-Teer und ein Harnshampoo, sowie eine Lotion verschrieben. Nach ca 6 Wochen ausprobieren einen erneuten Termin gemacht. Er meinte es habe sich verschlechtert und seine zuvor vermutete Diagnose Lichen Planopilaris benannt und überwies mich an eine Hautklinik zur Gewebeentnahme. Als letztes Mittel hat er mir zur einwöchigen Anwendung Betamethasondipropionat 0,1 Salicylsäure 3,0 und Propylenglykol ad 100,0 verschrieben, was das erste war was meine Kopfhaut gereinigt hat. Der Termin in der Klinik war jedoch erst 3 Monate später, sodass die Symptome zurückgekommen sind. Verdacht wurde nach der Gewebeentnahme bestätigt und habe von der Klinik Mometasonfuroat / MomeGalen verschrieben bekommen. Die Kopfhaut sieht besser, aber noch nicht gesund aus. Der Haarausfall hat nachgelassen, aber hin und wieder fallen doch welche aus. Ob die ausgefallenen Haare, bzw die Follikel direkt abgetötet wurden oder das erst bei der Vernarbung der Fall ist, weiß ich leider nicht. Ich hoffe sehr, dass da nochmal etwas nachwächst. Als Mittel zur Kaschierung wird eine HT empfohlen, aber nur wenn die Krankheit 6 oder 12 Monate ruht. Ggf mache ich dann nochmal eine Verdichtung, aber da warte ich auf das ärztliche ok und wie der Zustand dann aussieht. Eine Haarpigmentierung kommt bei Lichen (leider) nicht in Frage, da die Kopfhaut durch die vielen Nadelstiche gereizt wird. Bevor der Haarausfall begann, sah das Ergebnis schon recht aus, obwohl erst 8 Monate vergangen waren. Ich bemerke eine Stelle, bei der ich mit 2-4 Pumpstößen Streuhaar nachhelfe, die lichter ist. Trotz der LP Ich bin trotzdem sehr zufrieden und werde den weiteren Verlauf beobachten, bin in Behandlung und werde hier immer wieder mal Updates posten.

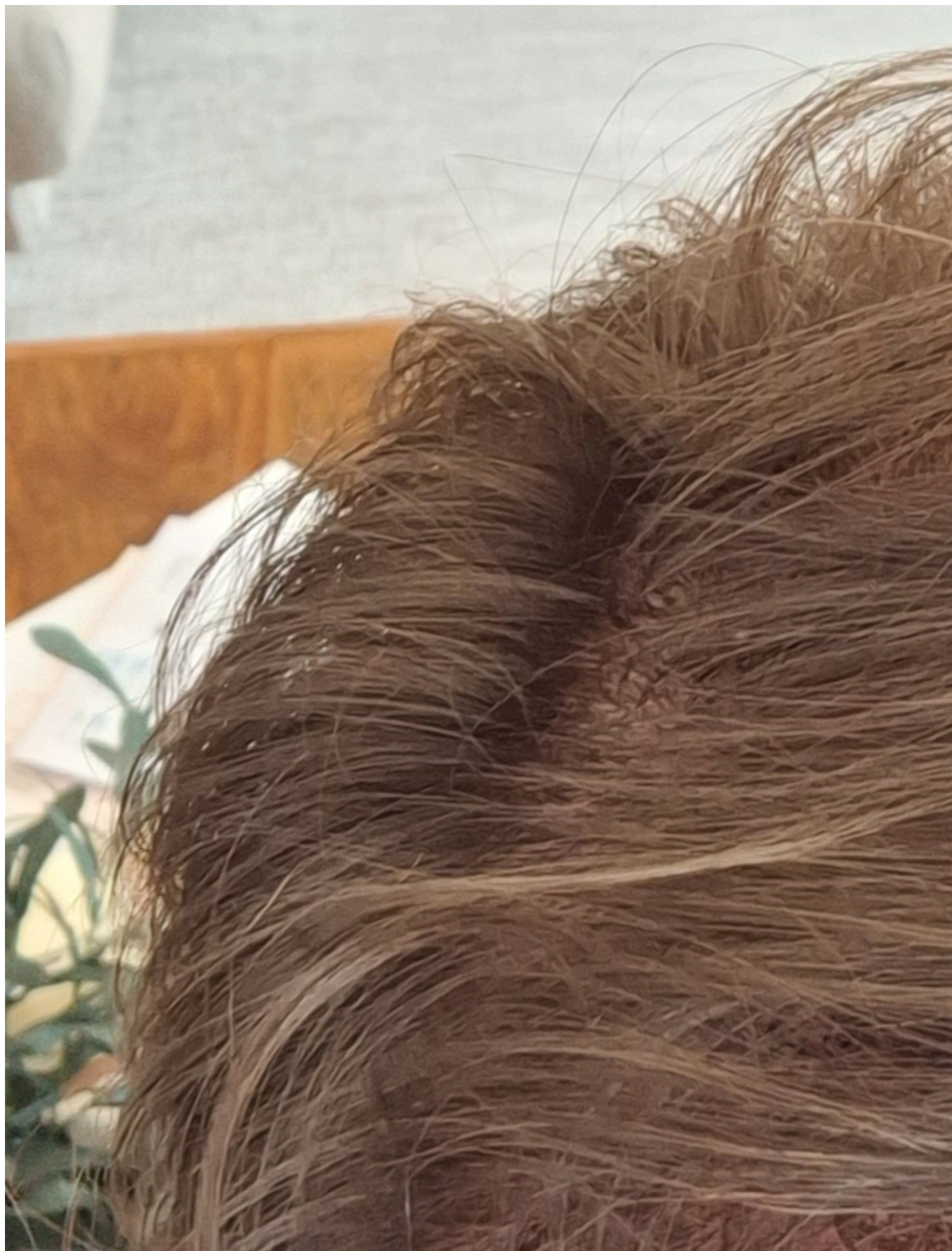Und wenn ich mir mal die 50 Haare pro Tag x 30 Tage x 11 Monate, seit bemerken durchrechne, komme ich auf 16.500 Haare und sehe trotzdem nicht aus wie vor der OP. Von daher habe ich die Hoffnung, dass durch die Behandlung nochmal was nachwächst.

Bei meinem gestrigen Gespräch mit meinem Dermatologen bekam ich nochmal zwei Lösungen mit. Die erste ist die, die meine Kopfhaut in einer Woche so gereinigt hat und die zweite ist meine ich ursprünglich zur Behandlung einer Schuppenflechte mit Vitamin D gedacht.

Ich soll es mal ausprobieren, da ich an den Oberarmen auch eine leichte Schuppenflechte habe und es für ihn auch sehr nach einer Schuppenflechte oder Kombi aussieht. Ein Immunmodulator ist auch noch im Gespräch, falls die topische Behandlung keine Besserung bringt.

File Attachments

1) [Ansicht_Oben_2023_06_ohneStreuhaar.jpg](#), downloaded 409 times



2) [Ansicht_Oben_2023_07.jpg](#), downloaded 365 times



Subject: Aw: HT 03/2022 Vera Clinic Istanbul
Posted by [Okarin1993](#) on Sat, 11 Nov 2023 17:09:32 GMT
[View Forum Message](#) <> [Reply to Message](#)

Hi, sind das nicht einfach native Haare die dir ausgefallen sind? Nimmst du fin?

Die Haarlinie wirkt dadurch undichter da die Illusion nicht mehr so richtig klappt,

Subject: Aw: HT 03/2022 Vera Clinic Istanbul
Posted by [_Taurus_](#) on Sat, 02 Dec 2023 13:02:02 GMT
[View Forum Message](#) <> [Reply to Message](#)

Grundsätzlich möglich wäre deine Idee, aber da meine Kopfhaut entzündet, trocken und verkrustete Schuppenbildung hatte und diverse Versuche meiner Dermatologen keine Besserung gebracht haben, wurde eine Biopsie durchgeführt und Lichen Planopilaris bestätigt.

Ich hatte am 29.11. nochmal einen Kontrolltermin bei meinem Dermatologen und er meinte, dass meine Kopfhaut inzwischen deutlich besser aussieht. Neben einer Lösung, die ich abends auftrage, verwende ich seit ca 3 Wochen das Dercos Anti-Schuppen Shampoo von Vichy. Das entfernt diese verkrusteten Schuppen erstmals perfekt und merke, dass meine Kopfhaut besser wird und der Haarausfall nachgelassen hat.

Subject: Aw: HT 03/2022 Vera Clinic Istanbul
Posted by [Spiderman99](#) on Mon, 19 Feb 2024 14:18:48 GMT
[View Forum Message](#) <> [Reply to Message](#)

Up date Bitte
