
Subject: CASE DR. LUPANZULA - MEDIKEMOS CLINIC: 3526 UFS, FUE HIGH MIDDLE SCALP/CROWN

Posted by [Giuseppe-Medikemos Clinic](#) on Fri, 15 Sep 2023 22:07:29 GMT

[View Forum Message](#) <> [Reply to Message](#)

Hallo zusammen!

Ich habe die Freude, Ihnen einen neuen Fall vorzustellen, der von Dr. Lupanzula an einem 57-jährigen Patienten behandelt wurde.

Das Ziel des Patienten war es, mehr Deckung im Bereich der hohen mittleren Kopfhaut zu haben und den Kronenbereich zu füllen.

Dr. Lupanzula konnte 3526 Follikeleinheiten mittels FUE extrahieren, davon 288 Einzel-, 1566 Doppel-, 1550 Dreifach- und 122 Vierfacheinheiten. H/G = 2,43.

Die ersten Fotos zeigen den prä- und unmittelbar postoperativen Zustand.

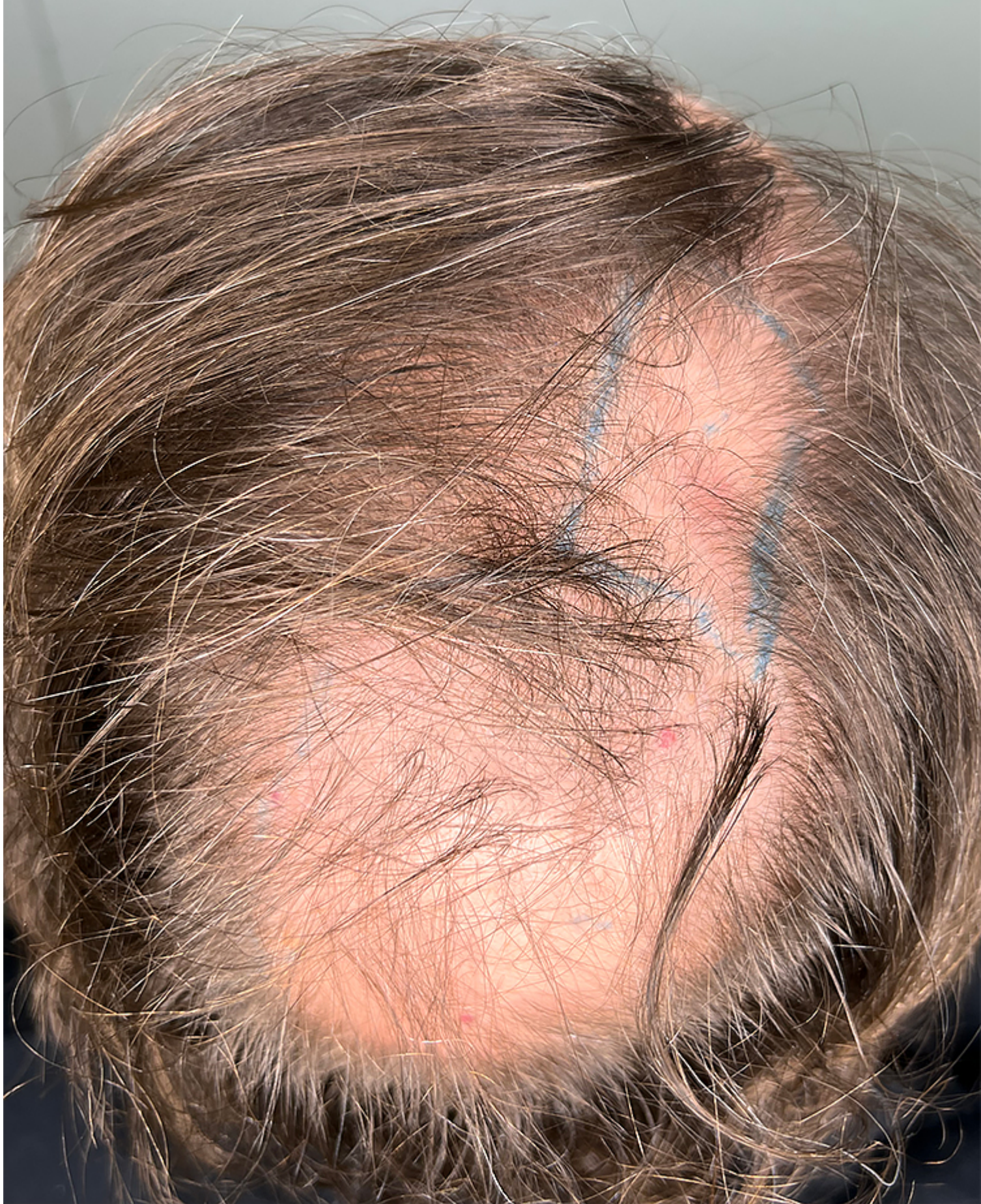Wir werden Sie über die weitere Entwicklung auf dem Laufenden halten. Bleiben Sie dran!

File Attachments

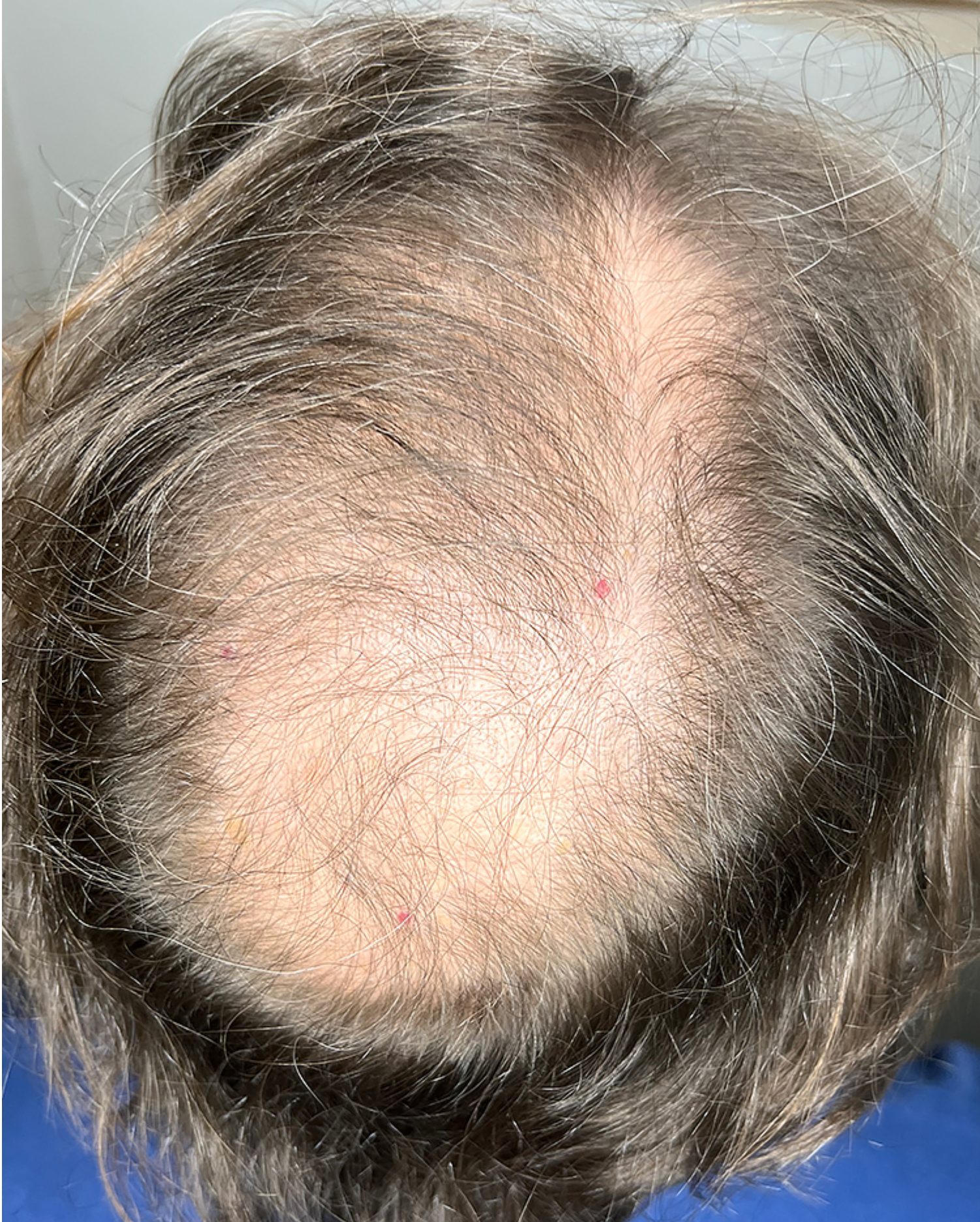1) [MM_PRE_1.jpg](#), downloaded 210 times



MEDIKEMOS
HAIR TRANSPLANTATION



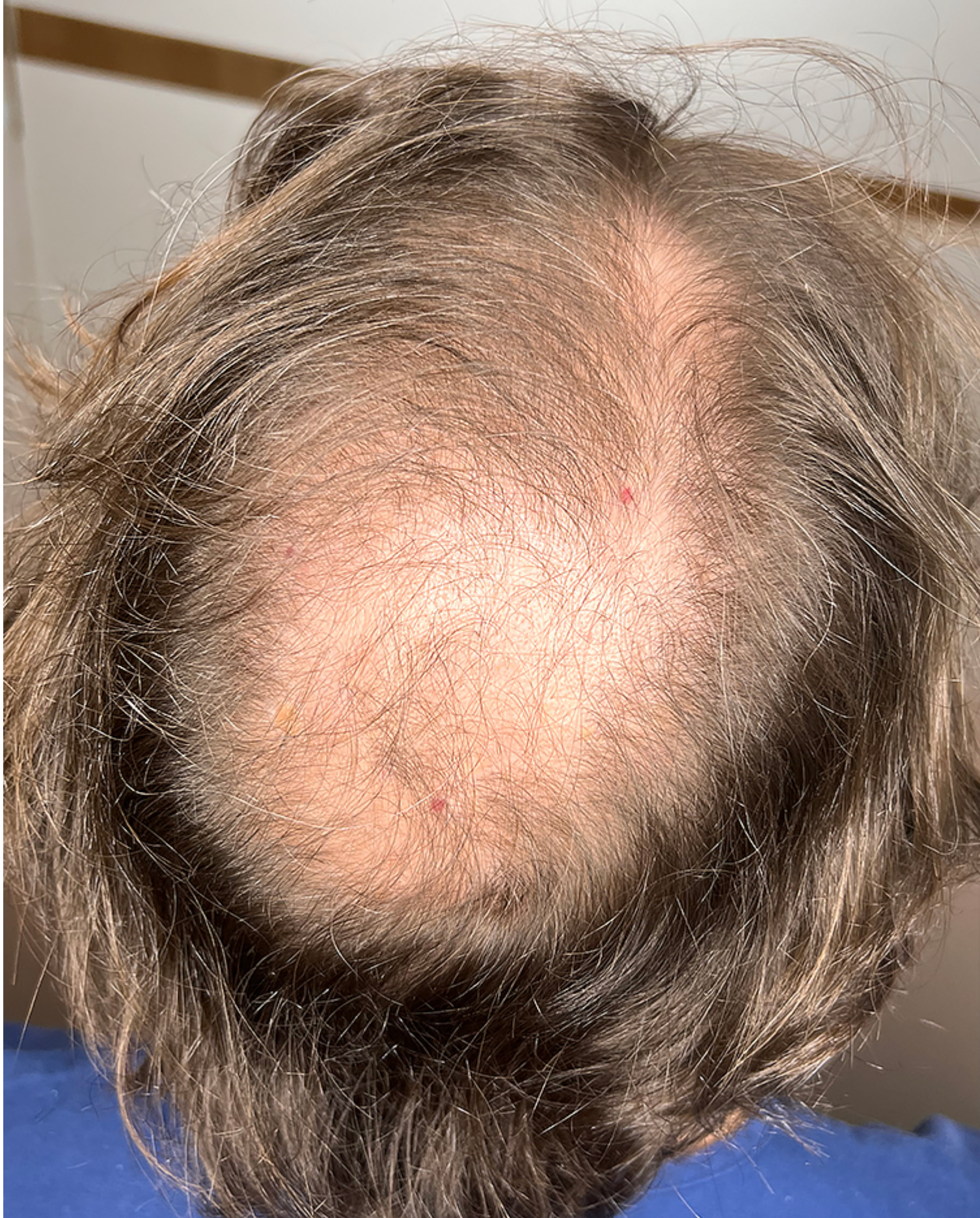2) [MM_PRE_2.jpg](#), downloaded 156 times



3) [MM_PRE_3.jpg](#), downloaded 144 times



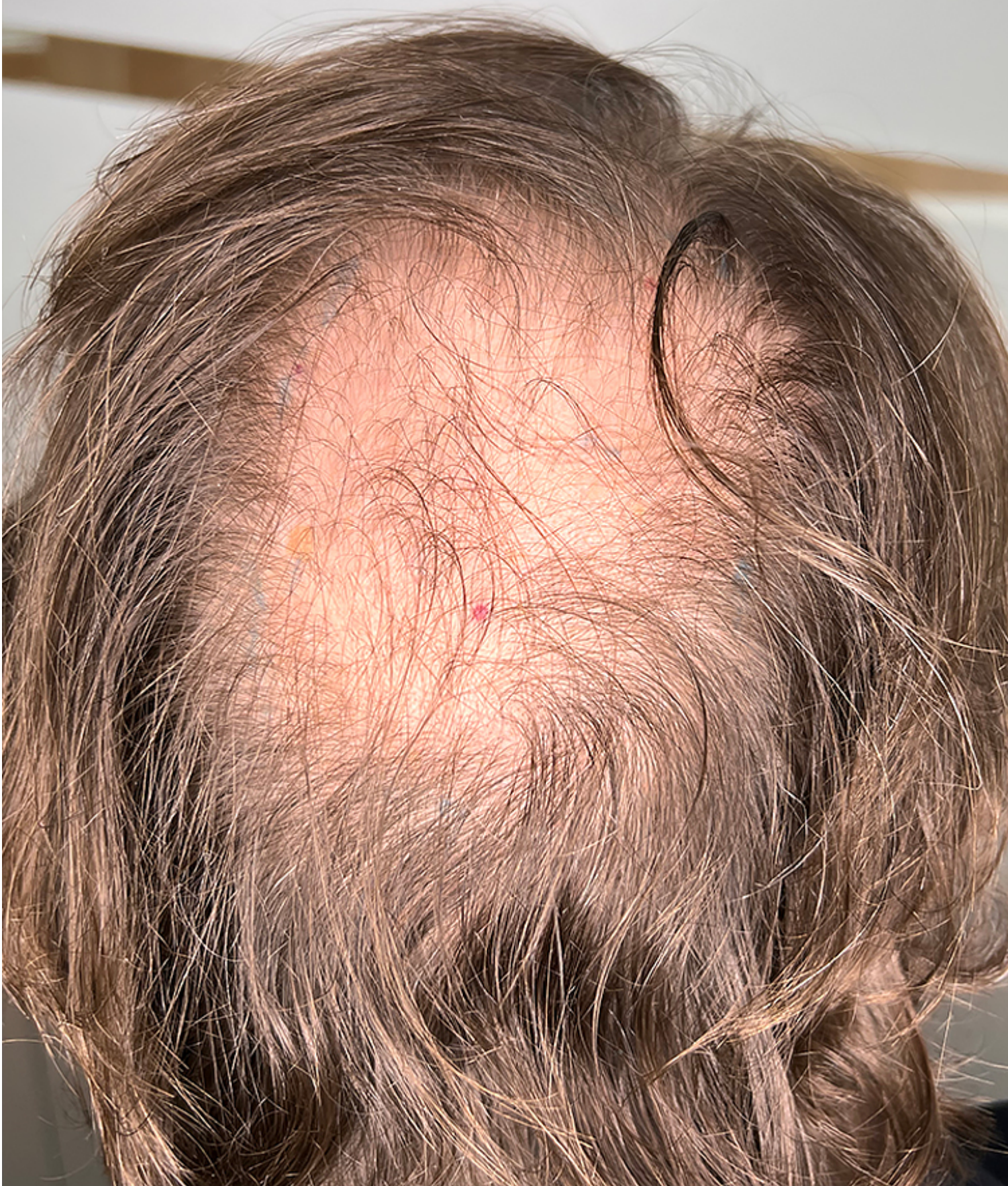MEDIKEMOS
HAIR TRANSPLANTATION



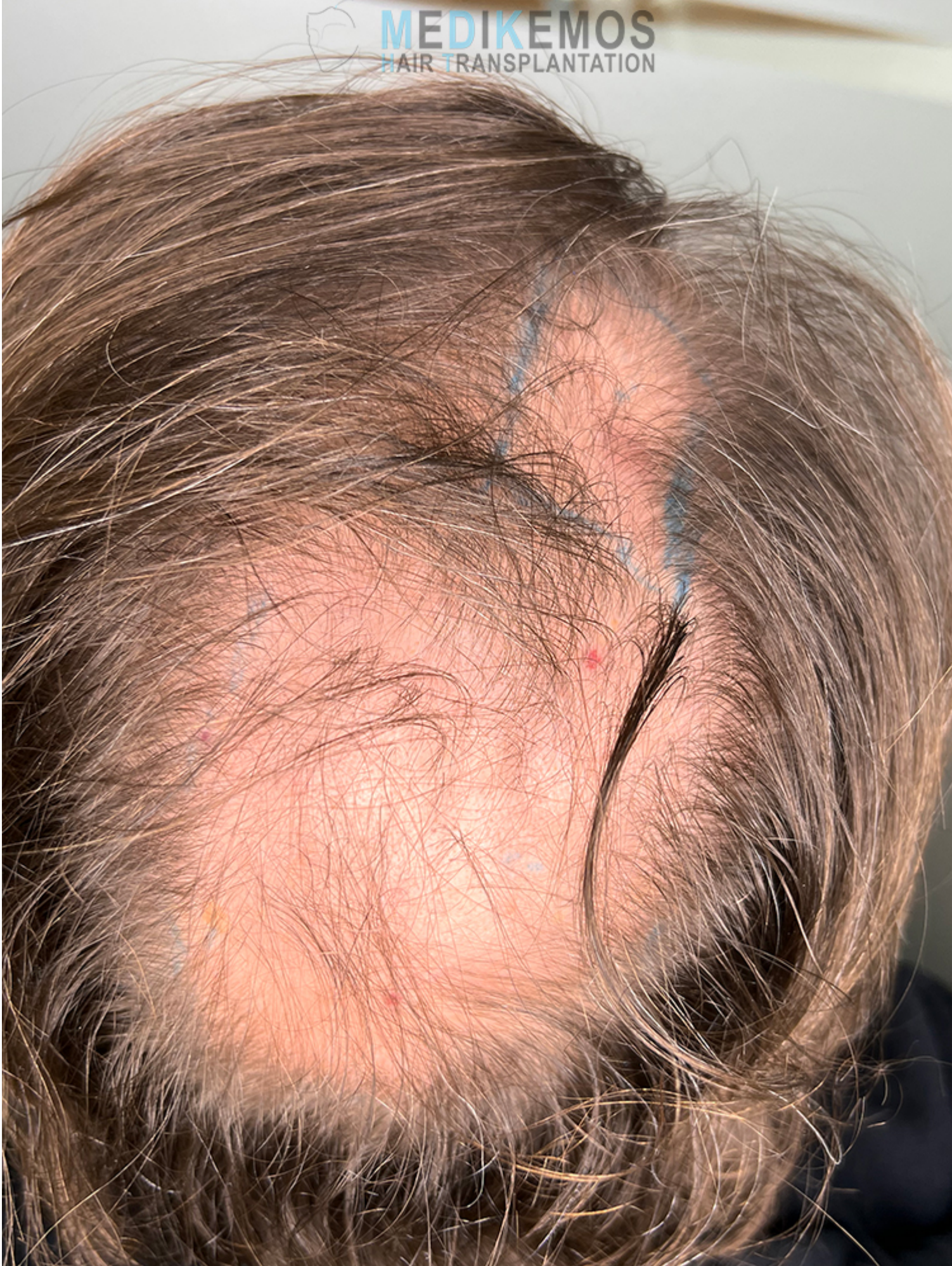4) [MM_PRE_4.jpg](#), downloaded 130 times



MEDIKEMOS
HAIR TRANSPLANTATION



5) [MM_PRE_5.jpg](#), downloaded 146 times



Subject: Aw: CASE DR. LUPANZULA - MEDIKEMOS CLINIC: 3526 UFS, FUE
HIGH MIDDLE SCALP/CROWN

Posted by [Giuseppe-Medikemos Clinic](#) on Fri, 15 Sep 2023 22:10:02 GMT

[View Forum Message](#) <> [Reply to Message](#)

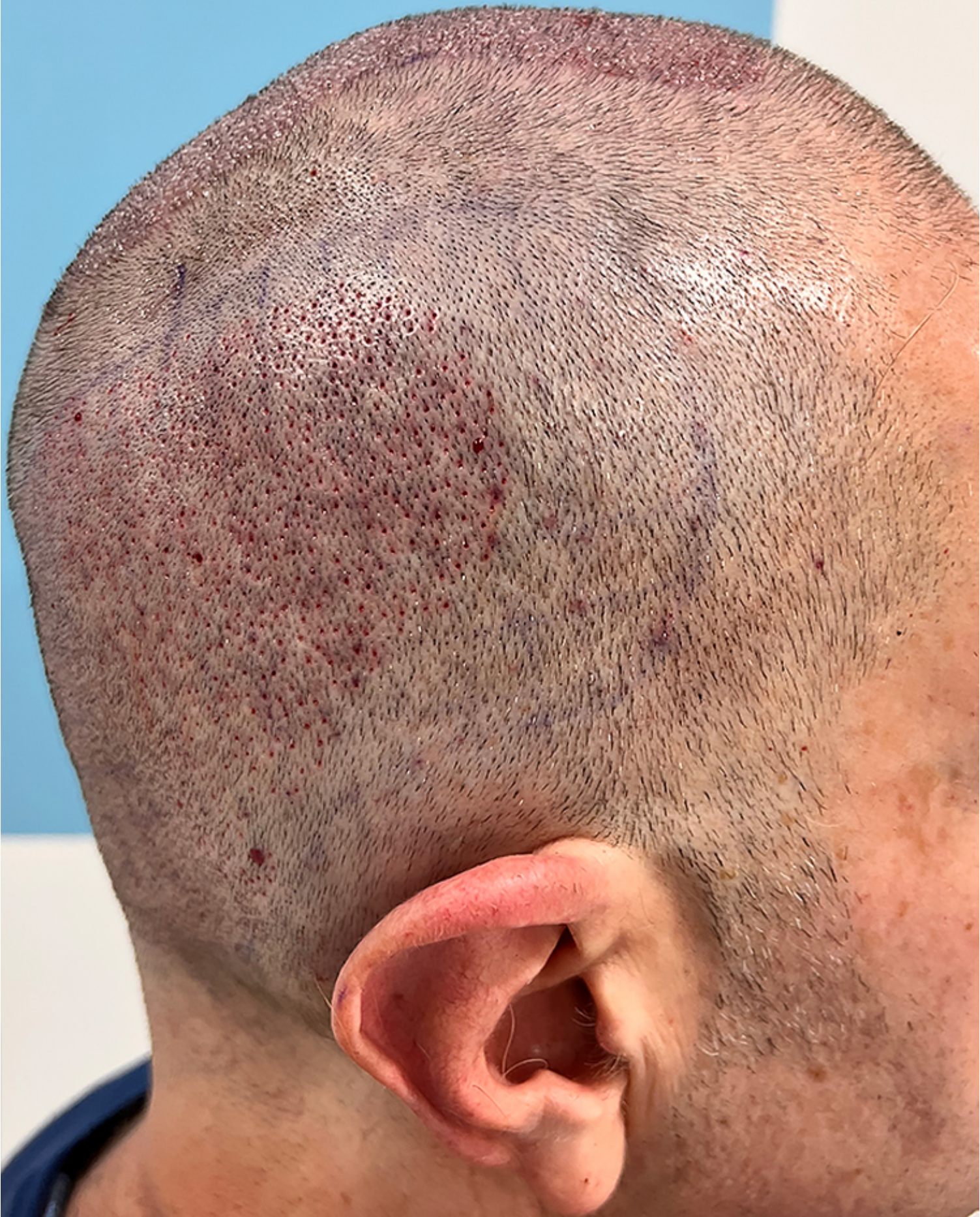Nach der Operation

File Attachments

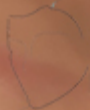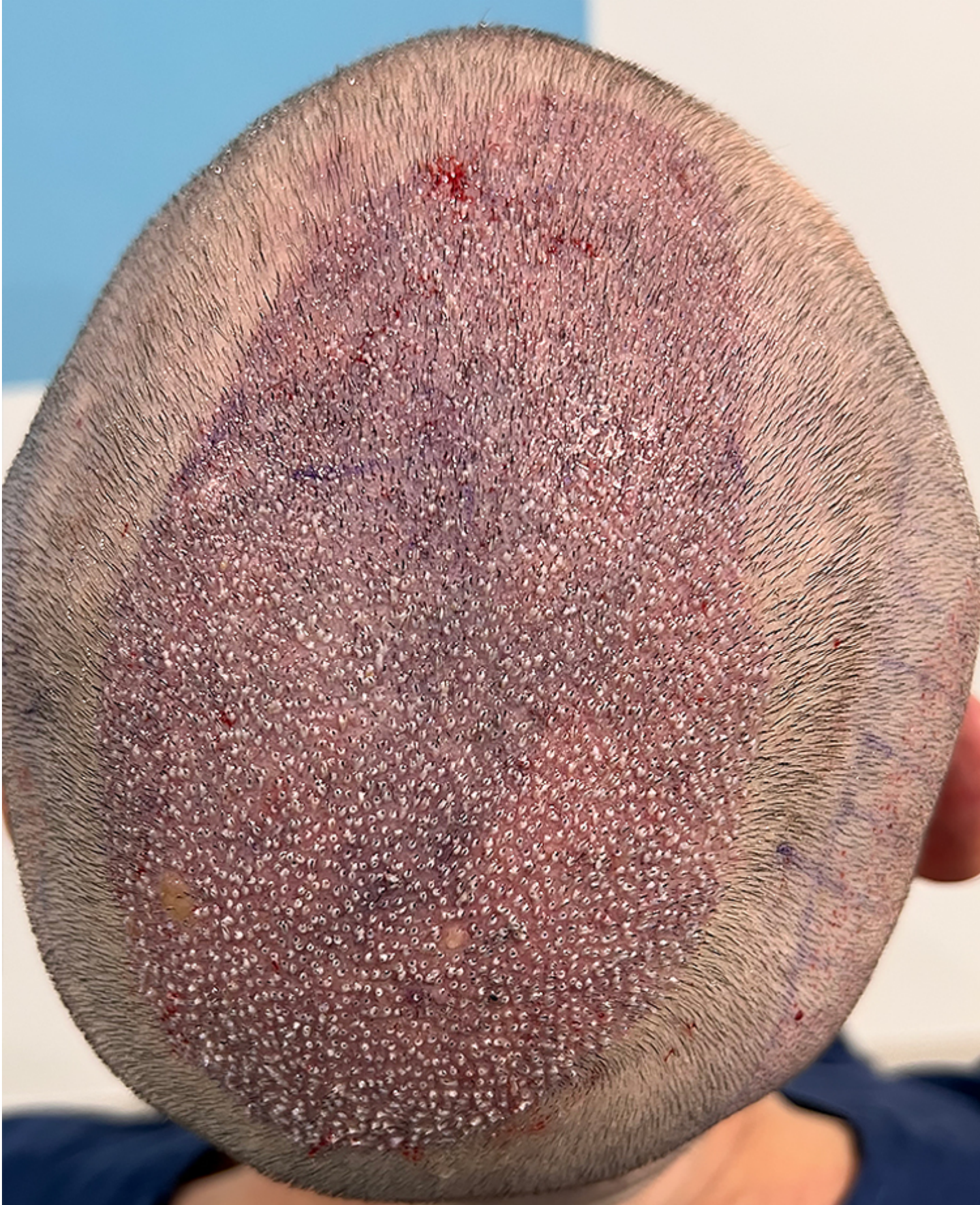
1) [MM_POST_1.jpg](#), downloaded 168 times



MEDIKEMOS
HAIR TRANSPLANTATION



2) [MM_POST_2.jpg](#), downloaded 141 times

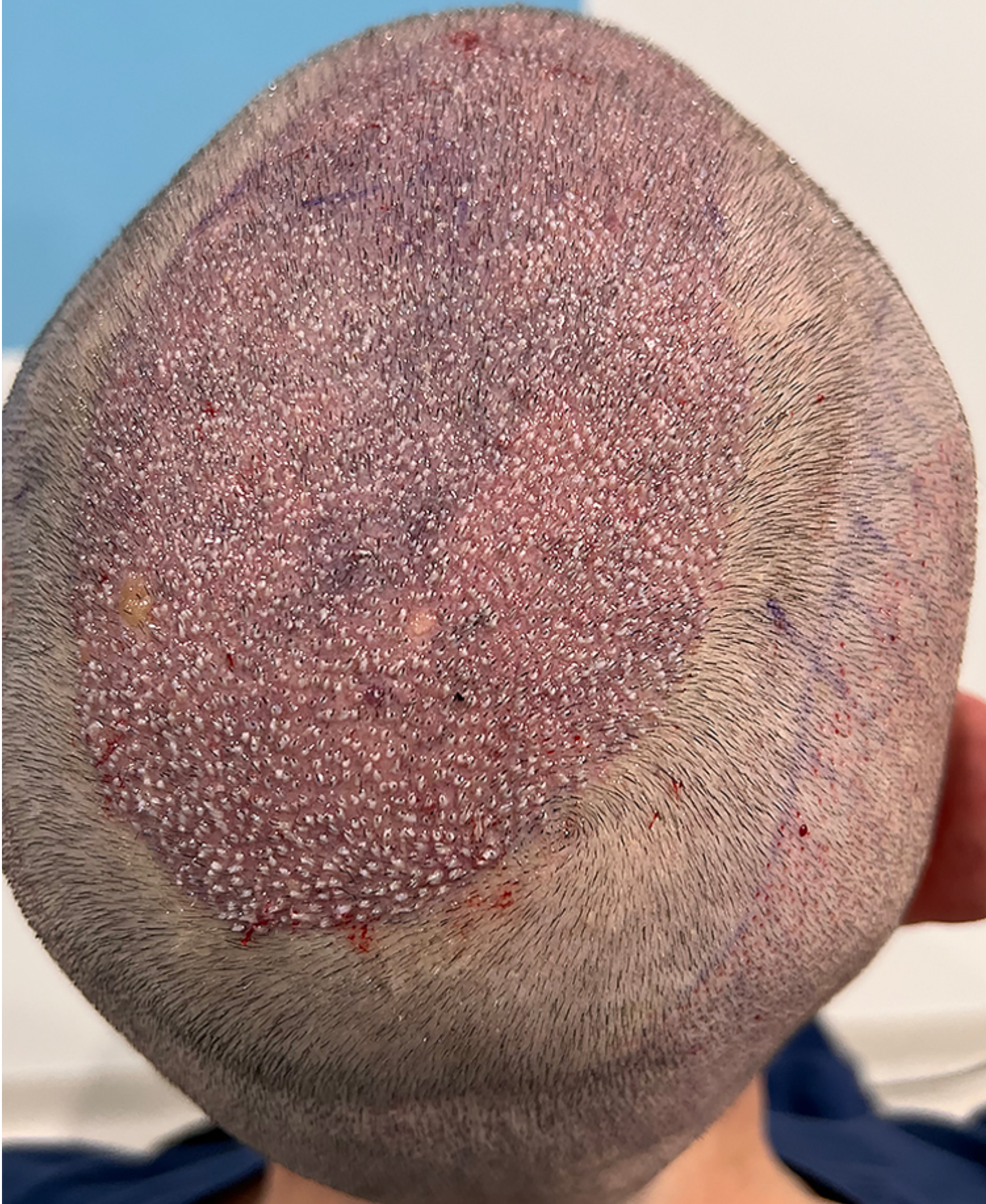


MEDIKEMOS
HAIR TRANSPLANTATION

3) [MM_POST_3.jpg](#), downloaded 117 times

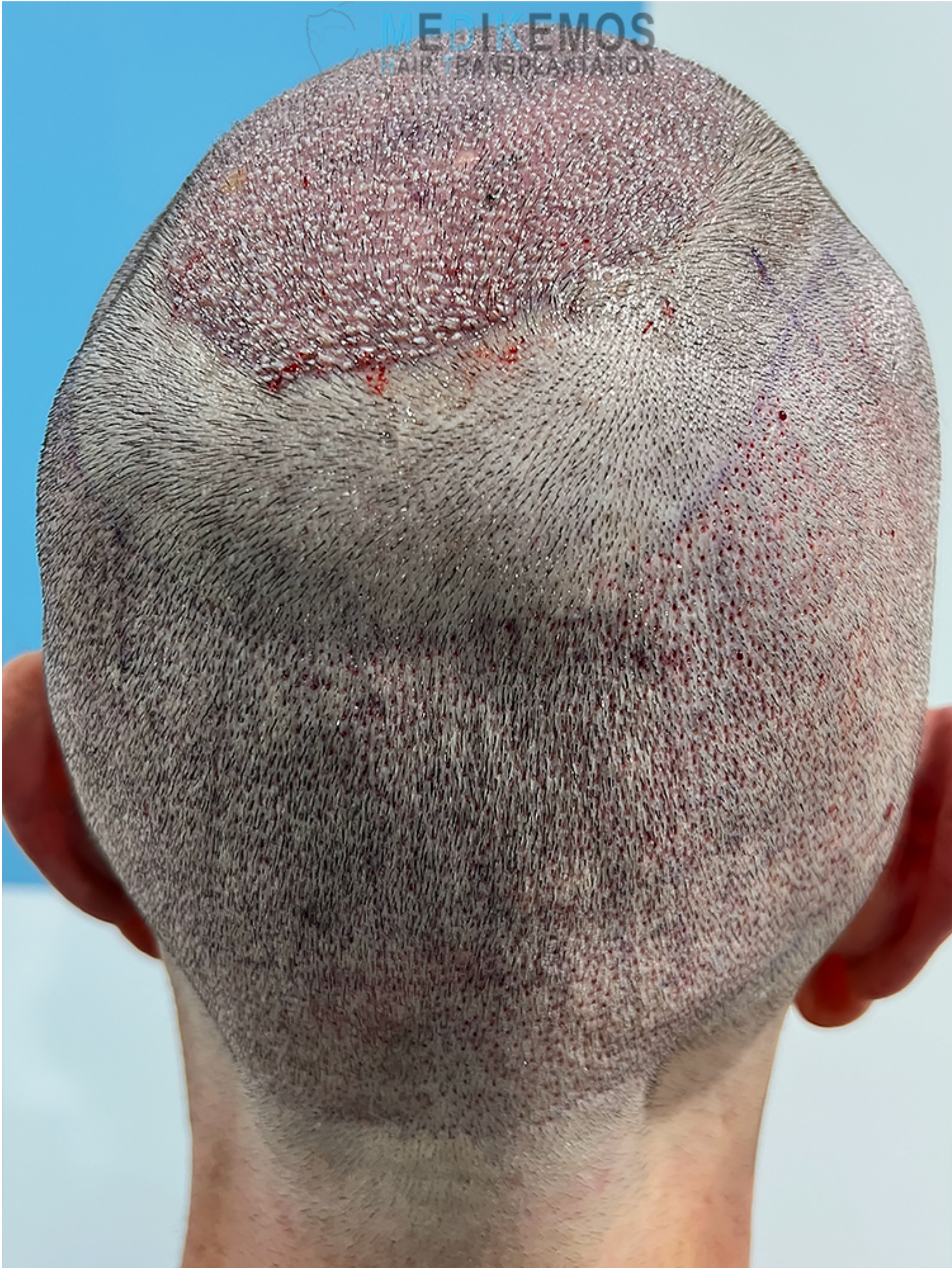

MEDIKEMOS
HAIR TRANSPLANTATION

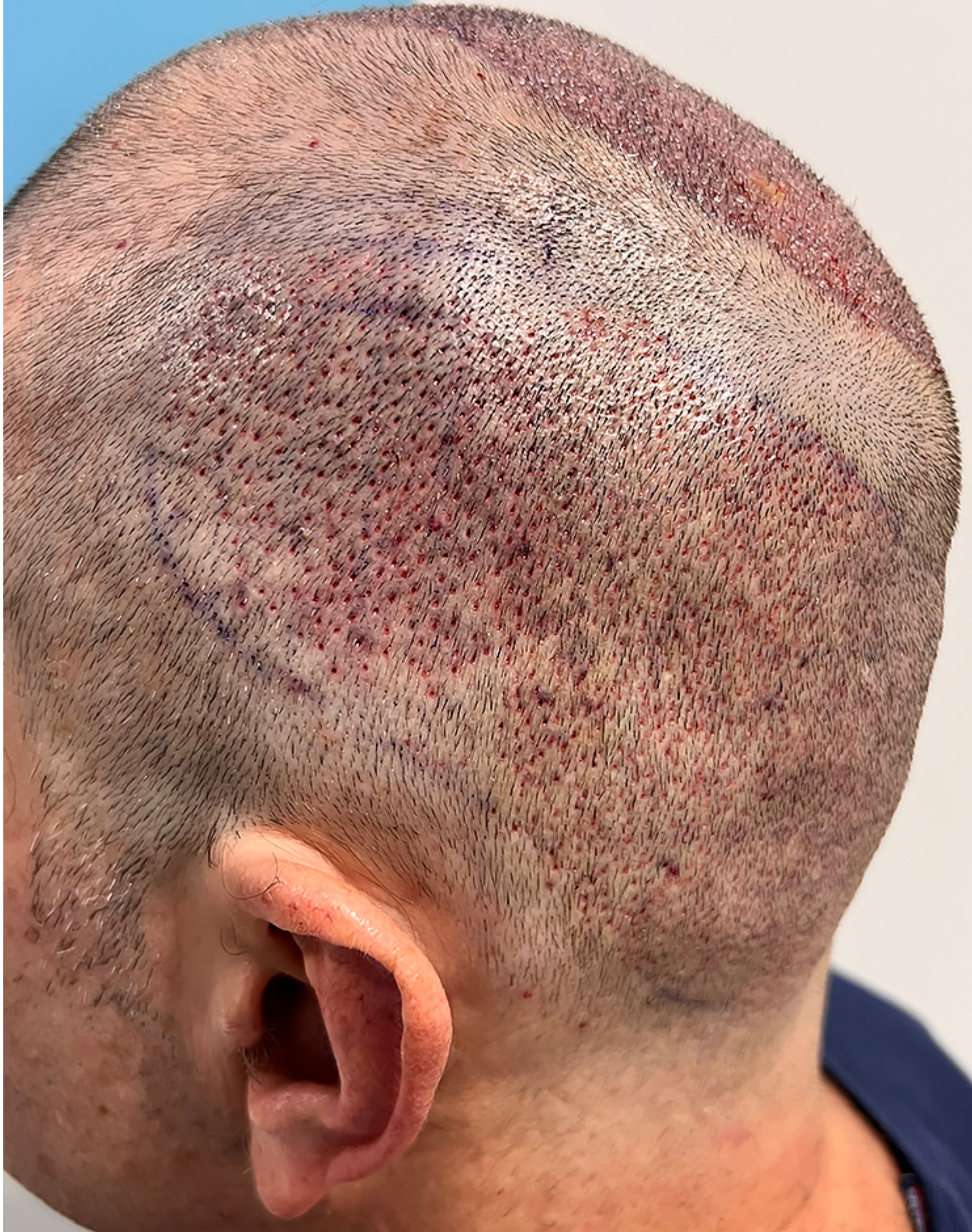

4) [MM_POST_4.jpg](#), downloaded 123 times

MEDIKEMOS
HAIR TRANSPLANTATION



5) [MM_POST_5.jpg](#), downloaded 135 times



Subject: Aw: CASE DR. LUPANZULA - MEDIKEMOS CLINIC: 3526 UFS, FUE
HIGH MIDDLE SCALP/CROWN

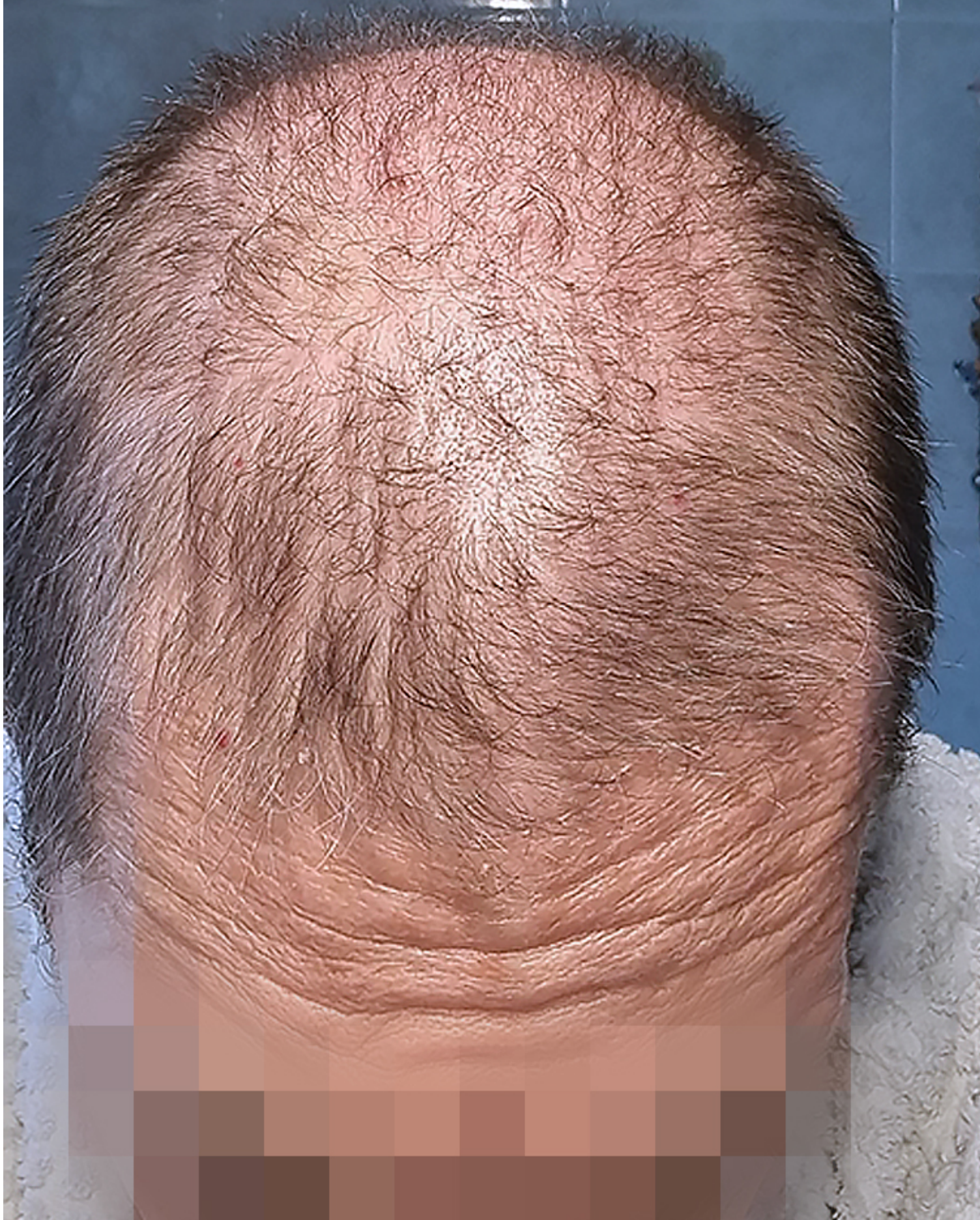Posted by [Giuseppe-Medikemos Clinic](#) on Mon, 02 Oct 2023 15:47:08 GMT

[View Forum Message](#) <> [Reply to Message](#)

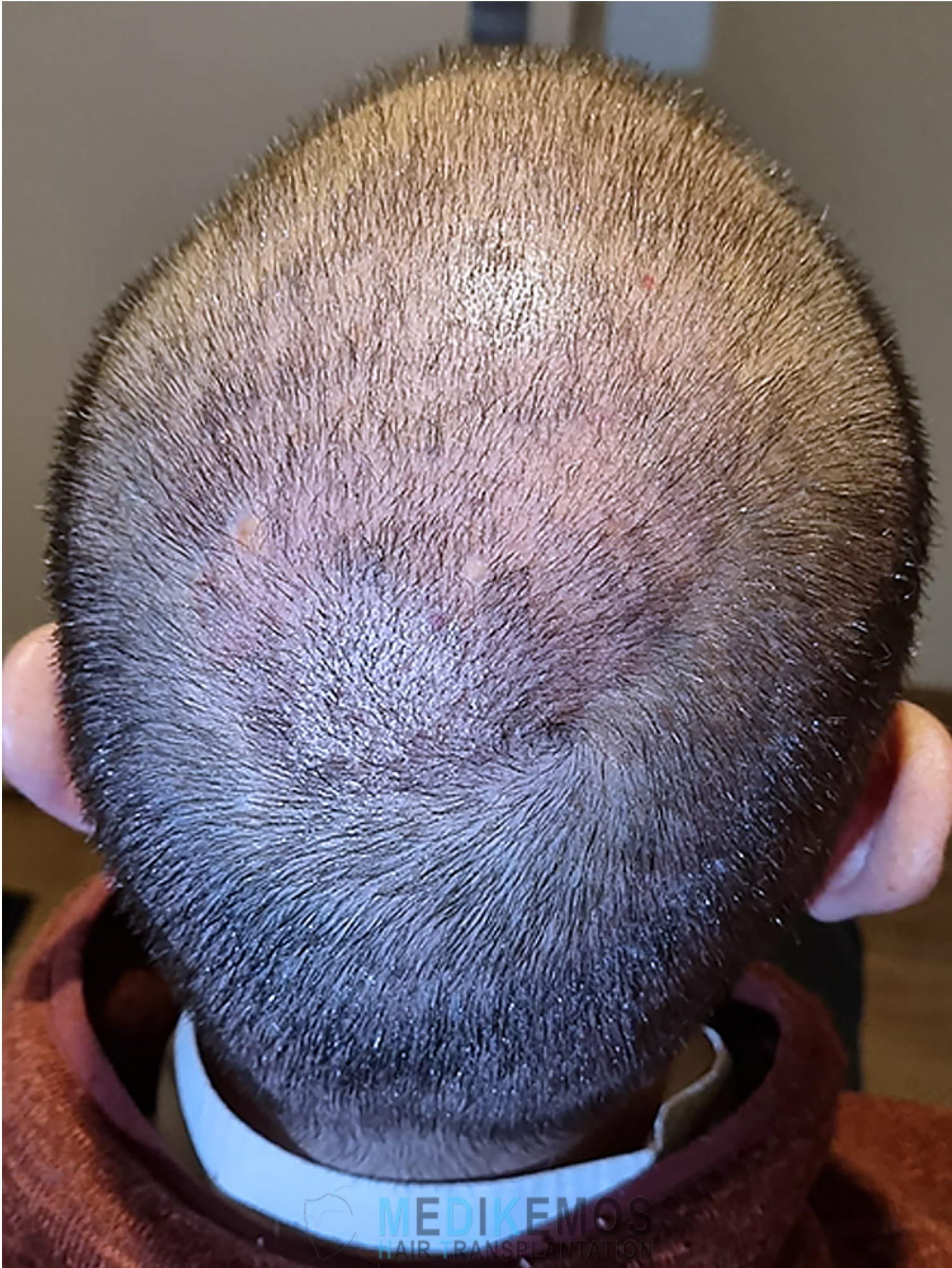1 Month post surgery | 1 Monat nach der Operation

File Attachments

1) [MM_1MONTH.jpg](#), downloaded 107 times



2) [MM_20DAYS.jpg](#), downloaded 81 times



Subject: Aw: CASE DR. LUPANZULA - MEDIKEMOS CLINIC: 3526 UFS, FUE
HIGH MIDDLE SCALP/CROWN

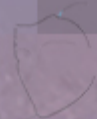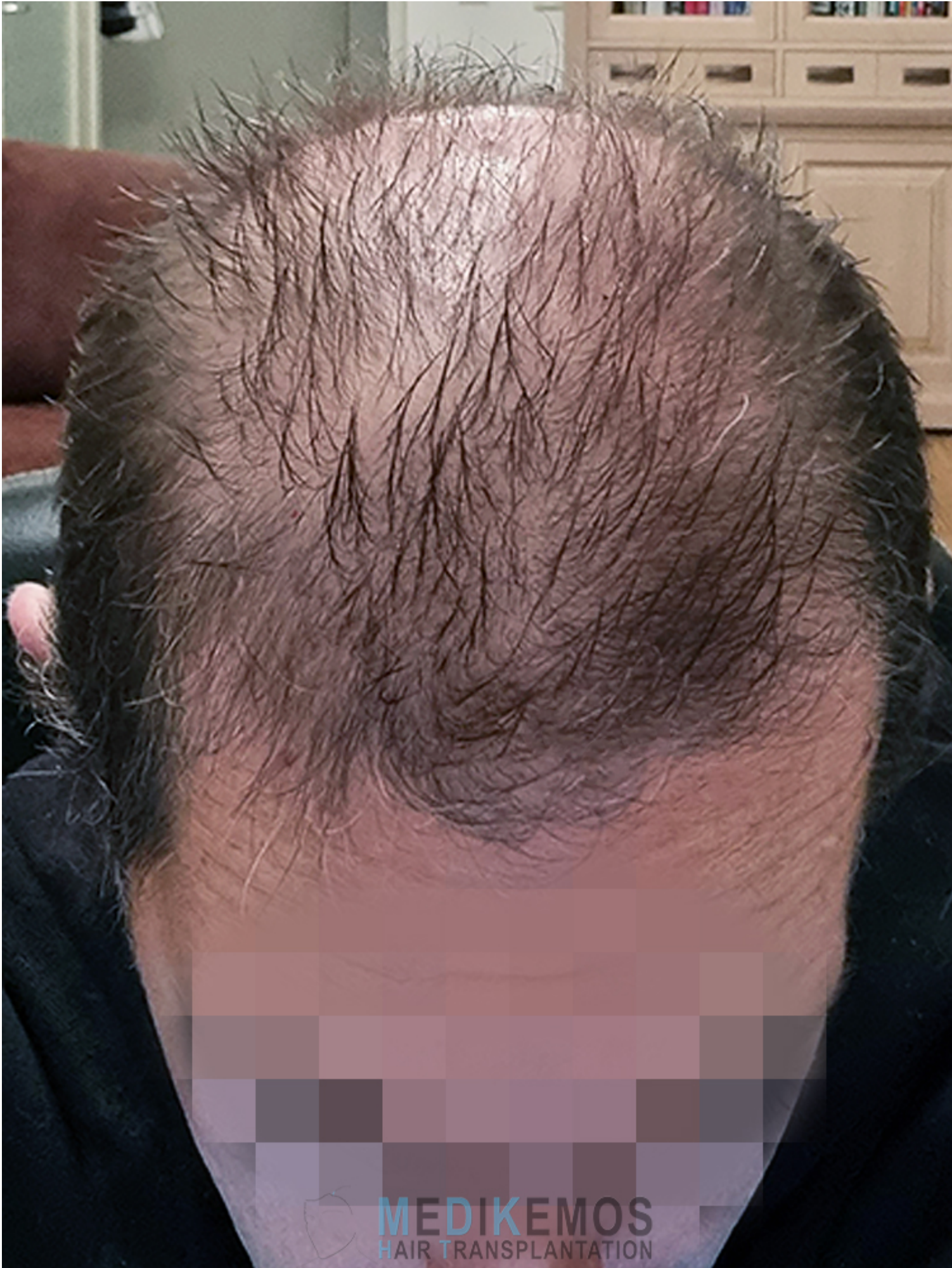Posted by [Giuseppe-Medikemos Clinic](#) on Mon, 16 Oct 2023 16:32:50 GMT

[View Forum Message](#) <> [Reply to Message](#)

2 Month post surgery | 2 Monate nach der Operation

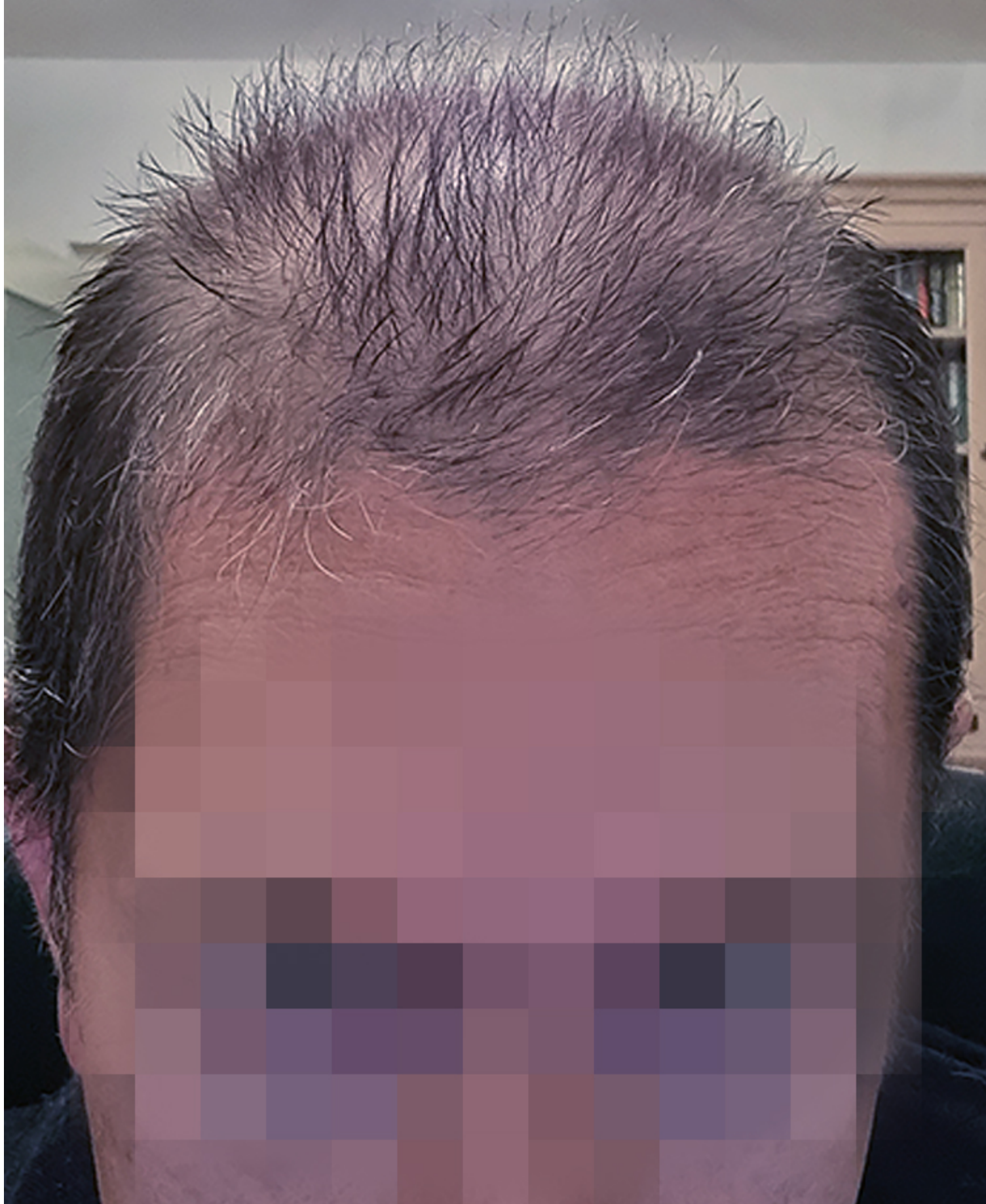File Attachments

1) [MM_2MONTHS-2.jpg](#), downloaded 97 times



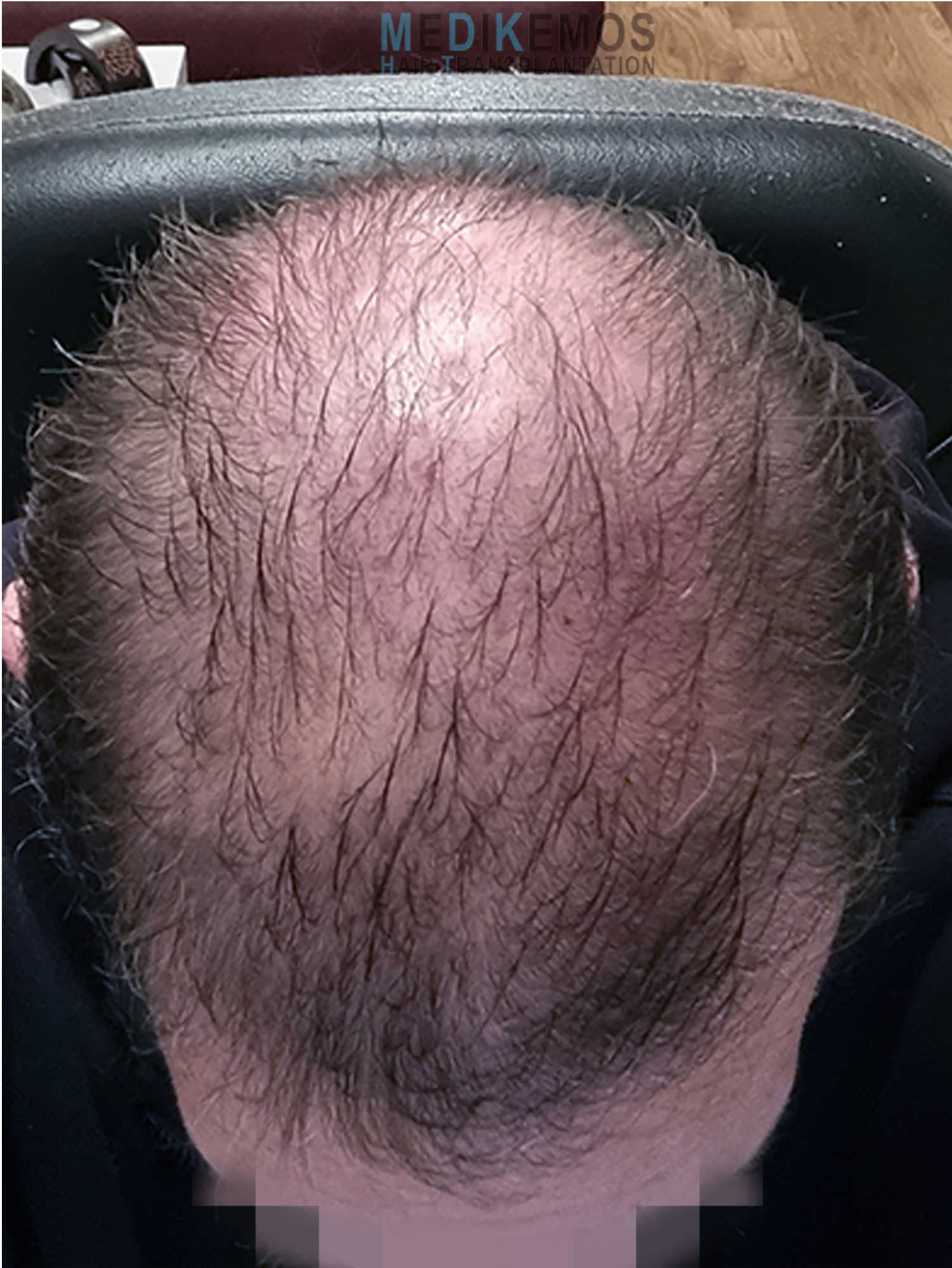MEDIKEMOS
HAIR TRANSPLANTATION

2) [MM_2MONTHS-1.jpg](#), downloaded 81 times



3) [MM_2MONTHS-3.jpg](#), downloaded 89 times

MEDIKEMOS
HAIR TRANSPLANTATION



Subject: Aw: CASE DR. LUPANZULA - MEDIKEMOS CLINIC: 3526 UFS, FUE
HIGH MIDDLE SCALP/CROWN

Posted by [Giuseppe-Medikemos Clinic](#) on Mon, 30 Oct 2023 20:37:15 GMT

[View Forum Message](#) <> [Reply to Message](#)

6 Months post surgery | 6 Monate nach der Operation

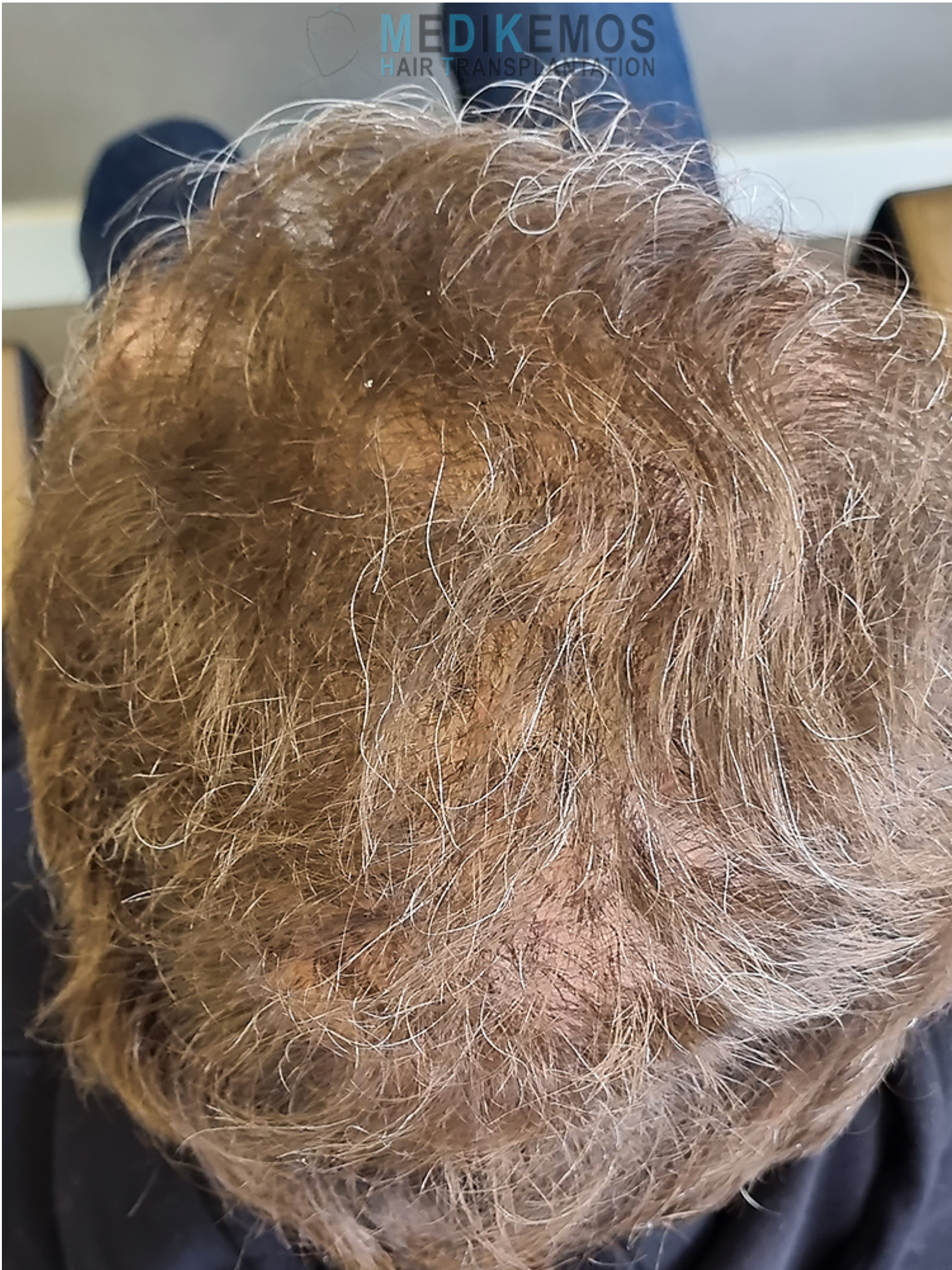Wir laden Sie ein, mehr über die weitere Entwicklung dieses Patientenfalls zu erfahren. Wir werden regelmäßig weitere Fotos und Informationen veröffentlichen.

File Attachments

1) [MM_6months-3.jpg](#), downloaded 402 times



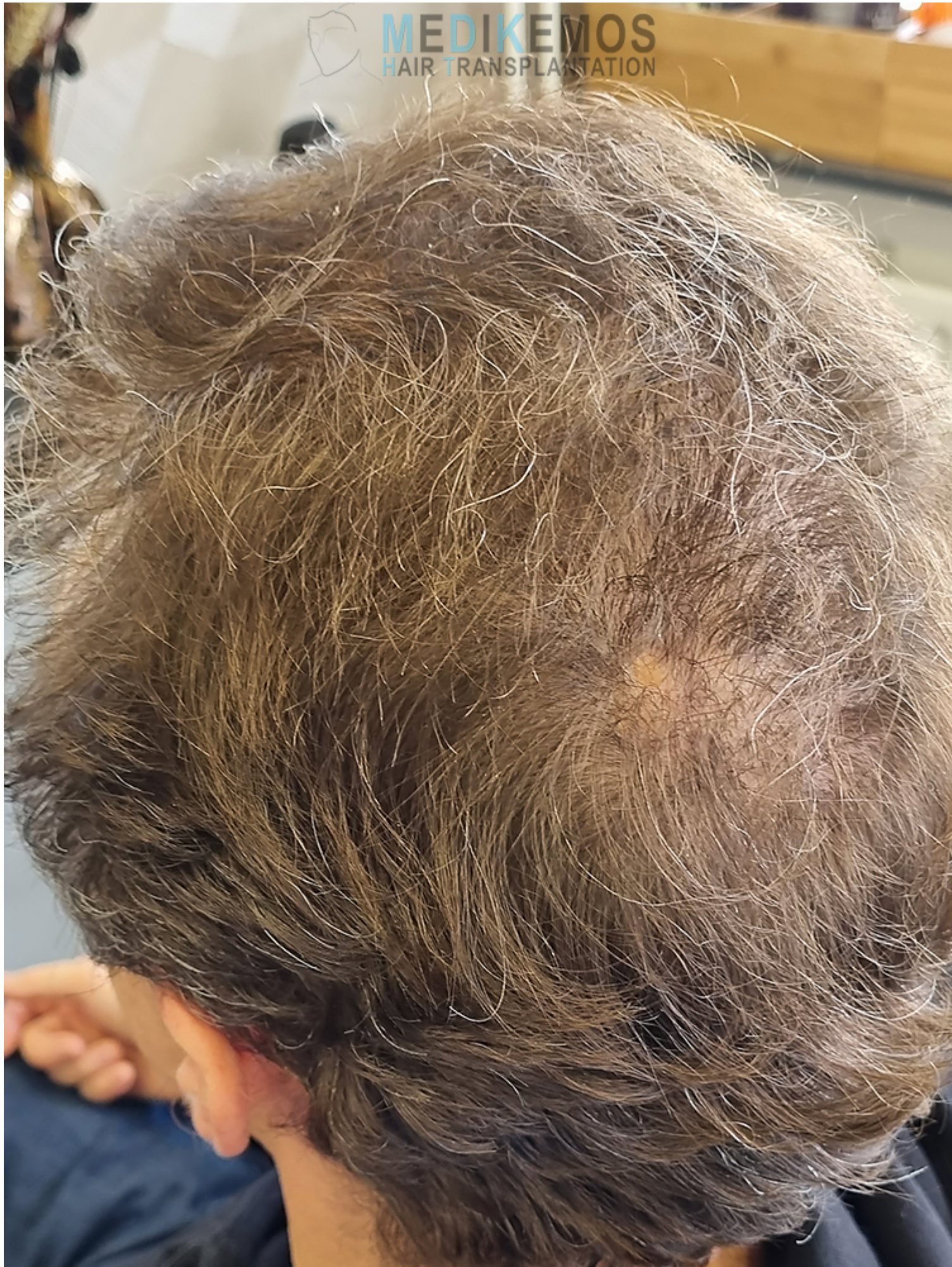MEDIKEMOS
HAIR TRANSPLANTATION



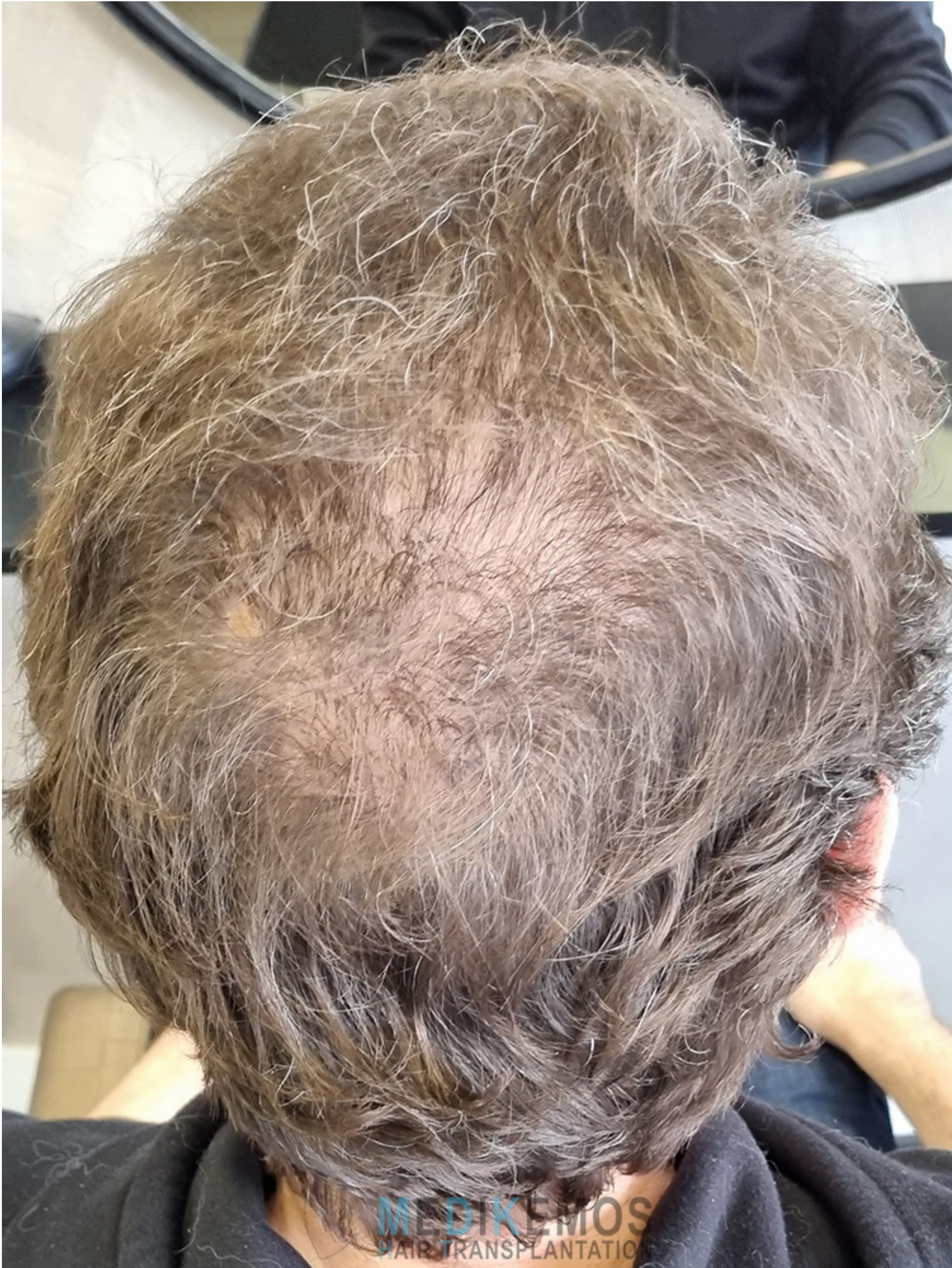2) [MM_6months-4.jpg](#), downloaded 389 times



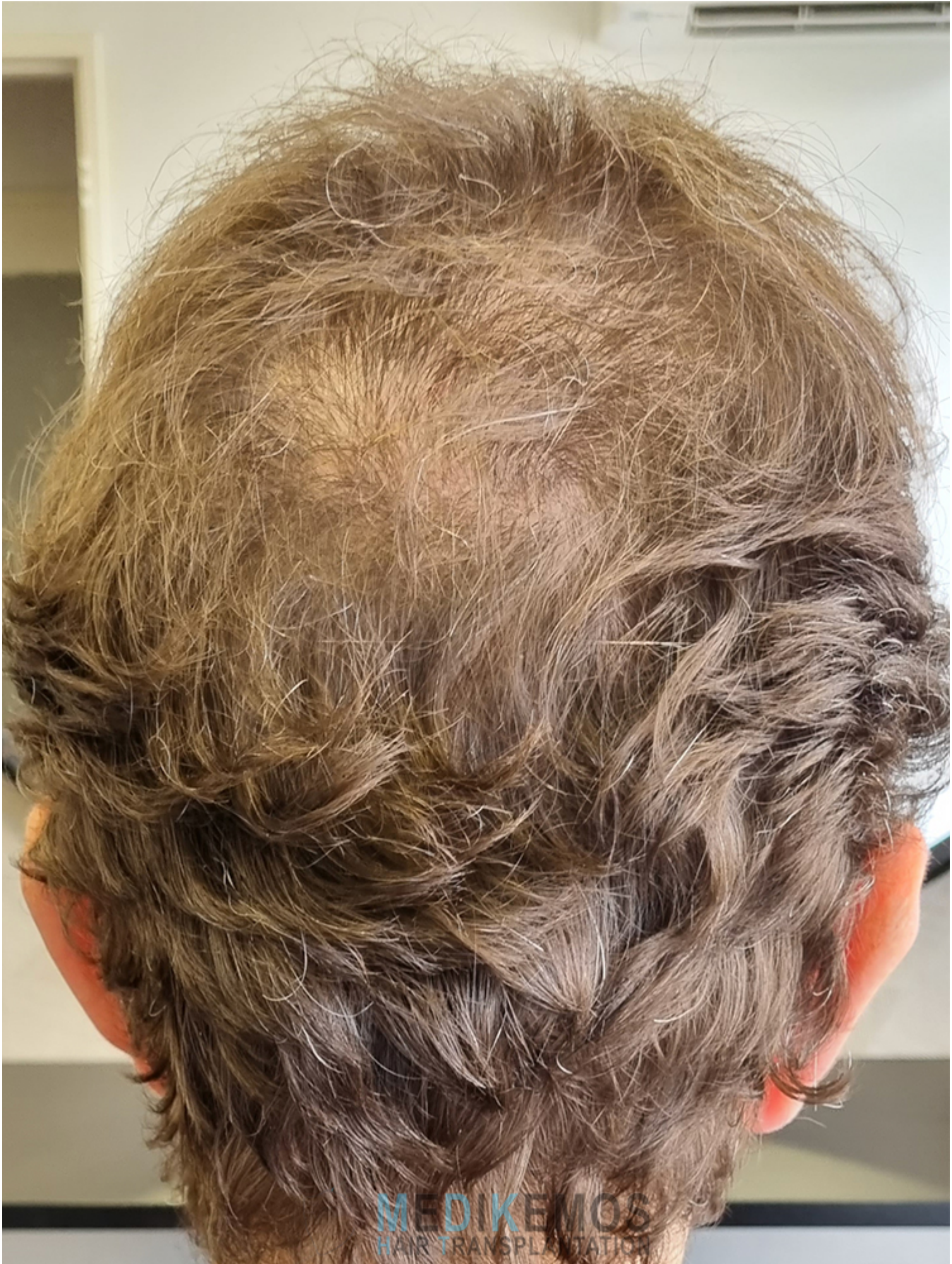MEDIKEMOS
HAIR TRANSPLANTATION



3) [MM_6months-5.jpg](#), downloaded 393 times



4) [MM_6months-6.jpg](#), downloaded 388 times



Subject: Aw: CASE DR. LUPANZULA - MEDIKEMOS CLINIC: 3526 UFS, FUE
HIGH MIDDLE SCALP/CROWN

Posted by [Giuseppe-Medikemos Clinic](#) on Thu, 16 Nov 2023 16:54:55 GMT

[View Forum Message](#) <> [Reply to Message](#)

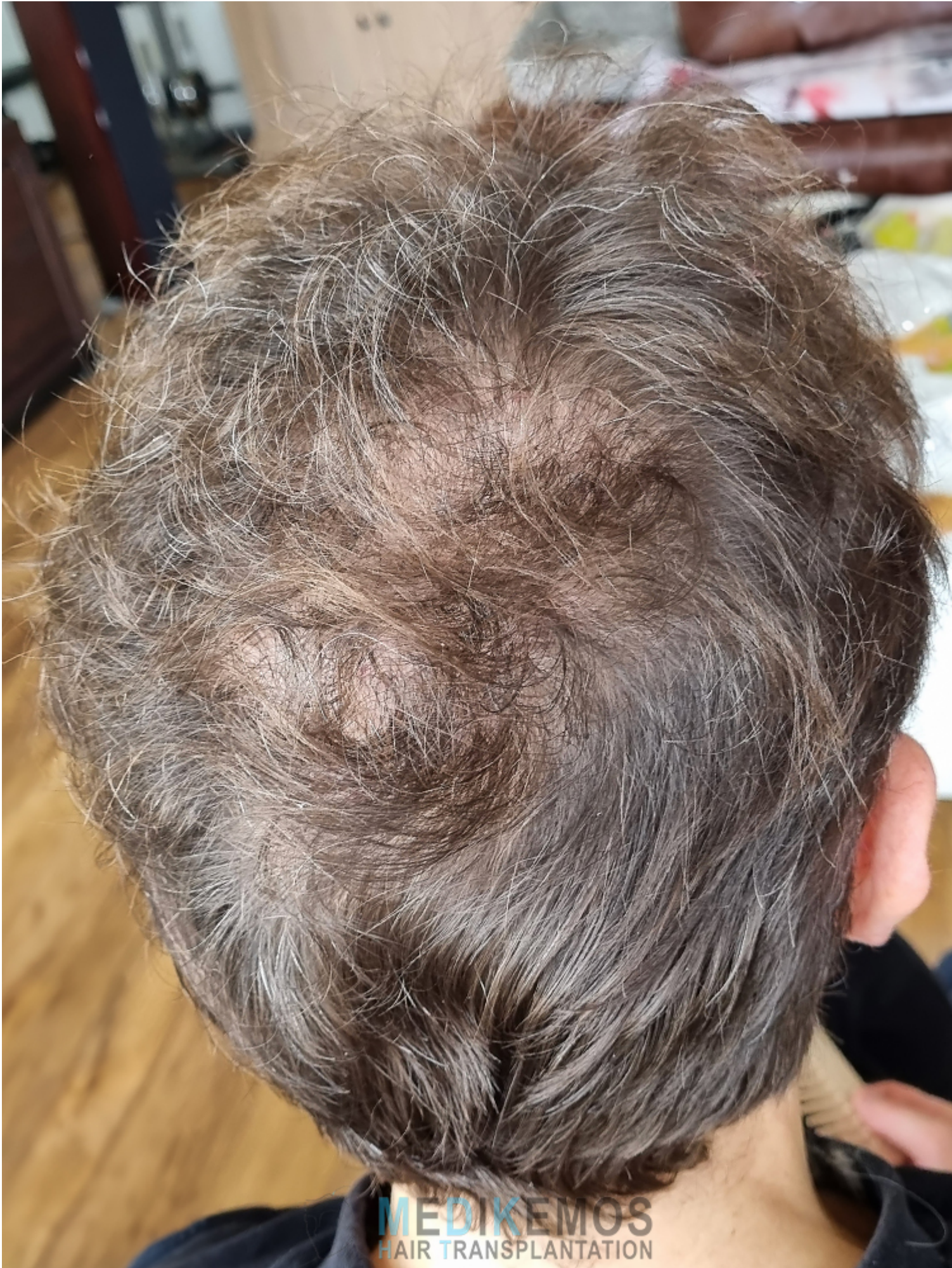9 Months post surgery | 9 Monate nach der Operation

Wir laden Sie ein, mehr über die weitere Entwicklung dieses Patientenfalls zu erfahren. Wir werden regelmäßig weitere Fotos und Informationen veröffentlichen.

Treffen Sie Doktor Lupanzula: Nächste Live-Konsultation in London, 2. Dezember 2023. Details: https://www.alopezie.de/foren/transplant/index.php/t/15511-London_Live-Konsultationen_Dezember_2023_%E2%80%93_Medikemos-Klinik/

File Attachments

1) [MM-9months_1.jpg](#), downloaded 301 times

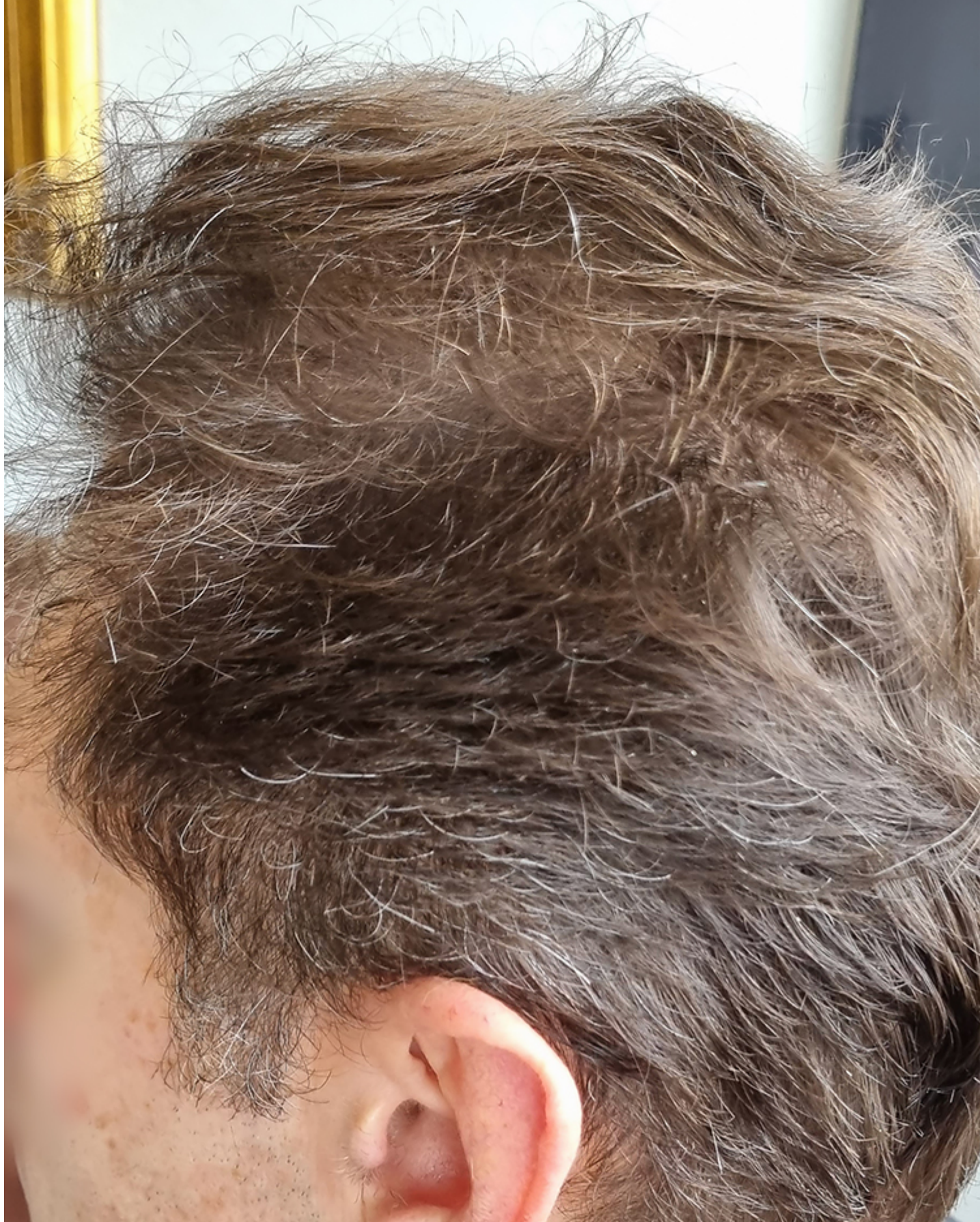

MEDIKEMOS
HAIR TRANSPLANTATION

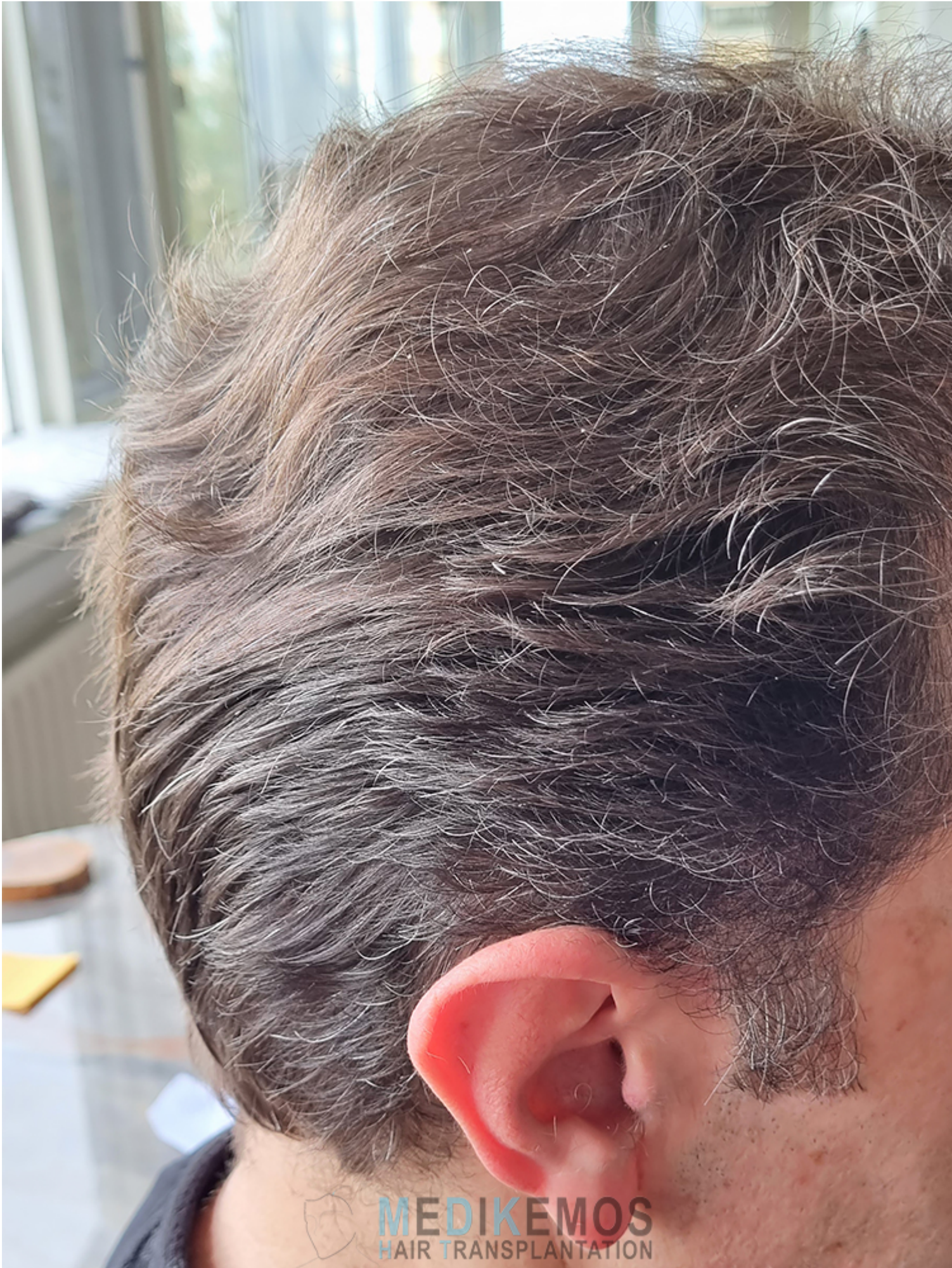2) [MM-9months_2.jpg](#), downloaded 310 times



MEDIKEMOS
HAIR TRANSPLANTATION



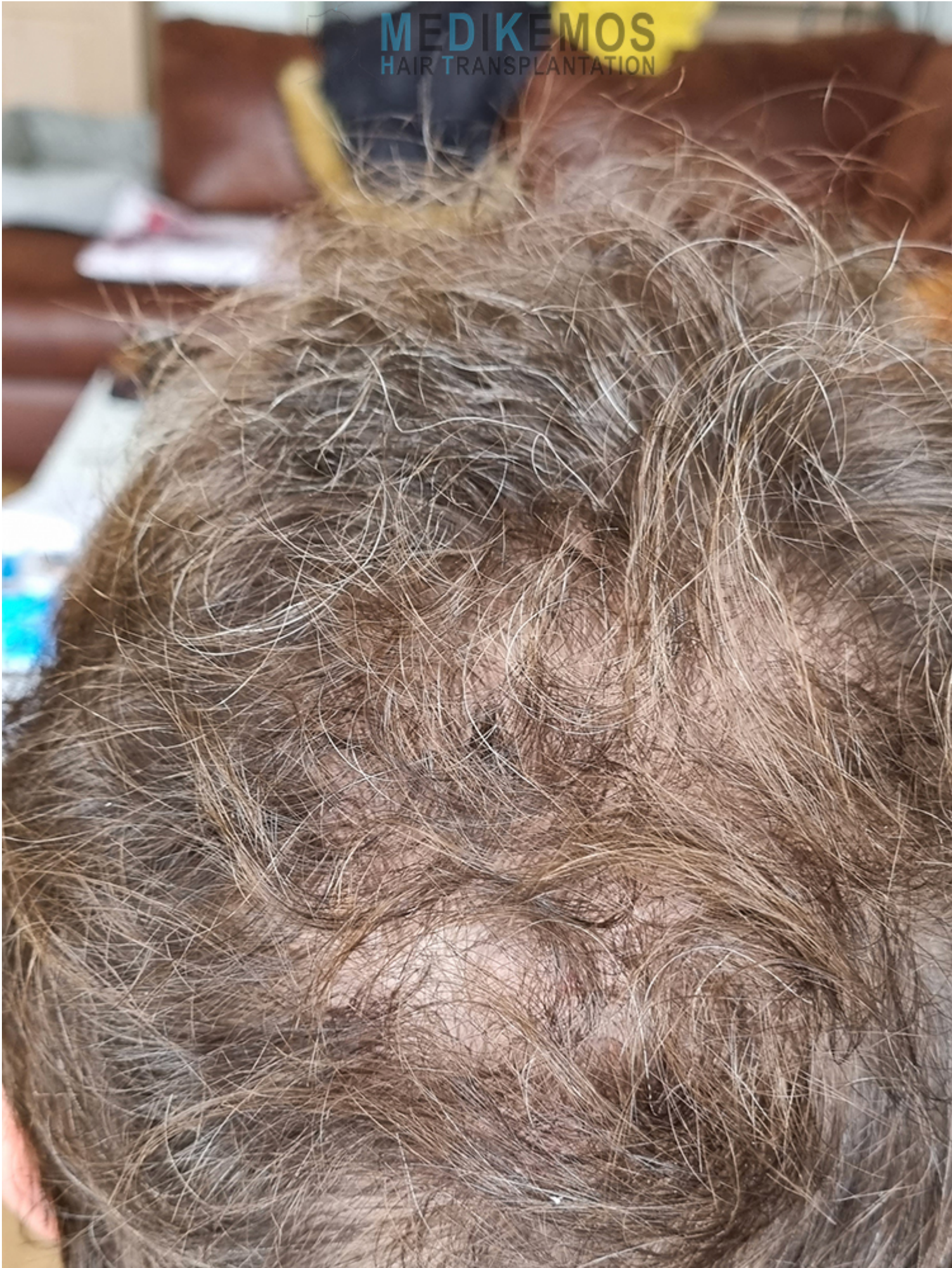3) [MM-9months_3.jpg](#), downloaded 294 times



MEDIKEMOS
HAIR TRANSPLANTATION

4) [MM-9months_4.jpg](#), downloaded 324 times

MEDIKEMOS
HAIR TRANSPLANTATION



Subject: Aw: CASE DR. LUPANZULA - MEDIKEMOS CLINIC: 3526 UFS, FUE
HIGH MIDDLE SCALP/CROWN

Posted by [Okarin1993](#) on Fri, 17 Nov 2023 12:05:56 GMT

[View Forum Message](#) <> [Reply to Message](#)

Hallo, die Entnahme sieht gewohnt gut und sehr soft entnommen aus(trivellini). Ich denke aber die gefahr dadurch ist dass die Anwuchsrate oder die Traktionsrate etwas steigt.

Das habe ich bei mir auch gemerkt, einige grafts sind entweder in die Ruhephase gewechselt oder sind komplett verschwunden. Sprich manche stellen wirken zu Licht sodass die Illusion nicht mehr richtig greift meiner Meinung nach.

Subject: Aw: CASE DR. LUPANZULA - MEDIKEMOS CLINIC: 3526 UFS, FUE
HIGH MIDDLE SCALP/CROWN

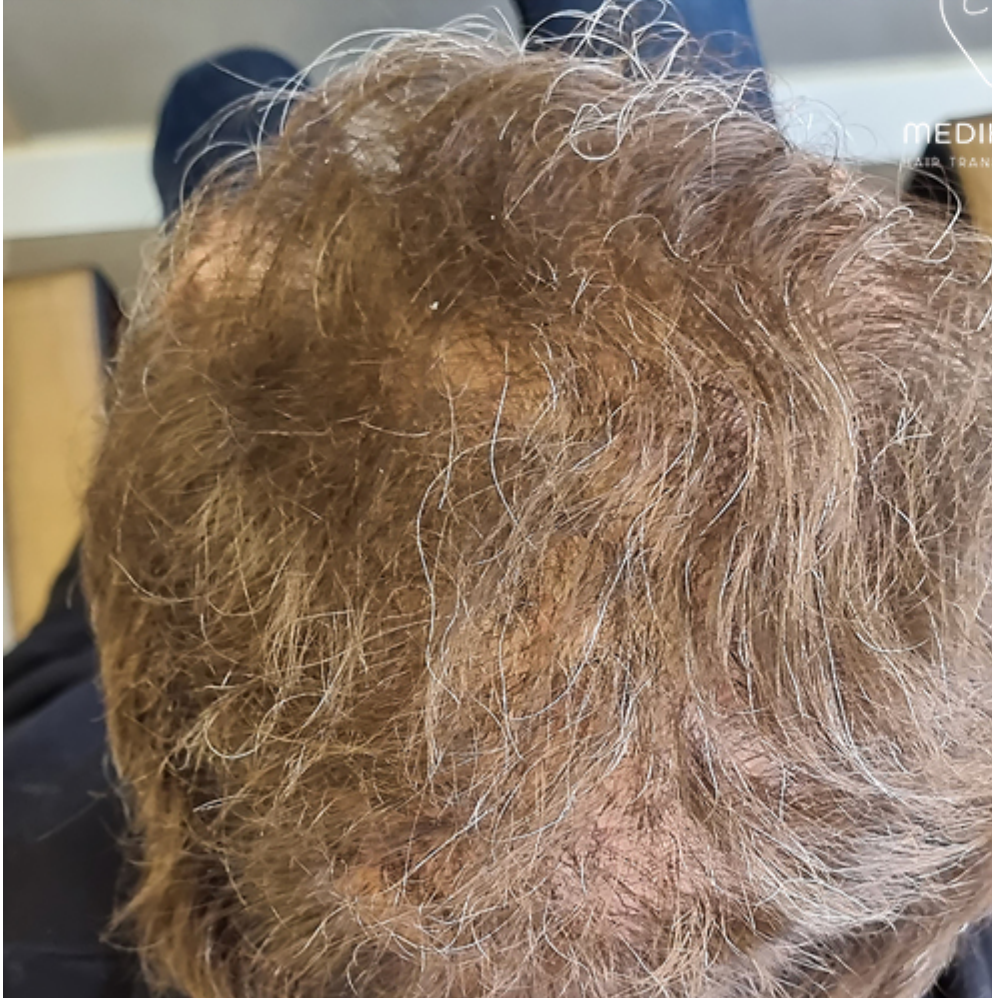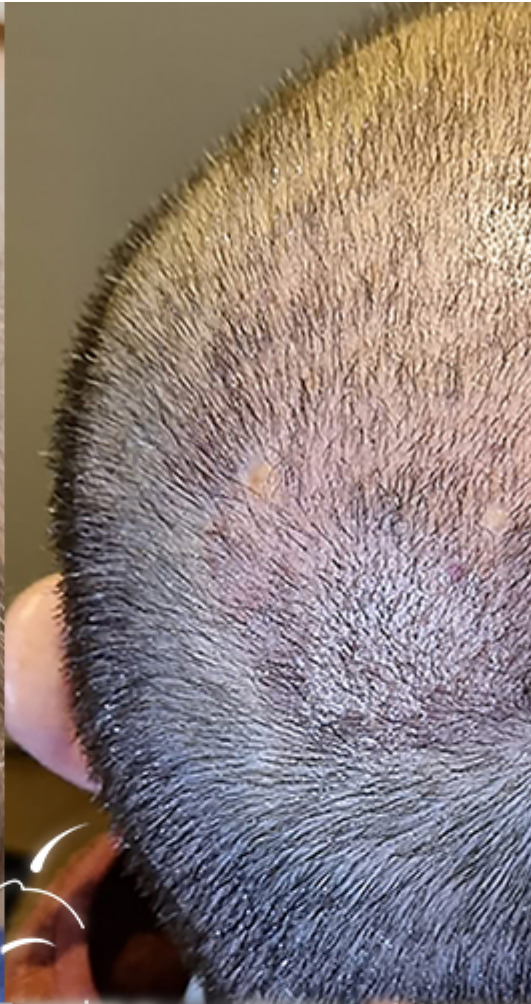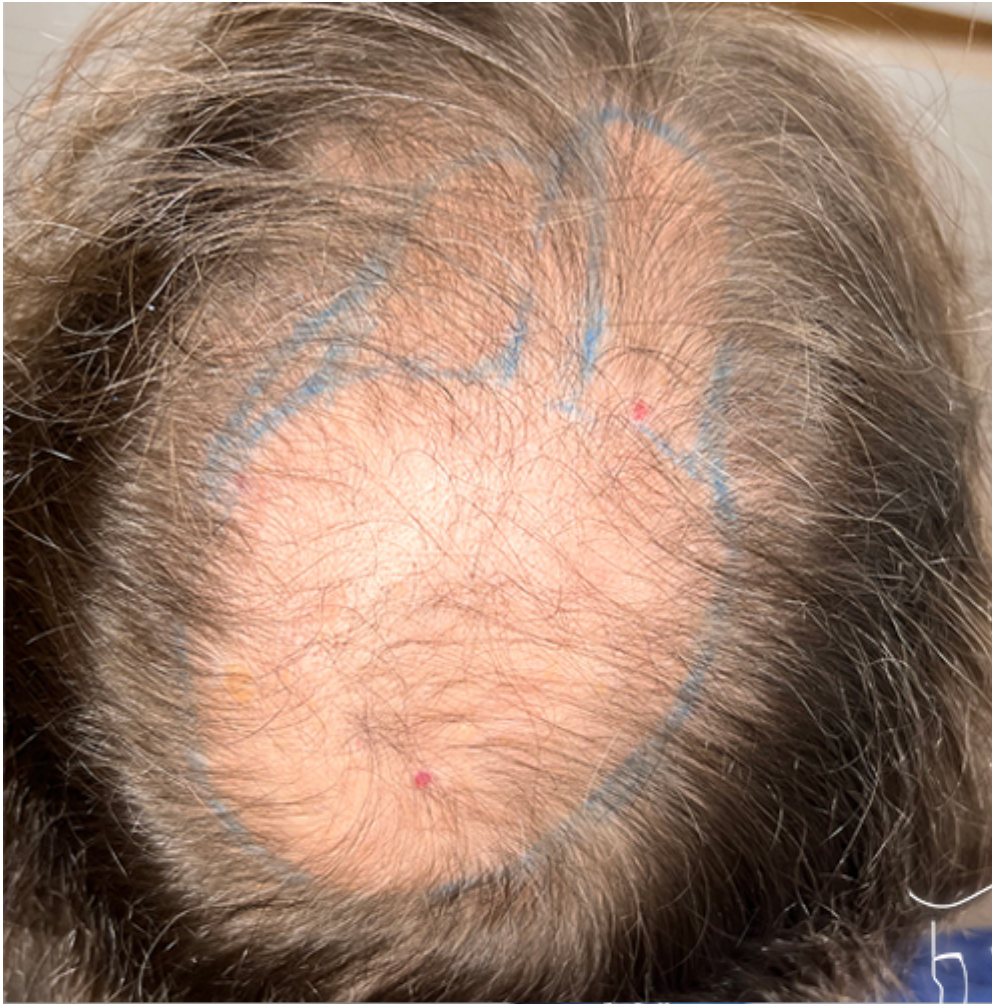Posted by [Giuseppe-Medikemos Clinic](#) on Tue, 02 Apr 2024 12:31:36 GMT

[View Forum Message](#) <> [Reply to Message](#)

13 Monate nach der Operation

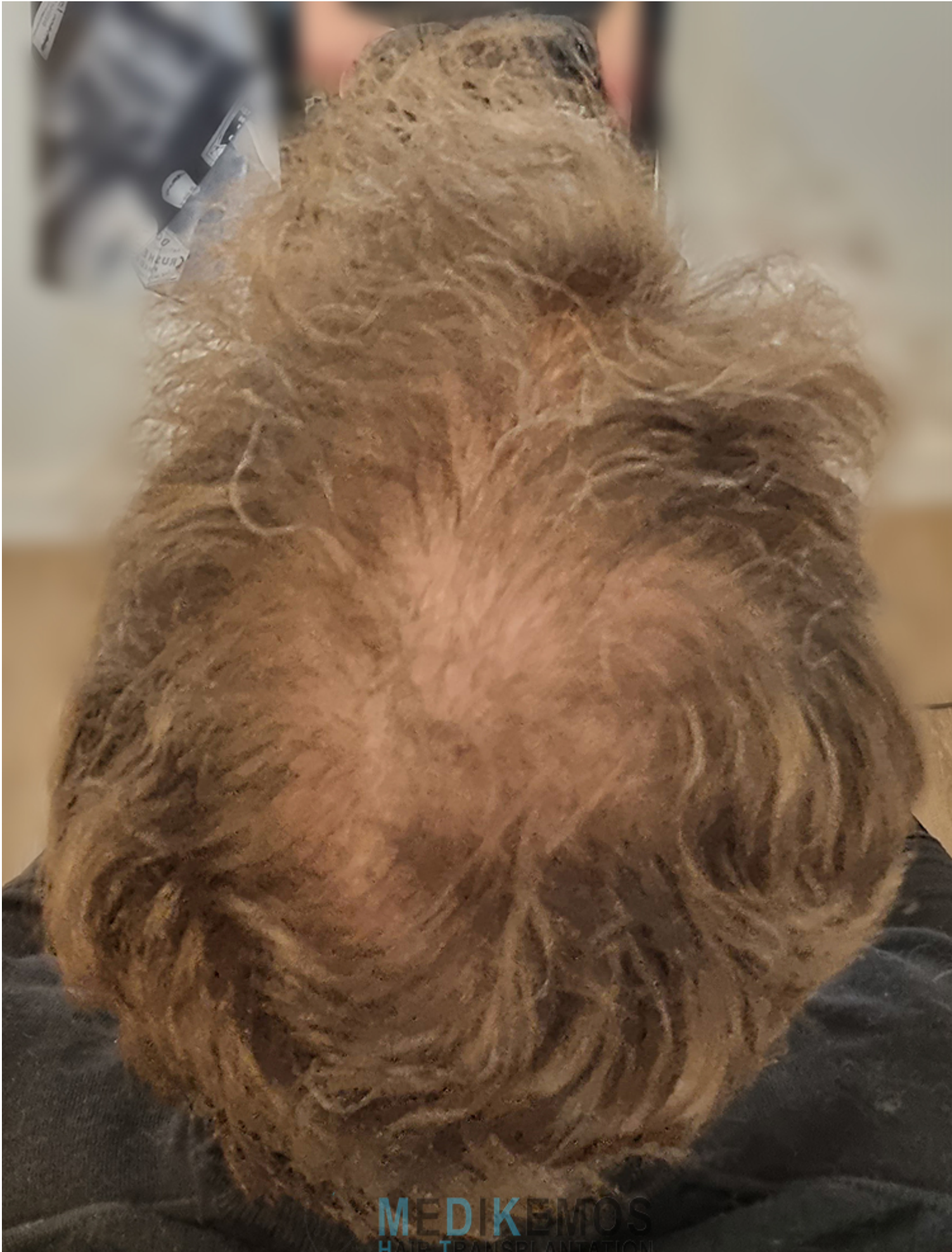File Attachments

1) [MM_0-13M.jpg](#), downloaded 123 times



MEDIKEMOS
HAIR TRANSPLANTATION

2) [MM_13M-00.jpg](#), downloaded 120 times



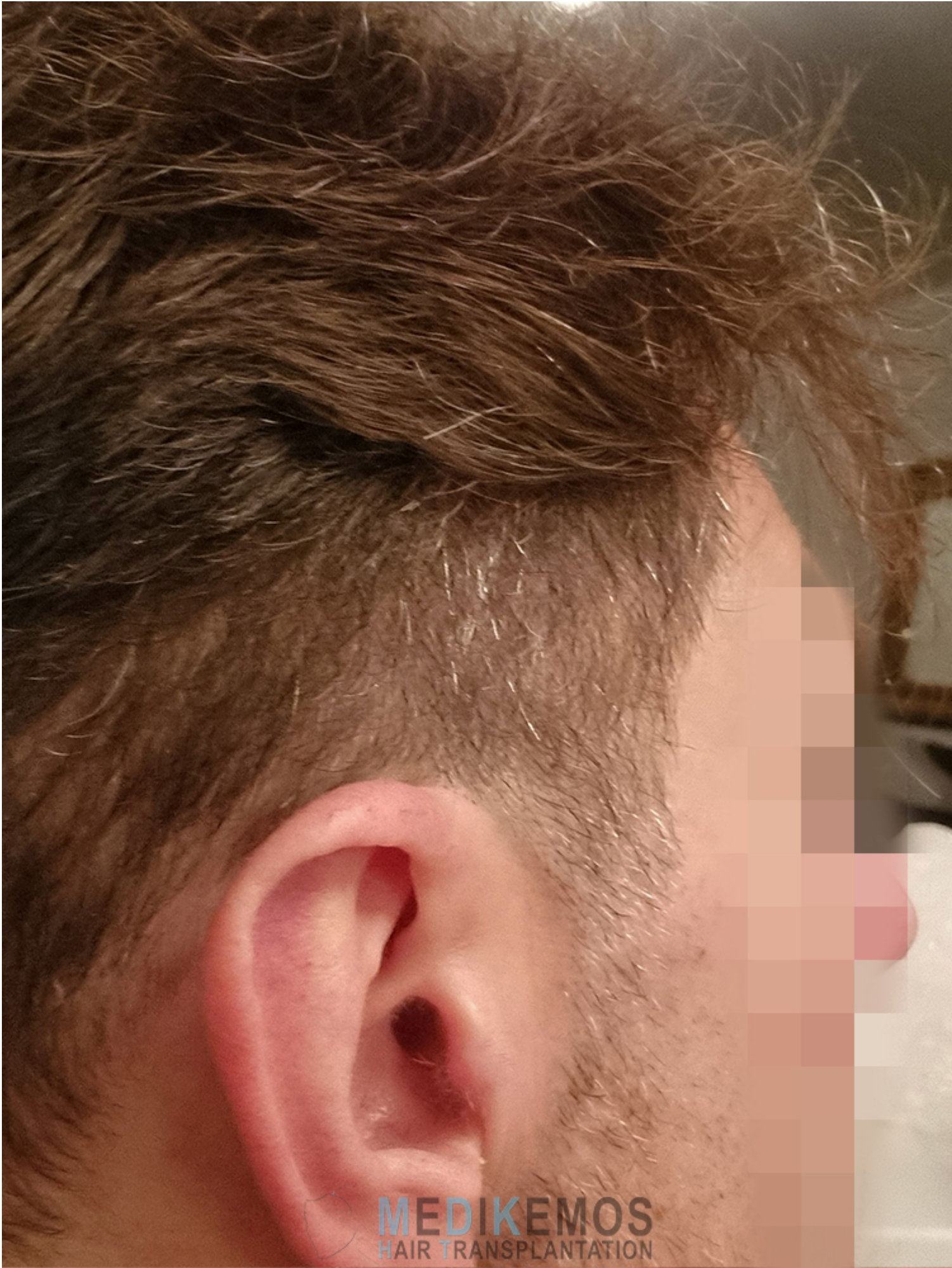3) [MM_13M-0.jpg](#), downloaded 114 times



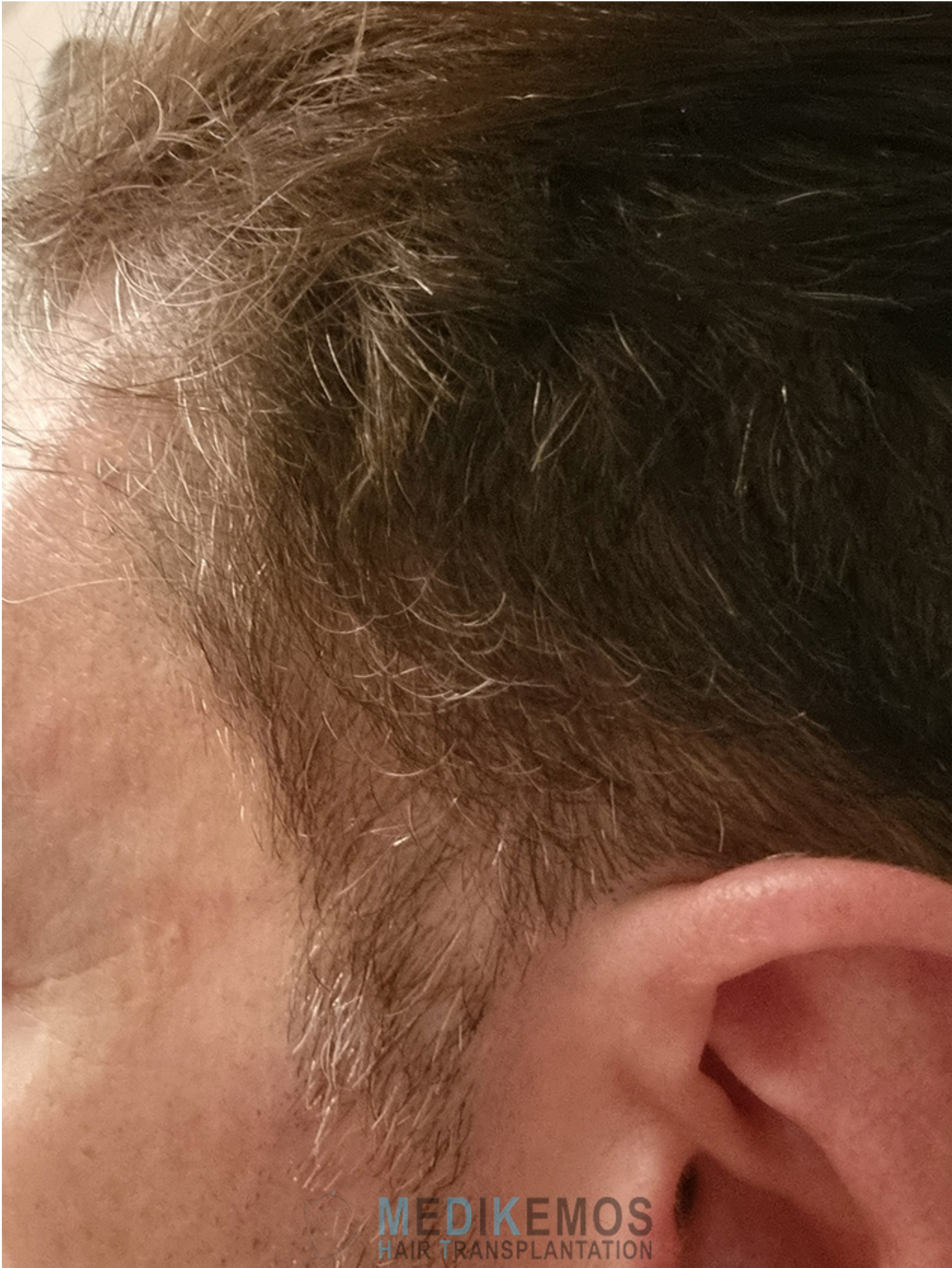MEDIKEMOS
HAIR TRANSPLANTATION



4) [MM_13M-1.jpg](#), downloaded 118 times



5) [MM_13M-2.jpg](#), downloaded 119 times



MEDIKEMOS
HAIR TRANSPLANTATION