
Subject: CASE DR. LUPANZULA - MEDIKEMOS CLINIC: 3112 UFS, FUE, FRONT AND MID SCALP

Posted by [Giuseppe-Medikemos Clinic](#) on Fri, 26 May 2023 17:16:35 GMT

[View Forum Message](#) <> [Reply to Message](#)

Hi everyone!

I have the pleasure of presenting you with a case treated by Dr. Lupanzula on a 38-year-old patient.

The patient's goal was to obtain a natural look as well as adequate density and coverage of all areas with particular emphasis on the frontal area and the Midscalp. The patient is scheduled for a second session to reshape the crown, the only area that has not been treated yet.

Dr. Lupanzula managed to extract 3112 follicular units via Fue of which 772 single, 1976 double, and 137 triple.

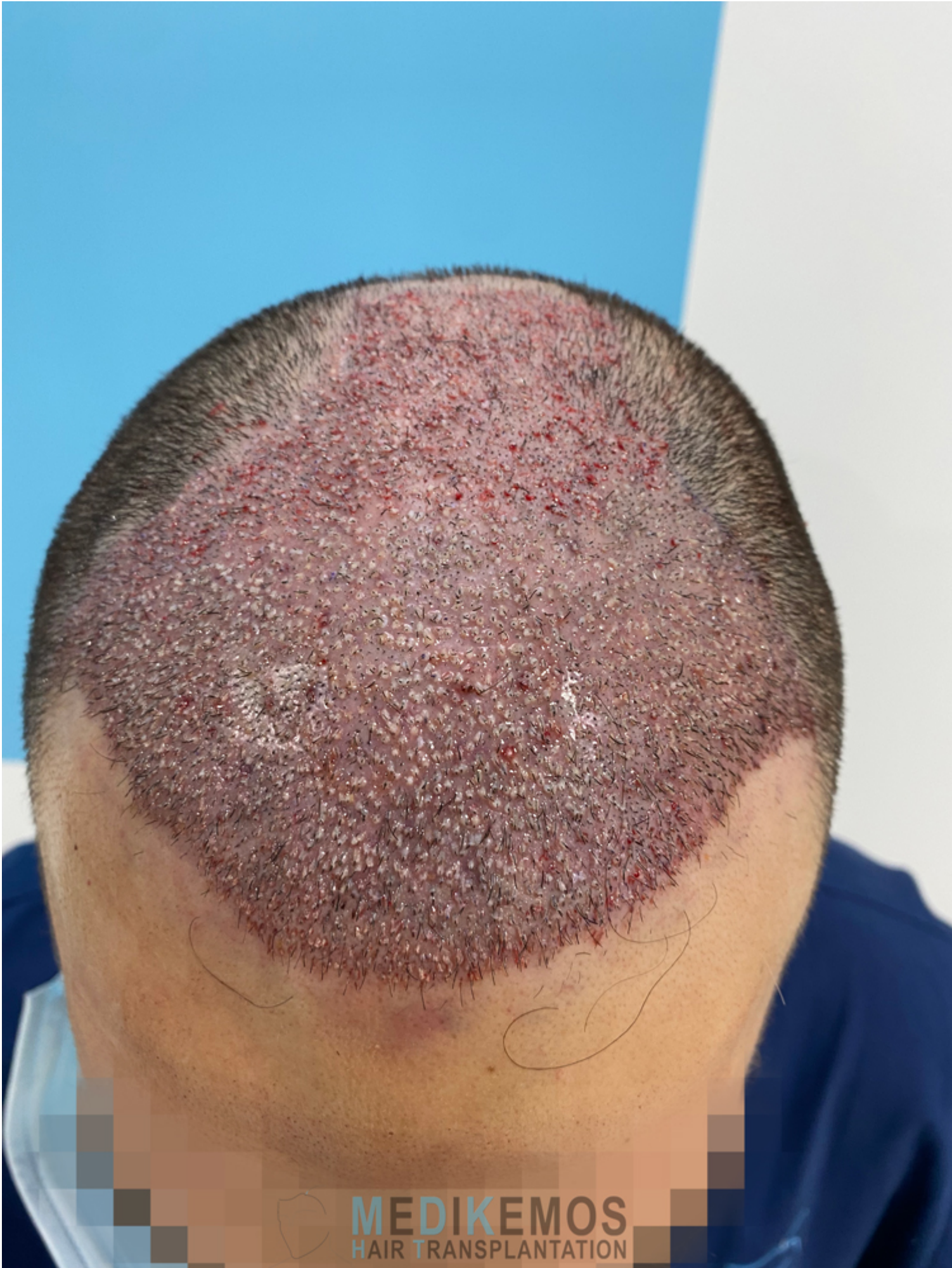Worth mentioning is the excellent result achieved with a homogeneous coverage despite the vastness of the areas and despite the fact that the doctor reported a particular difficulty during the extraction of the follicular units due to the presence of fibrotic tissue in the occipital part.

The first photos posted are related to the pre and immediate post-surgery phases.

We will tell you the evolution, keep following us!

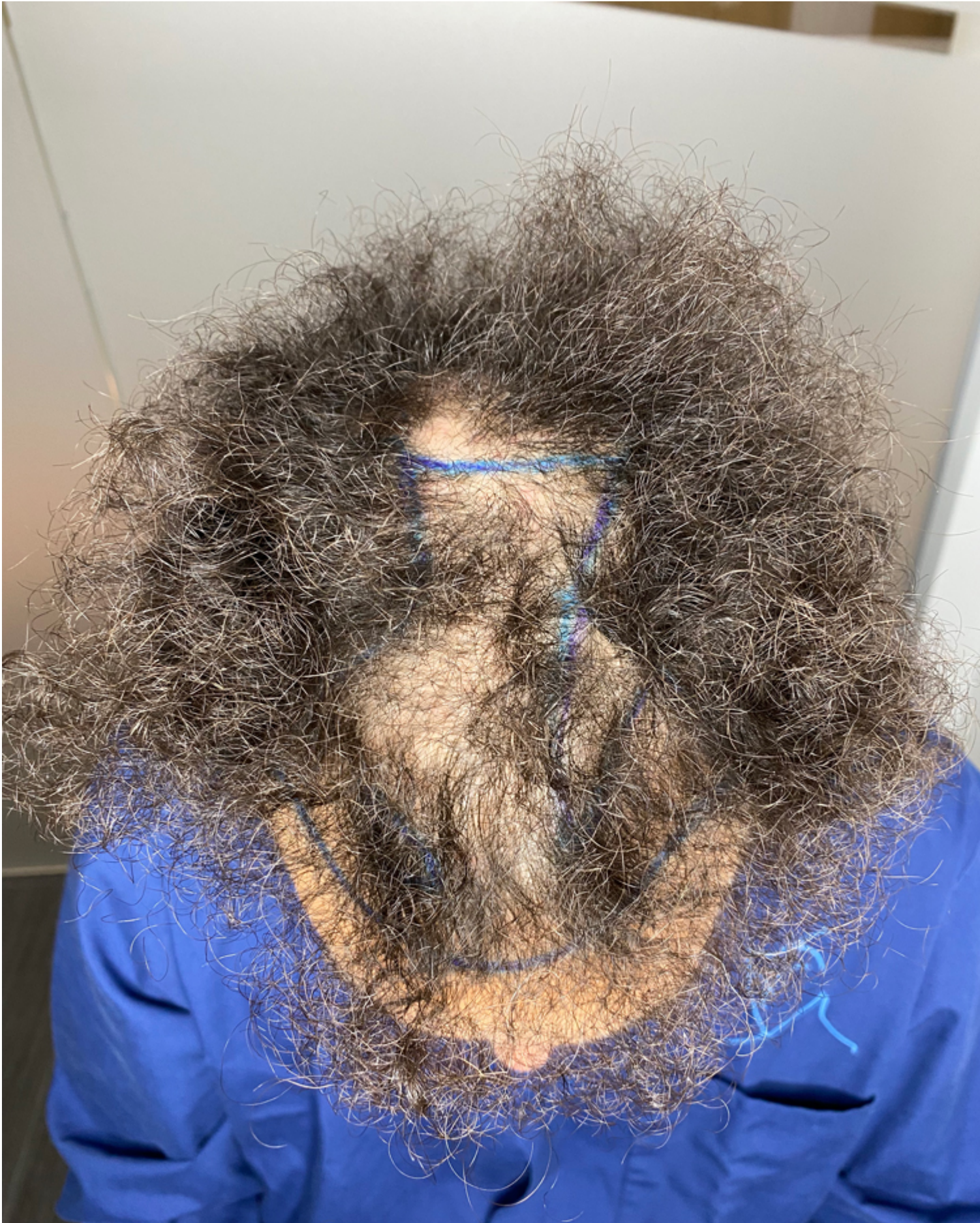File Attachments

1) [NM3.jpg](#), downloaded 346 times

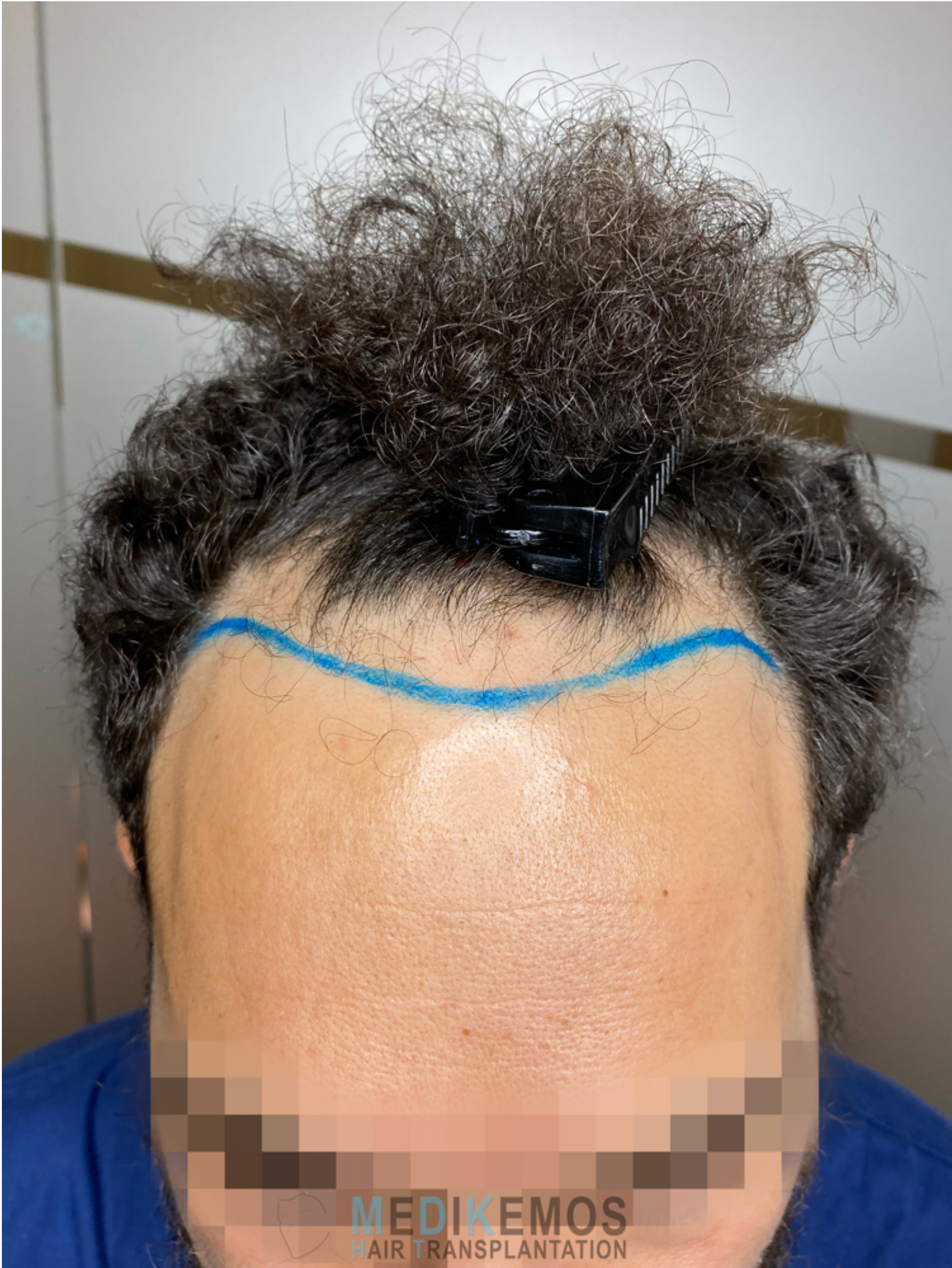

MEDIKEMOS
HAIR TRANSPLANTATION

2) [NM---MAP.jpg](#), downloaded 265 times

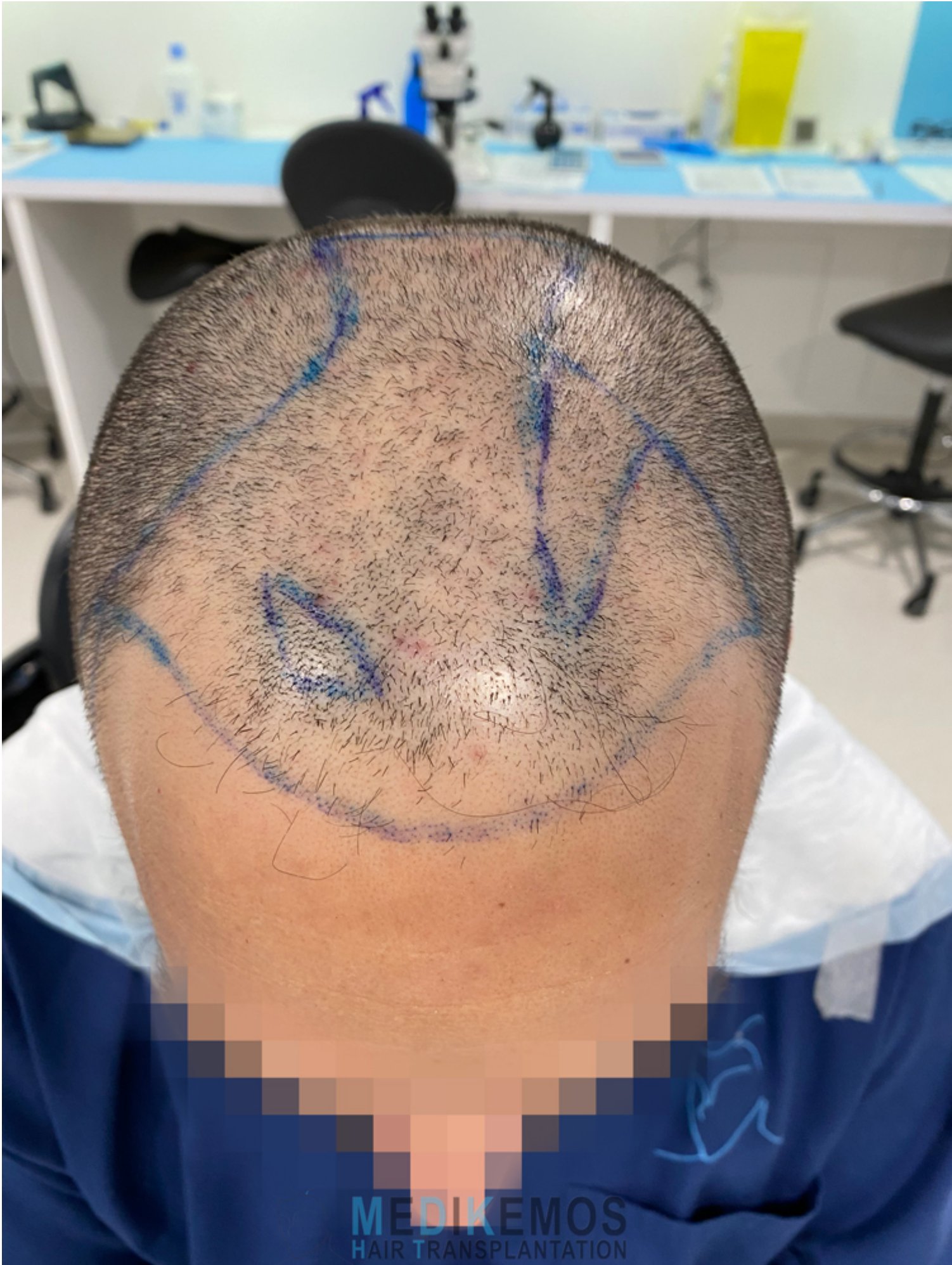

3) [NM---MAP3.jpg](#), downloaded 231 times

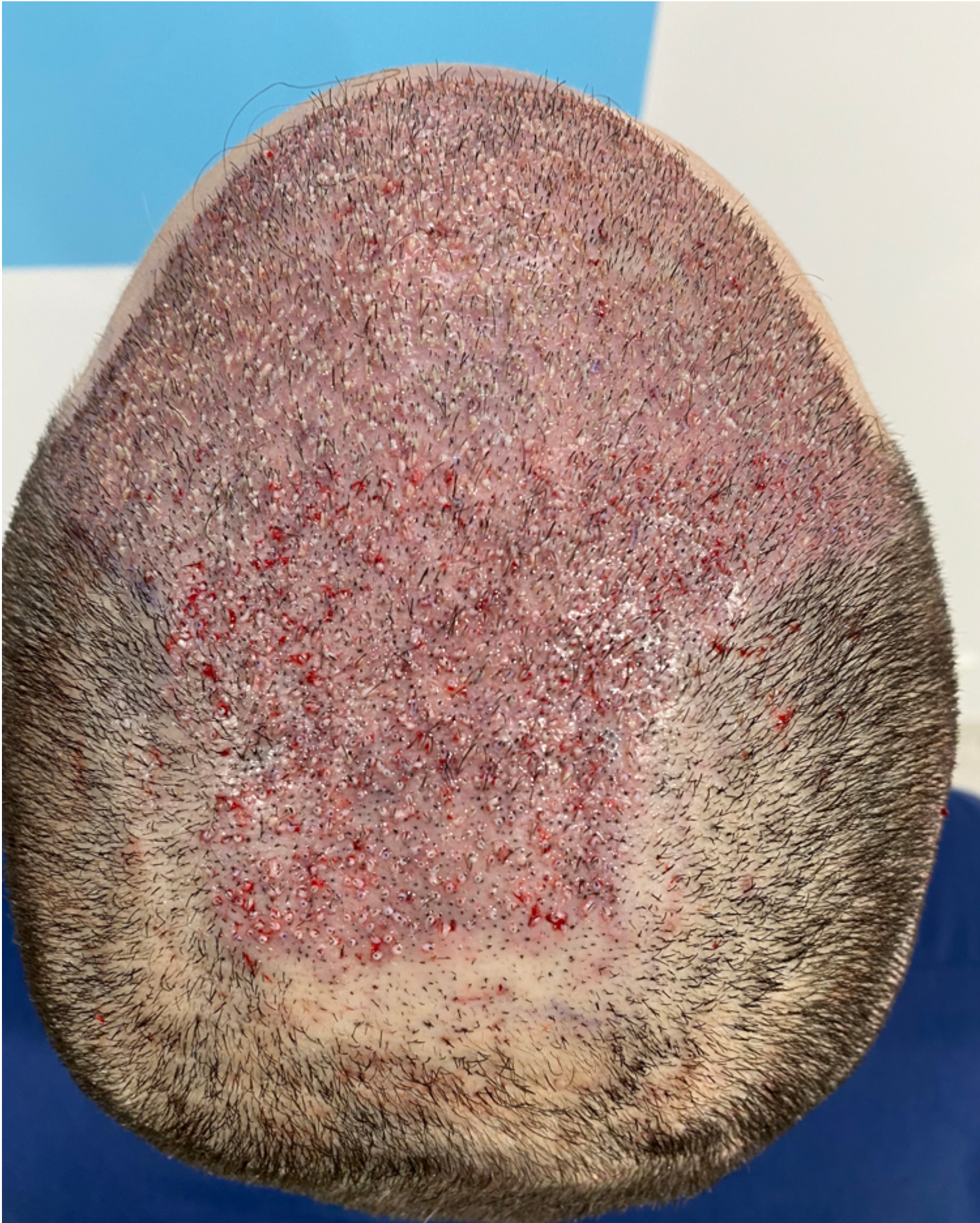


MEDIKEMOS
HAIR TRANSPLANTATION

4) [NM-PRE1.jpg](#), downloaded 242 times



5) [NM.jpg](#), downloaded 241 times



Subject: Aw: CASE DR. LUPANZULA - MEDIKEMOS CLINIC: 3112 UFS, FUE, FRONT AND MID SCALP

Posted by [GrafvonGraft](#) on Thu, 01 Jun 2023 14:27:12 GMT

[View Forum Message](#) <> [Reply to Message](#)

Hi,
nice job

Subject: Aw: CASE DR. LUPANZULA - MEDIKEMOS CLINIC: 3112 UFS, FUE, FRONT AND MID SCALP

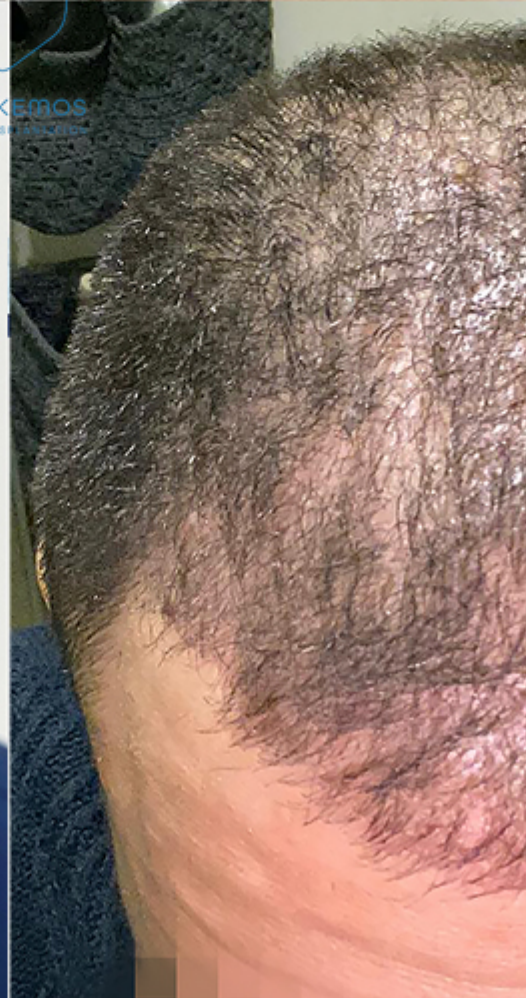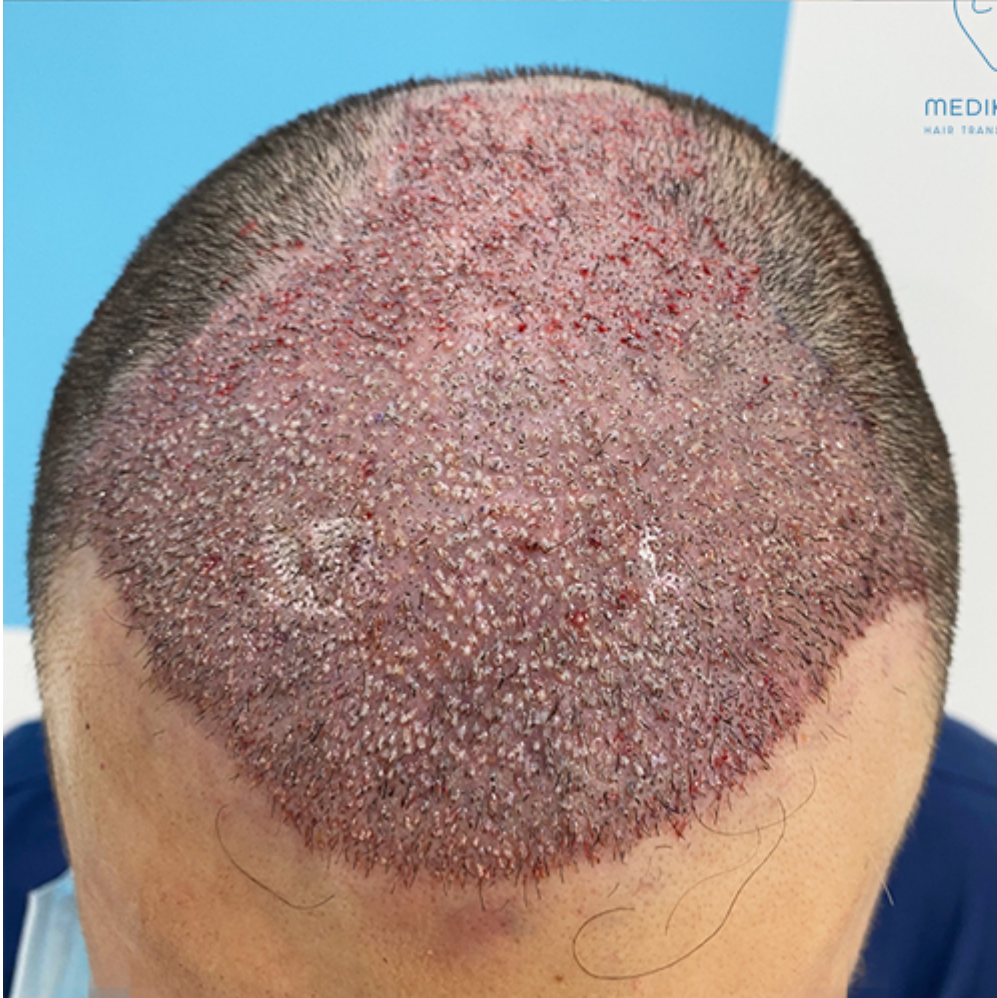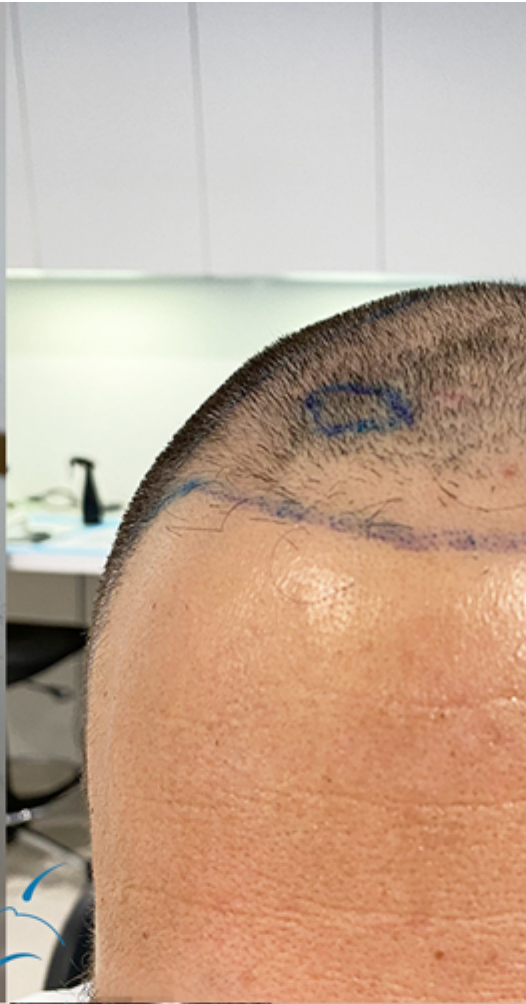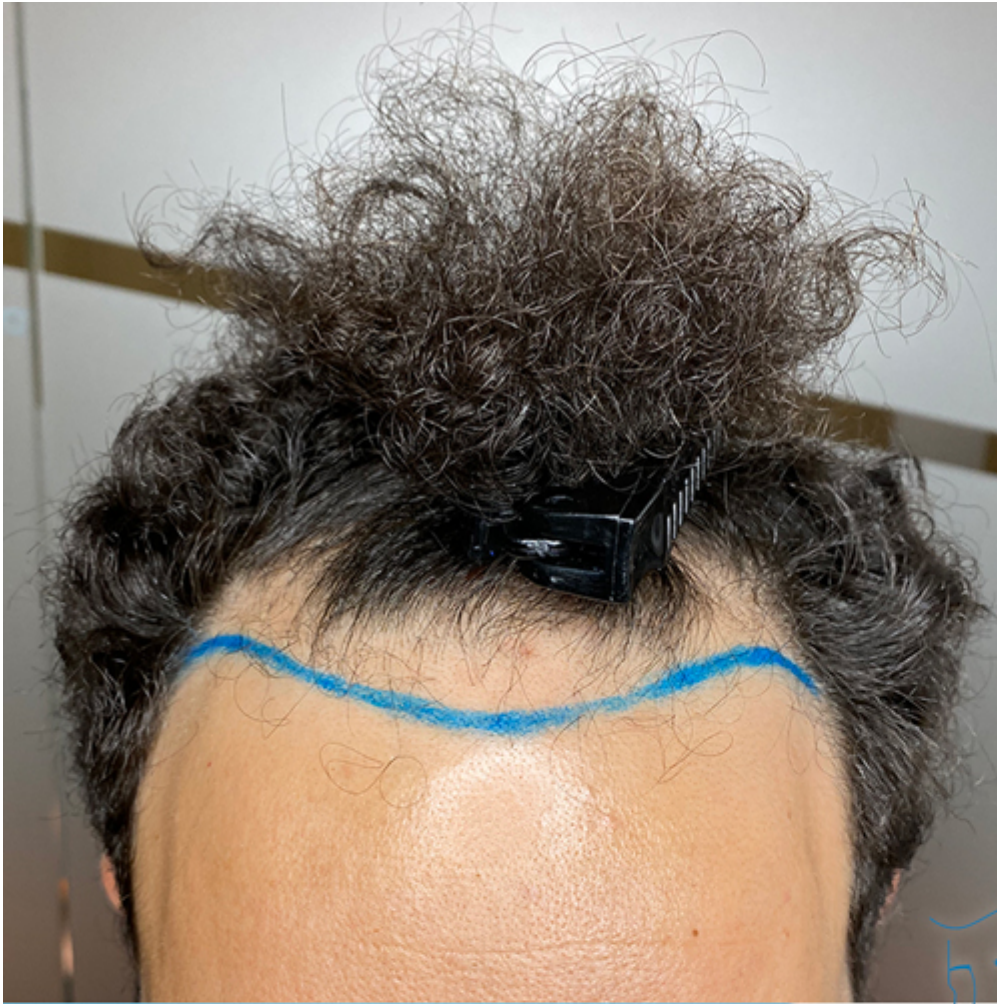Posted by [Giuseppe-Medikemos Clinic](#) on Mon, 05 Jun 2023 09:24:42 GMT

[View Forum Message](#) <> [Reply to Message](#)

Update 1 month post surgery

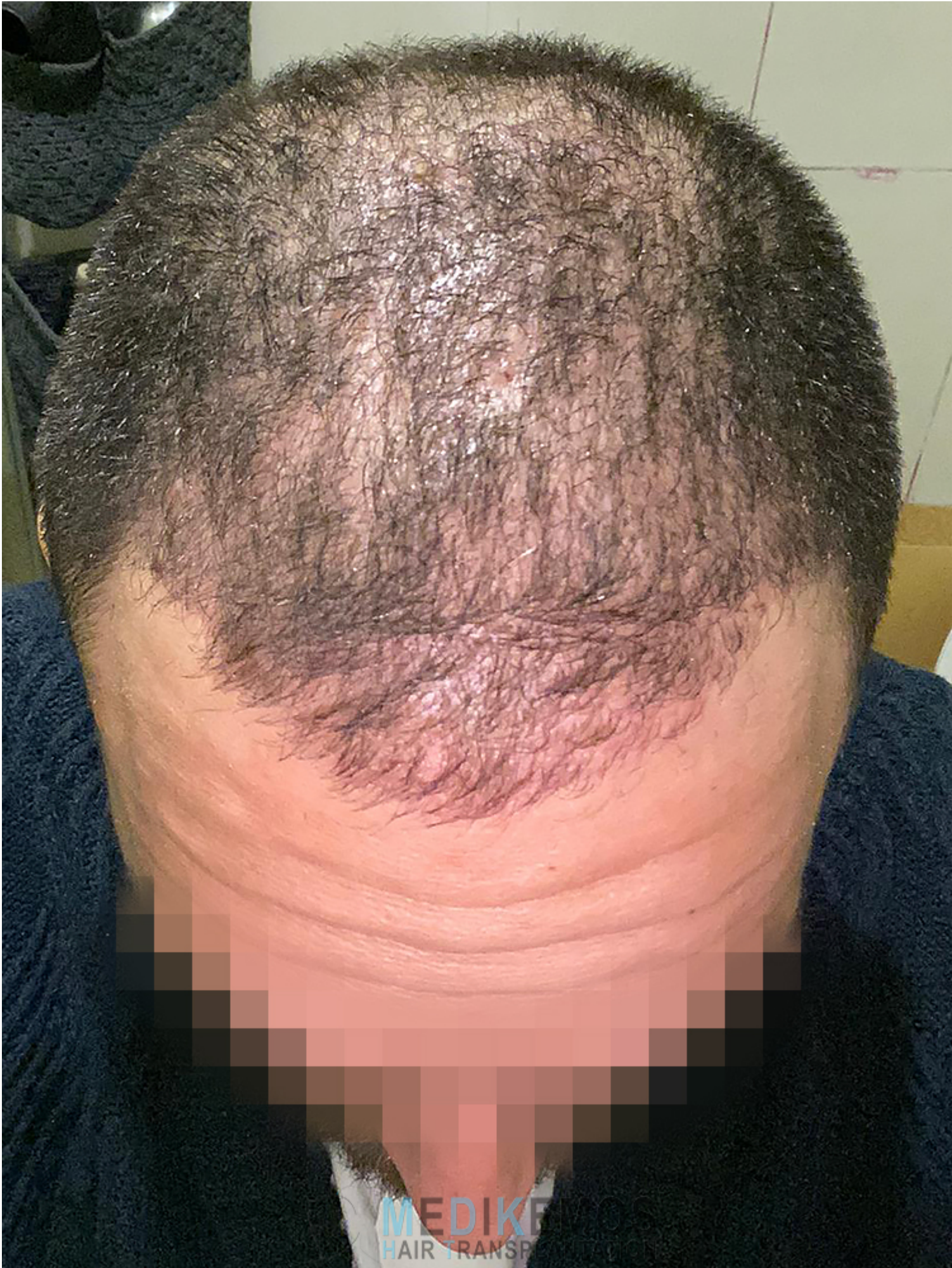File Attachments

1) [NM 1MONTH_PROG .jpg](#), downloaded 203 times



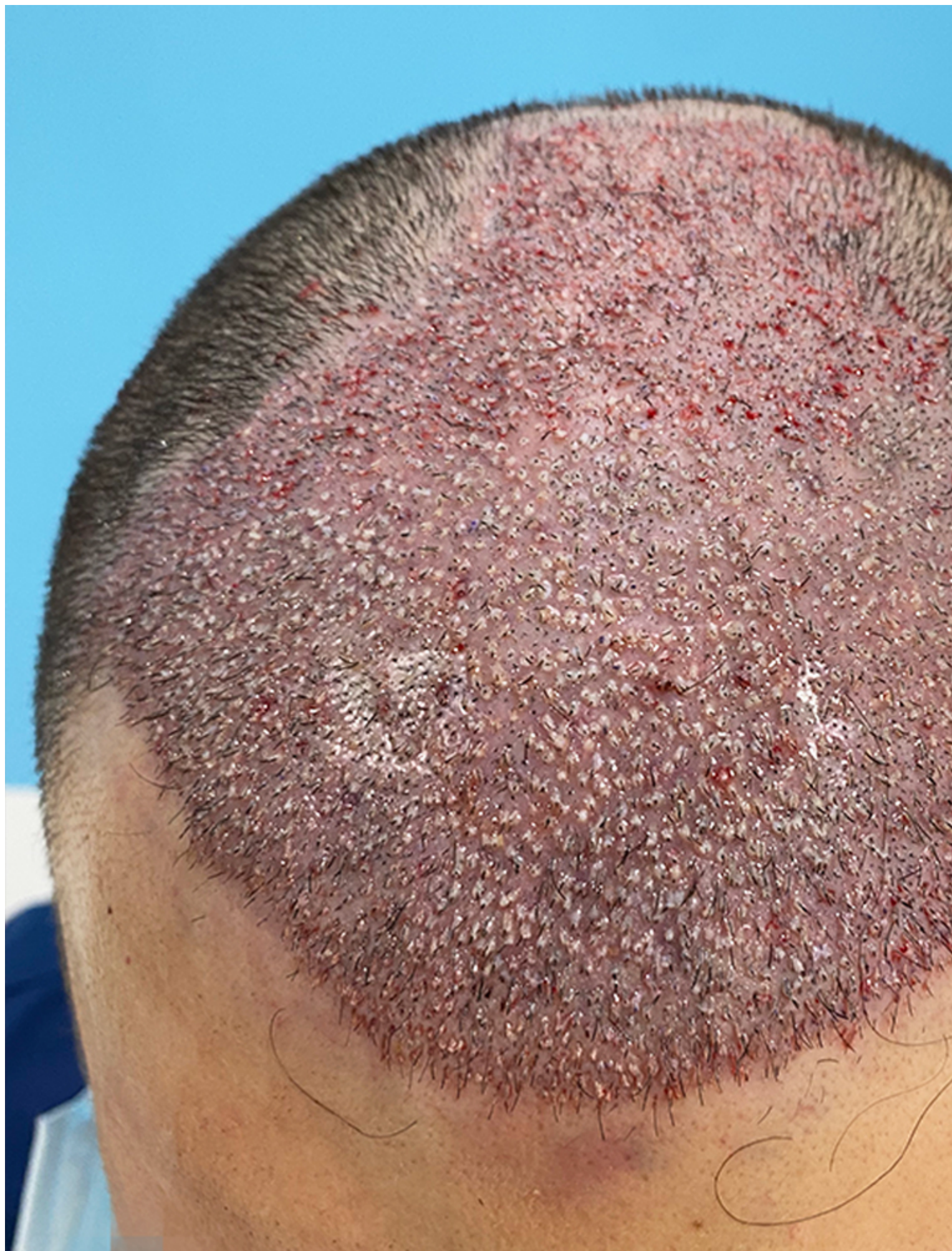MEDIKEMOS
HAIR TRANSPLANTATION

2) [NM-1Month.jpg](#), downloaded 144 times



MEDIKE
HAIR TRANSPLANT

3) [NM-Post-1Month.jpg](#), downloaded 145 times



Subject: Aw: CASE DR. LUPANZULA - MEDIKEMOS CLINIC: 3112 UFS, FUE, FRONT AND MID SCALP

Posted by [Giuseppe-Medikemos Clinic](#) on Thu, 22 Jun 2023 16:55:18 GMT

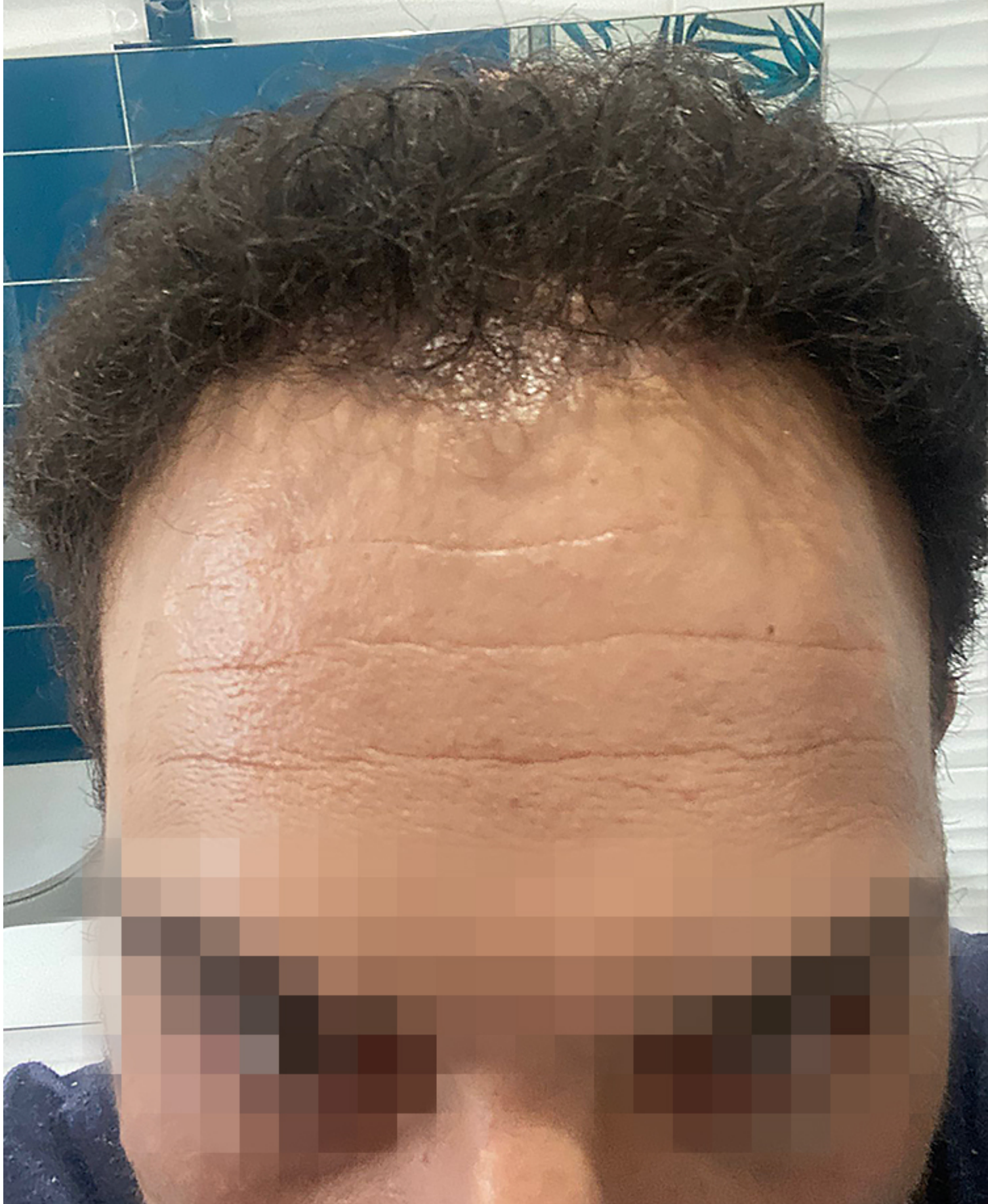[View Forum Message](#) <> [Reply to Message](#)

6 months after the surgery | 6 Monate nach der Operation

File Attachments

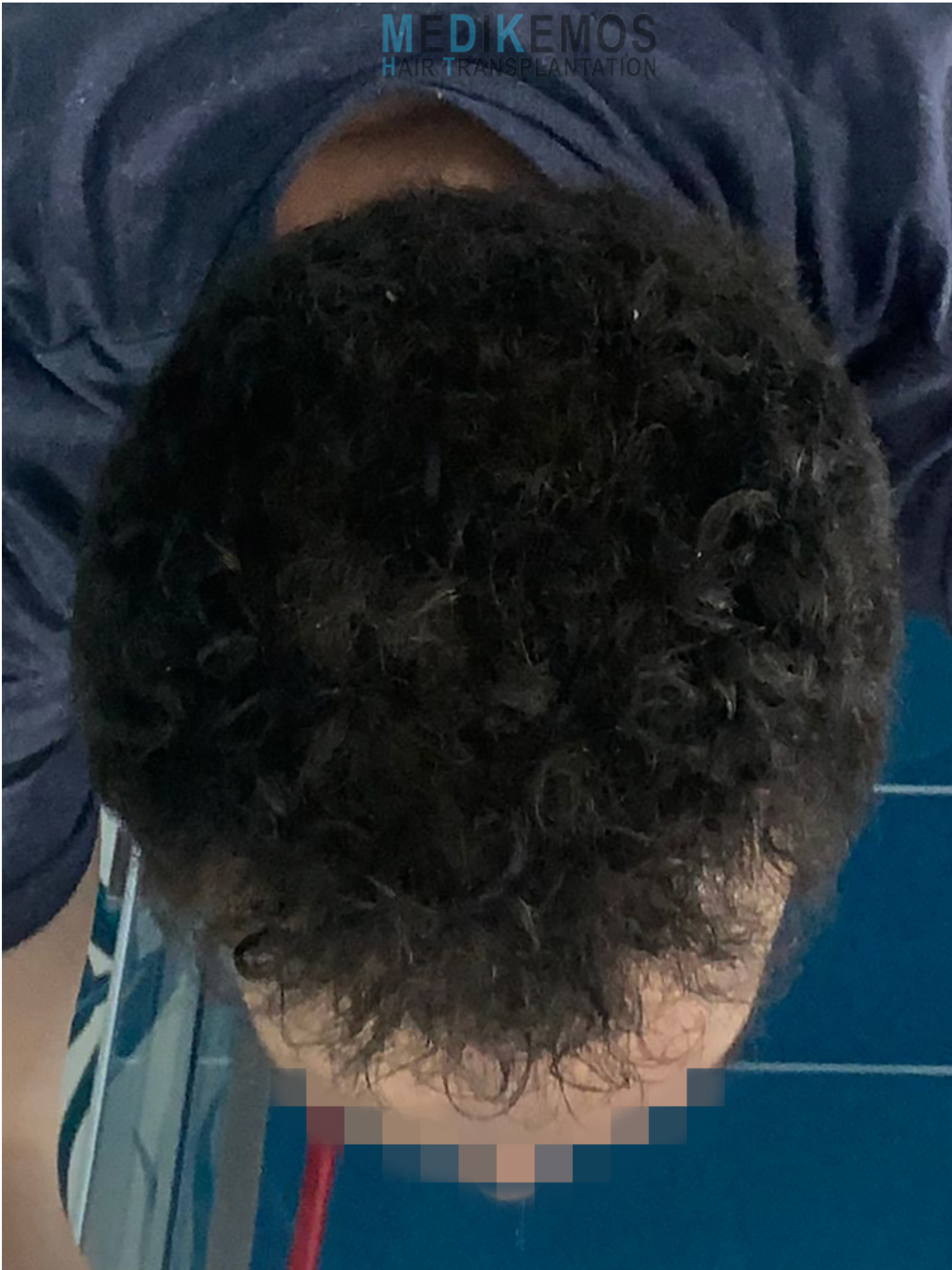1) [NM_6-months-1x.jpg](#), downloaded 221 times

MEDIKEMOS
HAIR TRANSPLANTATION

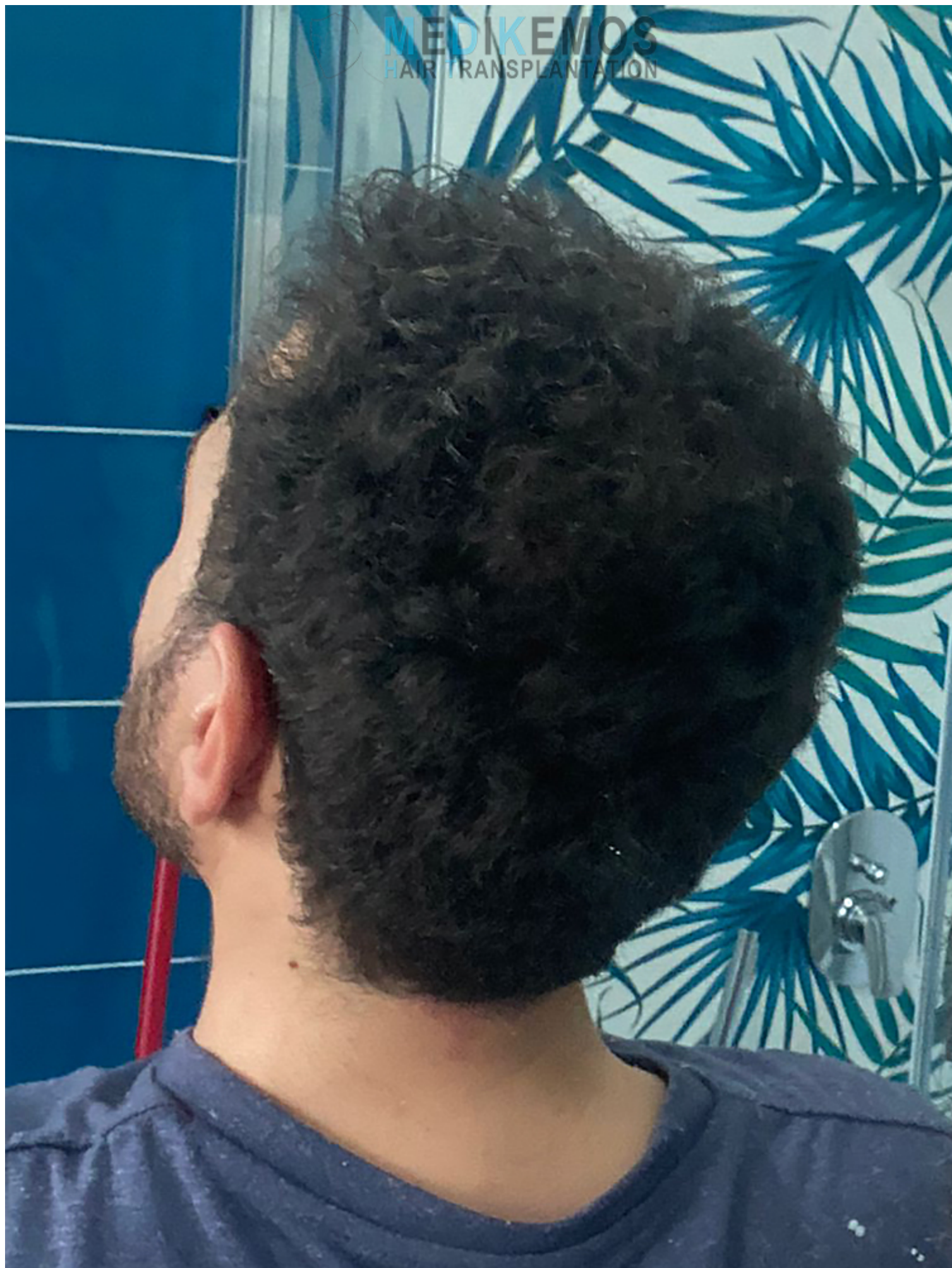

2) [NM_6-months-1x-1.jpg](#), downloaded 180 times

MEDIKEMOS
HAIR TRANSPLANTATION



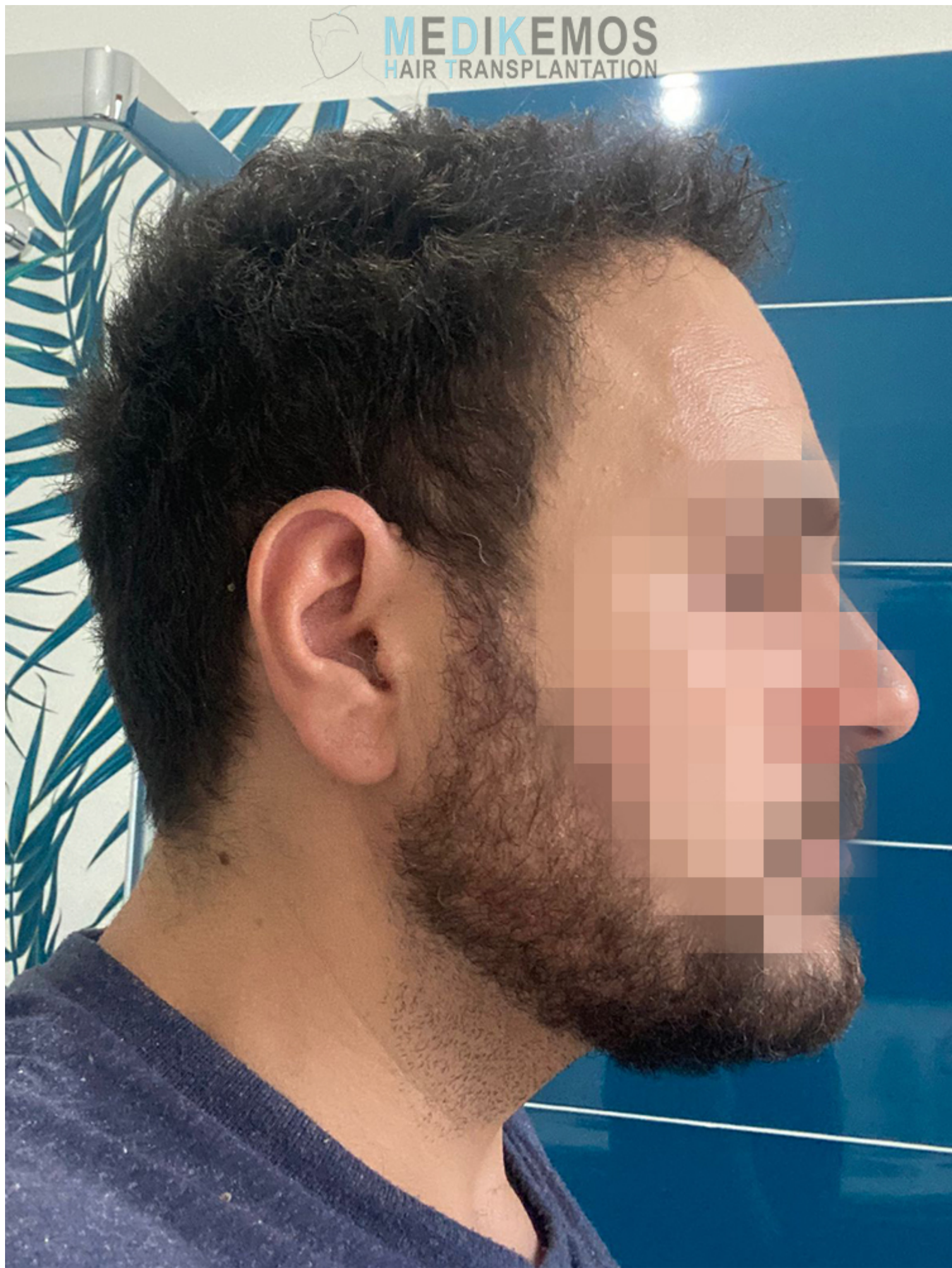3) [NM_6-months-1x-2.jpg](#), downloaded 152 times



4) [NM_6-months-1x-3.jpg](#), downloaded 157 times



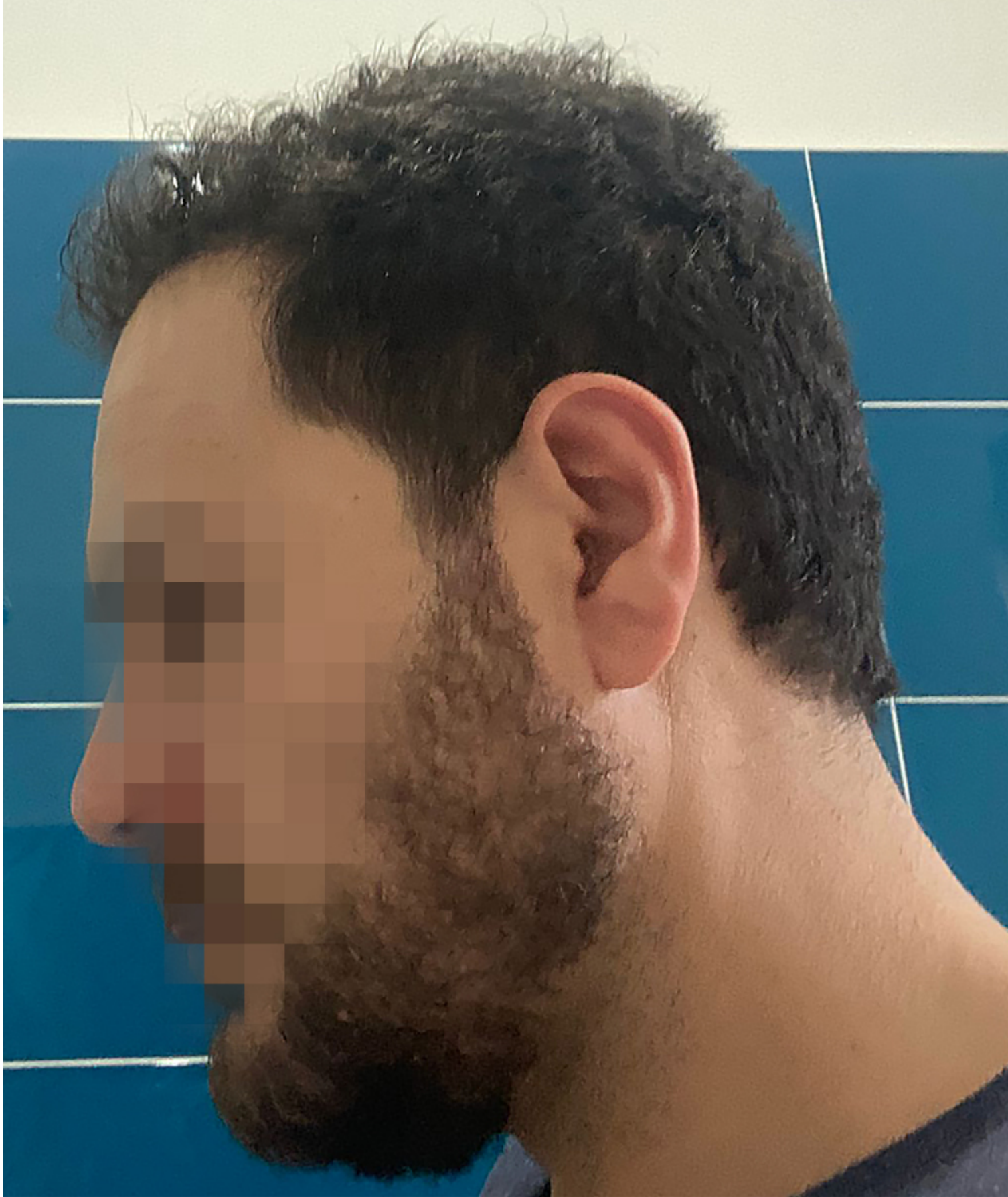MEDIKEMOS
HAIR TRANSPLANTATION



5) [NM_6-months-1x-4.jpg](#), downloaded 186 times



MEDIKEMOS
HAIR TRANSPLANTATION



Subject: Aw: CASE DR. LUPANZULA - MEDIKEMOS CLINIC: 3112 UFS, FUE, FRONT AND MID SCALP

Posted by [Okarin1993](#) on Fri, 08 Sep 2023 13:56:54 GMT

[View Forum Message](#) <> [Reply to Message](#)

He has a similar hair structure to mine. It seems he also has problems with the growth rate in the middle?

How long had the patient had numbness problems or none at all?

Subject: Aw: CASE DR. LUPANZULA - MEDIKEMOS CLINIC: 3112 UFS, FUE, FRONT AND MID SCALP

Posted by [rgv250blau](#) on Fri, 08 Sep 2023 15:56:59 GMT

[View Forum Message](#) <> [Reply to Message](#)

Okarin1993 schrieb am Fr, 08 September 2023 15:56 He has a similar hair structure to mine. It seems he also has problems with the growth rate in the middle?

How long had the patient had numbness problems or none at all?

Die Bilder sagen mal garnichts aus. Bei den locken reicht ne 10er Dichte. Haarlinie erkennt man auch nicht.

Subject: Aw: CASE DR. LUPANZULA - MEDIKEMOS CLINIC: 3112 UFS, FUE, FRONT AND MID SCALP

Posted by [Okarin1993](#) on Fri, 08 Sep 2023 16:42:12 GMT

[View Forum Message](#) <> [Reply to Message](#)

Also so krasse locken hat er jetzt auch nicht, eher trockenes Haar wie ich und Wellen mit locken.

Wenn ich meine Haare natürlich lasse ähnlich wie auf dem Foto dann sieht man extrem meine Kopfhaut durch. Da die Wellen und locken viel Licht durchlassen.

Wenn ich sie glätte legen sich die Haare aufeinander und man sieht keine Kopfhaut mehr durch.

Damals nach meiner 1 op war das extrem auffällig, hatte 20er dichte oder so und wellig sah es aus als hätte ich kaum Haare mehr auf dem Kopf. Glatt hingegen sah es viel dichter aus. Sogar mein Umfeld hat das gemerkt, aber denke es liegt nicht an der haarform sondern an der Haarstruktur.

Man kann ja trotz locken Low porosity hair haben oder halt eben wie auf dem Foto oder eher high porosity hair. High porosity kann die Feuchtigkeit nicht speichern und paar Stunden nachden stylen kann dann Licht durch das Keratin hindurch scheinen.

Die Illusion einer ht greift halt schlechter wenn alle Haare nicht an Ort und Stelle bleiben.

Ja, gebe dir recht das man die Haarlinie nur erahnen kann,

Subject: Aw: CASE DR. LUPANZULA - MEDIKEMOS CLINIC: 3112 UFS, FUE, FRONT AND MID SCALP

Posted by [rgv250blau](#) on Fri, 08 Sep 2023 19:10:42 GMT

[View Forum Message](#) <> [Reply to Message](#)

Okarin1993 schrieb am Fr, 08 September 2023 18:42Also so krasse locken hat er jetzt auch nicht, eher trockenes Haar wie ich und Wellen mit locken.

Wenn ich meine Haare natürlich lasse ähnlich wie auf dem Foto dann sieht man extrem meine Kopfhaut durch. Da die Wellen und locken viel Licht durchlassen.

Wenn ich sie glätte legen sich die Haare aufeinander und man sieht keine Kopfhaut mehr durch.

Damals nach meiner 1 op war das extrem auffällig, hatte 20er dichte oder so und wellig sah es aus als hätte ich kaum Haare mehr auf dem Kopf. Glatt hingegen sah es viel dichter aus. Sogar mein Umfeld hat das gemerkt, aber denke es liegt nicht an der haarform sondern an der Haarstruktur.

Man kann ja trotz locken Low porosity hair haben oder halt eben wie auf dem Foto oder eher high porosity hair. High porosity kann die Feuchtigkeit nicht speichern und paar Stunden nachden stylen kann dann Licht durch das Keratin hindurch scheinen.

Die Illusion einer ht greift halt schlechter wenn alle Haare nicht an Ort und Stelle bleiben.

Ja, gebe dir recht das man die Haarlinie nur erahnen kann,

Das Ausfallmuster von Ihm ist ja sehr ungewöhnlich nicht wirklich Male pattern. Bist du denn mit deinem Ergebnis nicht zufrieden?

Subject: Aw: CASE DR. LUPANZULA - MEDIKEMOS CLINIC: 3112 UFS, FUE, FRONT AND MID SCALP

Posted by [Okarin1993](#) on Sat, 09 Sep 2023 10:51:54 GMT

[View Forum Message](#) <> [Reply to Message](#)

Nein nicht wirklich da mir einige Punkte nicht so gefallen haben wie;

Ins miniturisiertes Haar wurde nicht reingepflanzt und ist durch die op dann ausgefallen und nicht mehr gewachsen.

Habe selbst nach 16 Monaten noch nervenprobleme auf der Kopfhaut auch auf der tonsur dabei wurde da weit und breit nichts gemacht.

Anwuchsrate hier und da undicht.

Alte grafts von einer OP aus Deutschland konnten nicht entfernt werden, da paar grafts auf einen Stirnmuskel lagen. Habe jetzt halt noch mehr grafts die sich bewegen wenn ich die Stirn runzel, man hätte mich wenigstens runzeln lassen können um starke Stellen zu umfahren.

Subject: Aw: CASE DR. LUPANZULA - MEDIKEMOS CLINIC: 3112 UFS, FUE, FRONT AND MID SCALP

Posted by [Tom10](#) on Sat, 09 Sep 2023 10:57:14 GMT

[View Forum Message](#) <> [Reply to Message](#)

Okarin1993 schrieb am Sa, 09 September 2023 12:51Nein nicht wirklich da mir einige Punkte nicht so gefallen haben wie;

Ins miniturisiertes Haar wurde nicht reingepflanzt und ist durch die op dann ausgefallen und nicht mehr gewachsen.

Habe selbst nach 16 Monaten noch nervenprobleme auf der Kopfhaut auch auf der tonsur dabei wurde da weit und breit nichts gemacht.

Anwuchsrate hier und da undicht.

Alte grafts von einer OP aus Deutschland konnten nicht entfernt werden, da paar grafts auf einen Stirnmuskel lagen. Habe jetzt halt noch mehr grafts die sich bewegen wenn ich die Stirn runzel, man hätte mich wenigstens runzeln lassen können um starke Stellen zu umfahren.

Bei wem warst du?

Subject: Aw: CASE DR. LUPANZULA - MEDIKEMOS CLINIC: 3112 UFS, FUE, FRONT AND MID SCALP

Posted by [rgv250blau](#) on Sat, 09 Sep 2023 10:59:53 GMT

[View Forum Message](#) <> [Reply to Message](#)

Okarin1993 schrieb am Sa, 09 September 2023 12:51Nein nicht wirklich da mir einige Punkte

nicht so gefallen haben wie;

Ins miniturisiertes Haar wurde nicht reingepflanzt und ist durch die op dann ausgefallen und nicht mehr gewachsen.

Habe selbst nach 16 Monaten noch nervenprobleme auf der Kopfhaut auch auf der tonsur dabei wurde da weit und breit nichts gemacht.

Anwuchsrate hier und da undicht.

Alte grafts von einer OP aus Deutschland konnten nicht entfernt werden, da paar grafts auf einen Stirnmuskel lagen. Habe jetzt halt noch mehr grafts die sich bewegen wenn ich die Stirn runzel, man hätte mich wenigstens runzeln lassen können um starke Stellen zu umfahren.

Das tut mir leid für dich.

Taubheit auf dem Kopf ist jetzt nach 6 Monaten vollkommen weg bei mir. Angewachsen ist eigentlich alles >95 %.

Warum konnten die grafts auf der Stirn nicht entfernt werden?

Subject: Aw: CASE DR. LUPANZULA - MEDIKEMOS CLINIC: 3112 UFS, FUE, FRONT AND MID SCALP

Posted by [Giuseppe-Medikemos Clinic](#) on Fri, 15 Sep 2023 20:30:04 GMT

[View Forum Message](#) <> [Reply to Message](#)

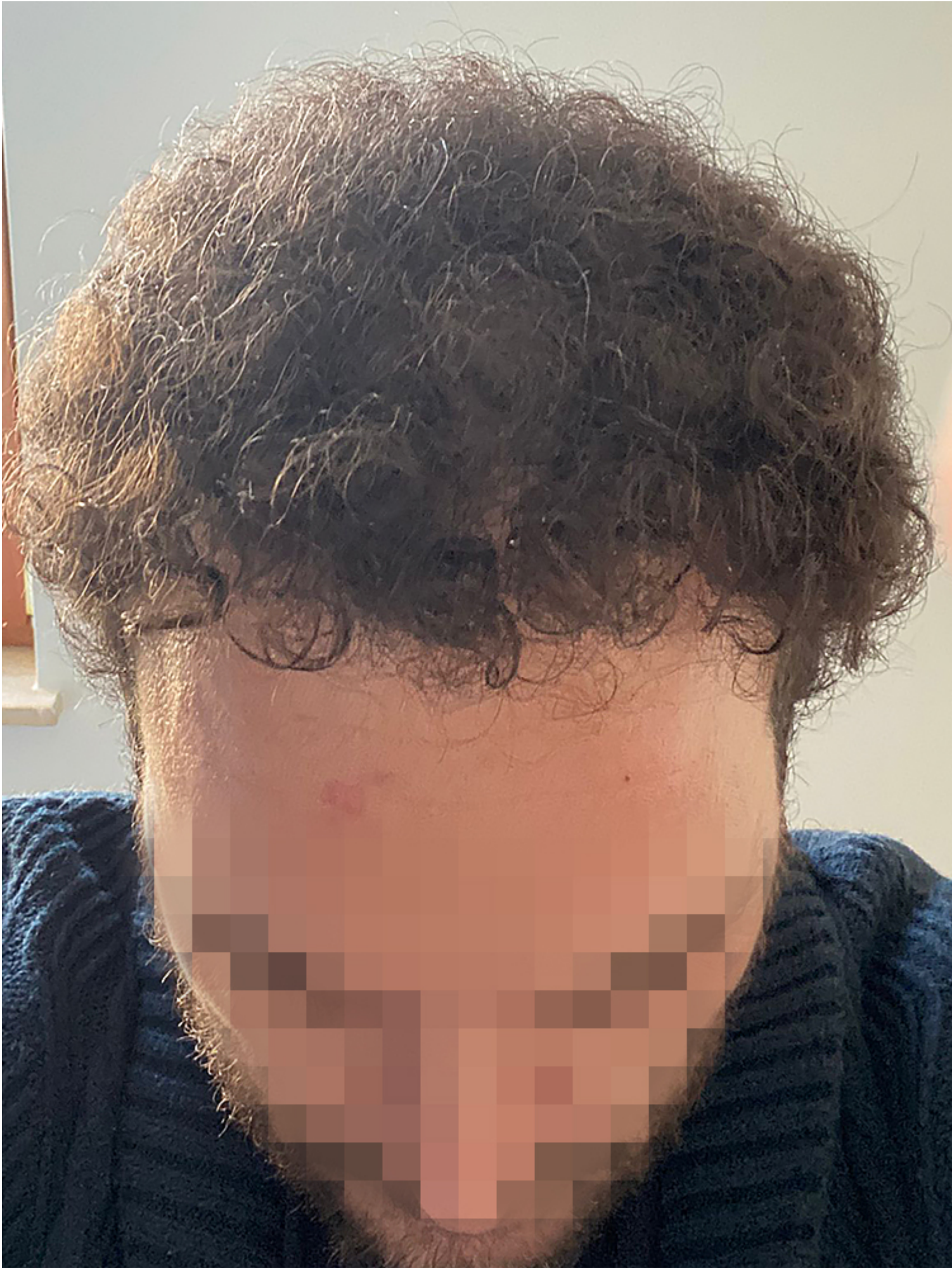11 months after the surgery | 11 Monate nach der Operation

File Attachments

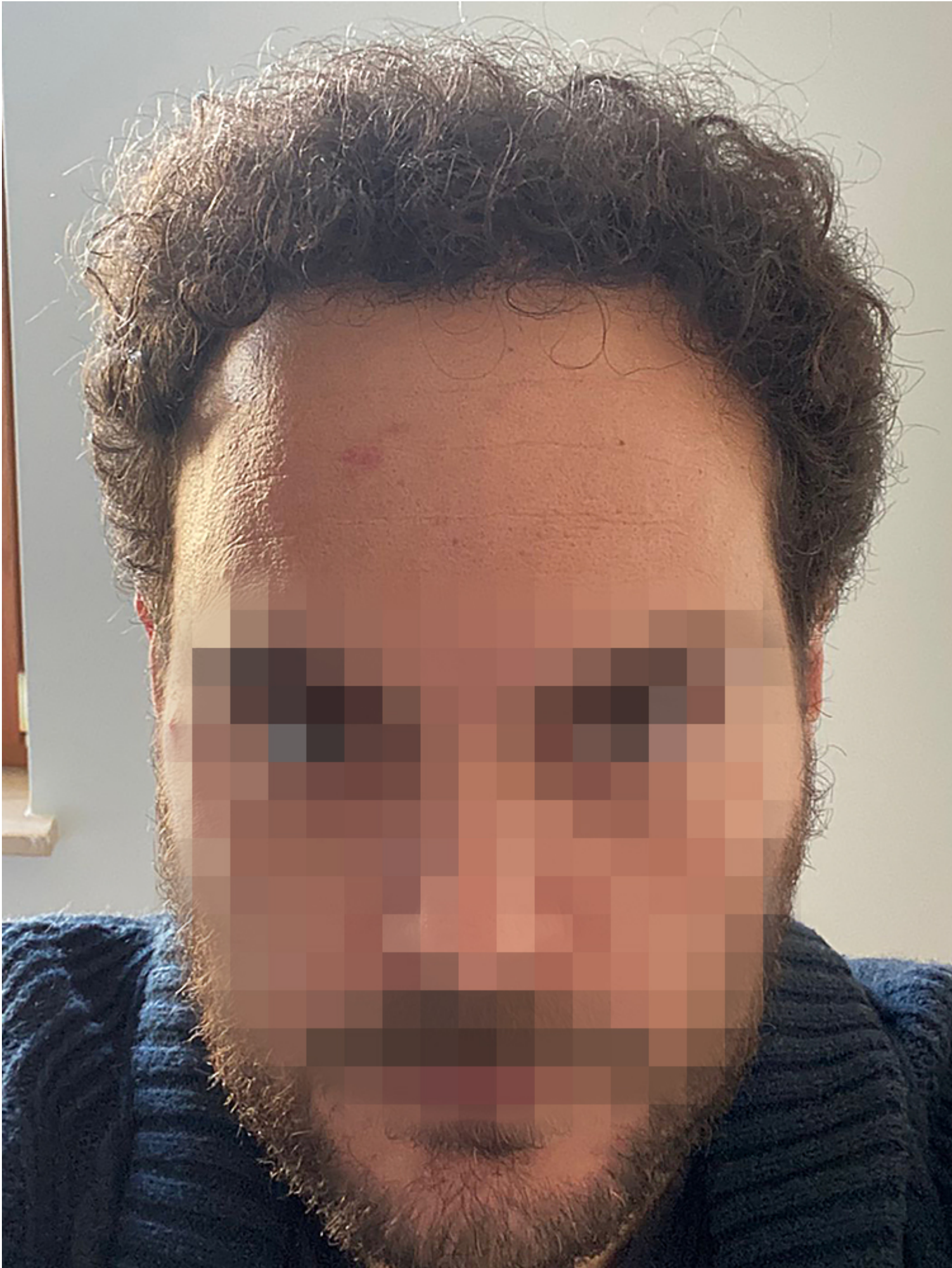1) [NM_11MONTHS-X1.jpg](#), downloaded 112 times



2) [NM_11MONTHS-X1-1.jpg](#), downloaded 104 times



3) [NM_11MONTHS-X1-2.jpg](#), downloaded 102 times



Subject: Aw: CASE DR. LUPANZULA - MEDIKEMOS CLINIC: 3112 UFS, FUE, FRONT AND MID SCALP

Posted by [Okarin1993](#) on Sat, 16 Sep 2023 11:33:15 GMT

[View Forum Message](#) <> [Reply to Message](#)

Would it be possible to see the hairline so that one could better assess the work?

Subject: Aw: CASE DR. LUPANZULA - MEDIKEMOS CLINIC: 3112 UFS, FUE, FRONT AND MID SCALP

Posted by [Giuseppe-Medikemos Clinic](#) on Mon, 02 Oct 2023 15:25:31 GMT

[View Forum Message](#) <> [Reply to Message](#)

14 Months after the surgery | 14 Monate nach der Operation

This is last update for this patient.

Overall, as seen in the images, the results for this surgery were excellent and the patient has expressed his gratitude. Happy with the results of this case.

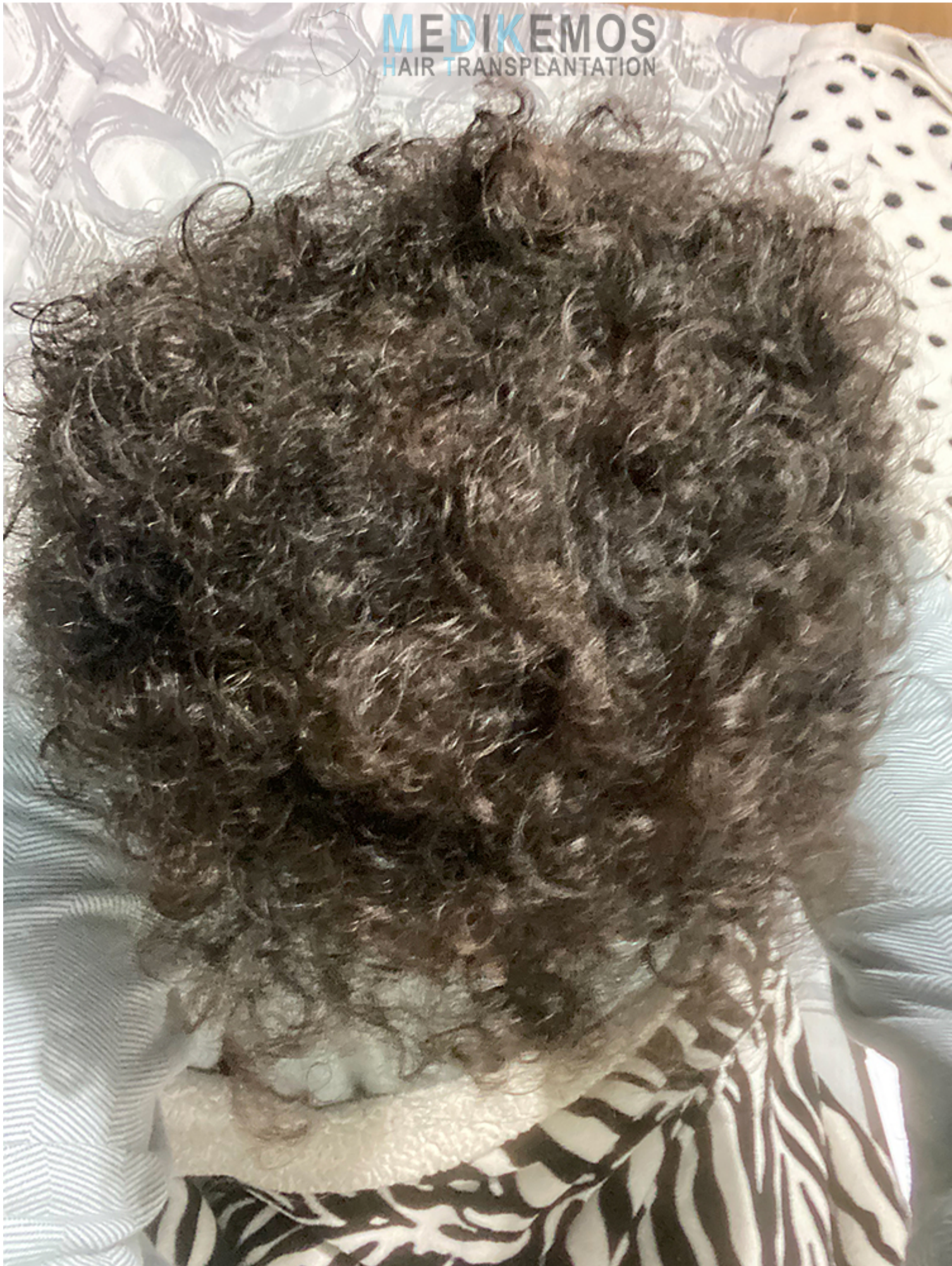Dies ist das letzte Update für diesen Patienten.

Insgesamt waren die Ergebnisse dieser Operation, wie auf den Bildern zu sehen ist, ausgezeichnet und der Patient hat seine Dankbarkeit zum Ausdruck gebracht. Ich bin mit den Ergebnissen dieses Falles zufrieden.

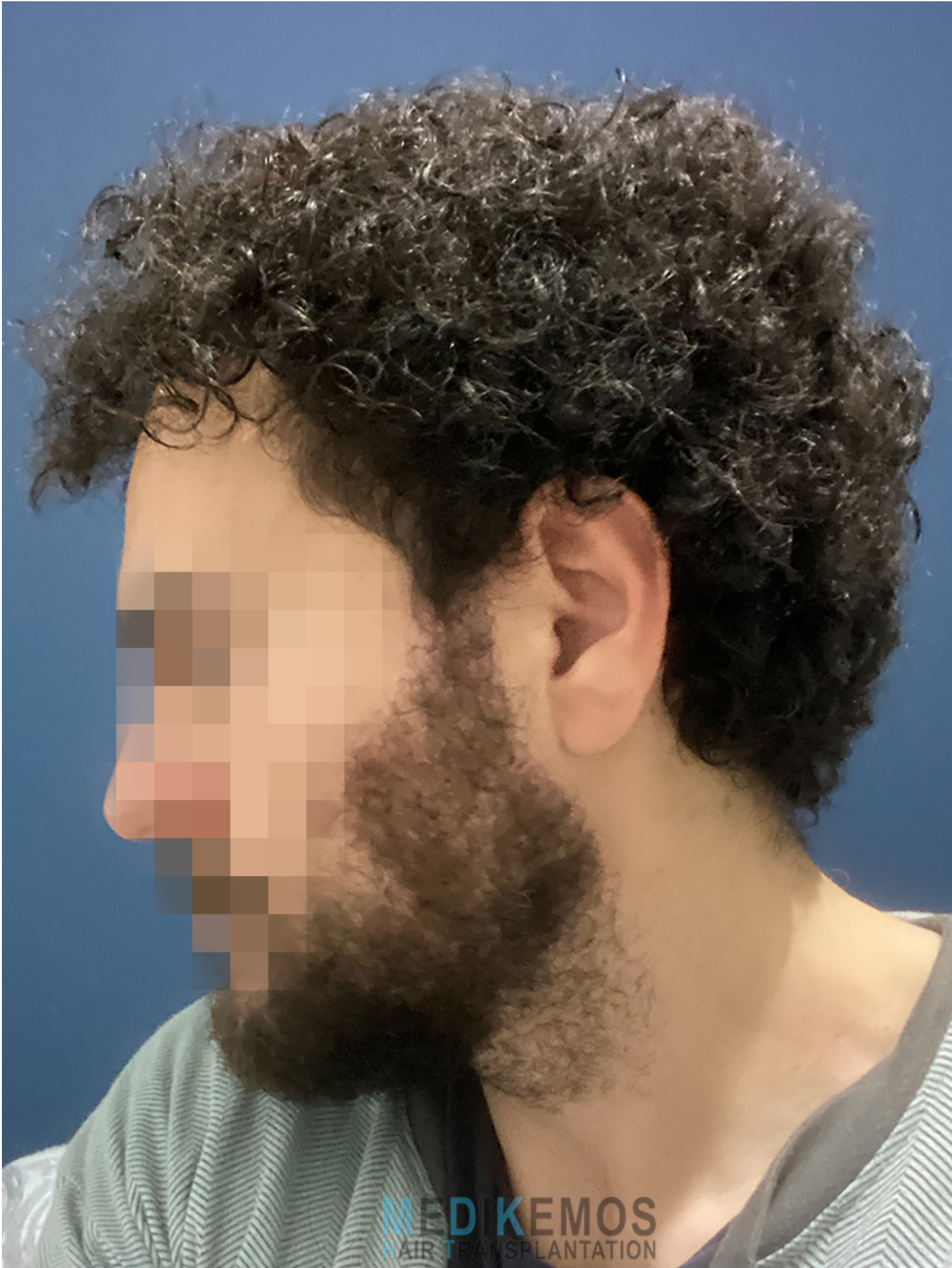File Attachments

1) [NM_14MONTHS-X1_1.jpg](#), downloaded 77 times

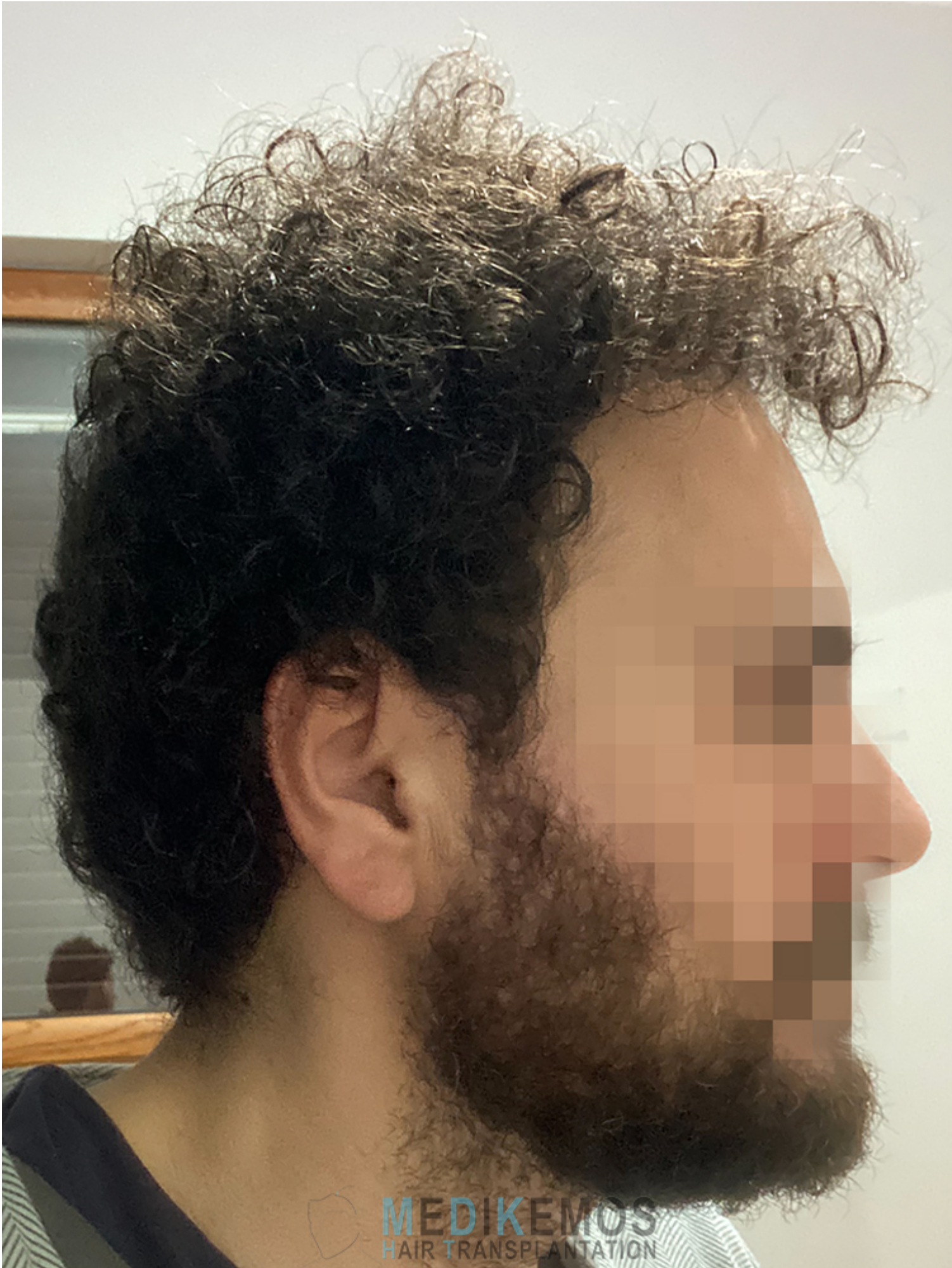MEDIKEMOS
HAIR TRANSPLANTATION



2) [NM_14MONTHS-X1_2.jpg](#), downloaded 54 times



3) [NM_14MONTHS-X1_3.jpg](#), downloaded 58 times

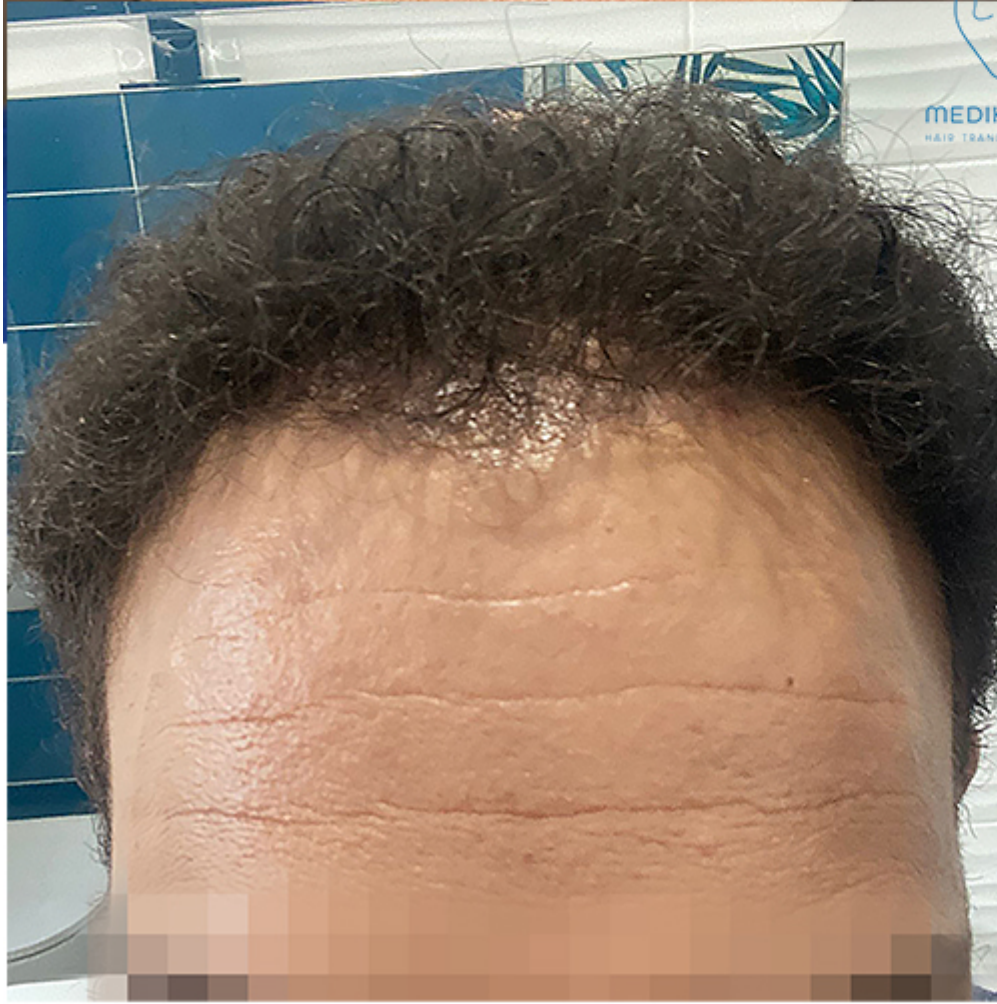
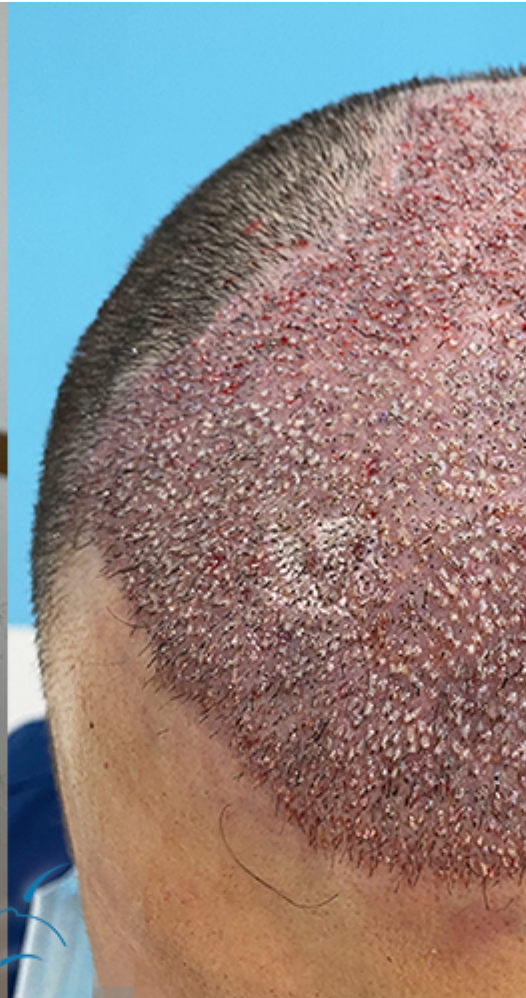
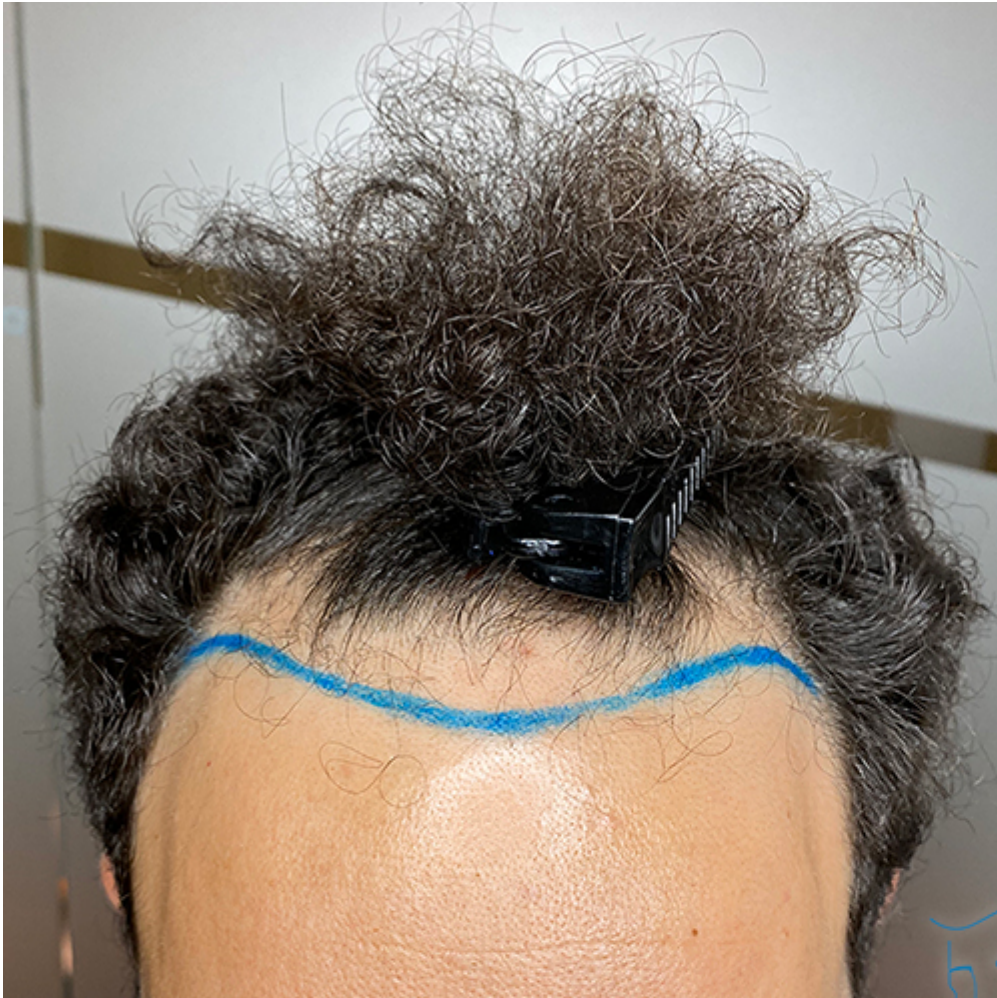MEDIKEMOS
HAIR TRANSPLANTATION

4) [NM_14MONTHS-X1_4.jpg](#), downloaded 52 times



5) [NM_14MONTHS-X4_1.jpg](#), downloaded 62 times



MEDIKEMOS
HAIR TRANSPLANTATION