
Subject: Probleme Spenderbereich - over harvesting?
Posted by [ChrisTop](#) on Tue, 06 Sep 2022 11:20:15 GMT
[View Forum Message](#) <> [Reply to Message](#)

Hallo Leute,

ich muss euch einmal um eure Einschätzung bitten.

Vorgeschichte:

Ich bin 27 Jahre alt und hatte lange Zeit mit HA zu kämpfen.

Im Jahr 2021 habe ich mich dazu entschlossen, eine HA in der Türkei zu machen, da mir ein Freund diese Klinik empfohlen hat.

Mit dem Ergebnis der HT I (3.400 Grafts) war ich auch im Grunde genommen zufrieden, bis auf eine Seite, bei der eine Lücke geblieben ist.

Die Klinik hat mir nachdem 12 Monate vergangen waren, die Möglichkeit unterbreitet, eine Repair zu machen und nur die Anreise zu zahlen.

Daraufhin habe ich am 30.07.22 meine zweite HT machen lassen und nicht wie gedacht, nur die eine Stelle, sondern nochmal die Fläche (und die Eingriffsstelle vergrößert, mit 2.100 Grafts).

Mich hat dies etwas erstaunt, aber habe auf die Erfahrung/Einschätzung des Teams vertraut.

Heute sind 1,25 Monate nach dem Eingriff vergangen und mir bereitet mein Spenderbereich extreme Sorgen. Er ist sehr ausgedünnt. Zumindest auf der einen Seite und ich frage mich natürlich und nun auch euch, ob Besserung in Sicht ist?

Ich habe mir jetzt Aloe Vera Gel gekauft, um den Spenderbereich mit Feuchtigkeit zu versorgen.

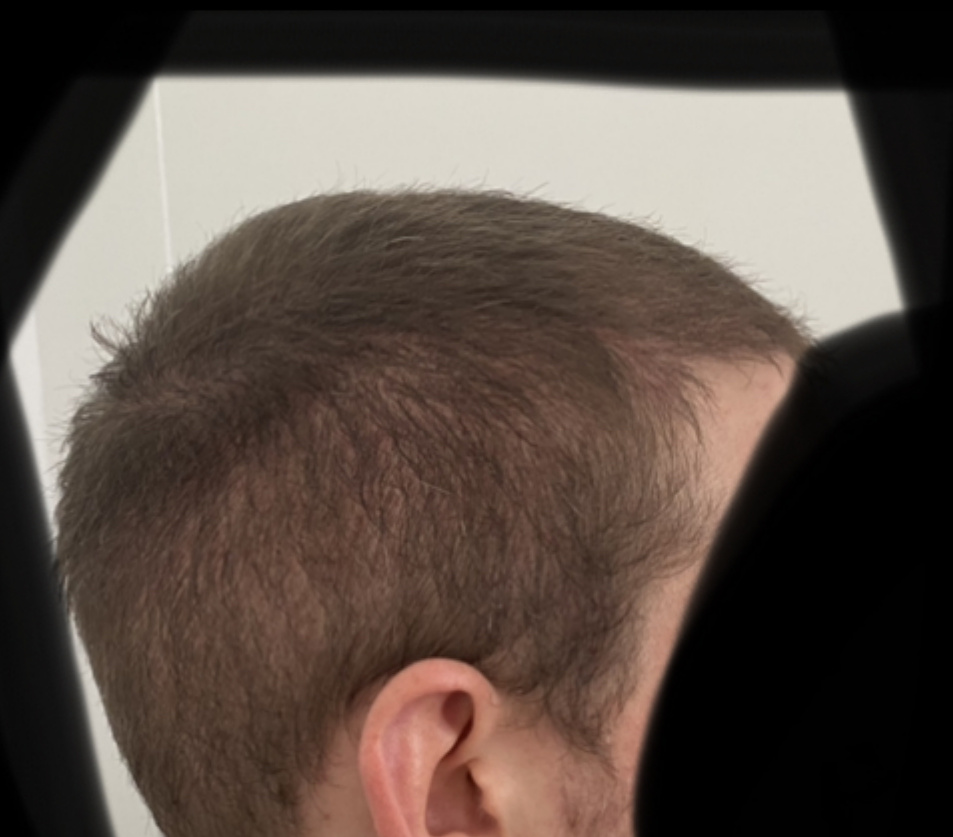Ich danke euch recht herzlich für eurer Feedback!

File Attachments

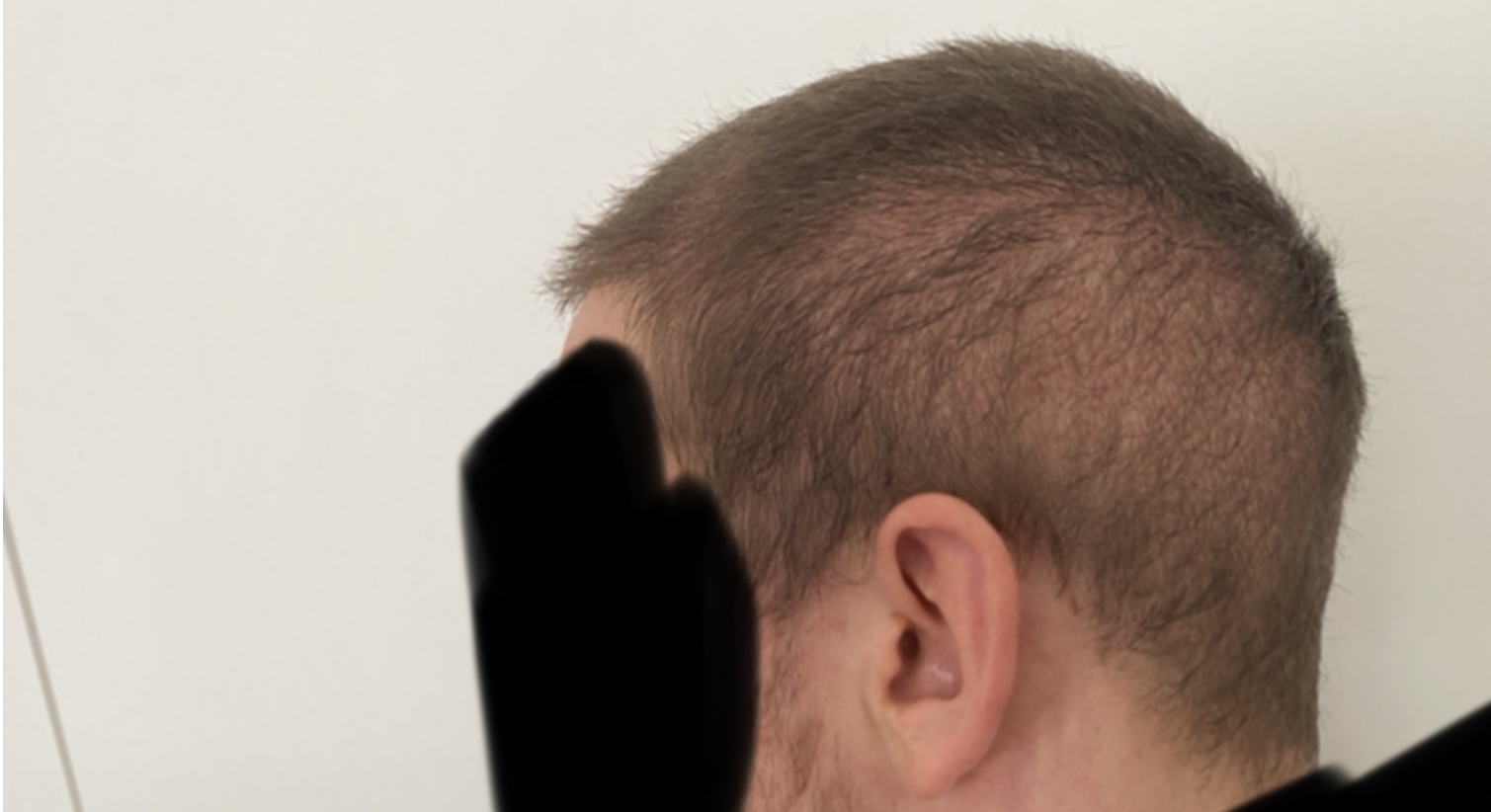
1) [BD3C4500-82CC-41D0-8469-6EB0BBD6F2A3.jpeg](#), downloaded 555 times



2) [61585A5C-B626-4BDB-82E4-7D019DC9D818.jpeg](#), downloaded 477 times



3) [4AA3EDAC-9869-4D30-BA3E-4947F30B2732.jpeg](#), downloaded 469 times



Subject: Aw: Probleme Spenderbereich - over harvesting?

Posted by [peterhase](#) on Tue, 06 Sep 2022 12:33:55 GMT

[View Forum Message](#) <> [Reply to Message](#)

wie sah es denn nach der 1. HT aus?

Warum sind die Haare schon so lang nach 1,25 Monaten?

Wo war die Lücke?

Bilder mit besserem Licht und etwas näher wäre gut

Subject: Aw: Probleme Spenderbereich - over harvesting?

Posted by [ChrisTop](#) on Tue, 06 Sep 2022 12:45:35 GMT

[View Forum Message](#) <> [Reply to Message](#)

Danke für deine Nachfragen.

Meine Lücke nach der ersten HT habe ich beigefügt und aufgrund dessen bin ich wieder hin, um diese verdichten zu lassen. Sie haben dann quasi alles nochmal gemacht.

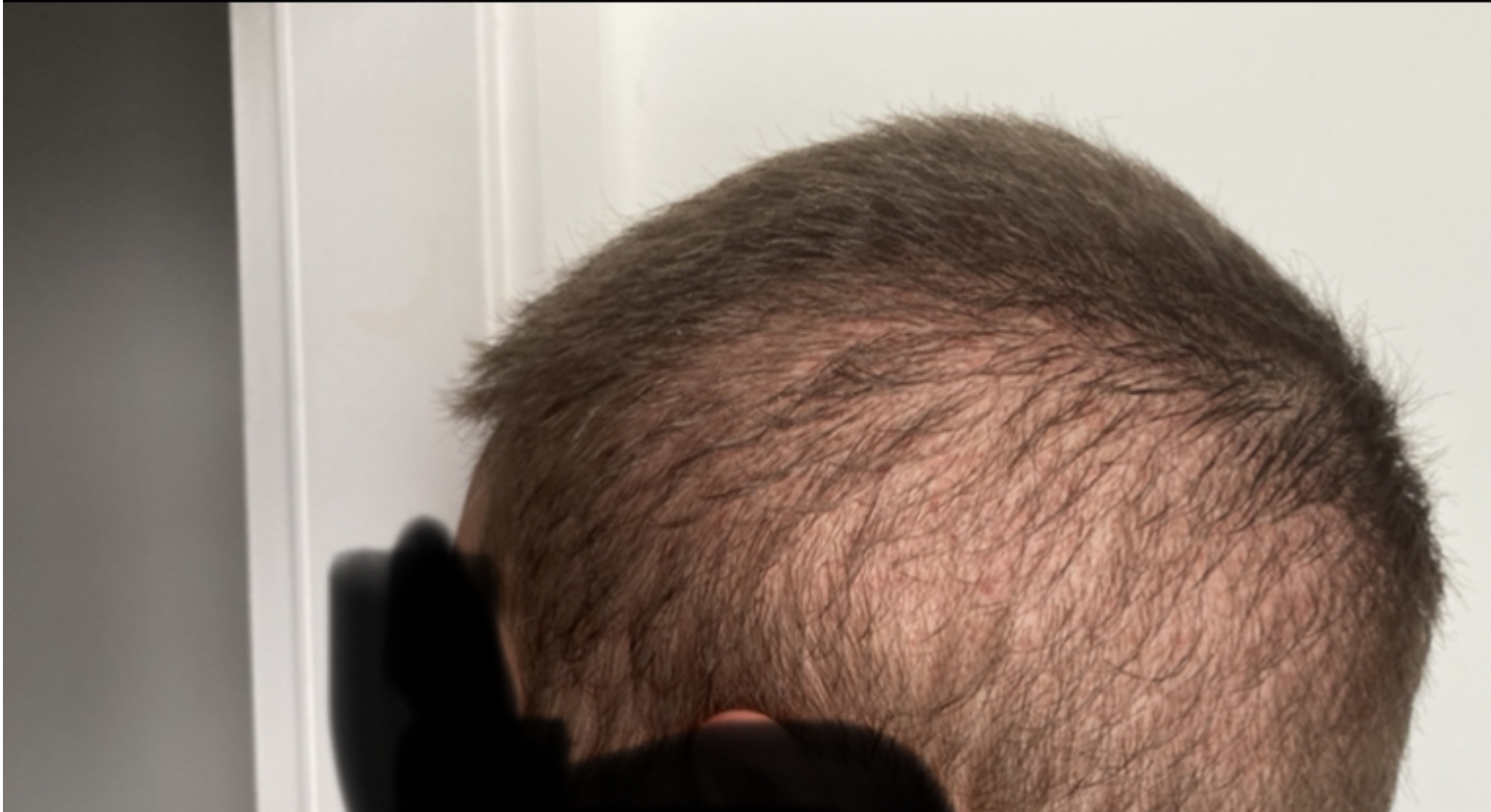
Warum so lang: keine Ahnung. Haare wachsen.. es sind auch in der Empfängerfläche bereits viele bis alle ausgefallen und die die dort noch stehen, sind wohl die von der ersten HT.

Ein besser belichtetes Fotos des Spenders ist auch anbei.

LG

File Attachments

1) [D58DEA11-06A2-43B4-8C40-808E217157A6.jpeg](#), downloaded 445 times



Subject: Aw: Probleme Spenderbereich - over harvesting?

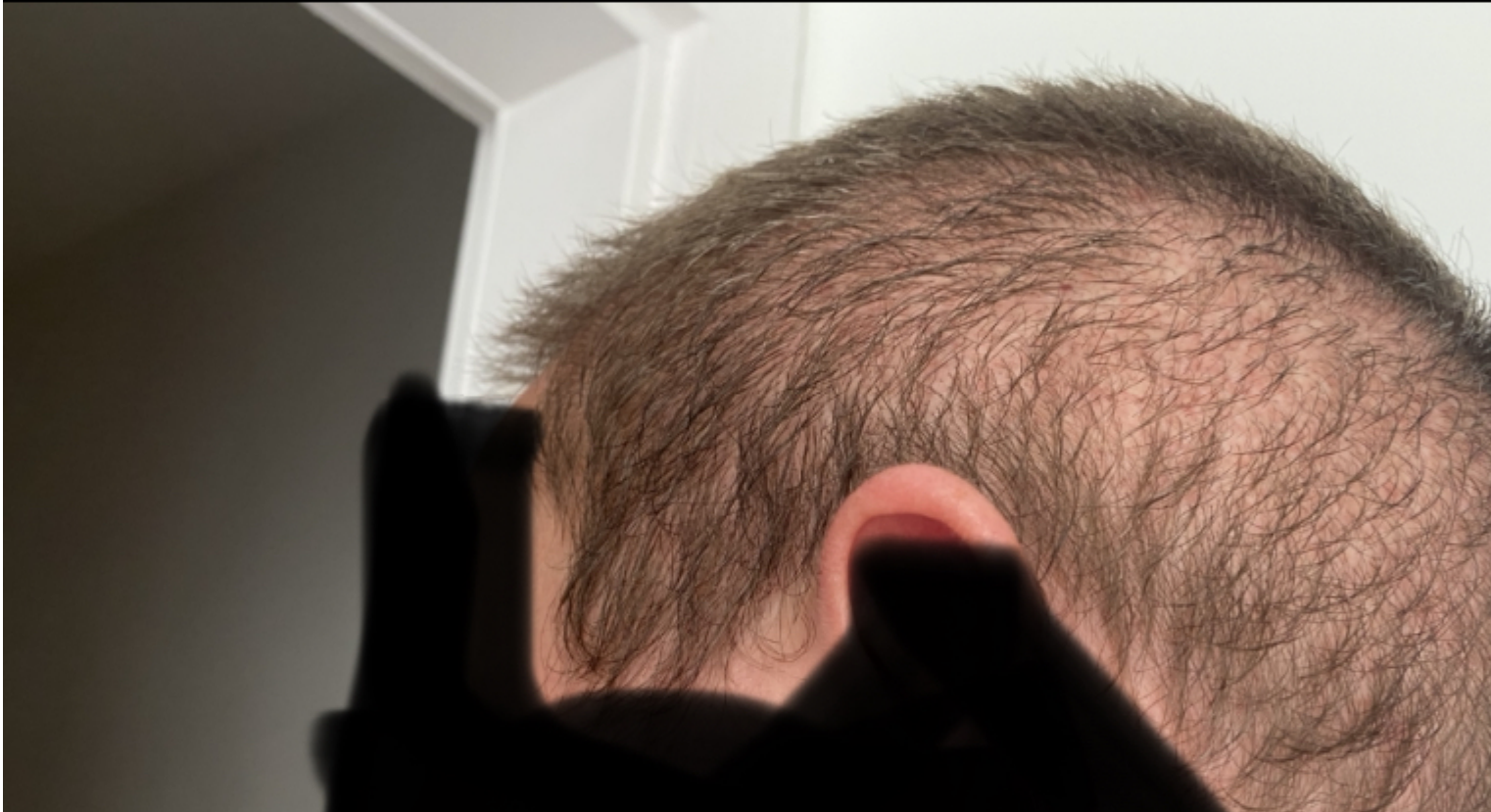
Posted by [ChrisTop](#) on Tue, 06 Sep 2022 12:50:07 GMT

[View Forum Message](#) <> [Reply to Message](#)

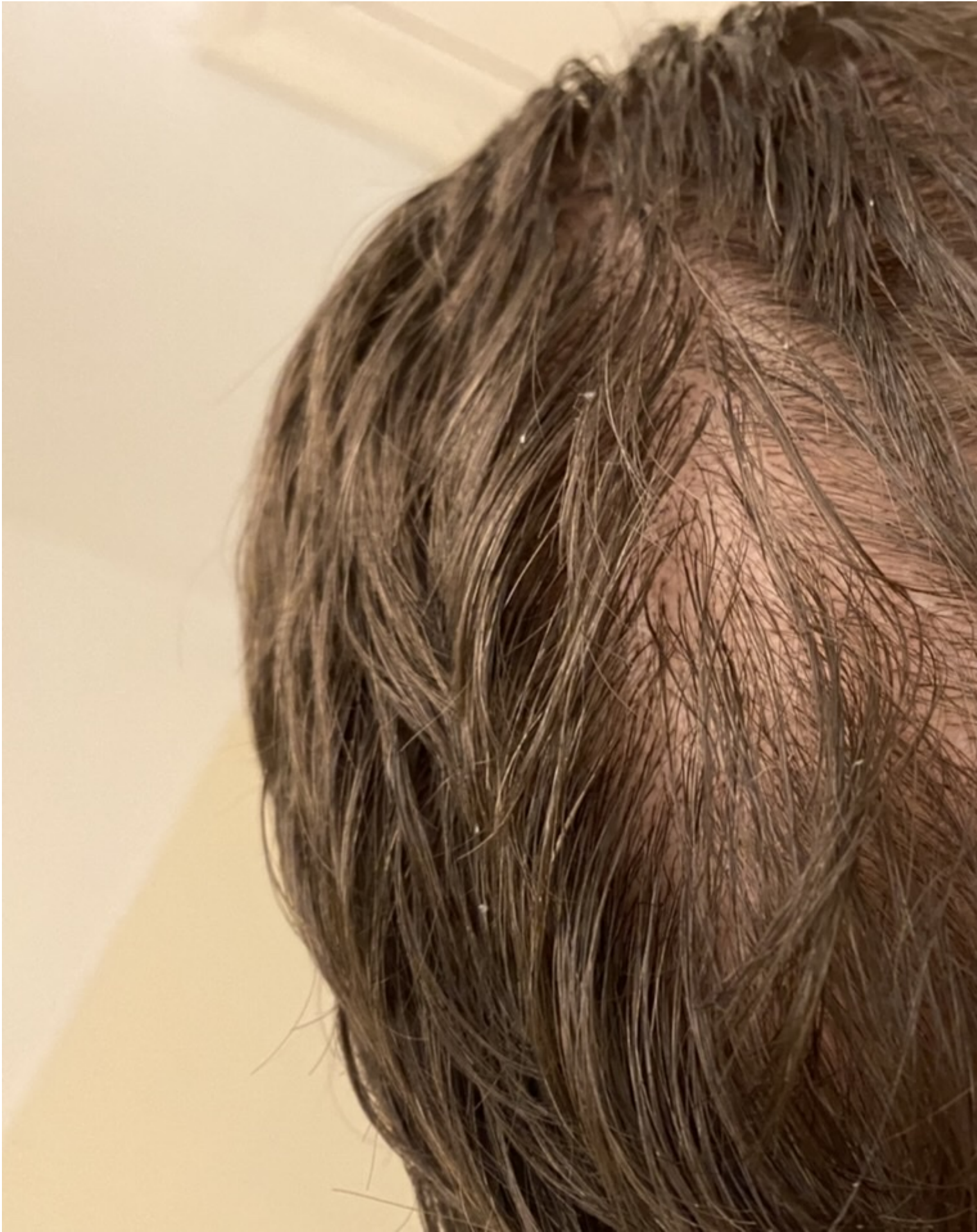Ganz schön schwierig aufgrund der eingeschränkten Datengröße, Fotos beizufügen.
Hier erneuter Versuch.

File Attachments

1) [5B27C520-2394-4EA3-A225-31552ACF0A8F.jpeg](#), downloaded 379 times



2) [F17722EB-E5C9-4068-BB8F-3E6AB1D53981.jpeg](#), downloaded 334 times



Subject: Aw: Probleme Spenderbereich - over harvesting?

Posted by [peterhase](#) on Tue, 06 Sep 2022 13:17:31 GMT

[View Forum Message](#) <> [Reply to Message](#)

Wie sah der Spender nach der 1. HT aus?

Rauchst du?

Der ganze Bereich ist ja auch noch rot und nach 1,25 Monaten kann man denke ich noch nicht viel sagen,

auf den Bildern sieht es so aus als ob nach ganz viele kleine schwache Härchen dazwischen sind, die vielleicht grade rausfallen und später wieder stärker rauskommen

Subject: Aw: Probleme Spenderbereich - over harvesting?

Posted by [ChrisTop](#) on Tue, 06 Sep 2022 13:30:51 GMT

[View Forum Message](#) <> [Reply to Message](#)

Bilder des Spenders 1 Jahr post HT 1 sind anbei.

Rauchen tue ich nicht.

Lieben Dank schon mal für deine Einschätzung, Peter.

Ist ja doch sehr bedrückend für mich, mit so einer Kopfseite umgehen zu müssen, wobei die andere Seite mehr als akzeptabel ist.

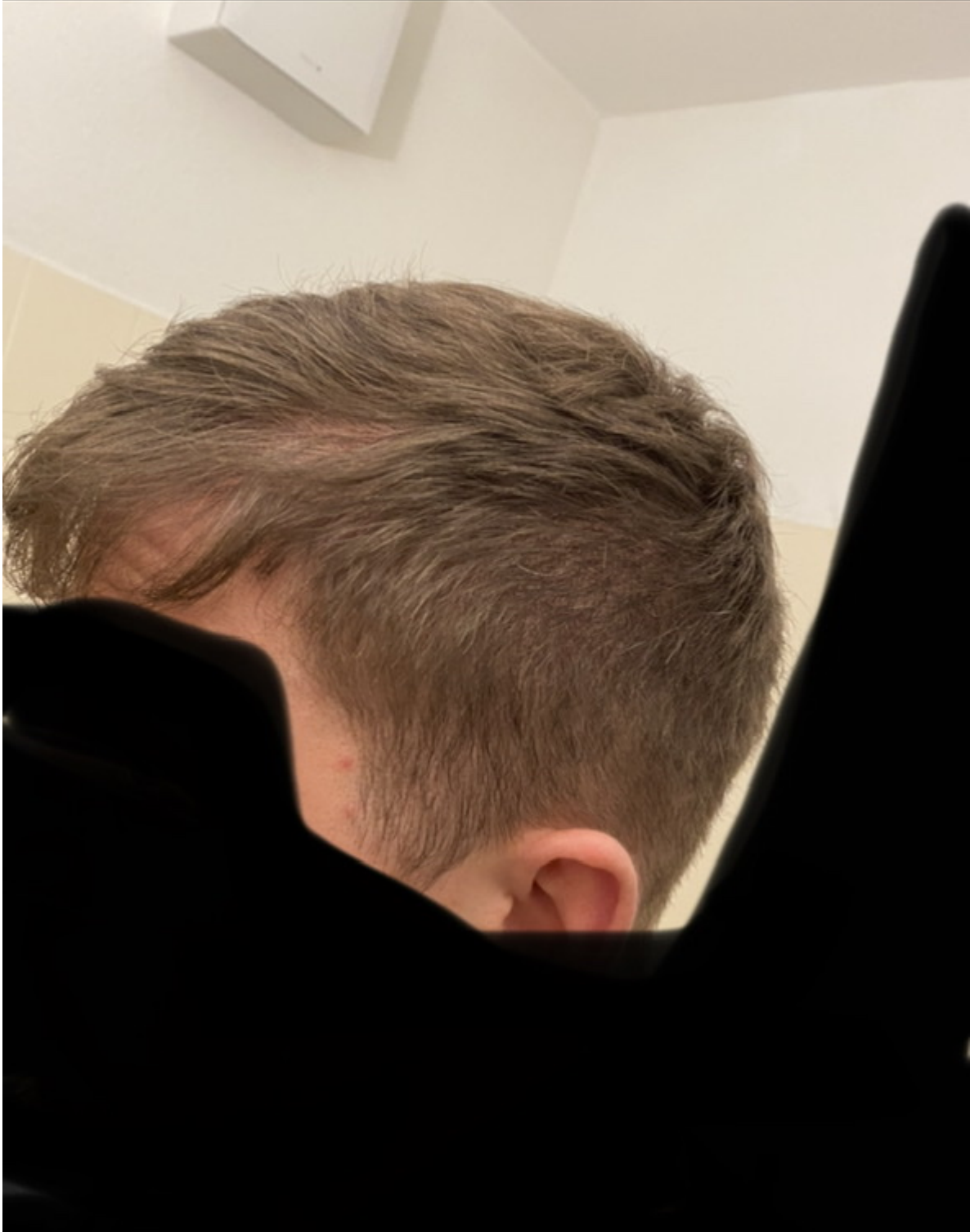Also heißt es für mich einfach abwarten?

Und hast du irgendwelche Tipps zur Pflege für mich, wie zB ein gutes Shampoo? Ich habe gehört, es sollte mit Biotin angereichert sein?

Danke!

File Attachments

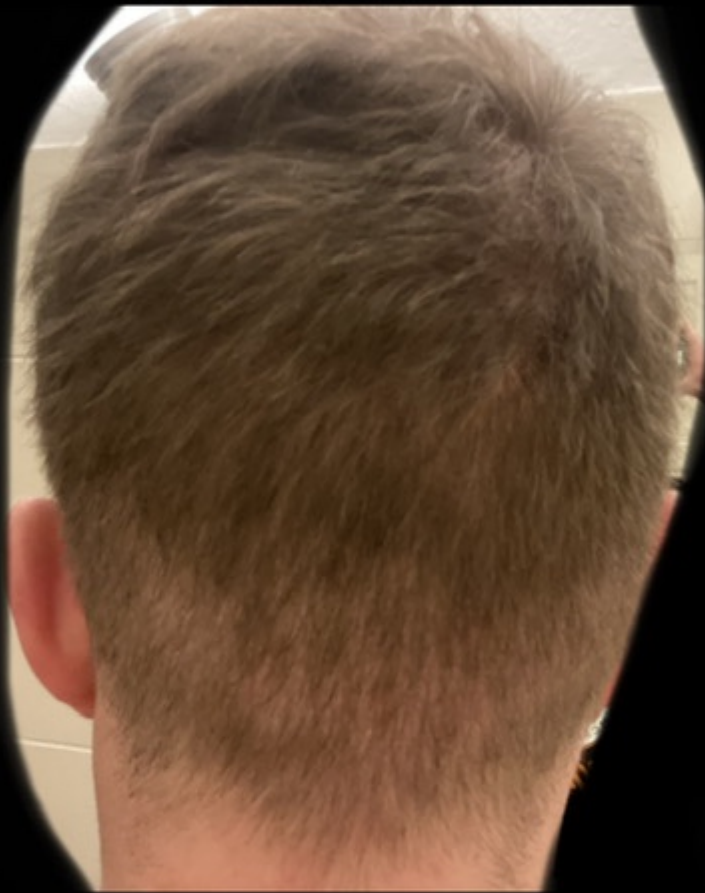1) [1EA245D7-7BE4-4575-9547-962F7EED5A43.jpeg](#), downloaded 380 times



2) [D63527DD-9D60-4C96-B2BE-D7B69900A0EB.jpeg](#), downloaded 354 times



3) [01108FCC-0648-46D2-8631-6BAA553E9176.jpeg](#), downloaded 331 times



Subject: Aw: Probleme Spenderbereich - over harvesting?

Posted by [peterhase](#) on Tue, 06 Sep 2022 13:42:22 GMT

[View Forum Message](#) <> [Reply to Message](#)

ChrisTop schrieb am Di, 06 September 2022 15:30 Bilder des Spenders 1 Jahr post HT 1 sind anbei.

Rauchen tue ich nicht.

Lieben Dank schon mal für deine Einschätzung, Peter.

Ist ja doch sehr bedrückend für mich, mit so einer Kopfseite umgehen zu müssen, wobei die andere Seite mehr als akzeptabel ist.

Also heißt es für mich einfach abwarten?

Und hast du irgendwelche Tipps zur Pflege für mich, wie zB ein gutes Shampoo? Ich habe gehört, es sollte mit Biotin angereichert sein?

Danke!

Aber ein Bild von deinem Spender nach der 1. HT selber Zeitraum wie jetzt 1,25 Monate hast du nicht, oder?

Bin selbst grade 3 Wochen Post-OP. Mein Spender sieht noch recht ähnlich aus, aber auf beiden Seiten.

BabyShampoo soll gut sein. Von den ganzen Biotin Shampoos etc. halte ich nicht viel, weil man dann auch meistens ein Conditioner braucht dann eher Tabletten, habe ich z.B. von meiner Klink bekommen. Sonst habe ich auch viele Videos gesehen wo die Leute Aloe Vera Gel draufklatschen und bei den ist es gut geworden, also denke ich das es geht.

Subject: Aw: Probleme Spenderbereich - over harvesting?

Posted by [ChrisTop](#) on Tue, 06 Sep 2022 13:53:57 GMT

[View Forum Message](#) <> [Reply to Message](#)

Den gleichen Zeitraum habe ich nicht. Das beigefügte Foto war 2,5 Monate nach der ersten HT (nach einem missglückten Frisurversuch).

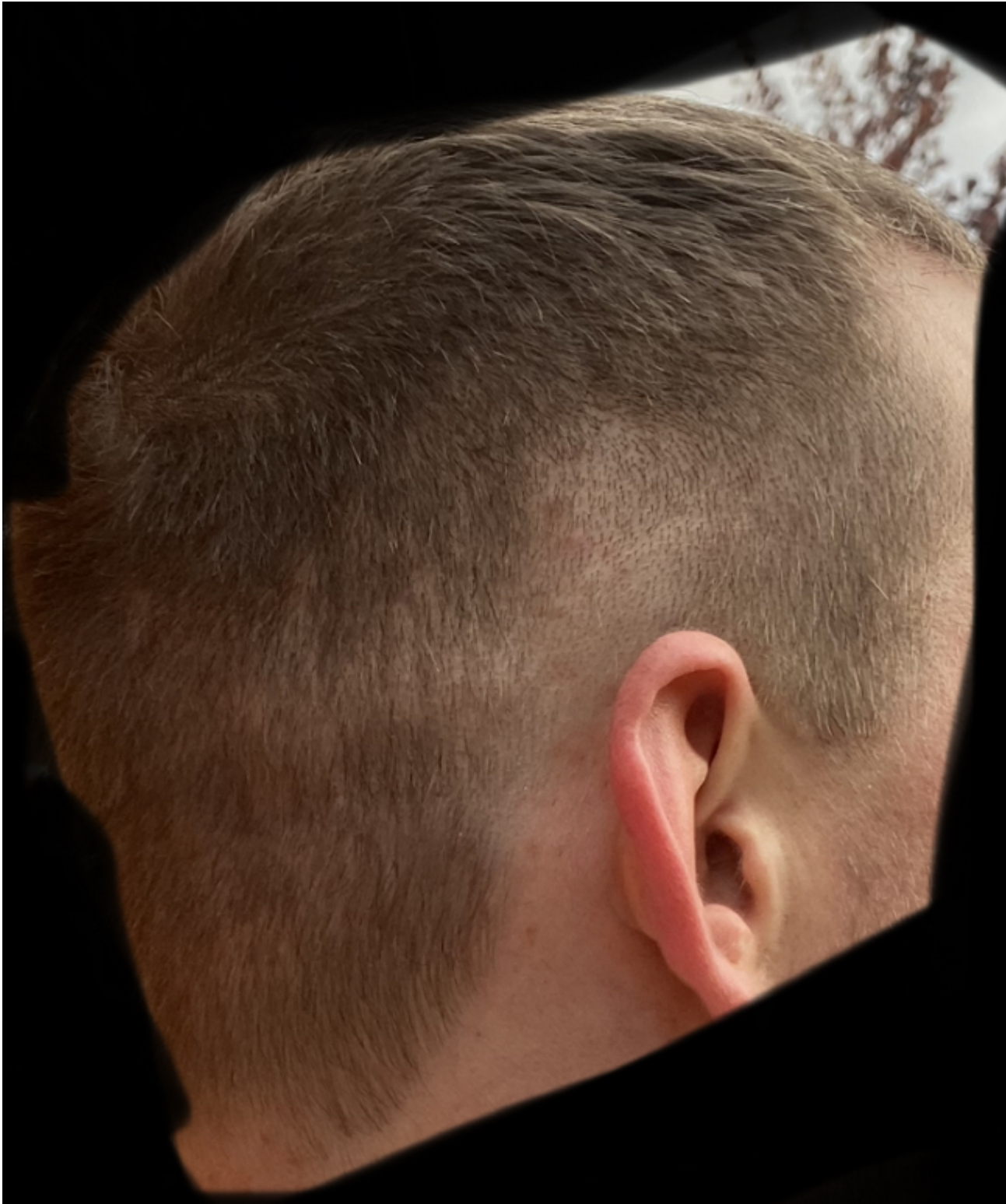Alles sehr gleichmäßig, ohne Ausdünnung und sehr dicht.

Deshalb verunsichert mich mein derzeitiger Stand etwas...

Magst du mir sonst mal ein Foto von deinem Spender schicken?

File Attachments

1) [A8A92DED-4DFE-4471-8895-2AE370EB1F8D.jpeg](#), downloaded 347 times



Subject: Aw: Probleme Spenderbereich - over harvesting?
Posted by [peterhase](#) on Tue, 06 Sep 2022 14:22:29 GMT
[View Forum Message](#) <> [Reply to Message](#)

Ja ok ist schon ein Unterschied zu sehen, aber ist halt auch die 2. HT könnte auch Shock Loss sein, grade weil nur 1 Jahr vergangen ist und dann direkt die 2. OP. Der Bereich war ja vor der 2. HT immer noch gerötet (gereizt).

Kannst du irgendwie ein Bild richtig nah machen, worauf man vielleicht kleine Härchen sehen könnte

Hast du nach der 1. HT mit Minox oder Fin angefangen?

Ich mach später mal ein Bild mit gutem Licht

Subject: Aw: Probleme Spenderbereich - over harvesting?

Posted by [ChrisTop](#) on Tue, 06 Sep 2022 14:46:18 GMT

[View Forum Message](#) <> [Reply to Message](#)

Ich hoffe auch mal, dass es sich um shock loss handelt.

Nun heißt es erstmal abwarten, denn Einfluss hat man auf den Lauf der Dinge sowieso nicht mehr. Zumindest keinen großen.

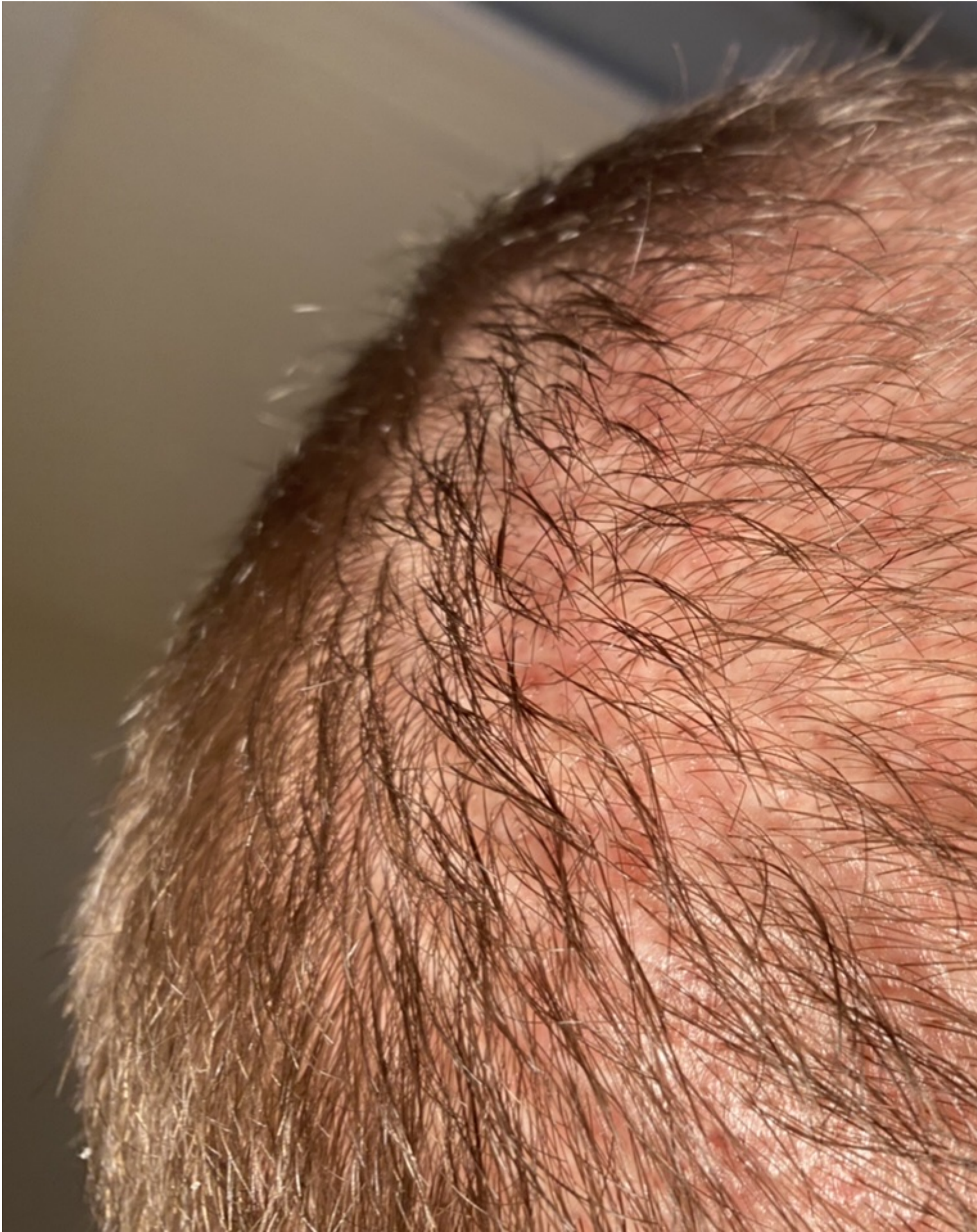Ein Bild habe ich nochmal beigefügt, aus dem ich persönlich nichts schließen kann.

Fin habe ich eine 1 Jahr genommen, aber vor meiner ersten HT abgesetzt. Es ging mir doch sehr auf die Psyche und ein Fan von künstlich verzögerten HA bin ich nicht. Deshalb auch kein Minox und die Entscheidung zur einer HT.

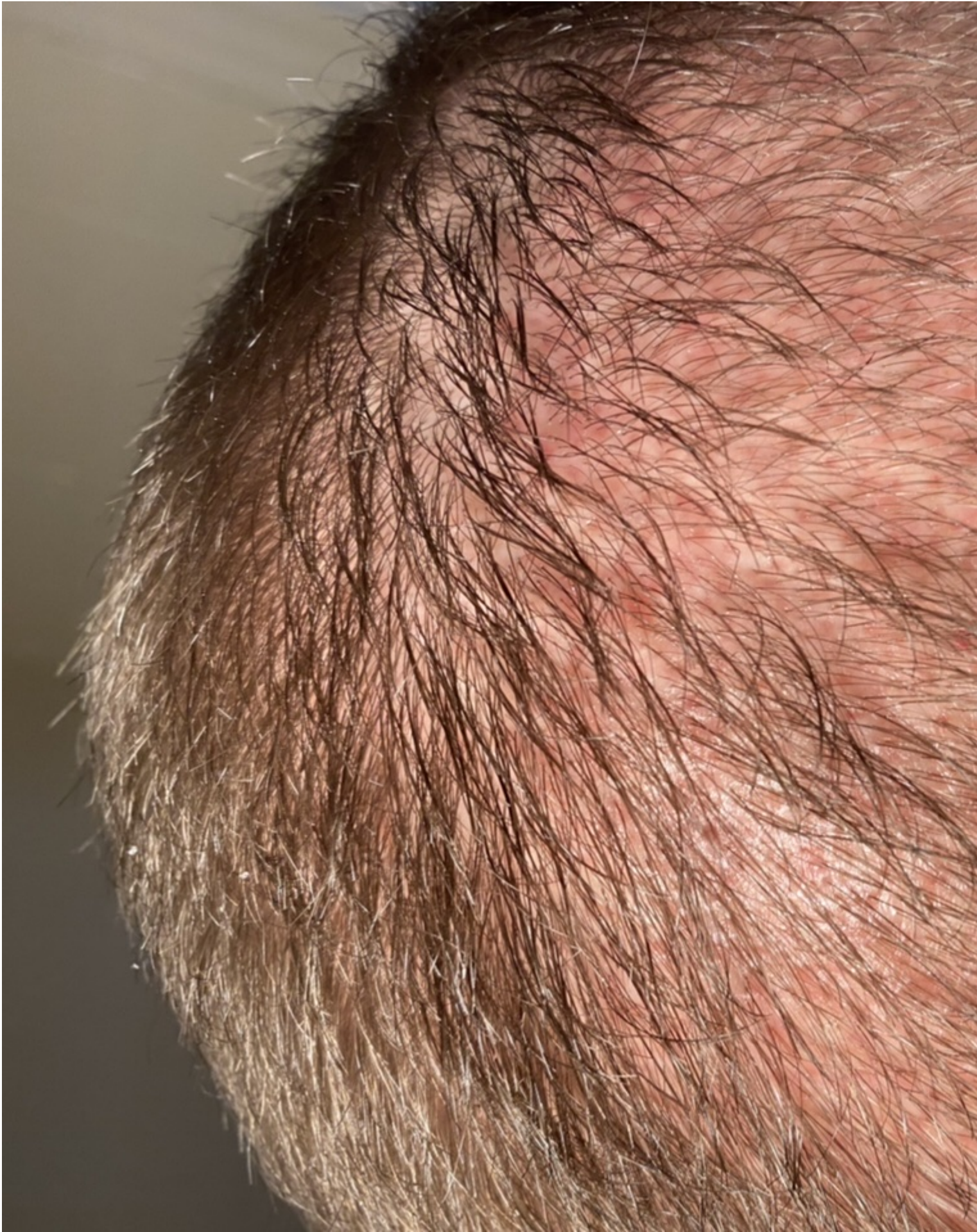Ich bin gespannt auf dein Foto :)

File Attachments

1) [372887E6-4406-4561-884C-82B282B21B6B.jpeg](#), downloaded 328 times



2) [B01BB807-E5AE-4279-AFF7-0FC0C0F1C41C.jpeg](#), downloaded 313 times



Subject: Aw: Probleme Spenderbereich - over harvesting?

Posted by [Degen](#) on Tue, 06 Sep 2022 15:53:41 GMT

[View Forum Message](#) <> [Reply to Message](#)

Es ist mit Sicherheit auch Shockloss, die eine Seite ist viel undichter als die andere. Die schlechte Nachricht ist, das dauert viele Monate bis es sich erholt. Ob es vollständig wieder dicht wird, muss man auch abwarten, der Donor war nach der ersten HT schon relativ dünn und bei schlechter Entnahme können Haare auch dauerhaft verschwinden.

Subject: Aw: Probleme Spenderbereich - over harvesting?

Posted by [lolerloler30](#) on Tue, 06 Sep 2022 19:39:34 GMT

[View Forum Message](#) <> [Reply to Message](#)

Bin kein Spezialist, aber noch nie was vom Shock loss im Donnerbereich gehört. Vitamine, Shampoos etc. kannst alle vergessen. Ich verstehe nicht, dass man zum zweiten Mal in die gleiche Klinik fährt, wo das erste Mal schon suboptimal gelaufen ist.

Subject: Aw: Probleme Spenderbereich - over harvesting?

Posted by [ChrisTop](#) on Tue, 06 Sep 2022 20:15:20 GMT

[View Forum Message](#) <> [Reply to Message](#)

Zitat:Danke dir für deine Nachricht.

Von dem Shock loss im Spenderbereich lässt sich vieles im Internet finden und Bilder sehen meinem Spender auch ähnlich.

Es ist wohl temporär, kann in wenigen Fällen aber auch so bleiben.

Bzgl der zweiten HT dort: normalerweise bin ich mit meiner ersten HT dort sehr zufrieden gewesen, bis auf die eine Seite wie gesagt. Es war ein sehr nettes kompetentes Team, mit wurden keine multi grafts in die Haarlinie eingesetzt und rundherum haben sie eine gute Arbeit geleistet.

Hinzu kommt natürlich auch der finanzielle Faktor, da ich als Student nicht über das Kapital verfügte, zu einer einer Klinik zu gehen.

Sie sollten einfach nur die Ecke „auffrischen“ und das habe ich ihnen bei weitem zugetraut.

Ich habe mich dann aber natürlich gewundert: Wieso die ganze Fläche nochmal? Gibt mein Donor das noch her? etc

Mal sehen was daraus wird, aber leider muss man das endgültige Ergebnis der HT ja immer ordentlich warten...

Da sind andere ästhetische Eingriffe schneller bewertbar.

Subject: Aw: Probleme Spenderbereich - over harvesting?

Posted by [lolerloler30](#) on Wed, 07 Sep 2022 06:57:41 GMT

[View Forum Message](#) <> [Reply to Message](#)

Ich wünsche Dir auf jeden Fall viel Erfolg und Glück. Da kannst jetzt eh nichts machen außer abwarten.

Subject: Aw: Probleme Spenderbereich - over harvesting?

Posted by [ChrisTop](#) on Wed, 07 Sep 2022 11:18:01 GMT

[View Forum Message](#) <> [Reply to Message](#)

Ich danke dir :)

Ich hatte gestern noch Kontakt zu jemandem, der dasselbe Problem hatte und bei ihm hat es sich innerhalb von mehreren Wochen normalisiert.

Hoffe, bei mir wird es auch so passieren.

Subject: Aw: Probleme Spenderbereich - over harvesting?

Posted by [Askinghero](#) on Fri, 09 Sep 2022 14:07:11 GMT

[View Forum Message](#) <> [Reply to Message](#)

Kann shock loss sein. Habe solche Fälle auch schon im Internet gesehen. Und eben auch die Fälle, bei denen es nicht mehr wegging. Das war aber natürlich die Minderheit.

Ich hätte es ebenso nicht in der türkischen Klinik gemacht und wenn du sagst, du hattest kein Geld, hätte ich eher gewartet, bis ich es habe. Es sah ja vorher ganz gut aus.

Subject: Aw: Probleme Spenderbereich - over harvesting?

Posted by [Haarsklave](#) on Fri, 09 Sep 2022 17:32:38 GMT

[View Forum Message](#) <> [Reply to Message](#)

Askinghero schrieb am Fr, 09 September 2022 16:07
Kann shock loss sein. Habe solche Fälle auch schon im Internet gesehen. Und eben auch die Fälle, bei denen es nicht mehr wegging. Das war aber natürlich die Minderheit.

Ich hätte es ebenso nicht in der türkischen Klinik gemacht und wenn du sagst, du hattest kein Geld, hätte ich eher gewartet, bis ich es habe. Es sah ja vorher ganz gut aus.

Welche türkische Klinik ??

Subject: Aw: Probleme Spenderbereich - over harvesting?

Posted by [Goofy84](#) on Sun, 11 Sep 2022 22:09:54 GMT

[View Forum Message](#) <> [Reply to Message](#)

Das wird sich mit großer Wahrscheinlichkeit noch sehr verbessern aber es ist faktisch nicht vorauszusagen. Manche Donorbereiche sehen bei gleicher Graftanzahl, Klinik etc. Komplet unterschiedlich aus. Der eine ist nach 2 Wochen wieder komplett dicht und der andere hat Schock

Loss und es dauert 12 Monate. Da spielt die Genetik eine große Rolle aber i.d.R. ist Donor-Schockloss zum größten Teil reversibel. Also keine Panik und abwarten, dauern wird es noch einige Monate bis zum Fazit. Tritt derartiger Schockloss auf wird immer gesagt, „Oh nach drei Monaten darf das nicht so aussehen“ dabei ist es dann sogar völlig normal. Die Haare treten dort in eine Ruhephase (wie die transplantierten Haare) und fangen erst ab frühestens dem 3. Monat wieder an zu wachsen.

Subject: Aw: Probleme Spenderbereich - over harvesting?

Posted by [Goofy84](#) on Thu, 06 Oct 2022 18:22:46 GMT

[View Forum Message](#) <> [Reply to Message](#)

Hey, kannst du uns ein Update geben?

Subject: Aw: Probleme Spenderbereich - over harvesting?

Posted by [ChrisTop](#) on Thu, 06 Oct 2022 20:18:14 GMT

[View Forum Message](#) <> [Reply to Message](#)

Hey, natürlich.

1,5 Monate post op bin ich zu meinem Friseur gegangen (am 15.09.22), um die lichte Stelle loszuwerden und habe mir die Seiten auf null Millimeter geschnitten, was mir deutlich Lebensqualität gespendet hat.

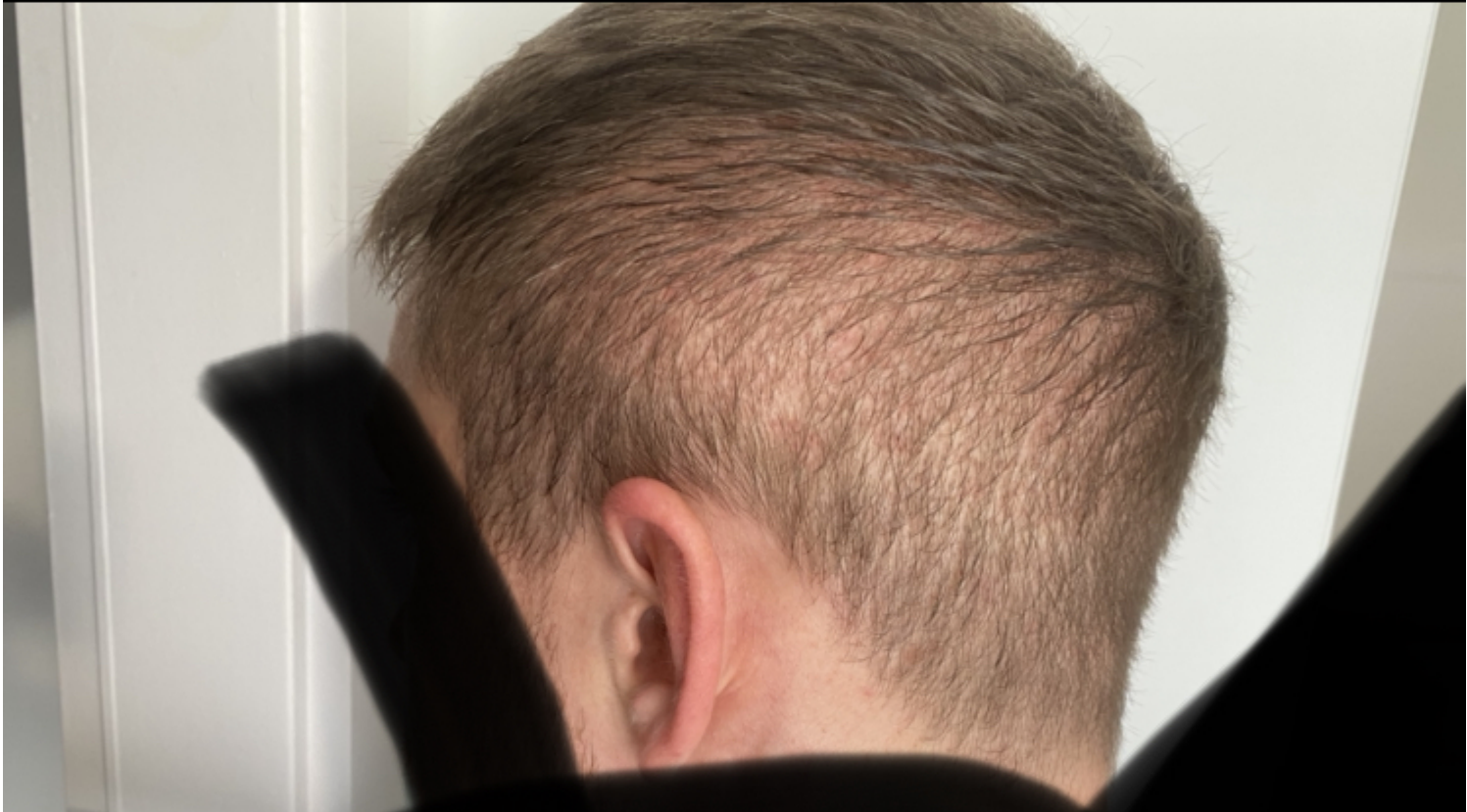
Es ist schon sehr belastend gewesen oder ist es auch immer noch, obwohl ich mich natürlich mit der misslichen Situation etwas anfreunden musste.

Wie angedeutet bin ich das Problem noch nicht los und habe ein Foto beigefügt, welches ich am 04.10. gemacht habe.

Ein bisschen Verbesserung ist zu sehen, aber laut Internet und Klinik hört die Ruhephase (wie bei der HT) ab dem 3. Monat auf.

File Attachments

1) [9491A1B5-E7A6-489C-8E04-C0EF3DCB0668.jpeg](#), downloaded 299 times



Subject: Aw: Probleme Spenderbereich - over harvesting?
Posted by [Nick Neumann](#) on Mon, 17 Oct 2022 19:24:26 GMT
[View Forum Message](#) <> [Reply to Message](#)

Hi, ich möchte dich auch ein bisschen beruhigen. Ich hatte auch ein gut sichtbares Loch im Spenderbereich, dass erst nach drei Monaten angefangen hat langsam besser zu werden. Mittlerweile ist alles wieder Top.
Ich war auch in der Türkei und mir hat man blöder weise das Shampoo vom Handgepäck am Flughafen abgenommen. Laut Info von der Klinik sollte ich mir ein sensitives Shampoo mit neutralen PH Wert nehmen. Habe dann mit Seba Med gute Erfahrungen gemacht.

Hier mein Erfahrungsbericht:
<https://www.youtube.com/watch?v=08pzYrQ6erE&t=415s>

Subject: Aw: Probleme Spenderbereich - over harvesting?
Posted by [Okarin1993](#) on Sun, 20 Nov 2022 13:21:08 GMT
[View Forum Message](#) <> [Reply to Message](#)

Also bei mir bei lupanzula war mein spender nach 1 woche schon fast komplett verheilt.

Meiner Meinung nach gehen die alle zu aggressiv am donor ran.

So eine Umrandung hatte ich nie gehabt, ich würde nur noch eine Entnahme manuell, trivellini oder waw machen lassen.

Dazu sicherlich keinen jungen asisstenten..
