

Subject: Frage Donorbereich nach 1 Monat
Posted by [Fred_2021](#) on Fri, 05 Nov 2021 17:26:02 GMT
[View Forum Message](#) <> [Reply to Message](#)

Hallo Leute, ich habe eine Frage bezüglich meines Spendegebietes. Hatte meine HT mit 1500 Grafts vor 30 Tagen und der Heilungsprozess läuft auch gut. Nur bei meinem Donor scheint an einigen Stellen zu viel entnommen worden zu sein, sodass bei meiner Standardfrisur der Eindruck einer kahlen Linie erzeugt wird. Ich habe auch noch ein Bild 3 Tage nach dem Eingriff hinzugefügt. Meint ihr, dass das noch besser wird? Ich meine, die entnommenen Grafts kommen ja nicht wieder zurück. Habt ihr eventuell eine Empfehlung für mich? Es wurden ja wirklich nicht viele Grafts entnommen, dass es so krass auffällt, hatte davor keine einzige Lücke. Mich würde eure Meinung dazu sehr interessieren.

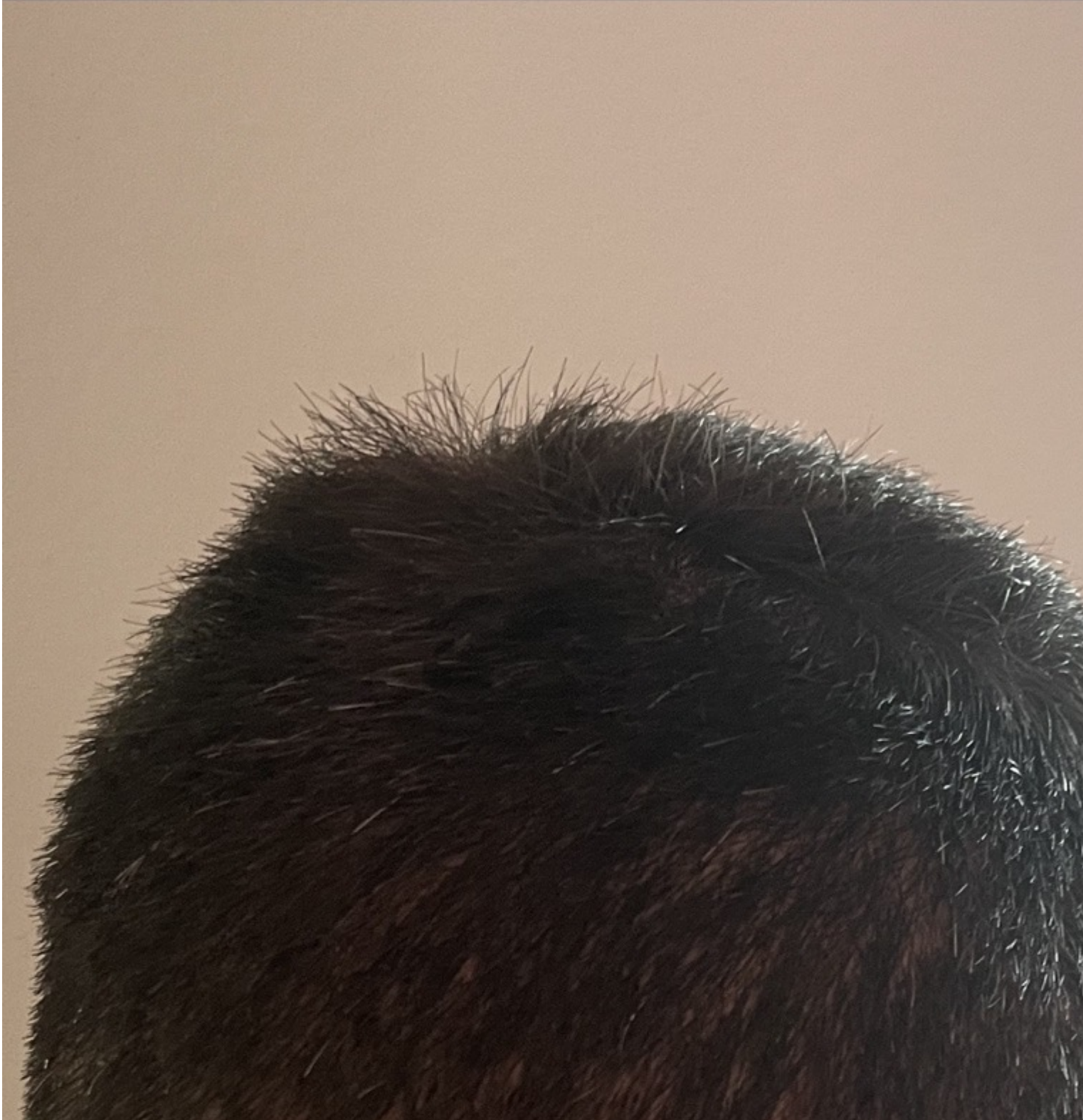
Liebe Grüße

File Attachments

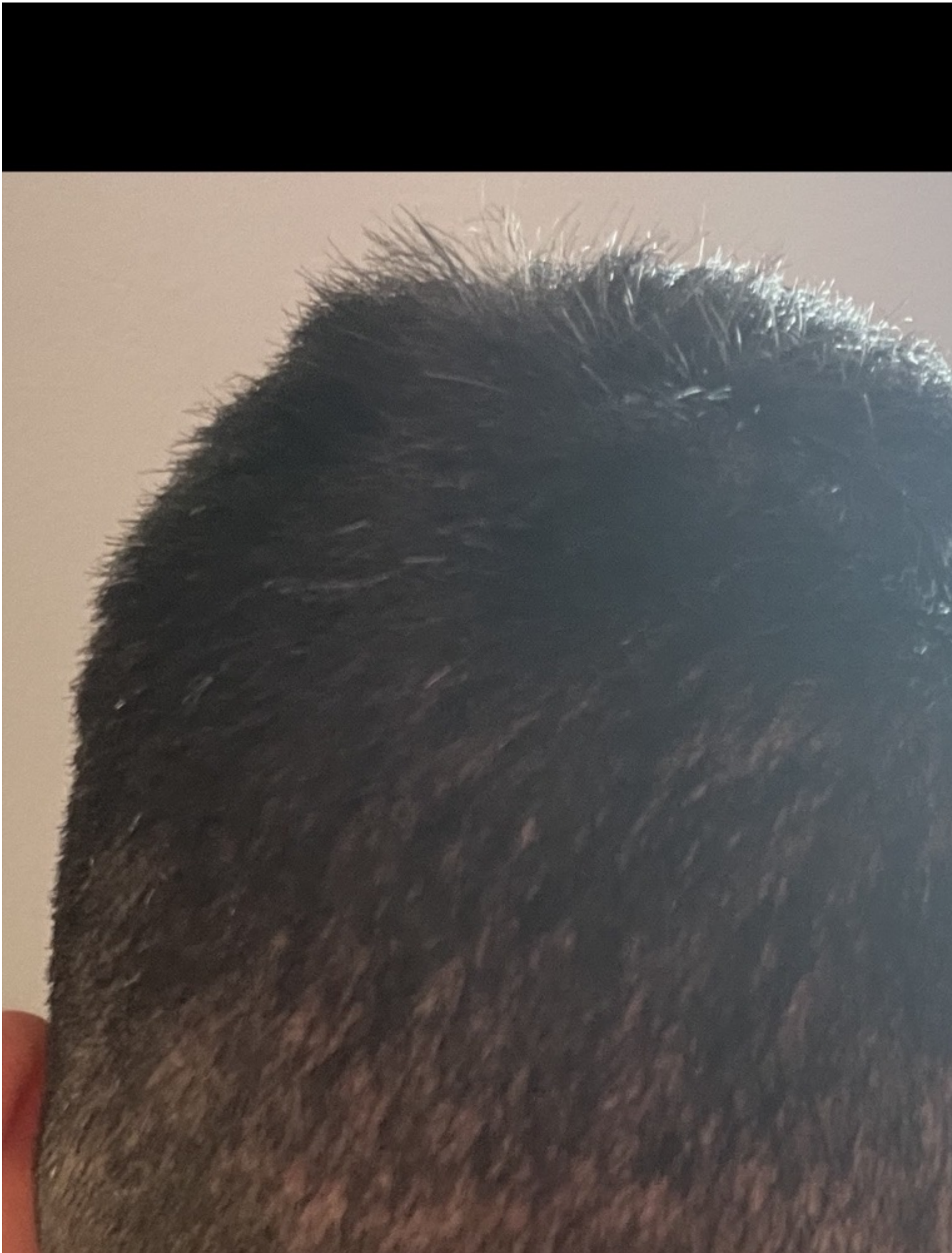1) [IMG_5634.JPG](#), downloaded 415 times



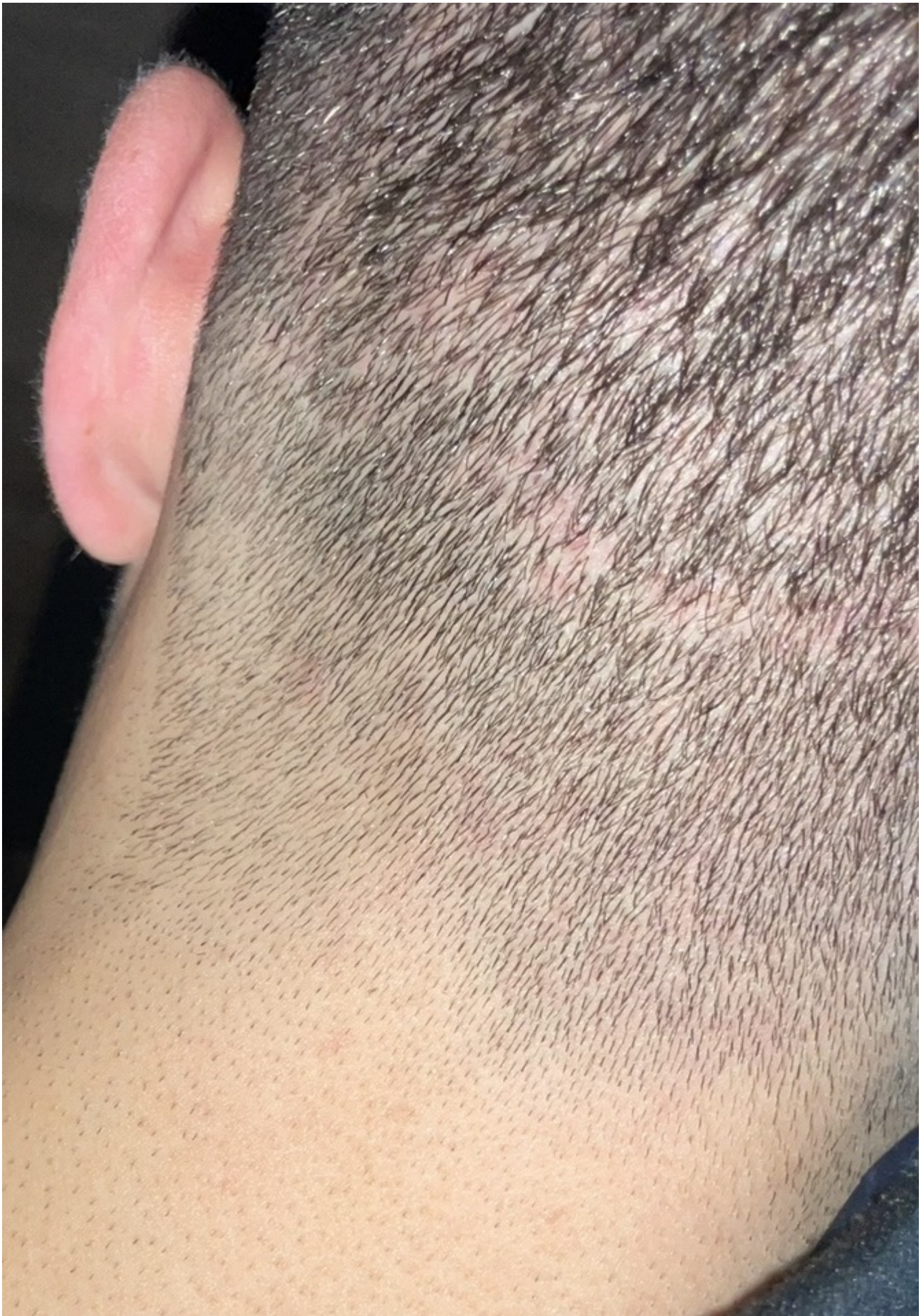2) [IMG_5635.JPG](#), downloaded 330 times



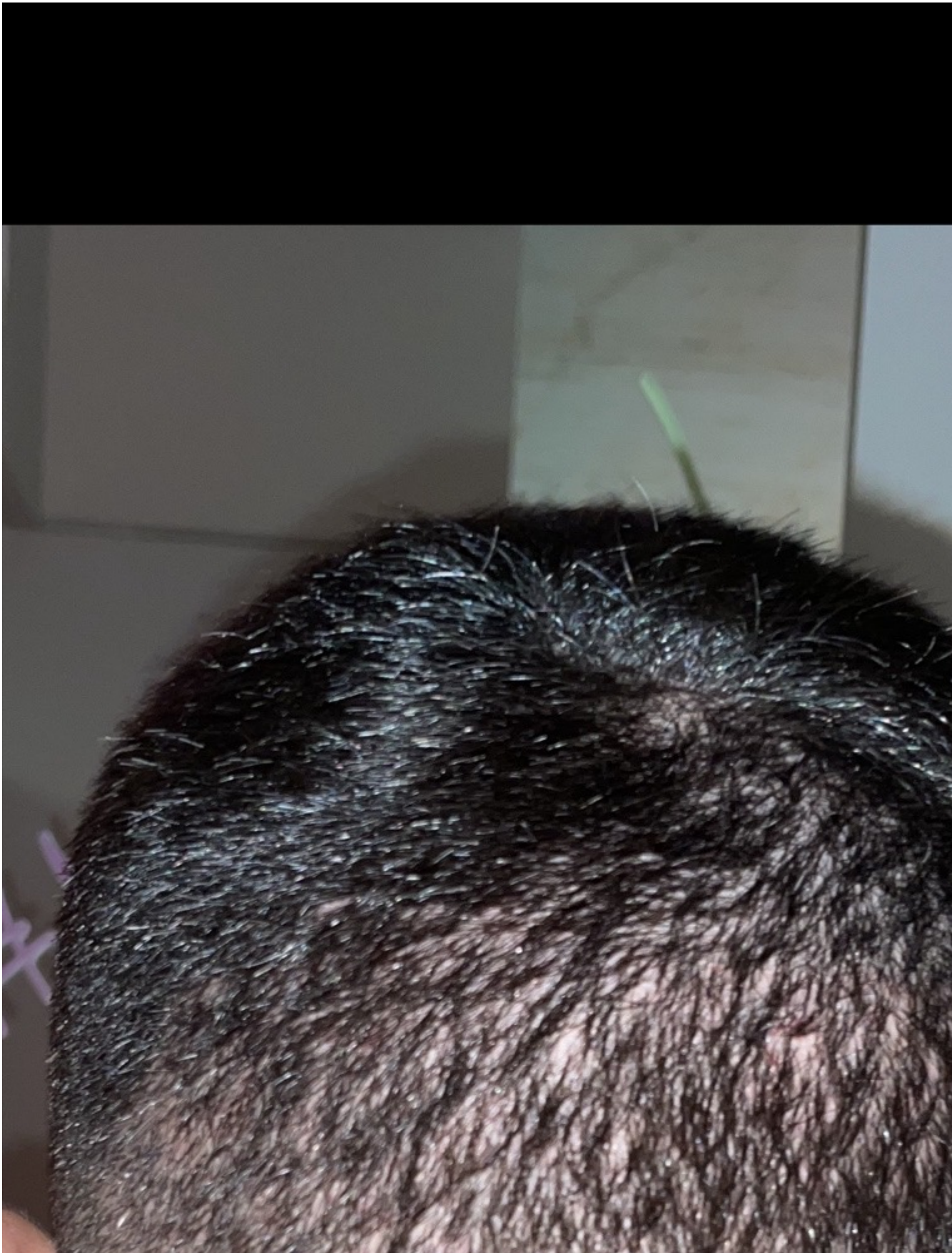3) [IMG_5636.JPG](#), downloaded 320 times



4) [IMG_5637.JPG](#), downloaded 315 times



5) [IMG_5638.JPG](#), downloaded 326 times



Subject: Aw: Frage Donorbereich nach 1 Monat
Posted by [JohnnyR](#) on Fri, 05 Nov 2021 17:45:11 GMT
[View Forum Message](#) <> [Reply to Message](#)

Das sieht nach schlechtem donormangement aus. Da hilft nur mikropigmentation.

Gruss

Subject: Aw: Frage Donorbereich nach 1 Monat
Posted by [Nemomemo](#) on Fri, 05 Nov 2021 20:39:03 GMT
[View Forum Message](#) <> [Reply to Message](#)

Wo warst du???

Subject: Aw: Frage Donorbereich nach 1 Monat
Posted by [Fred_2021](#) on Fri, 05 Nov 2021 23:50:20 GMT
[View Forum Message](#) <> [Reply to Message](#)

Danke erstmal für die Antwort. Ja schade, war echt auch nicht günstig. Pigmentierung habe ich auch überlegt. Sollte ich mit damit noch warten oder könnte ich das schon jetzt machen lassen ?

Nemomemo, sorry will die Frage ungern beantworten, will die Firma nicht schlecht reden. Kommt auch, den anderen Bewertungen nach zu urteilen, eher selten vor. War auf jeden Fall in Deutschland.

Subject: Aw: Frage Donorbereich nach 1 Monat
Posted by [daniel91](#) on Sat, 06 Nov 2021 12:53:38 GMT
[View Forum Message](#) <> [Reply to Message](#)

Auf keinen Fall, jetzt irgendwas machen. 12 Monate warten, sieht mir doch nach shockloss aus bei so wenigen Grafts .

Subject: Aw: Frage Donorbereich nach 1 Monat
Posted by [Gasthörer](#) on Sat, 06 Nov 2021 15:43:38 GMT
[View Forum Message](#) <> [Reply to Message](#)

Für 1500 Grafts sieht der Donor wirklich nicht gut aus. Weder kurz nach der OP, noch jetzt. Hast du ein Bild am Tag der OP auf dem die Entnahmestellen zu sehen sind? Welche Klinik war das?

Maßnahmen:

- Warten
- Diesen Thread lesen

<https://www.hairrestorationnetwork.com/topic/57108-my-fue-scars-repair-fue-scar-repair-was-600-1100-600-bht-dr-mwamba-brussels/>

Subject: Aw: Frage Donorbereich nach 1 Monat
Posted by [Fred_2021](#) on Sat, 06 Nov 2021 16:53:40 GMT
[View Forum Message](#) <> [Reply to Message](#)

Daniel91 da wäre ich natürlich sehr froh drüber, bin echt gespannt.
Ein Bild kurz nach der op habe ich leider nicht, mir wurde sofort ein Verband drum gemacht und nachdem ich zwei Tage später den Verband abgenommen habe ist das eine Foto entstanden.
