

---

Subject: 2. HT mit 3600 Grafts DHI Technik  
Posted by [bavarian](#) on Tue, 13 Oct 2020 16:39:43 GMT  
[View Forum Message](#) <> [Reply to Message](#)

---

Hallo zusammen,

anbei wollte ich mal eure Meinungen über meine 2 HT vom 24.09.2020 anhören und bin gerne offen für weitere Tipps um meinen Status hoffentlich endlich zu verbessern.

(Zur Info 2009 hatte ich bereits eine FUT mit ca.2800 Grafts für die Geheimratsecken-und Haarlinie daher leider die Narbe)

Nun aber 9/2020 Gesamt Grafts 3600 per DHI Technik.  
benötigte Zeit waren ca. 9,5 Stunden.  
Vorne bei der Haarlinie wurde verdichtet mit ca. 2100 Grafts  
Tonsur wurden ca. 1500 gesetzt.

Was mir aufgefallen ist das meine Krusten im Verhältnis zu anderen Patienten schon sehr stark nach der OP zu sehen waren.

Liegt das an der Technik DHI?

Ich habe dies Krusten zwar nach Empfehlung des Arztes auch bereits nach 9-10 Tagen vollständig im trockenen Zustand mit leichten kreisenden massierenden Fingerspitzen lösen können aber wollte mal wissen ob dies ein normal Zustand war/ist.

Anbei mal meine Bilder... für eure ernstgemeinten Infos/Meinungen bedanke ich mich vorab ganz herzlich.

Vielen Dank.

---

---

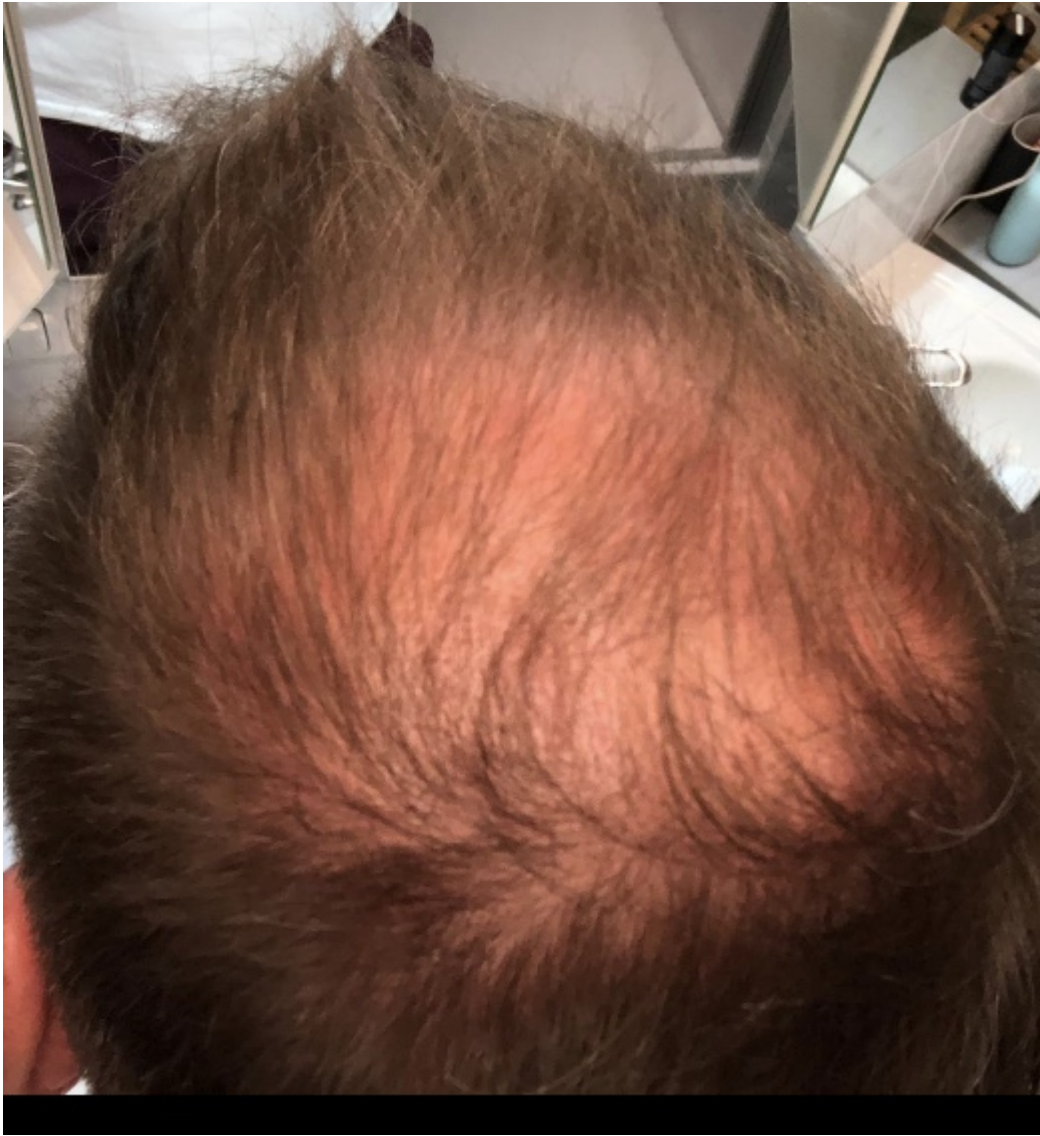Subject: Aw: 2. HT mit 3600 Grafts DHI Technik  
Posted by [bavarian](#) on Tue, 13 Oct 2020 16:48:55 GMT  
[View Forum Message](#) <> [Reply to Message](#)

---

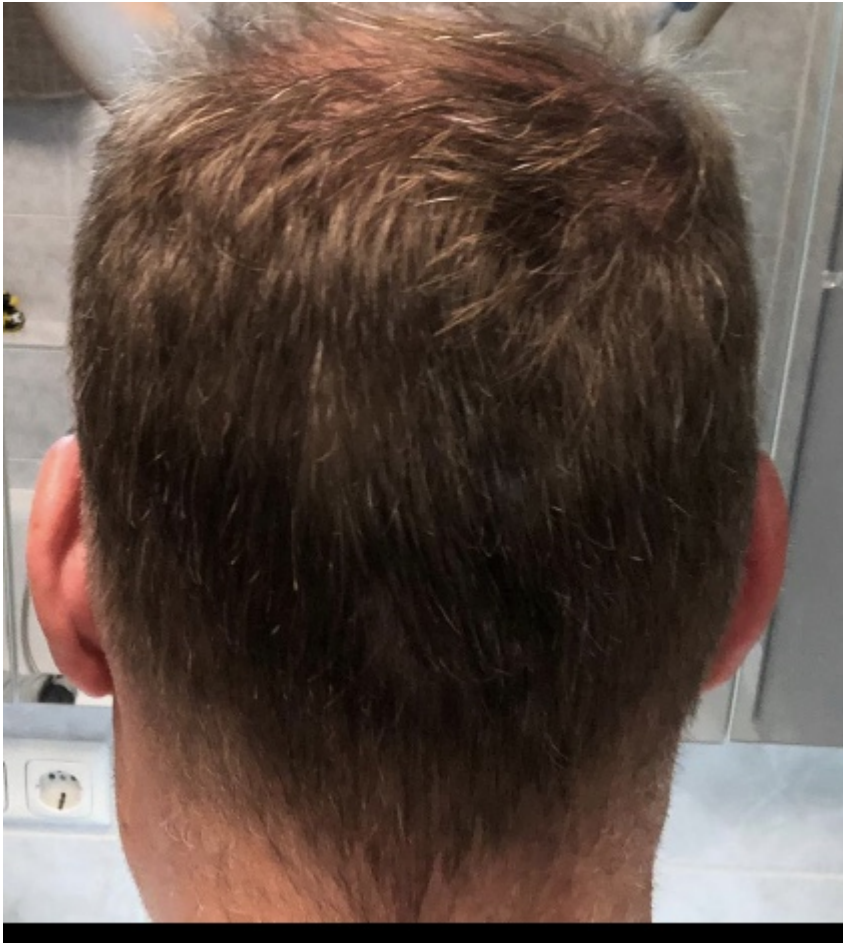Vor OP  
Vor OP  
Vor OP  
Vor OP

#### File Attachments

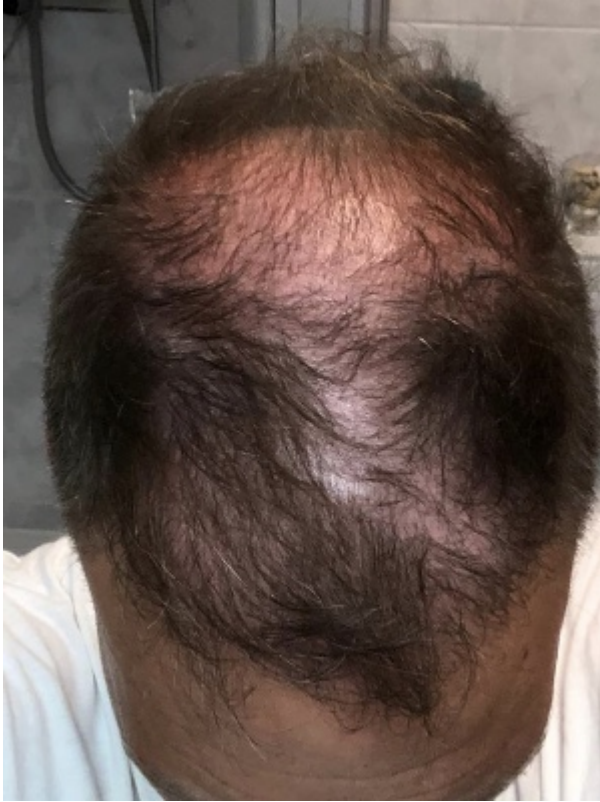1) [9C54FB1E-63E4-4137-AD2A-DF91671B804B.jpeg](#), downloaded 1599 times



2) [C5ECE1DE-22A0-455D-8249-0D3C1D42B1B1.jpeg](#), downloaded 1567 times



3) [41FFFA93-429B-41EA-98ED-AEEC66512B2F.jpeg](#), downloaded 1598 times



---

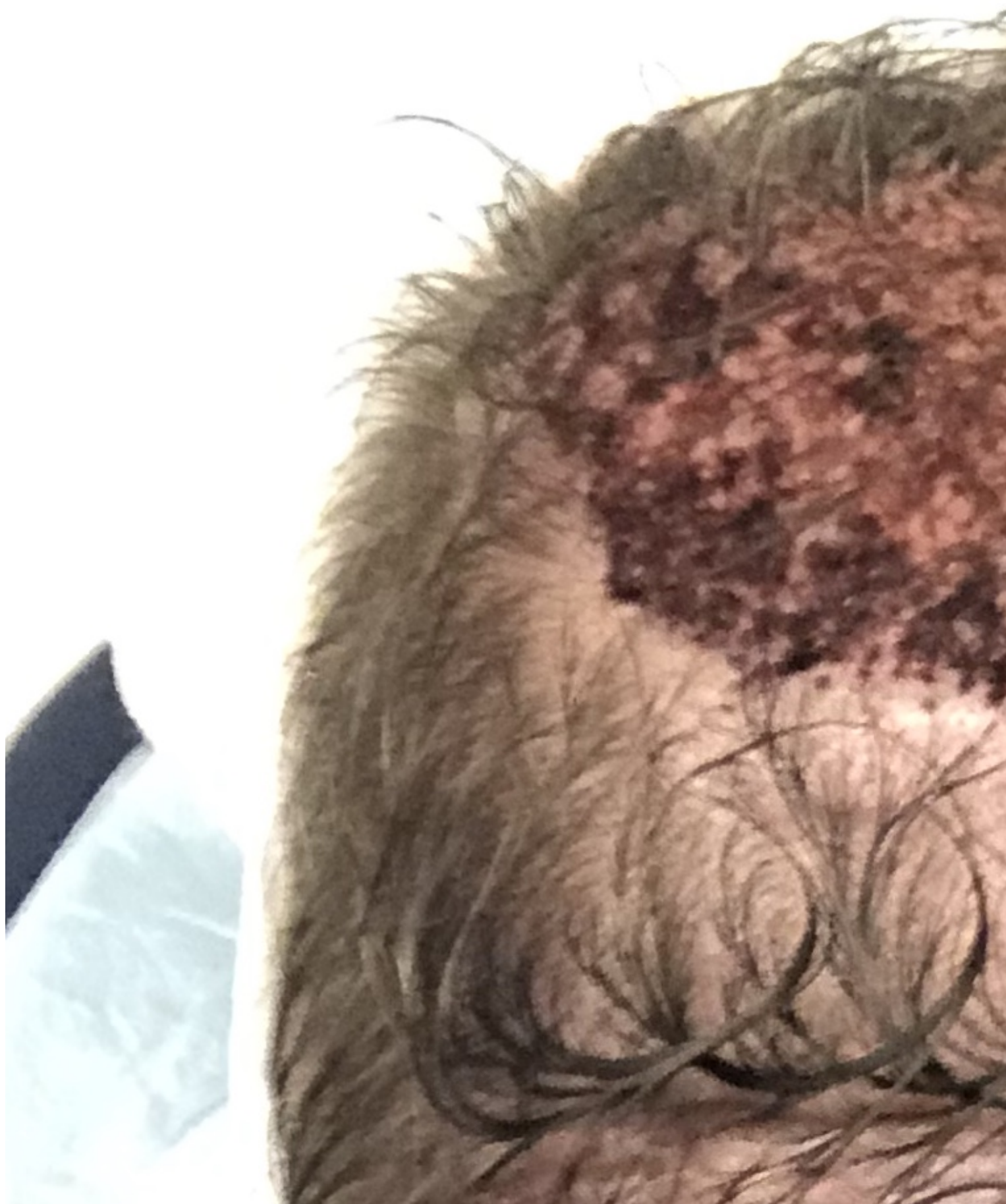Subject: Direkt nach der OP 3600 Graft DHI Technik  
Posted by [bavarian](#) on Tue, 13 Oct 2020 16:52:09 GMT  
[View Forum Message](#) <> [Reply to Message](#)

---

1 Foto nach der OP

#### File Attachments

1) [842BDA20-6811-429E-B05A-26673A8878C7.jpeg](#), downloaded 429 times



Subject: 3 Tage nach der OP 3600 Graft DHI Technik  
Posted by [bavarian](#) on Tue, 13 Oct 2020 16:59:44 GMT  
[View Forum Message](#) <> [Reply to Message](#)

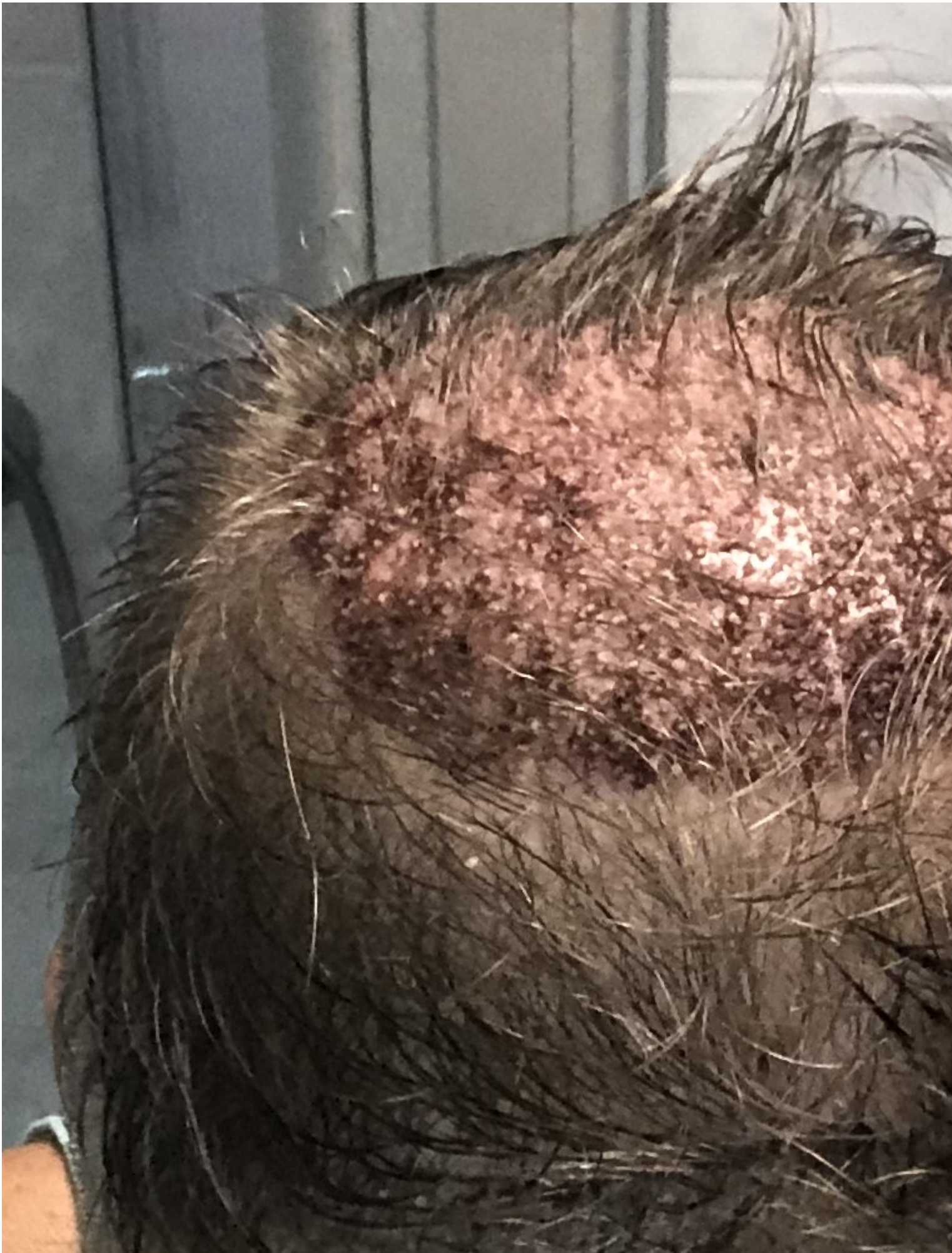---

3 Tage nach OP

### File Attachments

---

1) [32EC8282-B7AC-473A-A7BE-0D9873FAA8CC.jpeg](#), downloaded 399 times




2) [D75F39AA-C14F-49F8-B269-B50C5AB1BEA1.jpeg](#), downloaded 288 times





3) [3FC9E958-0754-43FC-871E-63C4519DAB73.jpeg](#), downloaded 288 times



Subject: 1 Woche nach der OP 3600 Graft DHI Technik  
Posted by [bavarian](#) on Tue, 13 Oct 2020 17:06:04 GMT  
[View Forum Message](#) <> [Reply to Message](#)

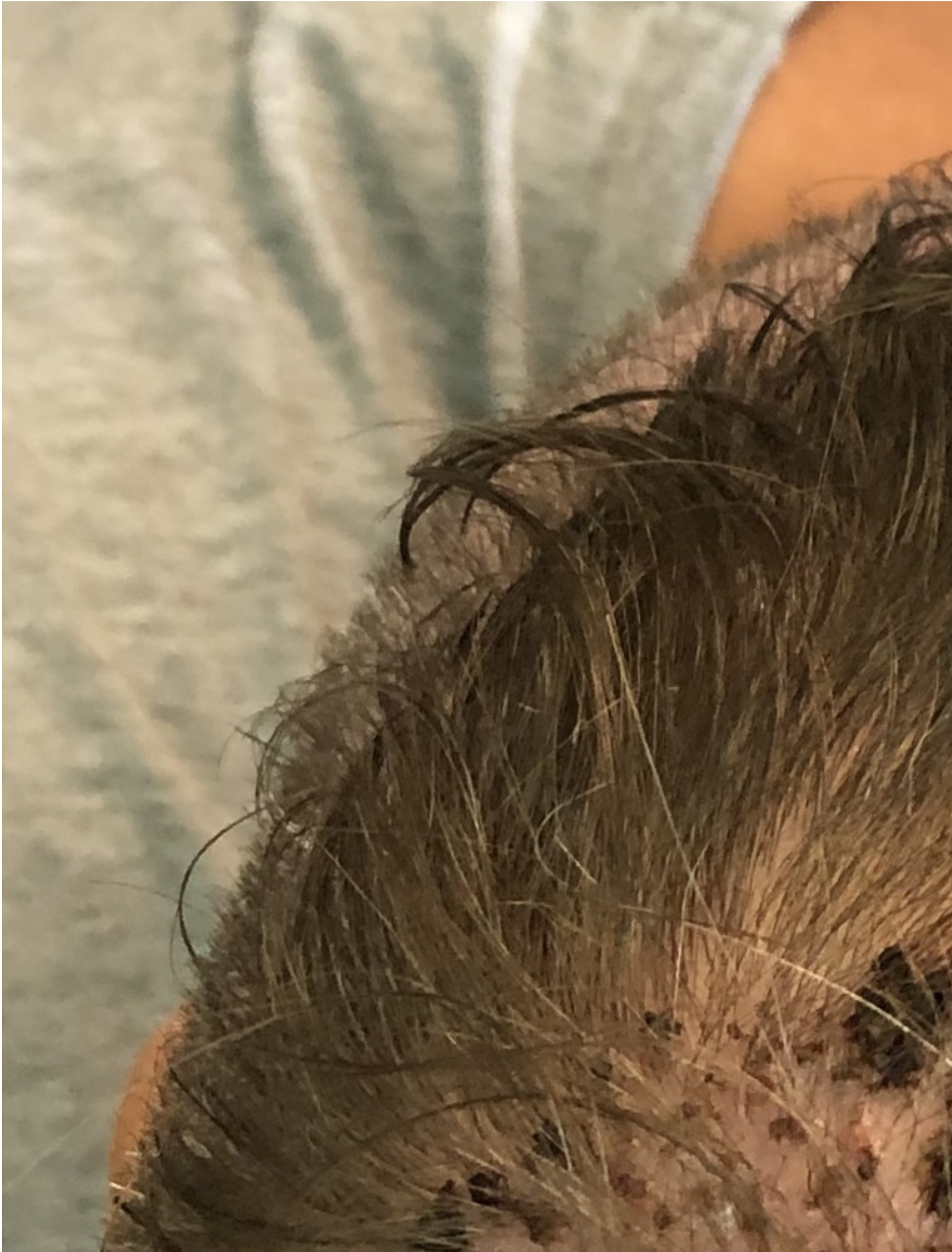---

1 Woche nach der OP

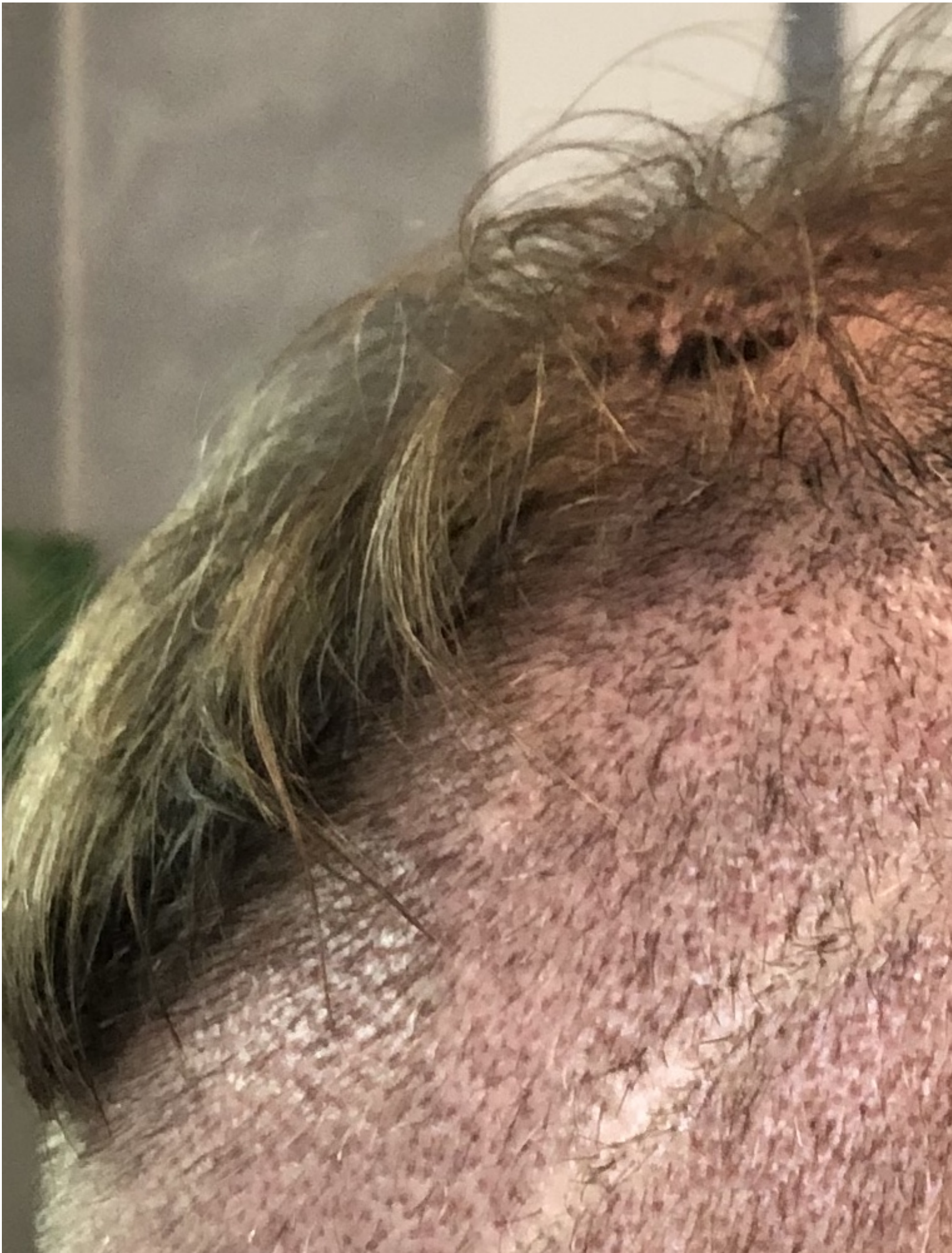### File Attachments

---

1) [6B089194-983A-499A-9A1F-A553A45B5505.jpeg](#), downloaded 316 times



2) [677CB5F9-3CFF-40F8-804E-478592ED1CD0.jpeg](#), downloaded 282 times



Subject: 11 Tage alle Krusten weg  
Posted by [bavarian](#) on Tue, 13 Oct 2020 17:09:07 GMT  
[View Forum Message](#) <> [Reply to Message](#)

---

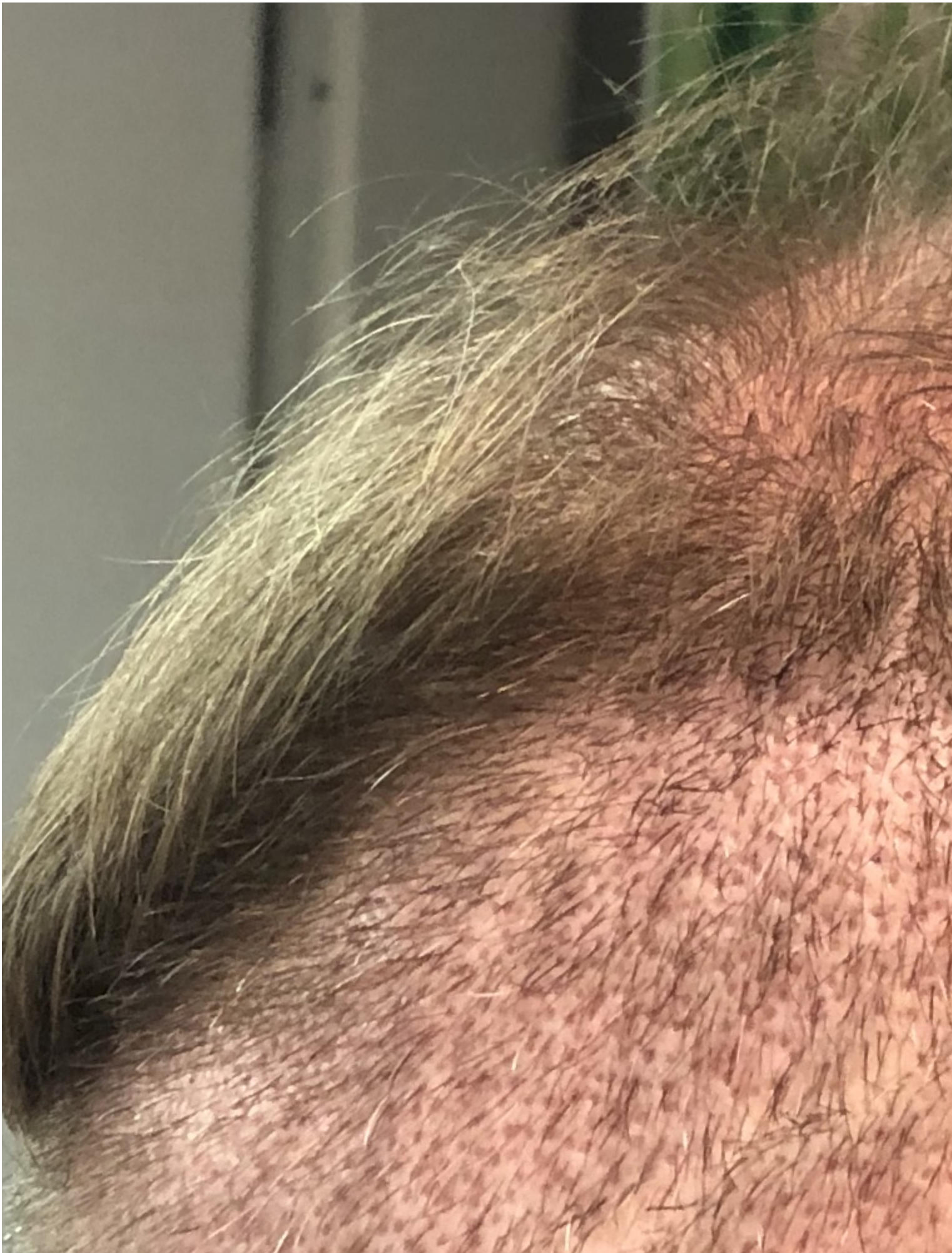nach Tag 11 hatte ich fast alle Krusten vorsichtig entfernen können.

### File Attachments

---

1) [CFAF8F21-AD18-4B94-9527-256E52A33499.jpeg](#), downloaded 283 times






2) [60220CC5-58C9-4F84-84B1-4EABDF0DD9F5.jpeg](#), downloaded 235 times



3) [92C54FC1-C151-459B-B3E6-ED34E99995B1.jpeg](#), downloaded 251 times



Subject: 17. Tag viele Stoppeln zu spüren / die ersten Fallen aus :/

Posted by [bavarian](#) on Tue, 13 Oct 2020 17:13:45 GMT

[View Forum Message](#) <> [Reply to Message](#)

---

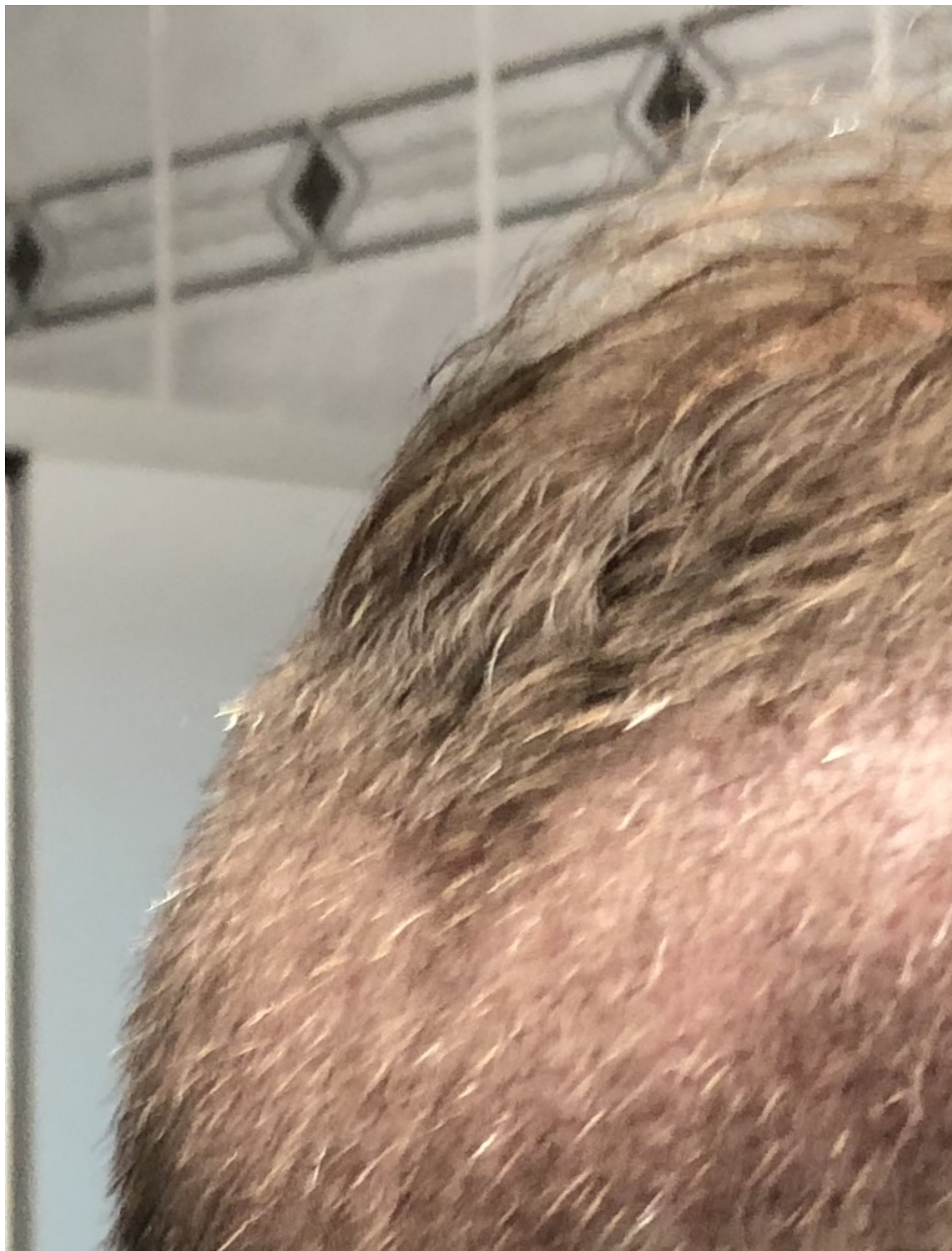nach nun etwas mehr als 2 Wochen spürt man immer noch die vielen Stoppeln in der Tonsur und der Haarlinie nach hinten.

(bei vorsichtigen Klopfen fallen die ersten aber bereits schon wieder aus) normal so früh ?

### File Attachments


---

1) [5A532F91-95AF-4FA3-96C9-FB78F2E49EF0.jpeg](#), downloaded 1571 times



2) [8FE00DA2-6431-49EE-9BA6-52233CA7FF2A.jpeg](#), downloaded 1564 times





Subject: Aw: 17. Tag viele Stoppeln zu spüren / die ersten Fallen aus :/  
Posted by [bavarian](#) on Tue, 13 Oct 2020 17:20:04 GMT  
[View Forum Message](#) <> [Reply to Message](#)

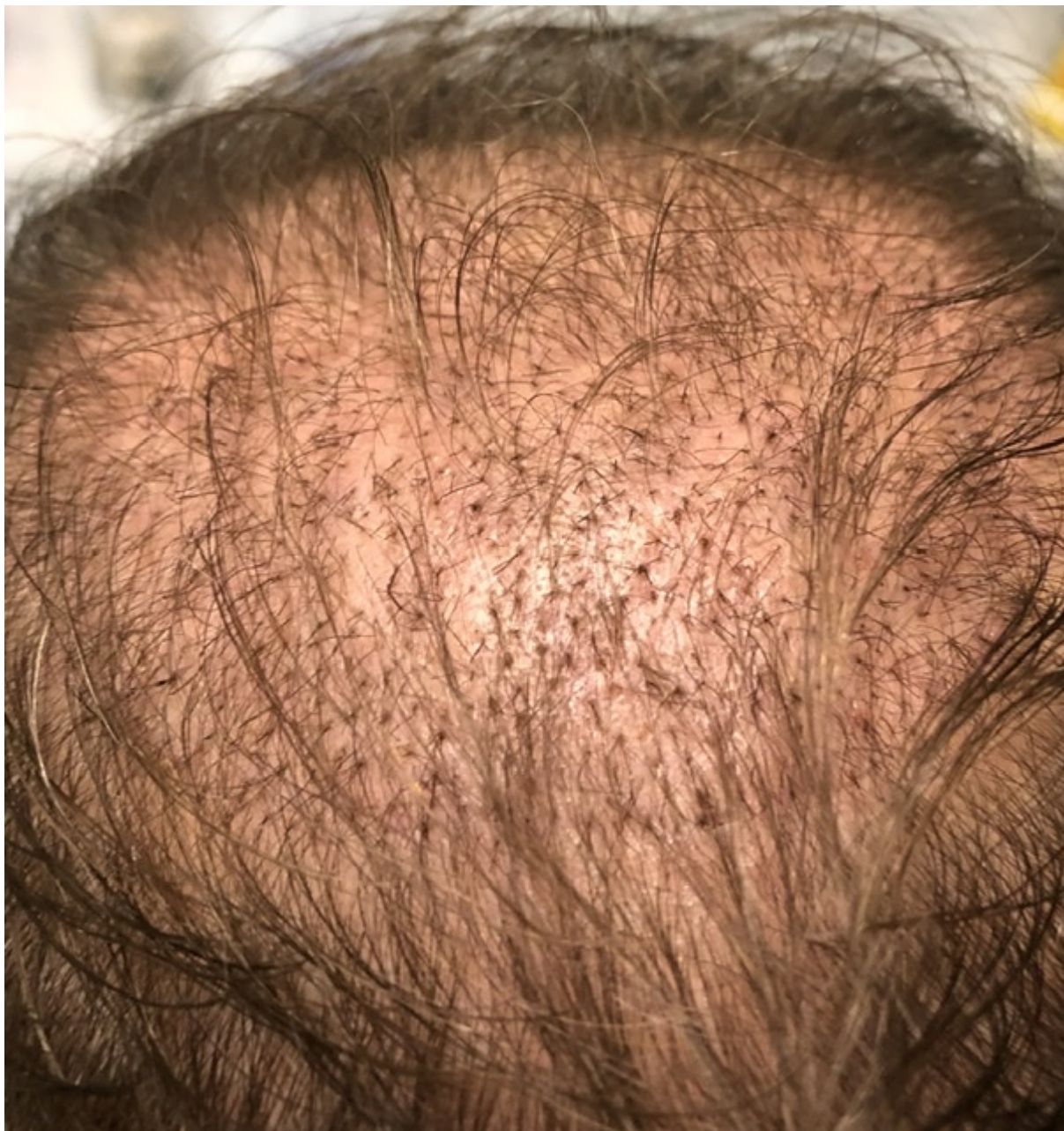---

noch Bilder von der Tonsur und Haarlinie

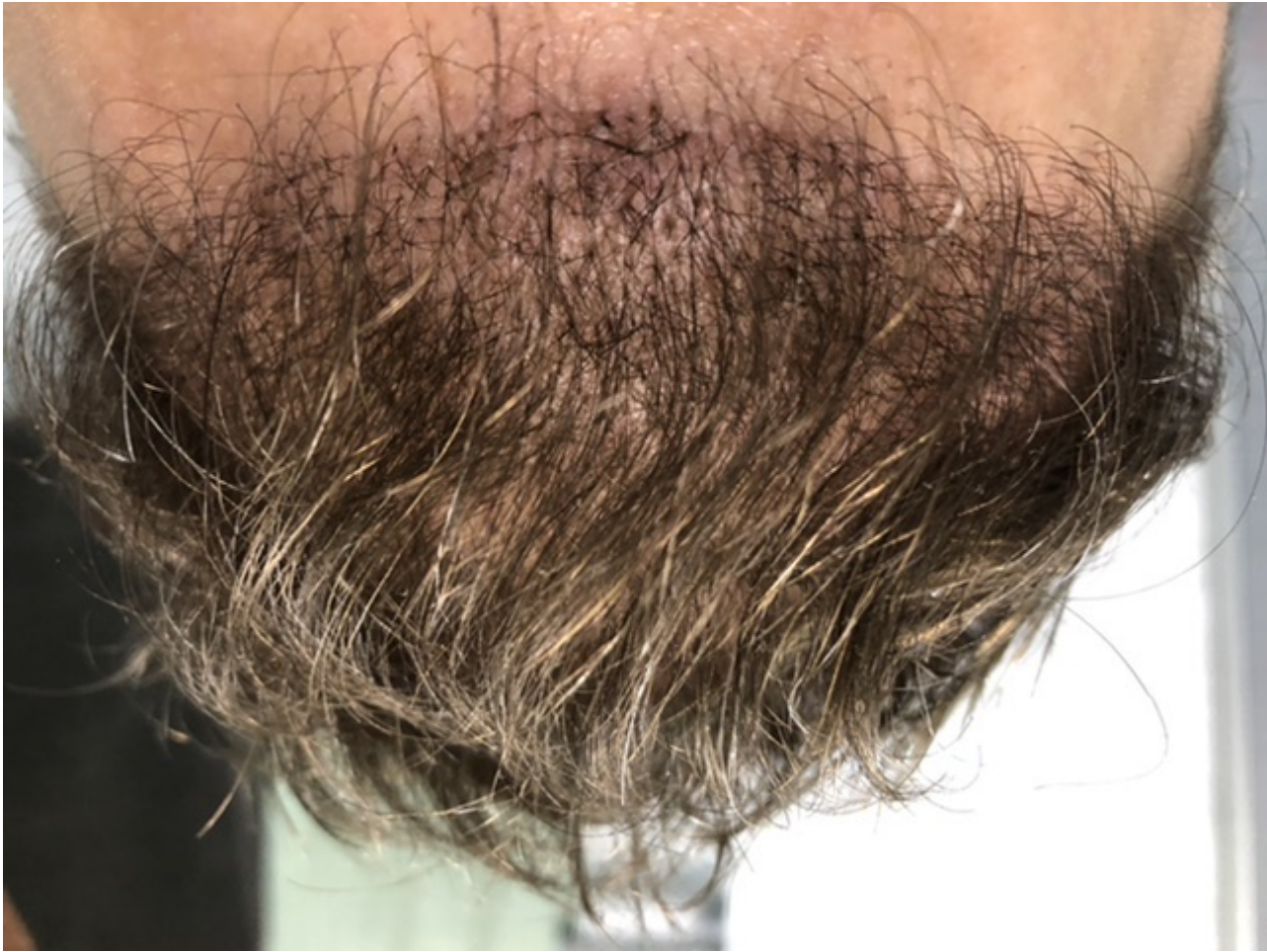### File Attachments

---

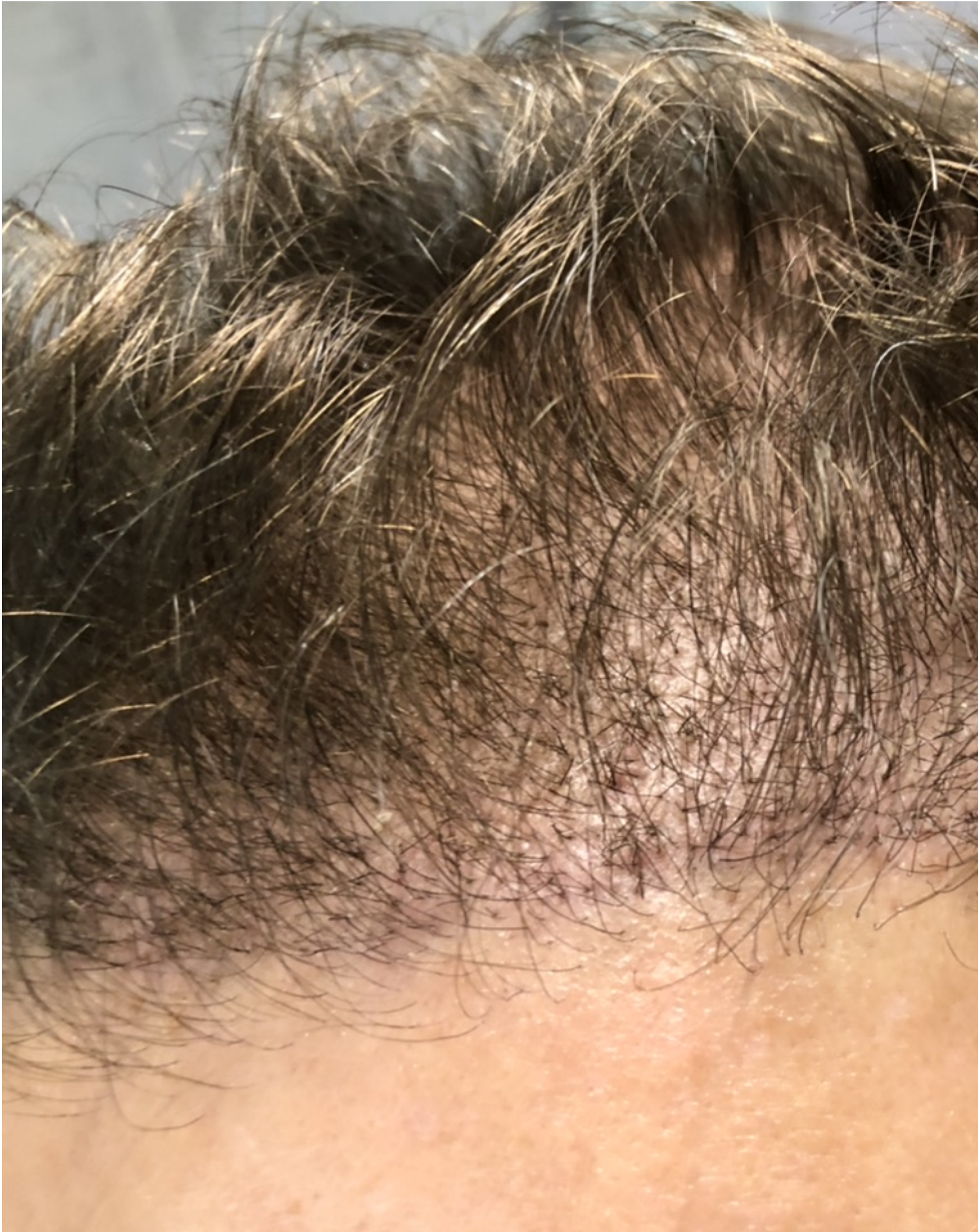1) [C9DD92DA-DC27-4FCF-AF47-2DC1550FAEFF.jpeg](#), downloaded 1533 times



2) [794395D9-060C-4A15-8C5B-F7A0D6A584F4.jpeg](#), downloaded 192 times



3) [3E619D94-DF33-4CB0-845D-FC3D3D7E047D.jpeg](#), downloaded 1461 times



Subject: Aw: 17. Tag viele Stoppeln zu spüren / die ersten Fallen aus :/  
Posted by [bavarian](#) on Wed, 14 Oct 2020 06:07:54 GMT  
[View Forum Message](#) <> [Reply to Message](#)

---

bavarian schrieb am Di, 13 Oktober 2020 19:20noch Bilder von der Tonsur und Haarlinie

---

Subject: Aw: 2. HT mit 3600 Grafts DHI Technik  
Posted by [bavarian](#) on Wed, 14 Oct 2020 06:09:07 GMT  
[View Forum Message](#) <> [Reply to Message](#)

---

bavarian schrieb am Di, 13 Oktober 2020 18:39Hallo zusammen,

anbei wollte ich mal eure Meinungen über meine 2 HT vom 24.09.2020 anhören und bin gerne offen für weitere Tipps um meinen Status hoffentlich endlich zu verbessern.

(Zur Info 2009 hatte ich bereits eine FUT mit ca.2800 Grafts für die Geheimratsecken-und Haarlinie daher leider die Narbe)

Nun aber 9/2020 Gesamt Grafts 3600 per DHI Technik.  
benötigte Zeit waren ca. 9,5 Stunden.  
Vorne bei der Haarlinie wurde verdichtet mit ca. 2100 Grafts  
Tonsur wurden ca. 1500 gesetzt.

Was mir aufgefallen ist das meine Krusten im Verhältnis zu anderen Patienten schon sehr stark nach der OP zu sehen waren.

Liegt das an der Technik DHI?

Ich habe dies Krusten zwar nach Empfehlung des Arztes auch bereits nach 9-10 Tagen vollständig im trockenen Zustand mit leichten kreisenden massierenden Fingerspitzen lösen können aber wollte mal wissen ob dies ein normal Zustand war/ist.

Anbei mal meine Bilder... für eure ernstgemeinten Infos/Meinungen bedanke ich mich vorab ganz herzlich.

Vielen Dank.

---

Subject: Aw: 2. HT mit 3600 Grafts DHI Technik  
Posted by [Statham1](#) on Wed, 14 Oct 2020 06:55:54 GMT  
[View Forum Message](#) <> [Reply to Message](#)

---

bavarian schrieb am Mi, 14 Oktober 2020 08:09bavarian schrieb am Di, 13 Oktober 2020 18:39Hallo zusammen,

anbei wollte ich mal eure Meinungen über meine 2 HT vom 24.09.2020 anhören und bin gerne offen für weitere Tipps um meinen Status hoffentlich endlich zu verbessern.

---

(Zur Info 2009 hatte ich bereits eine FUT mit ca.2800 Grafts für die Geheimratsecken-und Haarlinie daher leider die Narbe)

Nun aber 9/2020 Gesamt Grafts 3600 per DHI Technik.  
benötigte Zeit waren ca. 9,5 Stunden.  
Vorne bei der Haarlinie wurde verdichtet mit ca. 2100 Grafts  
Tonsur wurden ca. 1500 gesetzt.

Was mir aufgefallen ist das meine Krusten im Verhältnis zu anderen Patienten schon sehr stark nach der OP zu sehen waren.

Liegt das an der Technik DHI?

Ich habe dies Krusten zwar nach Empfehlung des Arztes auch bereits nach 9-10 Tagen vollständig im trockenen Zustand mit leichten kreisenden massierenden Fingerspitzen lösen können aber wollte mal wissen ob dies ein normal Zustand war/ist.

Anbei mal meine Bilder... für eure ernstgemeinten Infos/Meinungen bedanke ich mich vorab ganz herzlich.

Vielen Dank.

Hallo

Hoffe das dein Resultat Gut wird, DHI finde ich keine Gute Methode , es gibt FUE-FUT ,DHI eine art FUE,  
bei DHI werden die meisten Grafts beim Einsetzen in das Instrument beschädigt, die Rasur ist für die Hygiene wichtig und das man einen besseren Übersicht hat ,

---

Subject: Aw: 2. HT mit 3600 Grafts DHI Technik  
Posted by [bavarian](#) on Wed, 14 Oct 2020 07:24:19 GMT  
[View Forum Message](#) <> [Reply to Message](#)

Danke Statham das hoffe ich auch.

Der Arzt meinte es sei alles gut verlaufen. Hoffe nur das bei der Tonsur die Grafts reichen das es etwas dichter wird da mich das schon sehr störte :/

und was meinst du zu den Bildern nach der OP bzgl der Krusten? liegt es evtl. daran das ich etwas mehr geblutet habe? oder lag es an der Technik ?

Ich habe mich für die DHI Technik entschieden da es hieß das der Heilungsprozess schneller ist.

Und ich keine komplette Rasur wollte :/ Arbeit-Privat Familie etc... so kann ich doch noch etwas kaschieren.

Subject: Aw: 2. HT mit 3600 Grafts DHI Technik  
Posted by [Statham1](#) on Wed, 14 Oct 2020 07:33:01 GMT  
[View Forum Message](#) <> [Reply to Message](#)

---

Ist das deine zweite HT , sieht aus als hattest du eine FUT Narbe,  
die Krusten müssten zwischen 6 und 14 tagen abgefallen sein,  
die Rötlichen stellen können bis 3 Monate dauern

---

Subject: Aw: 2. HT mit 3600 Grafts DHI Technik  
Posted by [bavarian](#) on Wed, 14 Oct 2020 07:35:08 GMT  
[View Forum Message](#) <> [Reply to Message](#)

---

ja das ist meine 2 HT hatte ich in der Einleitung auch erwähnt.

Ich meinte die Krusten im Vergleich zur FUE waren stärker.  
Ob das normal sei? oder lag es daran das ich etwas mehr geblutet habe

---

Subject: Aw: 2. HT mit 3600 Grafts DHI Technik  
Posted by [Enel](#) on Wed, 14 Oct 2020 09:59:42 GMT  
[View Forum Message](#) <> [Reply to Message](#)

---

Statham1 schrieb am Mi, 14 Oktober 2020 09:33Ist das deine zweite HT , sieht aus als hattest du eine FUT Narbe,

die Krusten müssten zwischen 6 und 14 tagen abgefallen sein,  
die Rötlichen stellen können bis 3 Monate dauern

Die Rötung kann auch viel länger dauern, bin eher der Hellhäutige Typ und sieht man jetzt

---

Subject: Aw: 2. HT mit 3600 Grafts DHI Technik  
Posted by [bavarian](#) on Wed, 14 Oct 2020 14:00:41 GMT  
[View Forum Message](#) <> [Reply to Message](#)

---

hat jemand Meinungen zum bisherigen Ergebnis ? und zu meiner eigentlichen Fragen .. die Starken Krusten ca. 3-7 Tage nach OP (welche ich aber dann gut lösen konnte)

Liegt das an der DHI Technik ? oder wenn jemand etwas mehr blutet ??

---

Subject: Aw: 2. HT mit 3600 Grafts DHI Technik  
Posted by [Gokhan](#) on Thu, 15 Oct 2020 11:57:09 GMT

---

[View Forum Message](#) <> [Reply to Message](#)

---

bavarian schrieb am Mi, 14 Oktober 2020 16:00hat jemand Meinungen zum bisherigen Ergebnis ? und zu meiner eigentlichen Fragen .. die Starken Krusten ca. 3-7 Tage nach OP (welche ich aber dann gut lösen konnte)

Liegt das an der DHI Technik ? oder wenn jemand etwas mehr blutet ??  
Absolut wegen der DHI

---

---

Subject: Aw: 2. HT mit 3600 Grafts DHI Technik  
Posted by [bavarian](#) on Thu, 15 Oct 2020 13:09:24 GMT

[View Forum Message](#) <> [Reply to Message](#)

---

ok danke.

ich hoffe so das die Tonsur bei mir nur die Tonsur etwas dichter wird ... ich erwarte keine Wunder aber nur soviel das es nicht voll ins Auge fällt wenn man von oben drauf schaut ...

Wenn es dann in der Haarlinie noch etwas dichter werden sollte bin ich überglücklich. Ich

---

---

Subject: 1 Monat Post OP 2. HT mit 3600 Grafts DHI Technik  
Posted by [bavarian](#) on Wed, 28 Oct 2020 13:58:34 GMT

[View Forum Message](#) <> [Reply to Message](#)

---

Hallo zusammen nun sind aktuell 1 Monat und 4 Tage Vergangenheit nach meiner 2 HT.

Ja was soll ich sagen sehr selbst ./ die meisten Haare vorne zum verdichten und an der Tonsur sind bereits ausgefallen ... (habe jedoch das Gefühl da sama der Tonsur noch mehr Stoppeln zu spüren sind.

Ansonsten habe ich wohl auch einiges an Resthaar verloren da es sehr dünn oben geworden ist (siehe vorher Fotos)

Ich hoffe das es spätestens ab 3 Monaten endlich aufwärts geht... da es aktuell nicht schön aussieht. (Mein Spenderbereich wird allmählich ok, sodass man auch bald denk ich die Narbe der ersten HT nicht mehr sehen kann.

Was meint ihr zum aktuellen Stand?

Meint ihr es wir nach 3 Monaten zumindest etwas dichter sein ?

### File Attachments

1) [72BE0D8F-BE8A-4B40-A950-FE3DE82815D8.jpeg](#), downloaded 234

---



times



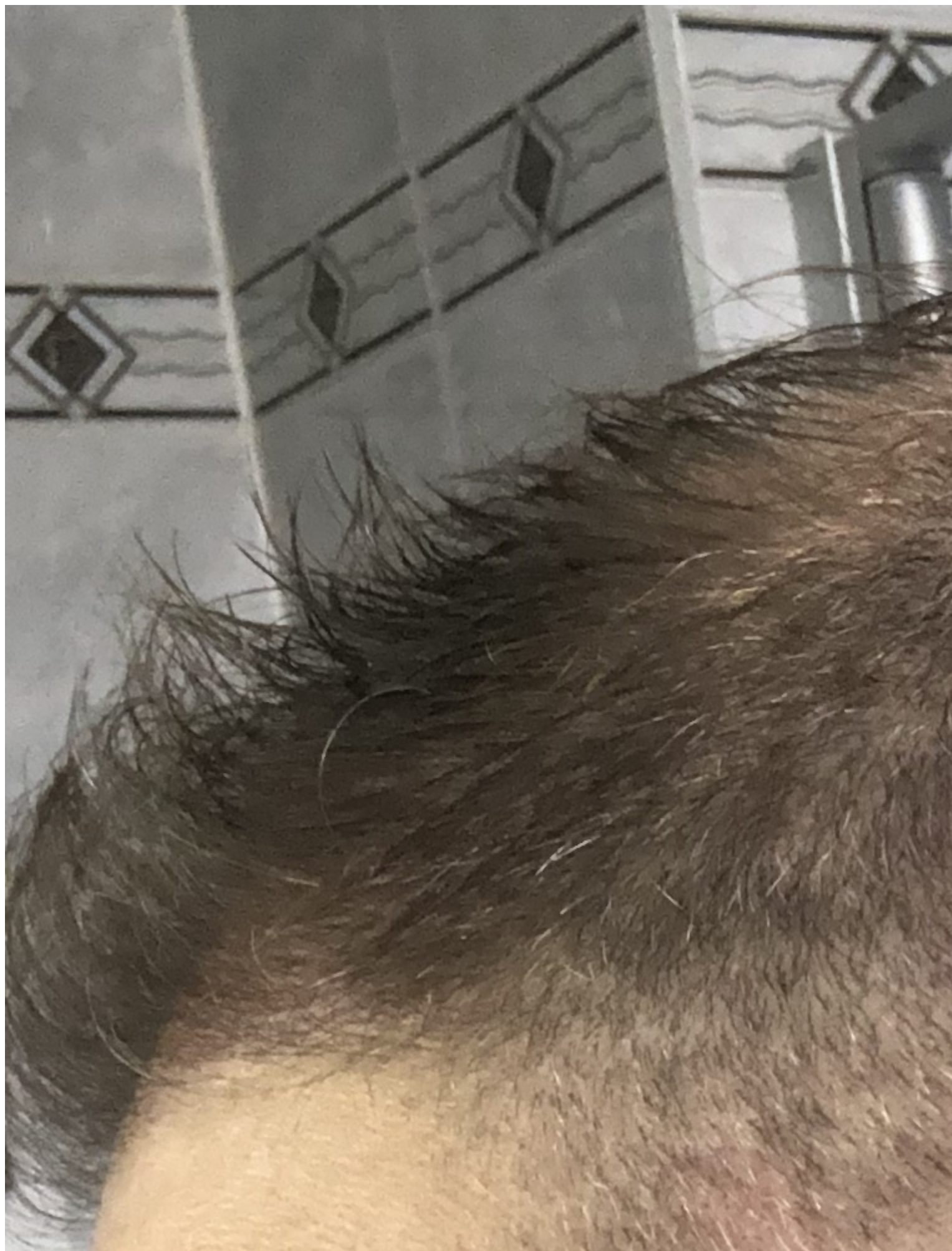Subject: Aw: 1 Monat Post OP 2. HT mit 3600 Grafts DHI Technik  
Posted by [bavarian](#) on Wed, 28 Oct 2020 14:01:22 GMT  
[View Forum Message](#) <> [Reply to Message](#)

---

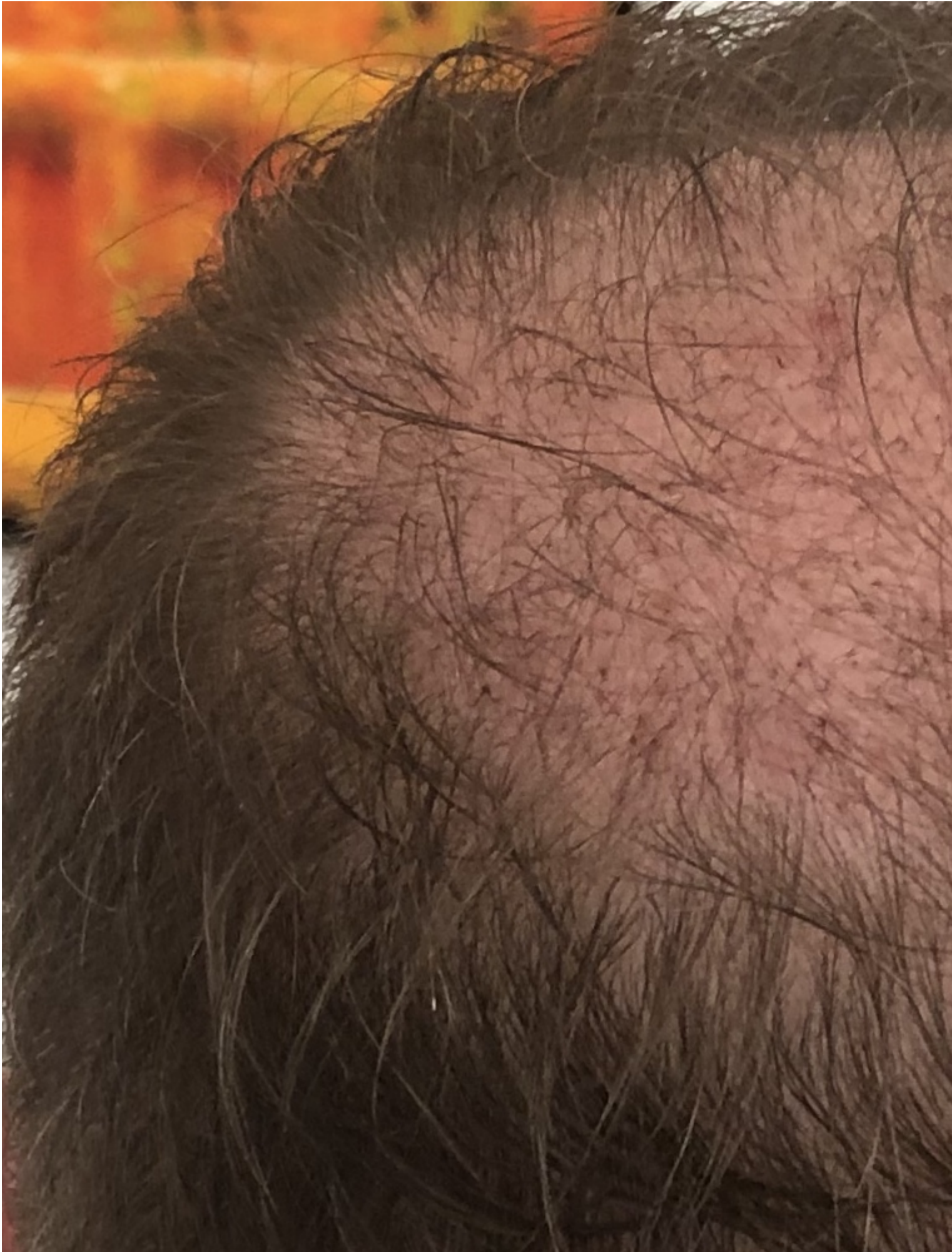
weitere Bilder

### File Attachments

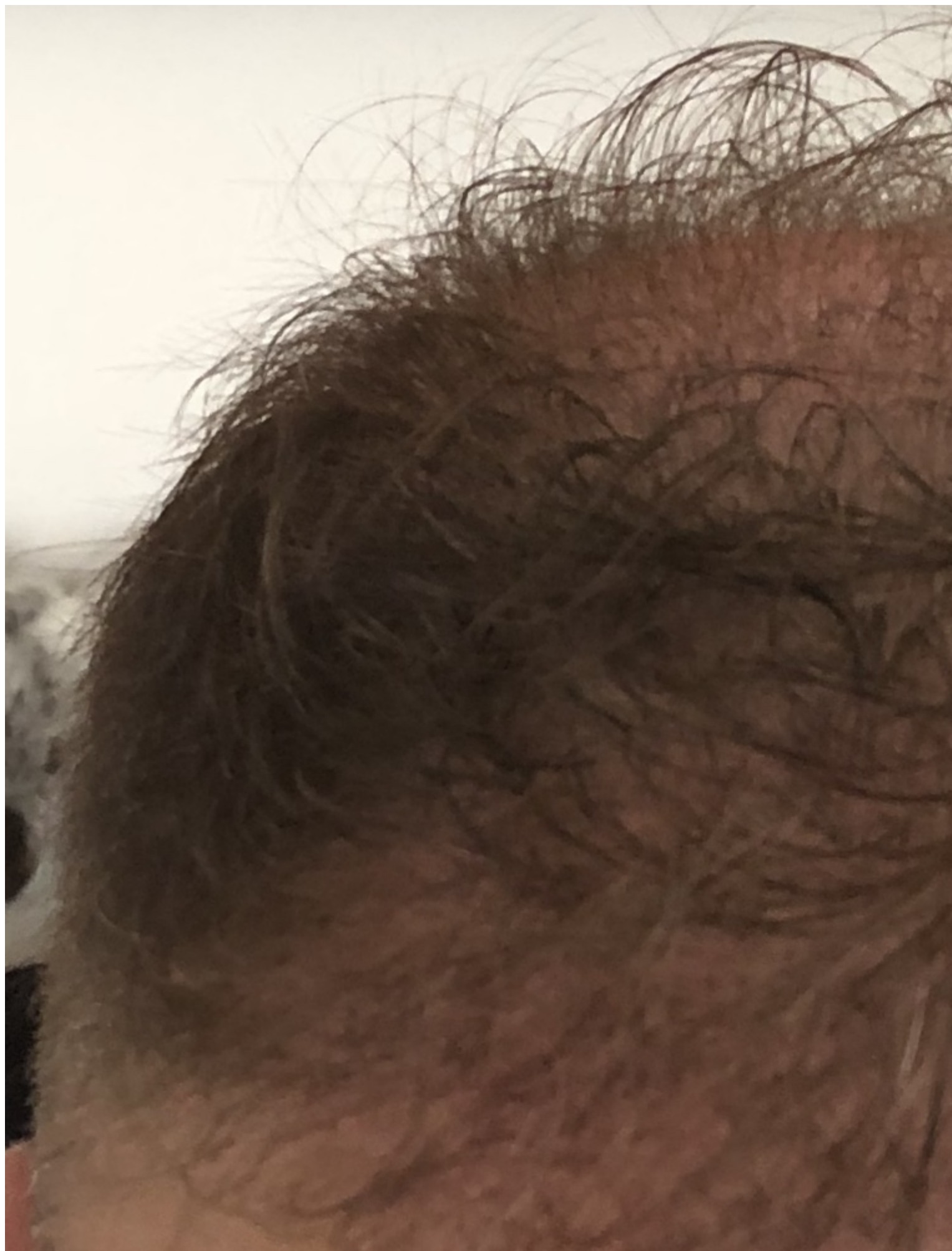1) [9C359214-7F11-417F-80B8-BC425F001687.jpeg](#), downloaded 1111 times



2) [0C3A038B-E5B8-419D-A1AC-92E683B5074B.jpeg](#), downloaded 1100 times



3) [95A0989C-C48E-4381-9FFC-BCBD235ABC78.jpeg](#), downloaded 1120 times



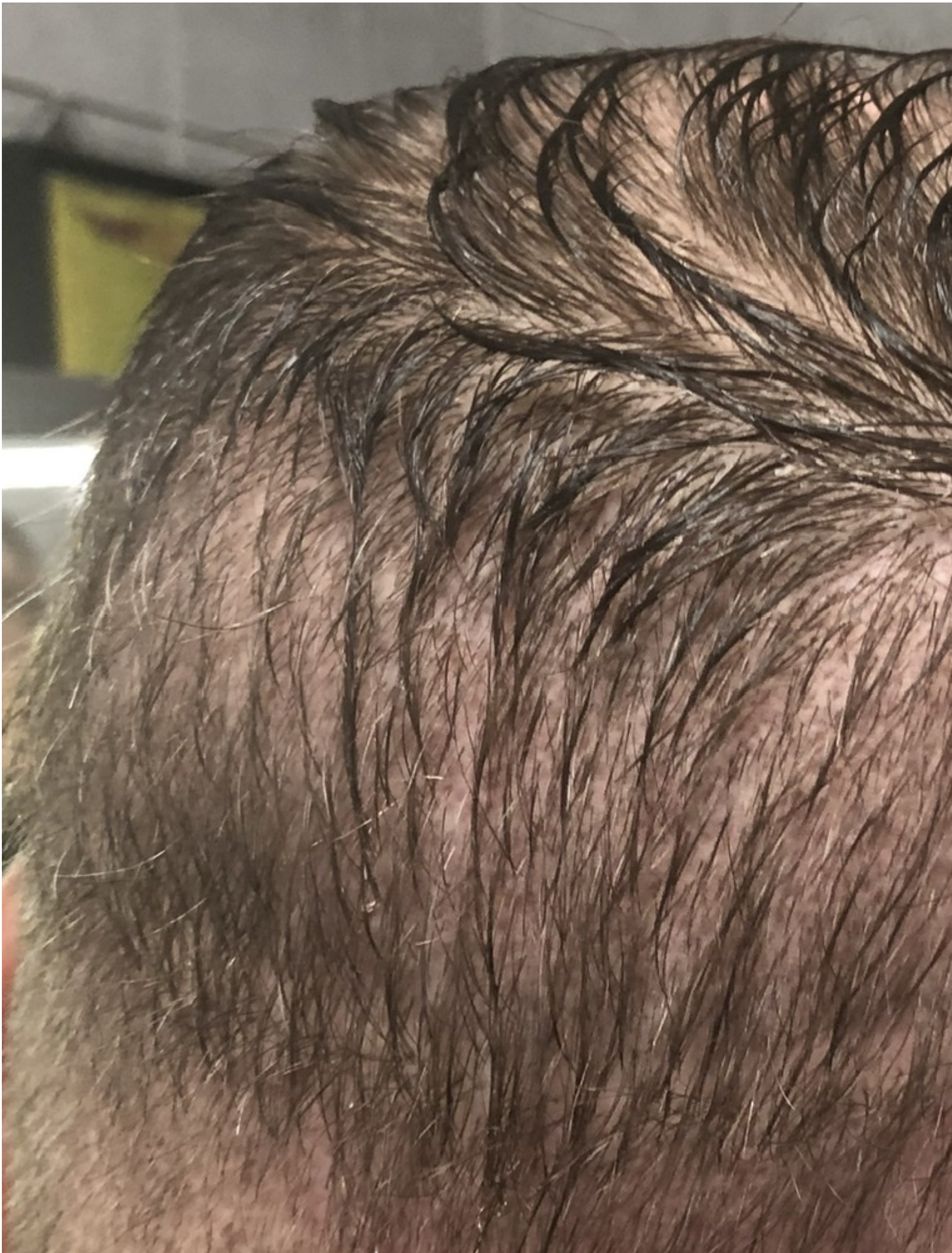

Subject: Aw: 1 Monat Post OP 2. HT mit 3600 Grafts DHI Technik  
Posted by [bavarian](#) on Wed, 28 Oct 2020 18:45:27 GMT  
[View Forum Message](#) <> [Reply to Message](#)

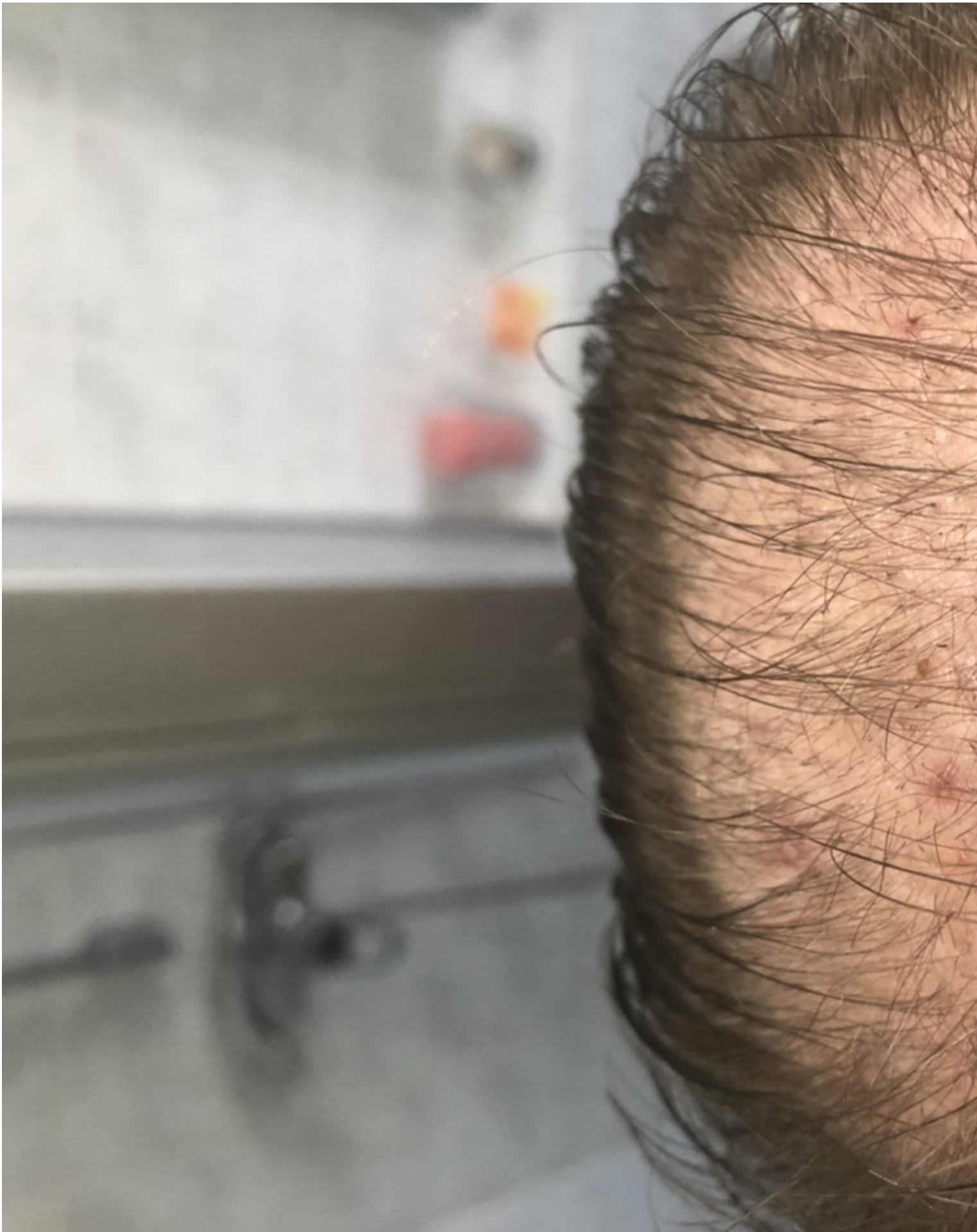---

### File Attachments

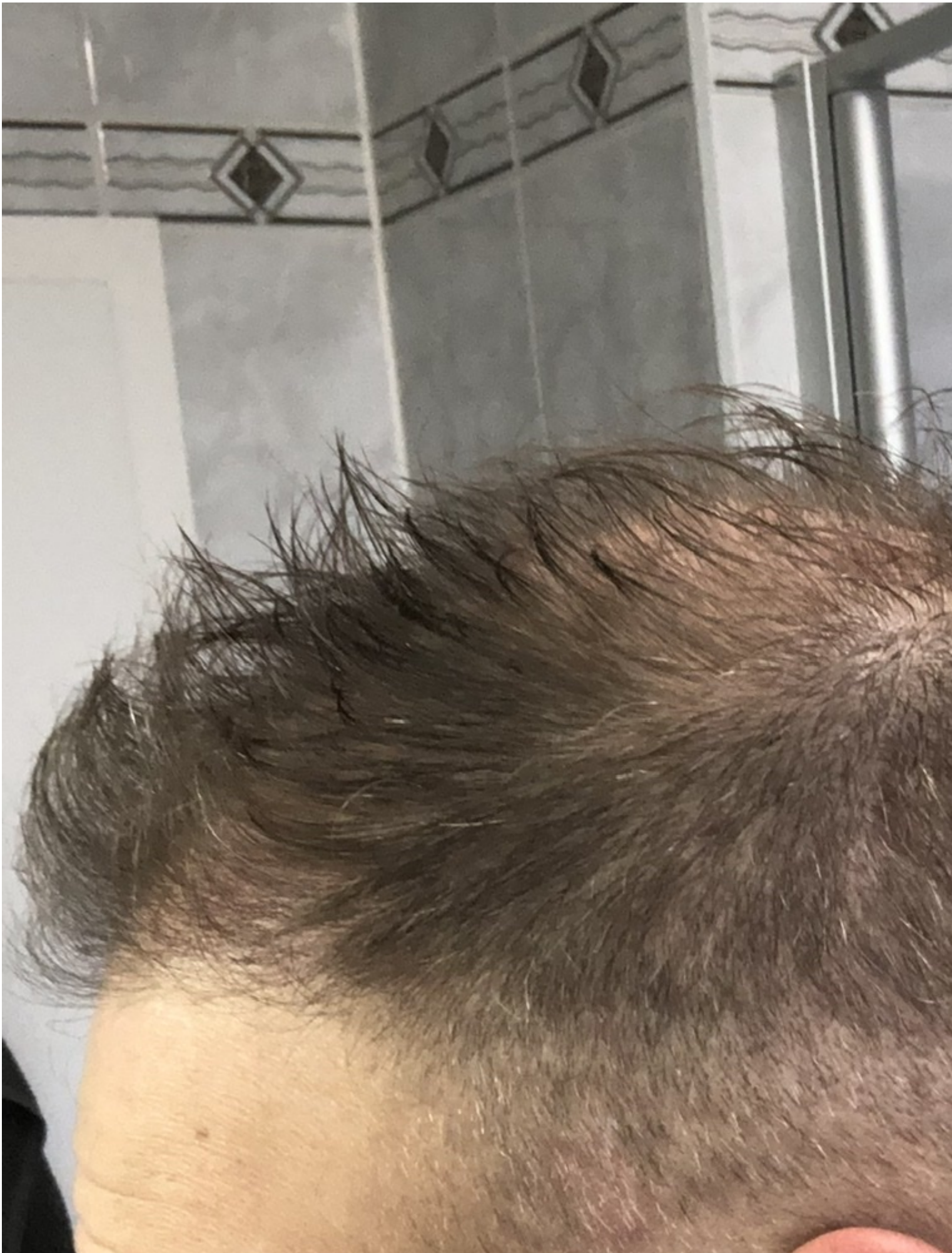1) [08E35903-3FEF-47DD-9DA2-5768426ABF62.jpeg](#), downloaded 1098 times



2) [F1C0F81D-8151-4ED1-97FB-4FC81B3D7DC5.jpeg](#), downloaded 1069 times



3) [0122982C-4D04-4600-A0E4-80A804A802FC.jpeg](#), downloaded 1081 times



Subject: Aw: 1 Monat Post OP 2. HT mit 3600 Grafts DHI Technik  
Posted by [butzke](#) on Wed, 28 Oct 2020 20:58:14 GMT  
[View Forum Message](#) <> [Reply to Message](#)

---

Das die Haare jetzt ausfallen ist normal.  
Ab 4. Monat wirst du das Ergebnis besser beurteilen können.

---

Subject: Grafts gesetzt / Shockloss? 2. HT mit 3600 Grafts DHI Technik  
Posted by [bavarian](#) on Fri, 30 Oct 2020 09:27:50 GMT  
[View Forum Message](#) <> [Reply to Message](#)

---

ok ja nach 4 Monaten sieht man mehr aber anhand von den Fotos 10 Tage nach der HT kann man das etwas beurteilen?  
Hier sieht man doch die Gesetzen Grafts besser...  
Also jetzt ist es ja auch wohl bedingt des shockloss allgemein oben alles dünner geworden.

Also meinen2 Fragen wären:

- wie findet ihr die gesetzen Graft 10 Tage nach der OP?
- wann erholen (wachsen) die alten Haare von oben wieder nach die nach ca. 3-6 Wochen mit ausgefallen sind (shockloss)

Das waren noch die Bilder 10 Tage nach OP:

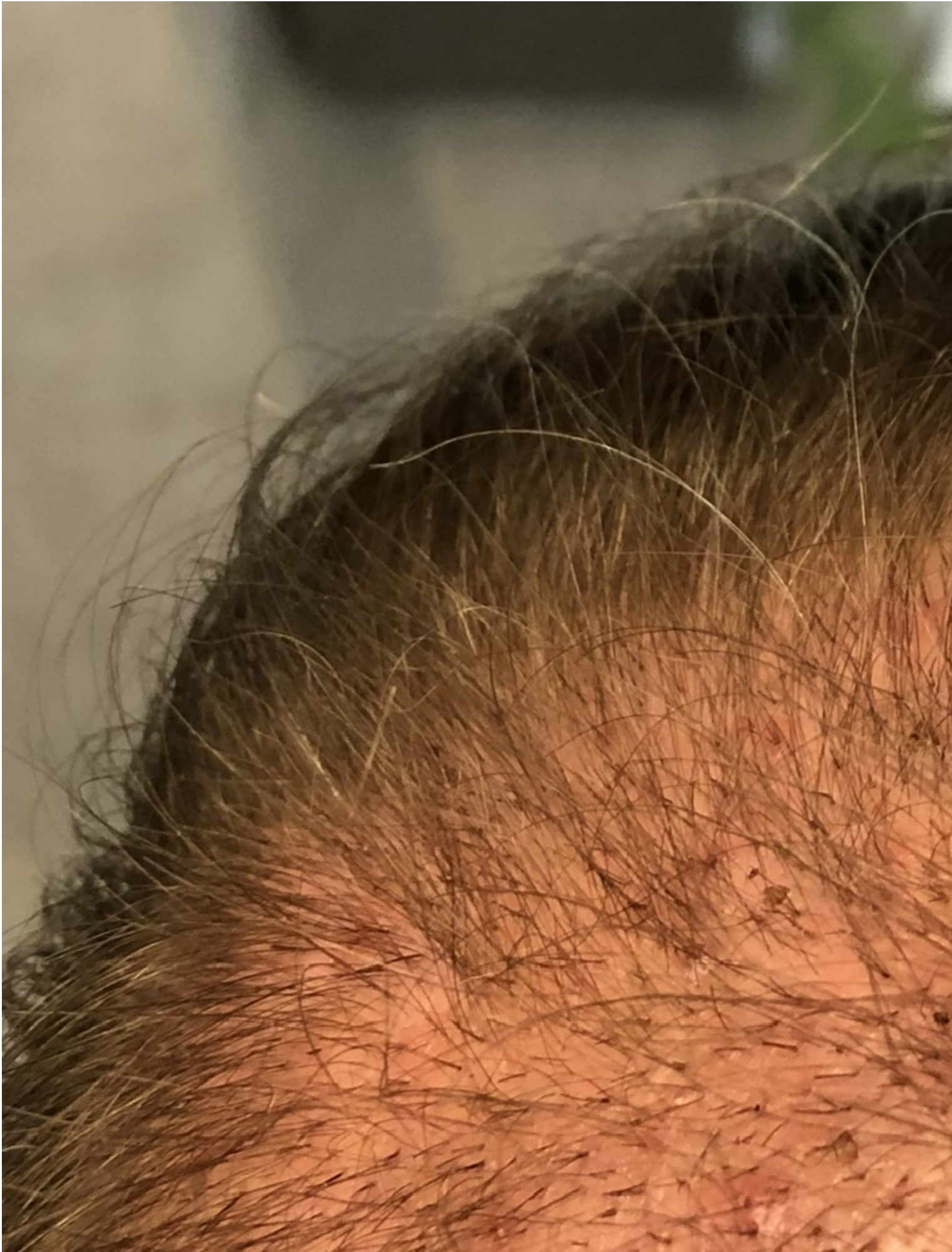### File Attachments

1) [76FA56F3-836D-4B83-AC27-C8DA08445D5E.jpeg](#), downloaded 935 times





2) [3A3C51A6-EC2D-42AF-B278-29EFAE3494B5.jpeg](#), downloaded 1035 times



Subject: Aw: 2. HT mit 3600 Grafts DHI Technik  
Posted by [Degen](#) on Fri, 30 Oct 2020 15:51:45 GMT  
[View Forum Message](#) <> [Reply to Message](#)

---

Wenn die Anwuchsrate gut ist, wird es eine deutliche Verbesserung geben. Generell scheint mir das bei dir ziemlich auf Kante genäht zu sein, ein guter Kandidat für eine HT warst du nicht.

Ich finde die Menge für die Tonsur insgesamt zu gering, mit vollständiger Abdeckung solltest du nicht rechnen. Die Haarlinie sollte viel dichter werden, da könnten die Grafts reichen. Wie du schon richtig angemerkt hast, kam noch Shockloss dazu. Es wird lange dauern, bis es überall besser aussieht. Vorne könnte sich relativ zeitnah (ab ca. 4 Monaten) was tun, aber die Tonsur dauert immer ein paar Monate länger und zusätzlich muss sich dein Bestandshaar erholen.

---

---

Subject: Aw: 2. HT mit 3600 Grafts DHI Technik  
Posted by [bavarian](#) on Fri, 30 Oct 2020 19:51:42 GMT  
[View Forum Message](#) <> [Reply to Message](#)

---

Hallo Degen,

Ja ich hoffe auch das es gut anwächst. (Bei meiner ersten HT vor 11 Jahren in den GHE war es eigentlich ganz gut)

Was meinst du genau mit:

Generell scheint mir das bei dir ziemlich auf Kante genäht zu sein, ein guter Kandidat für eine HT warst du nicht.

Wieso bin ich kein guter Kandidat für eine HT?

LG und vorab danke für deine Rückmeldung.

---

---

Subject: Aw: 2. HT mit 3600 Grafts DHI Technik  
Posted by [Degen](#) on Sat, 31 Oct 2020 08:26:15 GMT  
[View Forum Message](#) <> [Reply to Message](#)

---

Dein Donor sieht mit kurzen Haaren ziemlich licht aus, vielleicht sind das aber nur die Folgen der OP. Von der FUT scheint auch längst nicht alles angewachsen zu sein oder es ist inzwischen wieder ausgefallen.

---