
Subject: Frage: Wie würden Sie diesen Patienten beraten?
Posted by [Prohairclinic](#) on Thu, 28 May 2020 15:24:47 GMT
[View Forum Message](#) <> [Reply to Message](#)

Patient, 52 Jahre alt.

Diffuse Ausdünnung oben und frontal, fortgeschrittene Kahlheit im Kronenbereich.

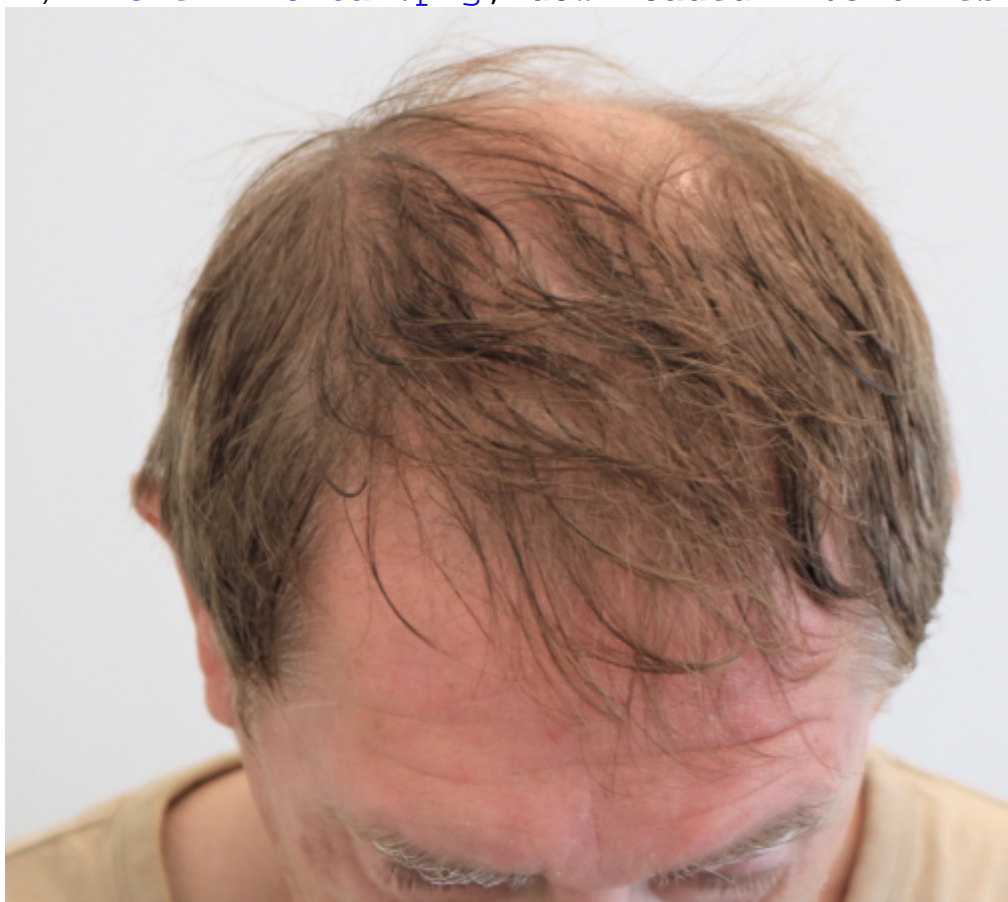Begrenzte Spenderfläche, geschätzte 2000-2500 Transplantate insgesamt.

Es wäre interessant zu hören, wie unterschiedliche Menschen hier ihre Meinung zur Behandlung dieses Patienten äußern (wenn überhaupt).

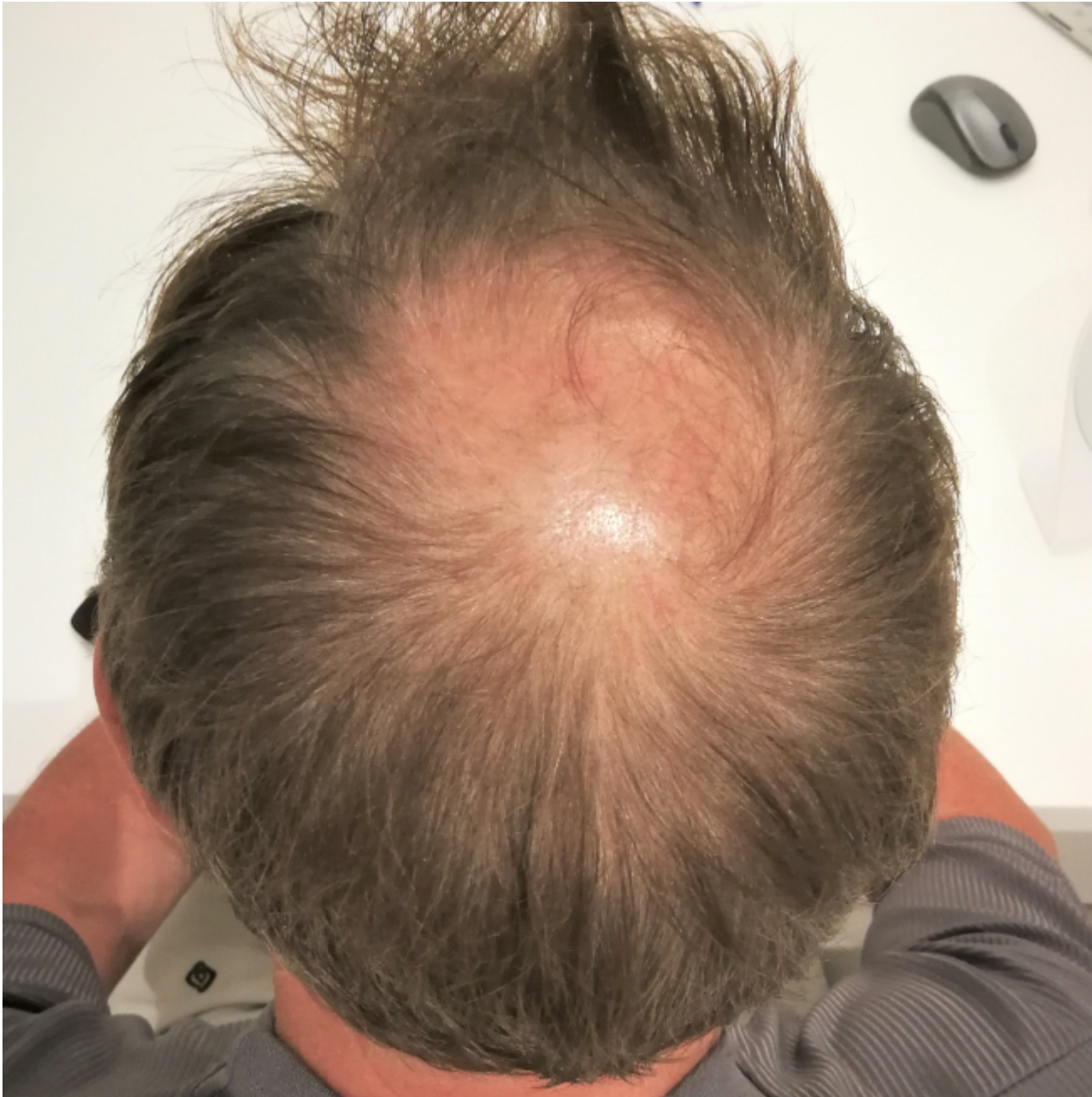Die Bilder zeigen denselben Patienten an verschiedenen Konsultationstagen. Er färbte seine Haare dunkel, die er jetzt aufgegeben hat und wurde grau.

File Attachments

1) [michel frontal.png](#), downloaded 1263 times



2) [michel kruin.png](#), downloaded 1240 times



Subject: Aw: Frage: Wie würden Sie diesen Patienten beraten?

Posted by [krx](#) on Thu, 28 May 2020 15:46:33 GMT

[View Forum Message](#) <> [Reply to Message](#)

Front verdichten, die spielt optisch eine viel wichtigere Rolle.

Front mit 40 FU/cm² bepflanzen, dann mit 30cm² nach hinten so viel wie geht.
Tonsur offen.

Subject: Aw: Frage: Wie würden Sie diesen Patienten beraten?

Posted by [Blackster](#) on Thu, 28 May 2020 17:28:17 GMT

[View Forum Message](#) <> [Reply to Message](#)

Ein Bild vom Donor wäre natürlich gut.

Sieht mir auf den ersten Blick nach mehr als 2000 Grafts aus.

Subject: Aw: Frage: Wie würden Sie diesen Patienten beraten?

Posted by [Clemens \(Der HT Experte\)](#) on Thu, 28 May 2020 18:47:26 GMT

[View Forum Message](#) <> [Reply to Message](#)

Medikamentöse Behandlung?

Erwartungshaltung? Welche Bereiche sollen behandelt werden? Welcher Bereich hat Priorität für den Patienten?

Derzeitiger Haarausfall - stark, wenig, nicht vorhanden?

Ganz wichtig: Bessere Fotos vom Spenderbereich (Hinterkopf und Seiten)

Subject: Aw: Frage: Wie würden Sie diesen Patienten beraten?

Posted by [Strugglehair](#) on Thu, 28 May 2020 19:14:01 GMT

[View Forum Message](#) <> [Reply to Message](#)

Stimme krx 100% zu.

Die Haarlinie hat den größten Einfluss auf das Erscheinungsbild, nach hinten hin immer undichter bis offene tonsur

Subject: Aw: Frage: Wie würden Sie diesen Patienten beraten?

Posted by [Grafty](#) on Thu, 28 May 2020 20:37:41 GMT

[View Forum Message](#) <> [Reply to Message](#)

Keine HT wenn der Donor ausdünn und max 2500 hergibt. Wo soll die Reise hingehen? Höchstens Less is More plus SMP.

Bei besserem Donor ist mehr möglich.

Subject: Aw: Frage: Wie würden Sie diesen Patienten beraten?

Posted by [Blackster](#) on Thu, 28 May 2020 20:54:15 GMT

[View Forum Message](#) <> [Reply to Message](#)

Alter 52, wie ist denn die Erwartungshaltung da überhaupt ?

Er läuft ja sicherlich schon 15 bis 20 Jahre mit der Tonsur so durch die Welt.

Ich würde es trotzdem machen, aber die verfügbaren Grafts eben gleichmässig verteilen.
Schlimmer als jetzt kann es ja doch nicht mehr aussehen.

Subject: Aw: Frage: Wie würden Sie diesen Patienten beraten?
Posted by [PaNtHeR1](#) on Fri, 29 May 2020 07:15:08 GMT
[View Forum Message](#) <> [Reply to Message](#)

Keine HT machen

Subject: Aw: Frage: Wie würden Sie diesen Patienten beraten?
Posted by [Statham1](#) on Fri, 29 May 2020 07:23:11 GMT
[View Forum Message](#) <> [Reply to Message](#)

Ich würde es machen

Subject: Aw: Frage: Wie würden Sie diesen Patienten beraten?
Posted by [Prohairclinic](#) on Fri, 29 May 2020 08:39:49 GMT
[View Forum Message](#) <> [Reply to Message](#)

Die Gesamtfläche ohne Tonsur fläche beträgt 148 cm. Die durchschnittliche Dichte in diesem Bereich beträgt 29 Transplantate, aber im Allgemeinen geschwächtes Haar, dünn.

Die Kronenfläche beträgt 87 cm, aber der innere kahle Kreis beträgt etwa 48 cm³.

Sein primäres Ziel ist es, die Krone zu füllen, das stört ihn am meisten.
Ein sekundäres Ziel wäre es, den frontalen oberen Bereich zu verbessern.

Allein für den Kronenbereich würden wir ungefähr 2600 Transplantate benötigen, wonach sein Spenderbereich nicht viel mehr produzieren würde, ohne einen dünn aussehenden Spender zu schaffen (was er nicht will).

Subject: Aw: Frage: Wie würden Sie diesen Patienten beraten?
Posted by [Prohairclinic](#) on Thu, 04 Jun 2020 13:26:28 GMT
[View Forum Message](#) <> [Reply to Message](#)

Unser Behandlungsplan ergab:

So haben wir seine Behandlung geplant.
Offensichtlich kann es unterschiedliche Meinungen geben, wir glauben jedoch, dass der Patient auf eine Weise behandelt wurde, die in seinem besten Interesse war.

Da er an diffusem Haarausfall litt und seine Haare in einem ziemlich schlechten Zustand waren. Dr. Anthone / Prohairclinic, spezialisiert auf regenerative Haarbehandlungen, schlug vor seiner Transplantation vor, unser PRP-PRF-Haar-Boost-Programm durchzuführen.

Argumente :

1. Vorhandenes schwächeres Haar sollte vor einer Transplantation gestärkt werden, um einem Schockverlust standzuhalten
2. Wenn die geschwächten Haare an Stärke und Dicke gewinnen würden, wären weniger Transplantationen erforderlich.

Anschließend hatte er in den Sommermonaten 2019 3 PRP-PRF-Behandlungen. Darüber hinaus begann er täglich mit der Verwendung unserer verschreibungspflichtigen Lotion. Dieser Patient war sehr engagiert und hielt sich seitdem grundsätzlich an seinen Behandlungsplan.

Er kehrte Ende Mai 2020 zu einer neuen Evaluierung zurück.

12 Monate später:

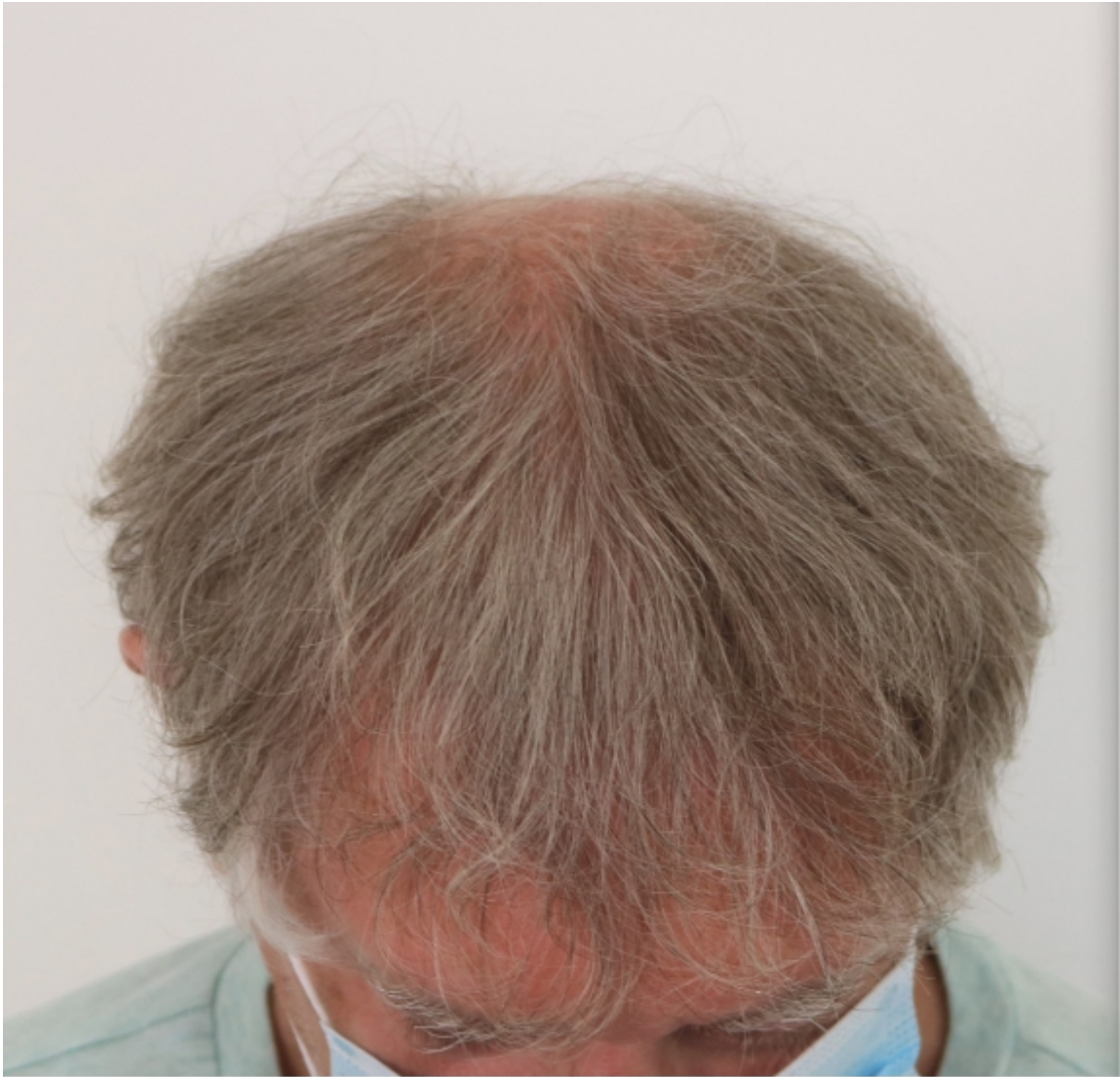
Der Frontalbereich hat sich erheblich verbessert, er ist mit der derzeit verbesserten Situation zufrieden und wünscht sich keine zusätzlichen Transplantationen.

Der Kronenbereich hat sich immens verbessert, bis zu dem Punkt, an dem wir nur etwa 1600 Transplantate benötigen, um dem Mittelteil Haare hinzuzufügen. Sein Verfahren ist für Ende Juni 2020 geplant.

Mit einer begrenzten Menge an Spenderreserven und einem sehr guten Vorbereitungsplan ist nur eine relativ kleine Haartransplantation erforderlich.

File Attachments

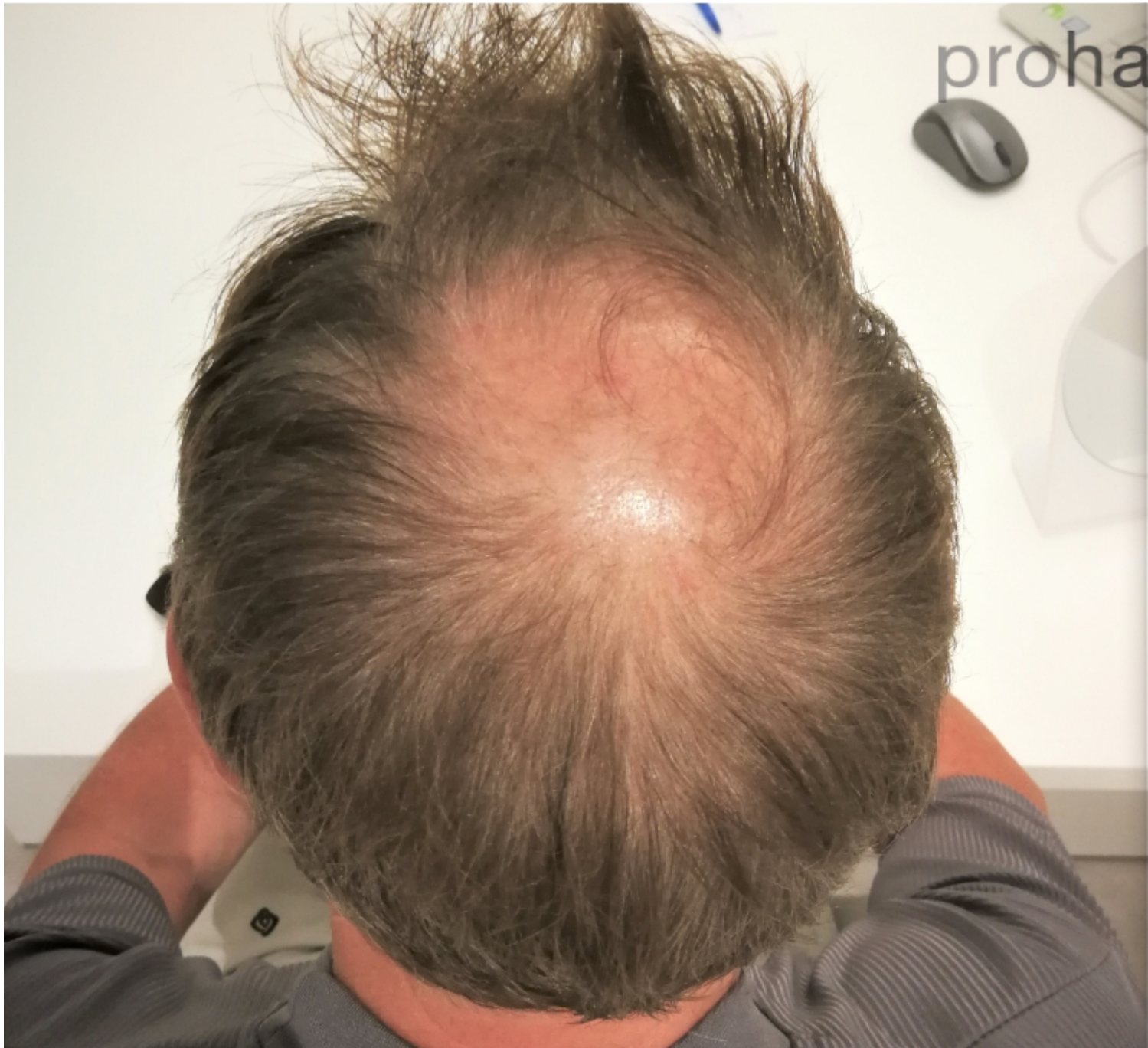1) [12 maanden resultaat prp prf lotion finasteride minoxidil.jpg](#), downloaded 1013 times



prohairclinic

Hair Rejuvenati

2) [michel m kruin prp12 maanden - kopie.jpg](#), downloaded 902 times



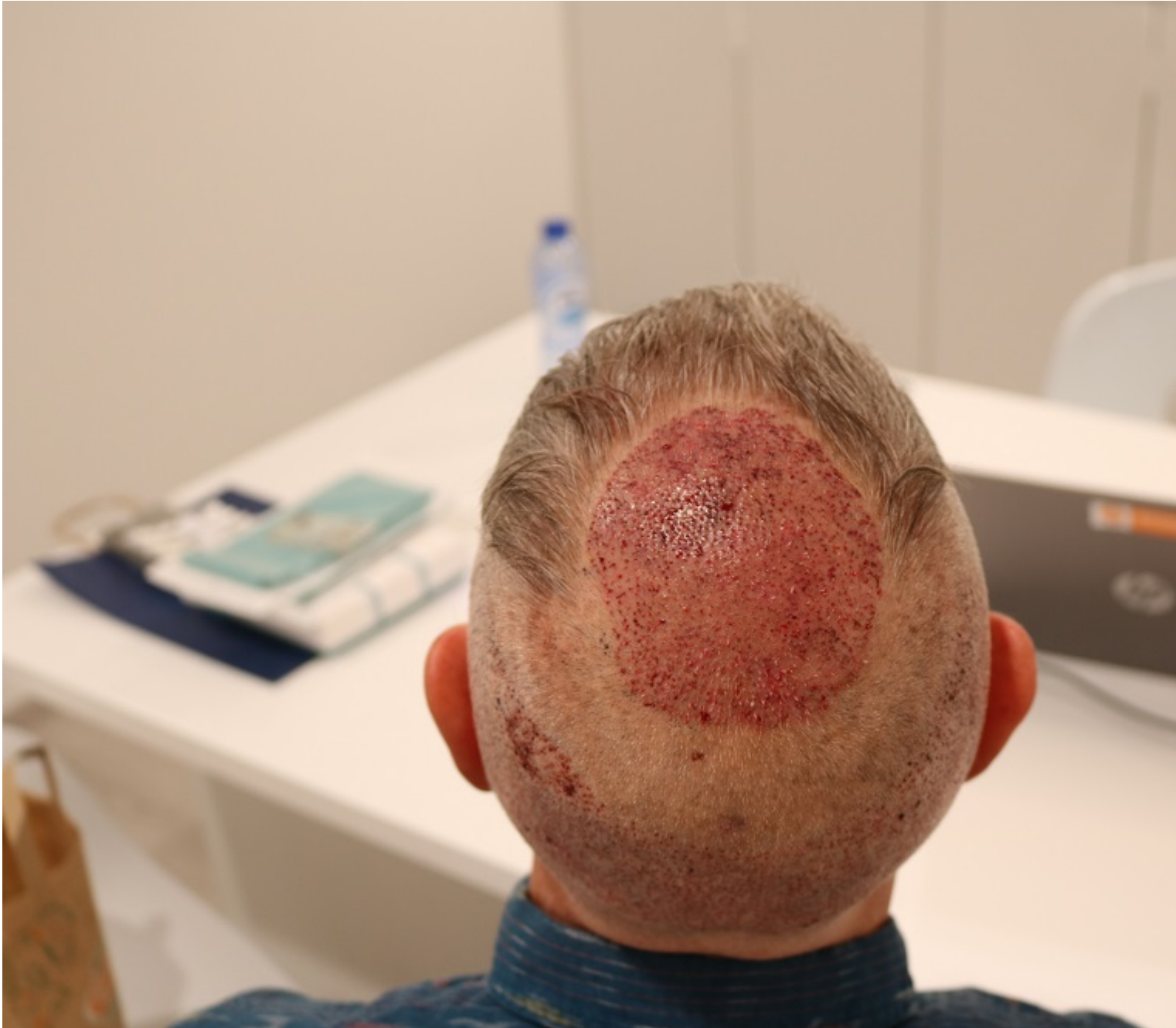Subject: Aw: Frage: Wie würden Sie diesen Patienten beraten?
Posted by [Prohairclinic](#) on Wed, 24 Jun 2020 15:31:50 GMT
[View Forum Message](#) <> [Reply to Message](#)

Update,
Anfang dieser woche wurde also seine Tonsur mittels 1600 grafts verdichtet.

Wir glauben dass unser plannung, also vorher die haren zu starken, gelohnt hat und nur 'sehr wenig' transplantaten benutzt wurden.

File Attachments

1) [IMG_1009 - kopie.JPG](#), downloaded 303 times



Subject: Aw: Frage: Wie würden Sie diesen Patienten beraten?

Posted by [Prohairclinic](#) on Wed, 24 Jun 2020 15:40:56 GMT

[View Forum Message](#) <> [Reply to Message](#)

Update,

Anfang dieser woche wurde also seine Tonsur mittels 1600 grafts verdichtet.

Wir glauben dass unser plannung, also vorher die haren zu starken, gelohnt hat und nur 'sehr

wenig! transplantaten benutzt wurden.

Subject: Aw: Frage: Wie würden Sie diesen Patienten beraten?

Posted by [HattingenHair](#) on Thu, 25 Jun 2020 07:01:02 GMT

[View Forum Message](#) <> [Reply to Message](#)

Gross FUT und danach eine FUE...Thema erledigt!
