
Subject: HT 27

Posted by [Marius1912](#) on Sun, 27 Oct 2019 19:23:15 GMT


[View Forum Message](#) <> [Reply to Message](#)

- * Alter: 27
- * Aktueller Haarstatus nach der Hamilton-Norwood-Skala: 2?
- * Geplantes Budget: 15.000
- * Haarstatus in der Familie (Eltern/Großeltern): NW3-4
- * Ausfallverlauf (schnell/langsam?): langsam
- * HA gestoppt?:gestoppt
- * Medikation (Therapieversuche/Erfolge/aktuelle Medikation): FIN (1Jahr) + Ket (1Jahr)+ Minox (1 1/2 Monate)
- * Stehen bereits bestimmte Haarchirurgen/Kliniken in der engeren Auswahl? HLC, Heitmann, hairmedic
- * Ggf. vorangegangene Haartransplantationen (Jahr? Haarchirurg?): nein
- * Bevorzugte Behandlungsmethode (FUE/FUT?): FUE

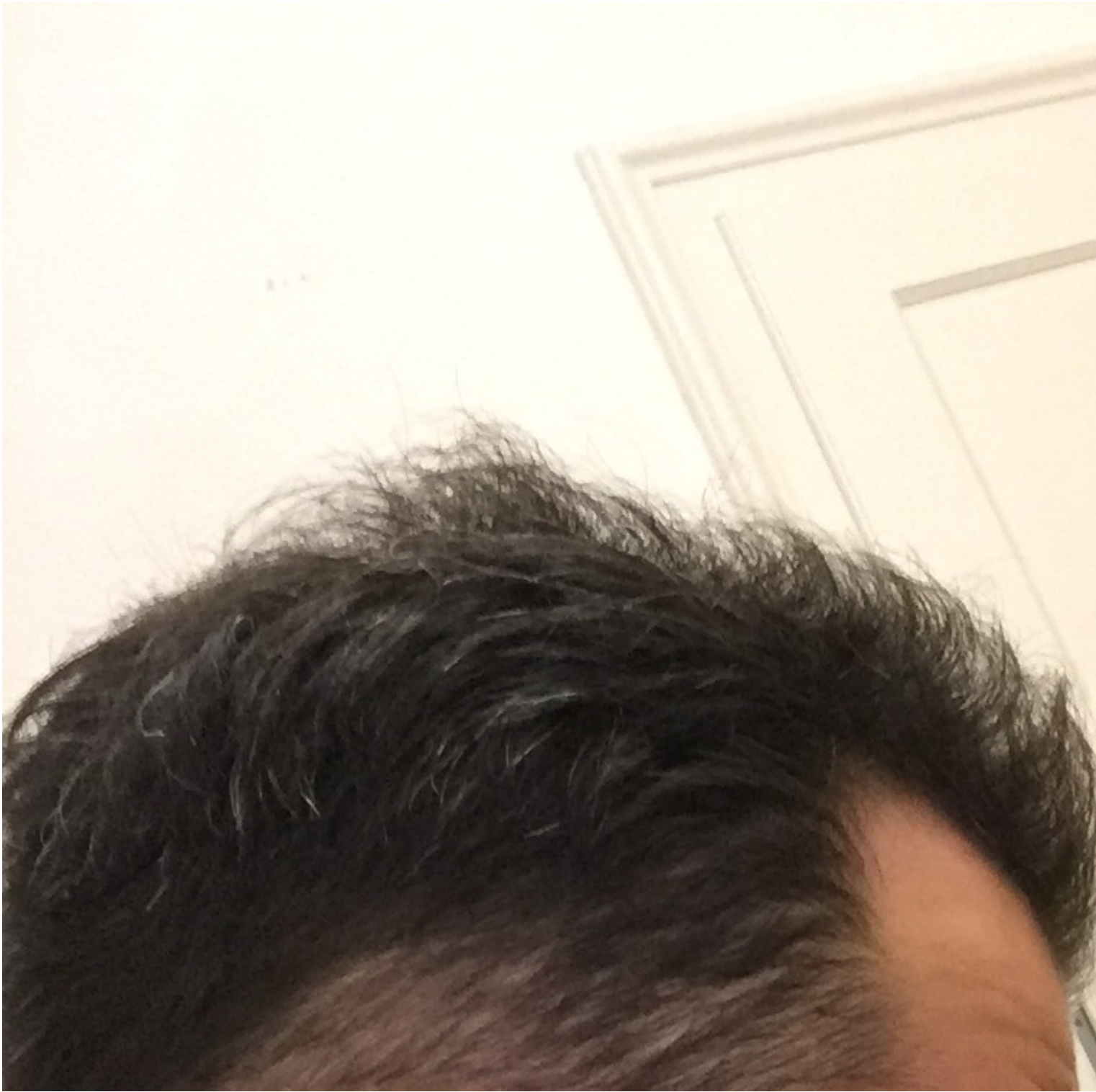Ziel der HT GHE reduzieren. Was denkt Ihr wie viele Grafts ich benötige und ob eine HT in dem Alter wirklich Sinn macht. Meine Vater hat aktuelle NW3 mein Opa mütterlicherseits geht in Richtung NW4. Status des Opas meine Vaters schätze ich mal laut Bilder auf NW3 ist aber recht früh verstorben.

File Attachments

1) [thumb_IMG_E1886_1024.jpg](#), downloaded 636 times



2) [thumb_IMG_E1887_1024.jpg](#), downloaded 481 times



3) [thumb_IMG_E1888_1024.jpg](#), downloaded 494 times



Subject: Aw: HT 27

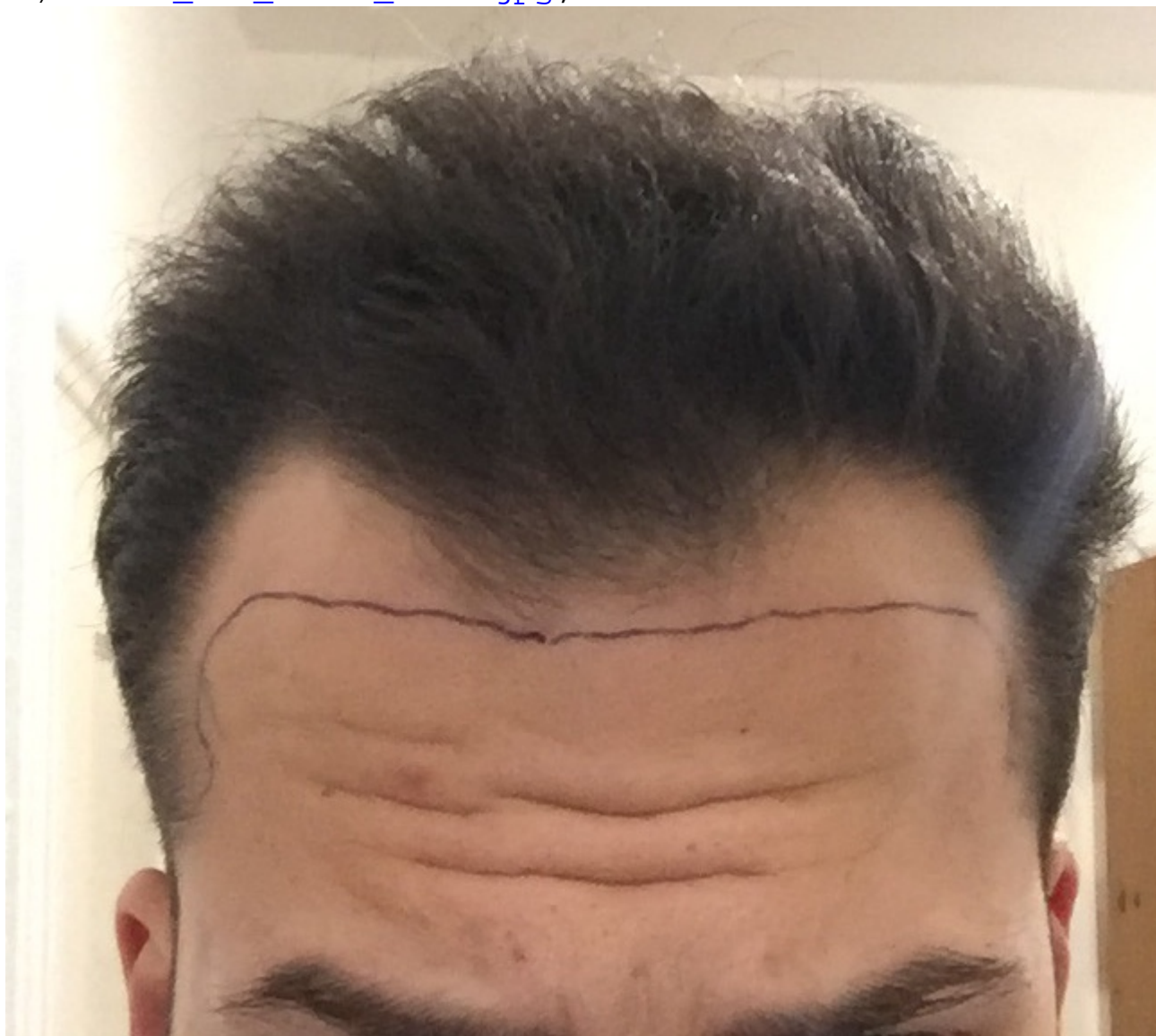Posted by [Marius1912](#) on Sun, 27 Oct 2019 19:40:22 GMT

[View Forum Message](#) <> [Reply to Message](#)

Hier soweit meine Wunschvorstellung. Ich habe mal die Fläche grob vermessen die in den GHEs freiliegt und komme so auf ca. 18cm². Denke das für den Übergang sicher locker noch mehr benötigt wird und würde die Fläche auf ca 35cm² schätzen. Ich habe sehr dicke Haare und denke daher mit einer 50er Dichte hinzukommen. Wären also nach meiner leihenhaften Einschätzung 1750 grafts. Hatte erst noch überleg die Haarline tiefer zu setzten. Denke aber dass wenn man älter wird optisch nicht passt und ich eventuell grafts verschwende die ich später wohlmöglich noch benötige. Ich habe mich zwar schon etwas belesen, weiß aber eure Meinung sehr zu schätzen und hoffe auf Ratschläge.

File Attachments

1) [thumb_IMG_E1890_1024.jpg](#), downloaded 583 times



Subject: Aw: HT 27
Posted by [hs41279](#) on Sun, 27 Oct 2019 19:42:33 GMT
[View Forum Message](#) <> [Reply to Message](#)

Nicht böse sein, aber die eingezeichnete Linie ist lächerlich (tief)

Subject: Aw: HT 27
Posted by [Strugglehair](#) on Sun, 27 Oct 2019 19:42:57 GMT
[View Forum Message](#) <> [Reply to Message](#)

Würde zu HLC gehen an deiner Stelle, mir gefällt die Haarlinie gut, die anderen hier werden dich dafür steinigen, aber würde mit wesentlich mehr als 1750 rechnen.

Finde du kannst dir die Linie erlauben weil du Fin nimmst

Subject: Aw: HT 27
Posted by [daniel91](#) on Sun, 27 Oct 2019 19:53:06 GMT
[View Forum Message](#) <> [Reply to Message](#)

Da du Fin nimmst, würde ich die Haarlinie einfach bis zu den Augenbrauen ziehen, mit 27 hast du nach Strugglehairs Rechnung noch 13 Jahre Zeit dein Leben zu genießen, würde es genauso machen.

@Strugglehair, HLC würde diese Linie niemals operieren, hast du noch ein paar andere Optionen parat? Am besten mit VIP Shuttleservice und 5 Sterne Hotel.

Subject: Aw: HT 27
Posted by [F*you](#) on Sun, 27 Oct 2019 20:06:38 GMT
[View Forum Message](#) <> [Reply to Message](#)

Wie du ja selbst weißt, ist 27 etwas früh. Da du aber Medikamente nimmst und dein Haarausfall gestoppt ist, finde ich kannst du es gut machen. Ein Restrisiko besteht natürlich, aber das hat man immer.

Generell würde ich dir dazu raten deine Haarlinie so zu belassen. Es sieht nach meiner Meinung so viel natürlicher aus.
Ich schätze es sind max 1500 die du hierfür benötigen wirst.

Subject: Aw: HT 27

Posted by [Marius1912](#) on Sun, 27 Oct 2019 20:32:07 GMT

[View Forum Message](#) <> [Reply to Message](#)

Also die Haarlinie so zu behalten war nicht unbedingt mein Ziel. Ich denke dann kann man sich das ganze auch sparen. Ist meine Vorstellung denn generell so unrealistisch. Ich denke insofern der Ausfall voranschreiten sollte, bietet sich im zweiten Durchgang auch ein FUT an.

Subject: Aw: HT 27

Posted by [Justz](#) on Sun, 27 Oct 2019 20:48:16 GMT

[View Forum Message](#) <> [Reply to Message](#)

Marius1912 schrieb am Sun, 27 October 2019 21:32 Ich denke insofern der Ausfall voranschreiten sollte, bietet sich im zweiten Durchgang auch ein FUT an.

Nach einer FUE wird der FUT Streifen weniger Grafts hergeben und zweitens besser sichtbar sein. Plant man mit einer FUT, sollte man sie besser vor der FUE machen, aus 2 Gründen:

1. Die FUE kann problemlos nach einer FUT durchgeführt werden, weil eben nur eine dünne Narbe übrigbleibt und der rest des Donors nagelneu ist --> beste Ausbeute
 2. Mit der FUE kann man gleichzeitig die FUT Narbe bepflanzen.
-

Subject: Aw: HT 27

Posted by [F*you](#) on Sun, 27 Oct 2019 20:50:12 GMT

[View Forum Message](#) <> [Reply to Message](#)

Na ja, so wie es für mich auf den Bildern von dir aussieht ist die Haarlinie so wie sie jetzt ist optisch am besten. Möglicherweise noch ein Zentimeter weitere nach unten. Aber, die welche du hier eingezeichnet hast, finde ich absolut unästhetisch. Sie entspricht jedoch dem was in Italien oder auch in der Türkei von vielen präferiert wird. Aber was jemand schön findet, muss ja jeder für sich selbst ausmachen.

Ein Problem bei einer so tiefen Haarlinie ist, dass du in Zukunft einen größeren Bereich hast auf welchem du Haare zu transplantieren hast.

Subject: Aw: HT 27

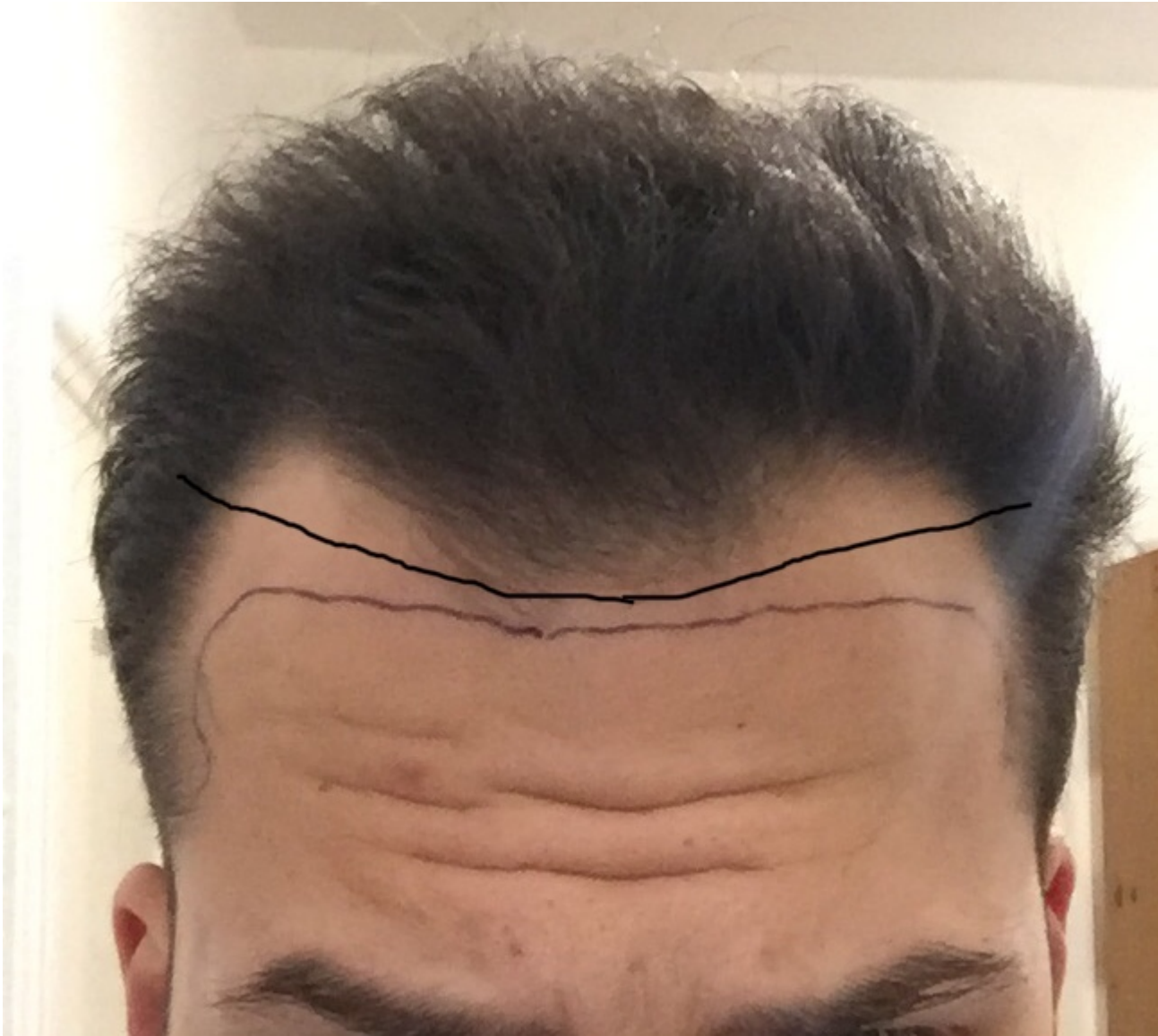Posted by [Marius1912](#) on Sun, 27 Oct 2019 20:59:35 GMT

[View Forum Message](#) <> [Reply to Message](#)

Also wäre diese haarlinie wohl ratsamer? Oder ist das immer noch zu viel des guten?

File Attachments

1) [thumb_IMG_E1890_1024_2.jpg](#), downloaded 447 times



Subject: Aw: HT 27

Posted by [Strugglehair](#) on Sun, 27 Oct 2019 22:48:12 GMT

[View Forum Message](#) <> [Reply to Message](#)

Marius1912 schrieb am Sun, 27 October 2019 21:59Also wäre diese haarlinie wohl ratsamer?

Oder ist das immer noch zu viel des guten?

Die neu eingezeichnete ist besser, spart enorm viele Grafts

Hab mir die erste Linie noch mal angeschaut, ein bisschen zu tief ist sie schon;

Generell würde ich die Schläfendreiecke nicht mitmachen, sieht oft unnatürlich aus.

Subject: Aw: HT 27

Posted by [Statham1](#) on Mon, 28 Oct 2019 03:56:20 GMT

[View Forum Message](#) <> [Reply to Message](#)

Zweite finde ich auch besser, kein Fin. Ohne Arzt Untersuchungen. Wie viel Graft hat man eingeschätzt?(2000-2500)

Subject: Aw: HT 27

Posted by [Tom10](#) on Mon, 28 Oct 2019 15:57:11 GMT

[View Forum Message](#) <> [Reply to Message](#)

Mach mal Fotos vom Ober und Hinterkopf

Subject: Aw: HT 27

Posted by [Marius1912](#) on Wed, 30 Oct 2019 15:49:33 GMT

[View Forum Message](#) <> [Reply to Message](#)

Also ich habe jetzt soweit eine Donor Einschätzung sehr hohe Dichte mögliche Entnahme wohl bis zu 12.000 möglich (erscheint mir etwas viel aber ok). Ich muss aber ehrlich sagen, dass ich derzeit für die erste HT im Moment pro FUT bin um den Donor zu schonen. Wenn es im schlimmsten Fall Richtung NW4 geht. Kann man sicher noch 2. HT 2000-3000 und im Worst Case 3. HT 2000-3000 entnehmen ohne das der Donor zu ausgedünnt aussieht. Gibt es außer Hattingen noch nennenswerte FUT Spezialisten? Was sind hier die Top Kliniken?

Subject: Aw: HT 27

Posted by [krx](#) on Wed, 30 Oct 2019 15:51:14 GMT

[View Forum Message](#) <> [Reply to Message](#)

Mit dem Budget würde ich mal Hasson und Wong anschreiben, falls du an FUT interessiert bist.

Ich persönlich bin von den Hattingen Ergebnissen, vor allem an der Front überhaupt nicht angetan.

4000 Grafts für knapp 16000 Dollar, aber wohl die Besten, was FUT angeht.

Subject: Aw: HT 27

Posted by [Marius1912](#) on Wed, 30 Oct 2019 15:55:25 GMT

[View Forum Message](#) <> [Reply to Message](#)

Ja bei Hattingen da muss ich leider zustimmen habe von anderen Anbietern deutlich bessere Haarlinien gesehen. Bisher bieten meine Favoriten leider fast nur FUE an. Daher wäre eventuell auch erste FUE und mit FUT weiter hinten auffüllen (wenn notwendig) wohl auch ein Optionen.

Bin da aber noch sehr unschlüssig. Hat jemand Erfahrungen dazu?

Subject: Aw: HT 27

Posted by [Desmond](#) on Wed, 30 Oct 2019 16:21:31 GMT

[View Forum Message](#) <> [Reply to Message](#)

Marius1912 schrieb am Wed, 30 October 2019 16:49Also ich habe jetzt soweit eine Donor Einschätzung sehr hohe Dichte mögliche Entnahme wohl bis zu 12.000 möglich (erscheint mir etwas viel aber ok). Ich muss aber ehrlich sagen, dass ich derzeit für die erste HT im Moment pro FUT bin um den Donor zu schonen. Wenn es im schlimmsten Fall Richtung NW4 geht. Kann man sicher noch 2. HT 2000-3000 und im Worst Case 3. HT 2000-3000 entnehmen ohne das der Donner zu ausgedünnt aussieht. Gibt es außer Hattingen noch nennenswerte FUT Spezialisten? Was sind hier die Top Kliniken?

Wenn du die 1. HT mit FUT durchführen lässt, dann bist du kein geeigneter FUE Kandidat mehr ! Informiere dich diesbezüglich bei Ärzten die FUE only anbieten ! Es wird dir bei FUT eine bis zu 25cm(!) langer und 2 cm breiter Hautstreifen entnommen und die Haut wieder zusammengenäht. Also nochmal: 25 cm lang und 2 cm breiter Hautstreifen, die Haut wird zusammen gezogen und genäht...

Die umliegenden Haarwurzeln werden dabei in ihrer Anordnung so krumm, dass eine intakte FUE Extraktion kaum noch möglich wird !

Hier ist ein Donor Bild von mir nach 6000 grafts FUE Entnahme, erst vor 6 Wochen 2500 grafts entnehmen lassen. Vorgestern habe ich mir die Seiten auf 0mm kürzen lassen. Eine sichtbare Ausdünnung sehe ich keines und trage die Seiten daher weiterhin 0-2mm kurz.

Bei FUT hätte ich die Seiten nach 6000 grafts mindestens 1 cm lang haben müssen.

Edit: Kann bild nicht hochladen, Datei zu groß ...

Subject: Aw: HT 27

Posted by [Strugglehair](#) on Wed, 30 Oct 2019 16:58:08 GMT

[View Forum Message](#) <> [Reply to Message](#)

Desmond schrieb am Wed, 30 October 2019 17:21Marius1912 schrieb am Wed, 30 October 2019 16:49Also ich habe jetzt soweit eine Donor Einschätzung sehr hohe Dichte mögliche Entnahme wohl bis zu 12.000 möglich (erscheint mir etwas viel aber ok). Ich muss aber ehrlich sagen, dass ich derzeit für die erste HT im Moment pro FUT bin um den Donor zu schonen. Wenn es im schlimmsten Fall Richtung NW4 geht. Kann man sicher noch 2. HT 2000-3000 und im Worst Case 3. HT 2000-3000 entnehmen ohne das der Donner zu ausgedünnt aussieht. Gibt es außer Hattingen noch nennenswerte FUT Spezialisten? Was sind hier die Top Kliniken?

Wenn du die 1. HT mit FUT durchführen lässt, dann bist du kein geeigneter FUE Kandidat

mehr ! Informiere dich diesbezüglich bei Ärzten die FUE only anbieten ! Es wird dir bei FUT eine bis zu 25cm(!) langer und 2 cm breiter Hautstreifen entnommen und die Haut wieder zusammengenäht. Also nochmal: 25 cm lang und 2 cm breiter Hautstreifen, die Haut wird zusammen gezogen und genäht...

Die umliegenden Haarwurzeln werden dabei in ihrer Anordnung so krumm, dass eine intakte FUE Extraktion kaum noch möglich wird !

Hier ist ein Donor Bild von mir nach 6000 grafts FUE Entnahme, erst vor 6 Wochen 2500 grafts entnehmen lassen. Vorgestern habe ich mir die Seiten auf 0mm kürzen lassen. Eine sichtbare Ausdünnung sehe ich keines und trage die Seiten daher weiterhin 0-2mm kurz.

Bei FUT hätte ich die Seiten nach 6000 grafts mindestens 1 cm lang haben müssen.

Edit: Kann bild nicht hochladen, Datei zu groß ...

Das Bild würde mich sehr interessieren, wäre korrekt wenn du es iwie komprimieren und dann hochladen könntest

Subject: Aw: HT 27
Posted by [Tom10](#) on Wed, 30 Oct 2019 18:32:10 GMT
[View Forum Message](#) <> [Reply to Message](#)

Schwer eine seriöse Einschätzung zu geben Weil man nur die Front sieht

Subject: Aw: HT 27
Posted by [daniel91](#) on Wed, 30 Oct 2019 18:42:32 GMT
[View Forum Message](#) <> [Reply to Message](#)

Desmond schrieb am Wed, 30 October 2019 17:21Marius1912 schrieb am Wed, 30 October 2019 16:49Also ich habe jetzt soweit eine Donor Einschätzung sehr hohe Dichte mögliche Entnahme wohl bis zu 12.000 möglich (erscheint mir etwas viel aber ok). Ich muss aber ehrlich sagen, dass ich derzeit für die erste HT im Moment pro FUT bin um den Donor zu schonen. Wenn es im schlimmsten Fall Richtung NW4 geht. Kann man sicher noch 2. HT 2000-3000 und im Worst Case 3. HT 2000-3000 entnehmen ohne das der Donner zu ausgedünnt aussieht. Gibt es außer Hattingen noch nennenswerte FUT Spezialisten? Was sind hier die Top Kliniken?

Wenn du die 1. HT mit FUT durchführen lässt, dann bist du kein geeigneter FUE Kandidat mehr ! Informiere dich diesbezüglich bei Ärzten die FUE only anbieten ! Es wird dir bei FUT eine bis zu 25cm(!) langer und 2 cm breiter Hautstreifen entnommen und die Haut wieder zusammengenäht. Also nochmal: 25 cm lang und 2 cm breiter Hautstreifen, die Haut wird zusammen gezogen und genäht...

Die umliegenden Haarwurzeln werden dabei in ihrer Anordnung so krumm, dass eine intakte FUE

Extraktion kaum noch möglich wird !

Hier ist ein Donor Bild von mir nach 6000 grafts FUE Entnahme, erst vor 6 Wochen 2500 grafts entnehmen lassen. Vorgestern habe ich mir die Seiten auf 0mm kürzen lassen. Eine sichtbare Ausdünnung sehe ich keines und trage die Seiten daher weiterhin 0-2mm kurz.

Bei FUT hätte ich die Seiten nach 6000 grafts mindestens 1 cm lang haben müssen.

Edit: Kann bild nicht hochladen, Datei zu groß ...

Wenn es doch nur Webseiten gebe, auf denen man Bilder hochladen könnte und sie verlinken könnte.

imgur.com

Subject: Aw: HT 27

Posted by [Desmond](#) on Wed, 30 Oct 2019 20:15:46 GMT

[View Forum Message](#) <> [Reply to Message](#)

Subject: Aw: HT 27

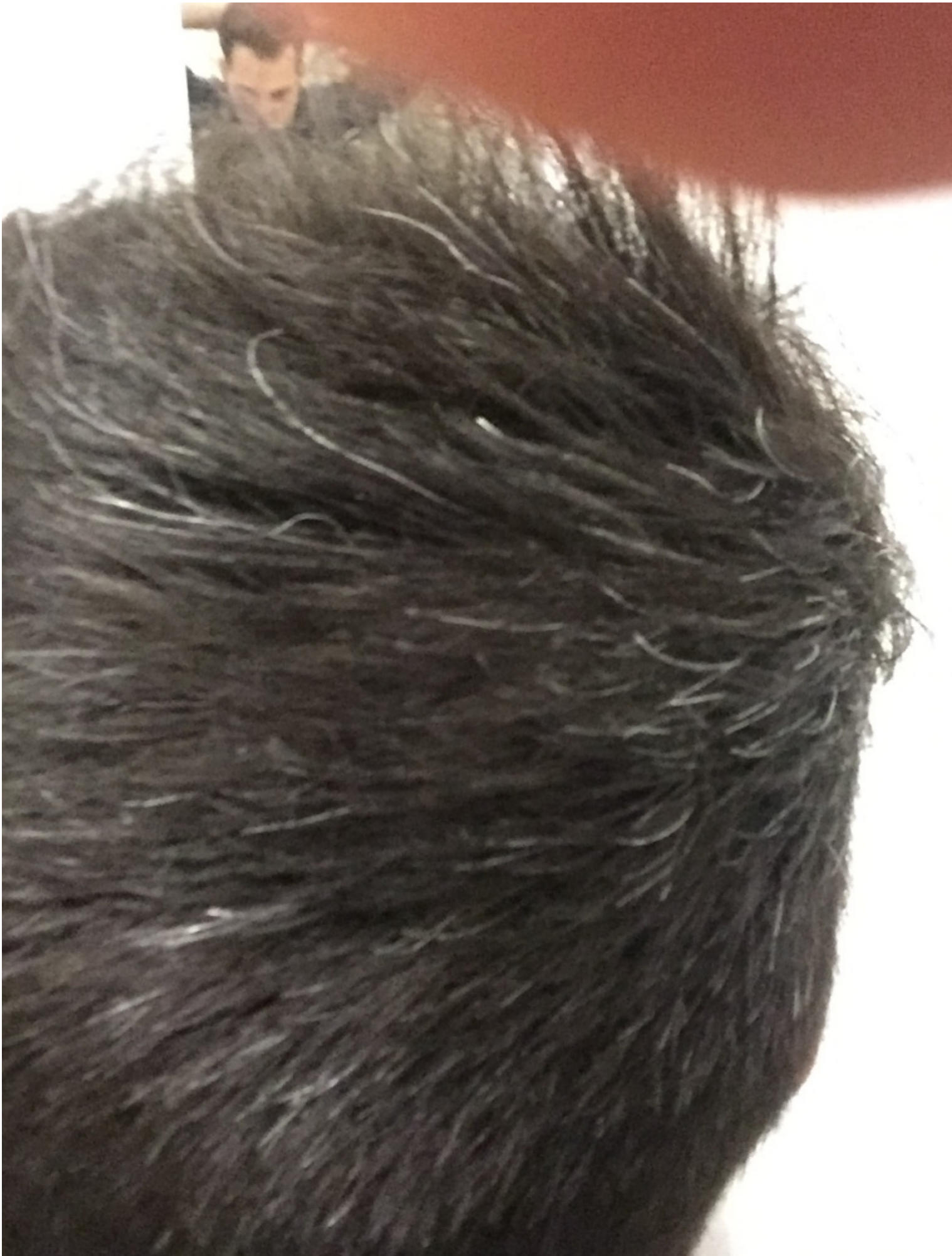Posted by [Marius1912](#) on Wed, 30 Oct 2019 20:31:53 GMT

[View Forum Message](#) <> [Reply to Message](#)

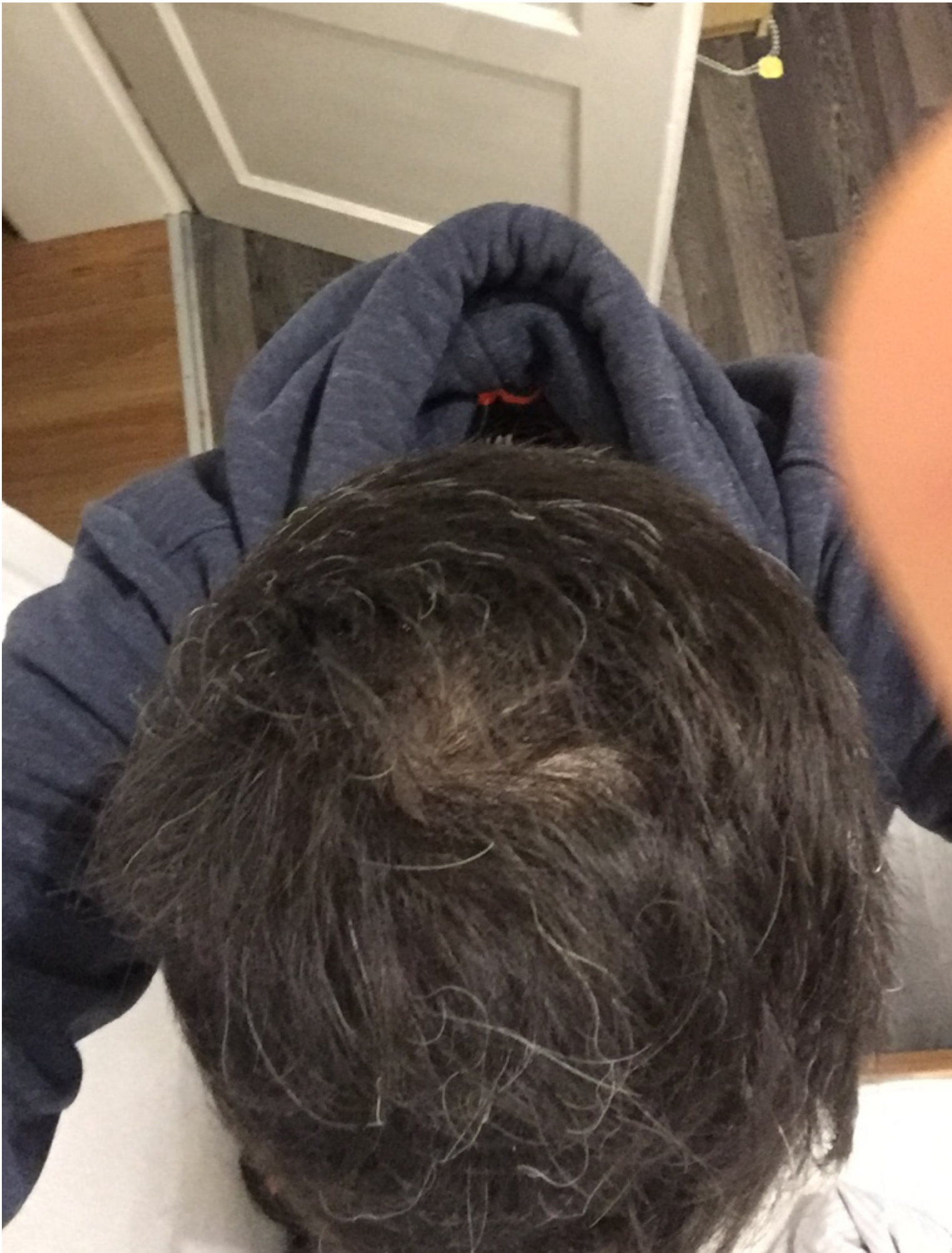So also hier mal die restlichen Bilder oben und hinten

File Attachments

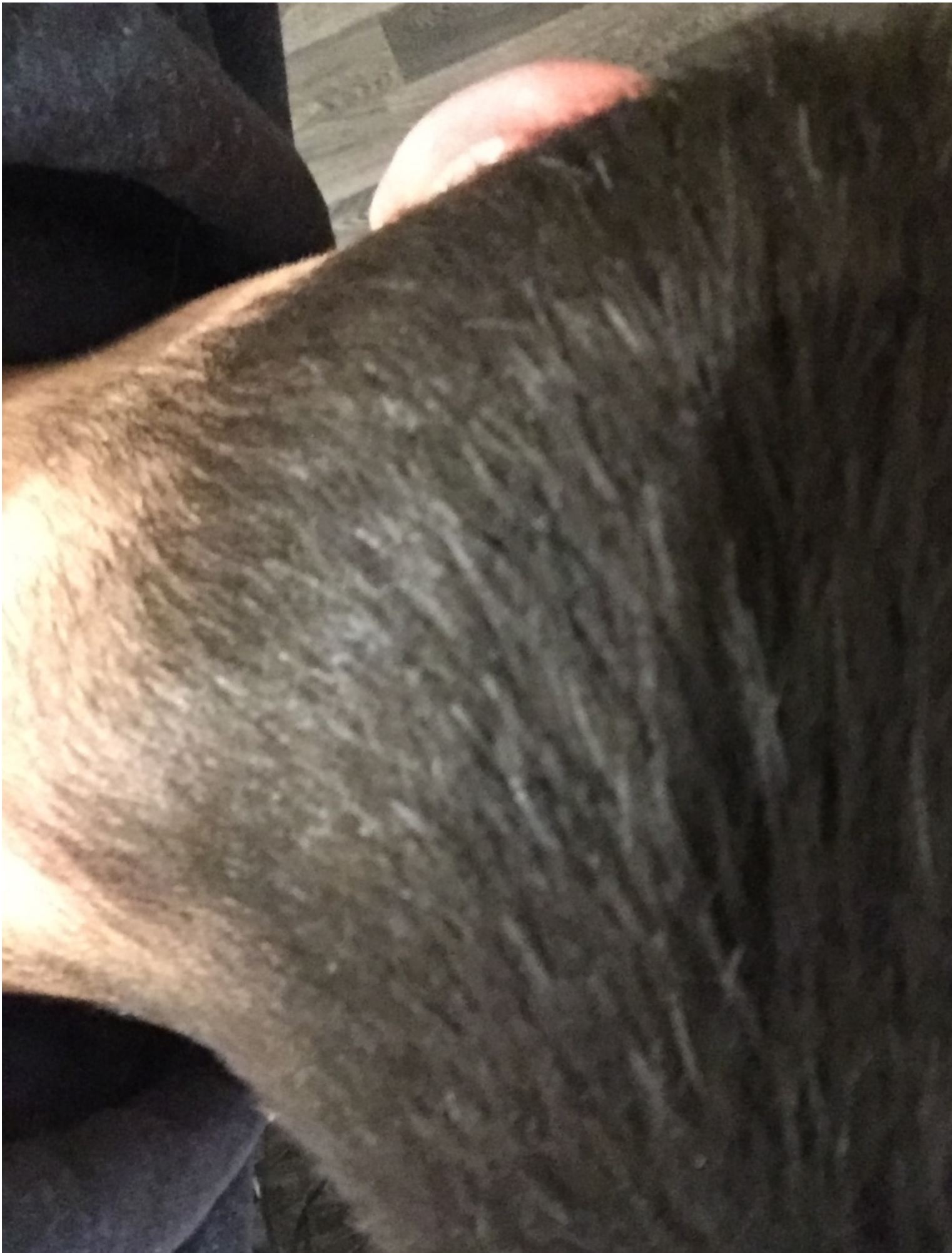1) [thumb_IMG_1907_1024.jpg](#), downloaded 271 times



2) [thumb_IMG_1902_1024.jpg](#), downloaded 238 times



3) [thumb_IMG_1905_1024.jpg](#), downloaded 242 times



Subject: Aw: HT 27
Posted by [daniel91](#) on Wed, 30 Oct 2019 20:45:29 GMT
[View Forum Message](#) <> [Reply to Message](#)

Desmond schrieb am Wed, 30 October 2019 21:15
Und du erkennst keine ausdünnung?

Subject: Aw: HT 27
Posted by [Desmond](#) on Wed, 30 Oct 2019 21:07:41 GMT
[View Forum Message](#) <> [Reply to Message](#)

daniel91 schrieb am Wed, 30 October 2019 21:45
Und du erkennst keine ausdünnung?
Nein, nur minimal, ansonsten würde ich nicht auf 0mm kürzen lassen ! Ich habe viele weiße Haare >30%. Daher schaut es aus der Entfernung vielleicht nach Ausdünnung aus, dieser Effekt kommt aber von den weißen Haaren. Auf dem folgenden Bild erkennt man es beim vergrößern:

Also, das bei FUE Ausdünnung zu erkennen ist, stimmt nicht. Beim richtigen Doc, der homogenen entnimmt ist keine sichtbare Ausdünnung zu erkennen ! Lasst euch deswegen keine FUT aufschwätzen!!!

Subject: Aw: HT 27
Posted by [Marius1912](#) on Wed, 30 Oct 2019 23:00:08 GMT
[View Forum Message](#) <> [Reply to Message](#)

Bin nun von FUE überzeugt. wenn man die Fut narbe sieht wenn die Haare kurz sind sieht das je nach Verheilung übel aus. Wenn man sich also mit höherem alter doch für komplett ab entscheidet bleibt das ding und vor allem sehr sichtbar. habe jetzt schon mal zwei Angebote liegen im Bereich von 1500-1800 grafts FUE

Subject: Aw: HT 27
Posted by [Marius1912](#) on Wed, 30 Oct 2019 23:02:50 GMT
[View Forum Message](#) <> [Reply to Message](#)

Denkt Ihr 50er Dichte reicht oder eher 70er?

Subject: Aw: HT 27
Posted by [Desmond](#) on Thu, 31 Oct 2019 00:05:35 GMT
[View Forum Message](#) <> [Reply to Message](#)

Marius1912 schrieb am Sun, 27 October 2019 21:59 Also wäre diese haarlinie wohl ratsamer?
Oder ist das immer noch zu viel des guten?

Die 2. Haarlinie schaut gut aus. So aus der Entfernung kann dir keiner sagen, ob 50er oder 70er Dichte. Die Haarlinie setzt man dicht und dahinter geht man mit der Dichte runter. Aber selbst eine Dichte von 40 kann gut sein, wenn genügend Multis gesetzt werden. Es kommt mal abgesehen von der Haarlinie, wo nur 1er gesetzt werden, primär auf dein Haircoint an. Anhand dessen entscheidet man die zu setzende Dichte.

Recherchiere gut und entscheide dich für einen der hier empfohlenen FUE Docs, dann bist du auf der sicheren Seite. Wenn du zu einer Billigklinik gehst, dann kann dein Donor schon nach 2000 FUE Grafts zerstört sein.

Subject: Aw: HT 27

Posted by [daniel91](#) on Thu, 31 Oct 2019 06:20:33 GMT

[View Forum Message](#) <> [Reply to Message](#)

Desmond schrieb am Wed, 30 October 2019 22:07 daniel91 schrieb am Wed, 30 October 2019 21:45

Und du erkennst keine ausdünnung?

Nein, nur minimal, ansonsten würde ich nicht auf 0mm kürzen lassen ! Ich habe viele weiße Haare >30%. Daher schaut es aus der Entfernung vielleicht nach Ausdünnung aus, dieser Effekt kommt aber von den weißen Haaren. Auf dem folgenden Bild erkennt man es beim vergrößern:

Also, das bei FUE Ausdünnung zu erkennen ist, stimmt nicht. Beim richtigen Doc, der homogenen entnimmt ist keine sichtbare Ausdünnung zu erkennen ! Lasst euch deswegen keine FUT aufschwätzen!!!

Bei dir gibt es aber eine Ausdünnung, es sind sogar Muster erkennbar.

Subject: Aw: HT 27

Posted by [Desmond](#) on Thu, 31 Oct 2019 15:00:44 GMT

[View Forum Message](#) <> [Reply to Message](#)

daniel91 schrieb am Thu, 31 October 2019 07:20

Bei dir gibt es aber eine Ausdünnung, es sind sogar Muster erkennbar.

Nein, bei mir ist definitiv keine auffällige Ausdünnung erkennbar. Ich habe dir schon mal geschrieben, dass es wegen der weißen Haare bedingt ist, weil man diese aus der Entfernung nicht sieht. Ich weiß das so genau, da ich gelegentlich meine Haare färbe und dann ist alles blickdicht !

Subject: Aw: HT 27

Posted by [daniel91](#) on Thu, 31 Oct 2019 15:05:40 GMT

[View Forum Message](#) <> [Reply to Message](#)

Desmond schrieb am Thu, 31 October 2019 16:00daniel91 schrieb am Thu, 31 October 2019 07:20

Bei dir gibt es aber eine Ausdünnung, es sind sogar Muster erkennbar.

Nein, bei mir ist definitiv keine auffällige Ausdünnung erkennbar. Ich habe dir schon mal geschrieben, dass es wegen der weißen Haare bedingt ist, weil man diese aus der Entfernung nicht sieht. Ich weiß das so genau, da ich gelegentlich meine Haare färbe und dann ist alles blickdicht !

Na ob du dir da mal nichts vormachst.

Subject: Aw: HT 27

Posted by [mylife0](#) on Thu, 31 Oct 2019 15:18:46 GMT

[View Forum Message](#) <> [Reply to Message](#)

Desmond schrieb am Thu, 31 October 2019 16:00daniel91 schrieb am Thu, 31 October 2019 07:20

Bei dir gibt es aber eine Ausdünnung, es sind sogar Muster erkennbar.

Nein, bei mir ist definitiv keine auffällige Ausdünnung erkennbar. Ich habe dir schon mal geschrieben, dass es wegen der weißen Haare bedingt ist, weil man diese aus der Entfernung nicht sieht. Ich weiß das so genau, da ich gelegentlich meine Haare färbe und dann ist alles blickdicht !

6000 Grafts FUE (Wow!) entnommen und hat sich das denn gelohnt also wie schauts vorne und oben aus? Hoffe, du hast zumindest vorne und oberen Drittel dicht für die 6000 FUE

Subject: Aw: HT 27

Posted by [Desmond](#) on Thu, 31 Oct 2019 16:08:16 GMT

[View Forum Message](#) <> [Reply to Message](#)

daniel91 schrieb am Thu, 31 October 2019 16:05

Na ob du dir da mal nichts vormachst.

Warum sollte ich mir was vormachen?

So sehen meine Haare aus wenn sie länger sind :

Hab jetzt aus dem Donor 6000 grafts weniger und würde meine verbliebenen Reserven mindestens noch auf 6000 schätzen, wenn ich sie länger trage wie auf Bild, dann kann man noch easy 8000 entnehmen. Ich muss aber dazu sagen, dass ich vor den HT's einen überdurchschnittlichen Donor hatte und immer noch habe.

Kann übrigens jeden zwecks Donor Heilung bis 1 Monat Postop H2ocian Spray empfehlen.

Hier ein Donor nach 8300 FUE Entnahme:

<https://www.hairrestorationnetwork.com/topic/55200-8300-grafts-fue-donor-results/>

File Attachments

1) [862355F1-FA3A-46F6-8420-3370A8E03352.jpeg](#), downloaded 1153 times



Subject: Aw: HT 27

Posted by [Desmond](#) on Thu, 31 Oct 2019 16:20:47 GMT

[View Forum Message](#) <> [Reply to Message](#)

mylife0 schrieb am Thu, 31 October 2019 16:18

6000 Grafts FUE (Wow!) entnommen und hat sich das denn gelohnt also wie schauts vorne und oben aus? Hoffe, du hast zumindest vorne und oberen Drittel dicht für die 6000 FUE Die ersten 2. HT's auf den vorderen Drittel mit insgesamt 3500 Grafts ist mehr oder weniger misslungen. Anwuchsrate wurde auf eine 20er Dichte geschätzt. Gesamtproblem Fläche bei mir beträgt ca. 180cm². Auf die vordere Hälfte wurde jetzt nochmal 3200 grafts gesetzt. Nochmal 2500-3000 grafts in die Tonsur und ich bin hoffentlich durch.

Gesamtmenge an benötigter Grafts ca. 9000(NW5)wenn ersten beiden HT's bei Dr. Keser nicht misslungen wären, hätten wohl 6500 grafts dafür ausgereicht.

Subject: Aw: HT 27

Posted by [mylife0](#) on Thu, 31 Oct 2019 16:31:05 GMT

[View Forum Message](#) <> [Reply to Message](#)

Desmond schrieb am Thu, 31 October 2019 17:20mylife0 schrieb am Thu, 31 October 2019 16:18

6000 Grafts FUE (Wow!) entnommen und hat sich das denn gelohnt also wie schauts vorne und oben aus? Hoffe, du hast zumindest vorne und oberen Drittel dicht für die 6000 FUE Die ersten 2. HT's auf den vorderen Drittel mit insgesamt 3500 Grafts ist mehr oder weniger misslungen. Anwuchsrate wurde auf eine 20er Dichte geschätzt. Gesamtproblem Fläche bei mir beträgt ca. 180cm². Auf die vordere Hälfte wurde jetzt nochmal 3200 grafts gesetzt. Nochmal 2500-3000 grafts in die Tonsur und ich bin hoffentlich durch.

Gesamtmenge an benötigter Grafts ca. 9000(NW5)wenn ersten beiden HT's bei Dr. Keser nicht misslungen wären, hätten wohl 6500 grafts dafür ausgereicht.

Hast du n Bild? Wäre hilfreich

Subject: Aw: HT 27

Posted by [daniel91](#) on Thu, 31 Oct 2019 17:18:36 GMT

[View Forum Message](#) <> [Reply to Message](#)

@Desmond, die Bilder sind leider matsch.

Subject: Aw: HT 27

Posted by [Desmond](#) on Thu, 31 Oct 2019 17:35:37 GMT

[View Forum Message](#) <> [Reply to Message](#)

daniel91 schrieb am Thu, 31 October 2019 18:18@Desmond, die Bilder sind leider matsch. Ich bin keine HT Klinik, daher habe ich auch nicht den Anspruch professionelle Bilder zu zeigen,

obwohl ich eine professionelle Kamera Ausrüstung besitze. Aber zumindest waren die gezeigten Bilder aussagekräftig genug, um den Threadersteller von einer FUT HT abzubringen
8)

2 Wochen Postop 3200 Grafts Ende 09/19

File Attachments

1) [5E12F868-BF3F-4060-B862-15F900FB14BC.jpeg](#), downloaded 1276 times



Subject: Aw: HT 27

Posted by [mylife0](#) on Thu, 31 Oct 2019 17:54:00 GMT

[View Forum Message](#) <> [Reply to Message](#)

Desmond schrieb am Thu, 31 October 2019 18:35daniel91 schrieb am Thu, 31 October 2019 18:18@Desmond, die Bilder sind leider matsch.

Ich bin keine HT Klinik, daher habe ich auch nicht den Anspruch professionelle Bilder zu zeigen, obwohl ich eine professionelle Kamera Ausrüstung besitze. Aber zumindest waren die gezeigten Bilder aussagekräftig genug, um den Threadersteller von einer FUT HT abzubringen 8)

2 Wochen Postop 3200 Grafts Ende 09/19

nem 60 euro Handy kann man nicht mal schlechtere Bilder schießen

Subject: Aw: HT 27

Posted by [Desmond](#) on Thu, 31 Oct 2019 18:04:56 GMT

[View Forum Message](#) <> [Reply to Message](#)

mylife0 schrieb am Thu, 31 October 2019 18:54

nem 60 euro Handy kann man nicht mal schlechtere Bilder schießen

Es war auch nicht gewollt den Oberkopf aufzunehmen(Bokeh Effekt) sondern lediglich die Struktur der Haarlinie !

Bei den schlechten Lichtbedingungen mit einem Smartphone ein besseres Bild zu machen ist schlichtweg unmöglich!

Subject: Aw: HT 27

Posted by [mylife0](#) on Thu, 31 Oct 2019 18:10:30 GMT

[View Forum Message](#) <> [Reply to Message](#)

Desmond schrieb am Thu, 31 October 2019 19:04mylife0 schrieb am Thu, 31 October 2019 18:54

nem 60 euro Handy kann man nicht mal schlechtere Bilder schießen

Es war auch nicht gewollt den Oberkopf aufzunehmen(Bokeh Effekt) sondern lediglich die Struktur der Haarlinie !

Bei den schlechten Lichtbedingungen mit einem Smartphone ein besseres Bild zu machen ist schlichtweg unmöglich!

Schieß mal bitte Bild bei Tageslicht, wenn du nichts zu schweigen hast, denn ich glaube nicht, dass du 6000 Grafts FUE aufm Oberkopf und Haarlinie hast. Wahrheitsgemäß scheint mir hier nichts

Subject: Aw: HT 27

Posted by [Desmond](#) on Thu, 31 Oct 2019 18:17:55 GMT

[View Forum Message](#) <> [Reply to Message](#)

mylife0 schrieb am Thu, 31 October 2019 19:10

Schieß mal bitte Bild bei Tageslicht, wenn du nichts zu schweigen hast, denn ich glaube nicht, dass du 6000 Grafts FUE aufm Oberkopf und Haarlinie hast. Wahrheitsgemäß scheint mir hier nichts

Weißt du mich interessiert es nicht die Bohne was du glaubst. Warte gefälligst bis ich einen Bericht zu meiner 3. HT starte !

Subject: Aw: HT 27

Posted by [Strugglehair](#) on Thu, 31 Oct 2019 19:26:38 GMT

[View Forum Message](#) <> [Reply to Message](#)

Desmond schrieb am Thu, 31 October 2019 18:35daniel91 schrieb am Thu, 31 October 2019 18:18@Desmond, die Bilder sind leider matsch.

Ich bin keine HT Klinik, daher habe ich auch nicht den Anspruch professionelle Bilder zu zeigen, obwohl ich eine professionelle Kamera Ausrüstung besitze. Aber zumindest waren die gezeigten Bilder aussagekräftig genug, um den Threadersteller von einer FUT HT abzubringen 8)

2 Wochen Postop 3200 Grafts Ende 09/19

Schönes Haarlinien Design! Bin auf den Bericht gespannt.

Subject: Aw: HT 27

Posted by [Blackster](#) on Thu, 31 Oct 2019 21:57:39 GMT

[View Forum Message](#) <> [Reply to Message](#)

Bin gespannt, ob es wirklich an Keser lag, oder du eventuell ein ungeeigneter HT Kandidat bist.

Subject: Aw: HT 27

Posted by [Desmond](#) on Thu, 31 Oct 2019 23:49:52 GMT

[View Forum Message](#) <> [Reply to Message](#)

Blackster schrieb am Thu, 31 October 2019 22:57Bin gespannt, ob es wirklich an Keser lag, oder du eventuell ein ungeeigneter HT Kandidat bist.

Ja da bin ich auch gespannt !

Dr. Keser hatte sowohl partielle Transaction, als auch Probleme beim herausziehen der Grafts.

Aufgrund der supoptimalen Anordnung der Grafts (krauses Haar) gab es bei HLC zwar auch partielle Transaction. Haircoint nur 1.8, aber dafür hatten sie keine Schwierigkeiten beim herausziehen der Grafts mit der Pinzette. In der Hinsicht ist die Extraktion mit der Drehbewegung auf jeden Fall besser als mit der Stanztechnik von Keser.

Es gab aber noch sehr viel andere Sachen die mich optimistisch stimmen. Im Gegensatz zu Keser werden bei HLC die grafts gekühlt gelagert und während des Einsetzens laufend in Minuten Takt befeuchtet. Das ist sehr wichtig, damit die grafts nicht austrocknen, ansonsten wäre das der sichere Tod der Follikel ! Darüberhinaus gibt HLC vor, die grafts mit einer Kochsalzlösung bis eine Woche Postop alle 2h zu befeuchten. Dr. Keser dagegen hält die grafts unsinniger Weise mit einer Augencreme feucht, welche aber die Hautporen verstopfen soll, was zu einer schlechten Anwuchsrate führen kann.

1. Tag Postop 3200 grafts auf eine Fläche wo zuvor 3500 grafts transplantiert wurden. Ich denke das es absolut Rekordverdächtig !!! :roll:

Warum poste ich das in diesem Thread ?

Man benötigt keine FUT Technik. Früher hieß es man hätte nur Donorreserven von 5000-6000 Grafts, was totaler Quatsch ist. Die Reserven bei einem durchschnittlichen Donor sind doppelt so hoch. Und wenn man die Haare hinten länger trägt wie bei einer FUT, dann noch höher....

3200 Grafts HLC

Und so sahen 3500 Keser grafts aufs vordere Drittel aus:

Vor der HT HLC bzw. Endergebnis Dr Keser

File Attachments

1) [452A923E-7369-4671-9BE1-87E6253849D1.jpeg](#), downloaded 546 times



2) [38440044-F4C4-4B5B-B27B-8D7BDFBD7E33.jpeg](#), downloaded 525 times



3) [65751C8D-CD3F-4480-A520-A6C625143B09.jpeg](#), downloaded 514 times



Subject: Aw: HT 27

Posted by [daniel91](#) on Fri, 01 Nov 2019 01:22:32 GMT

[View Forum Message](#) <> [Reply to Message](#)

Naja mit FUT hättest du wohl einen besseren Graftcount als 1.8, bin sehr gespannt.

Was du sonst schreibst ist richtig und wichtig, selbes Vorgehen bei Hattingen;
Kühlen und ständiges befeuchten der Grafts, auch in der Nacht, alle 2 Stunden.

Subject: Aw: HT 27

Posted by [Strugglehair](#) on Fri, 01 Nov 2019 08:19:54 GMT

[View Forum Message](#) <> [Reply to Message](#)

daniel91 schrieb am Fri, 01 November 2019 02:22Naja mit FUT hättest du wohl einen besseren Graftcount als 1.8, bin sehr gespannt.

Was du sonst schreibst ist richtig und wichtig, selbes Vorgehen bei Hattingen;
Kühlen und ständiges befeuchten der Grafts, auch in der Nacht, alle 2 Stunden.
Er hätte aber eine riesige Narbe und wäre nicht mehr im Stande die Haare so kurz zu tragen

Subject: Aw: HT 27

Posted by [Marius1912](#) on Fri, 01 Nov 2019 11:54:37 GMT

[View Forum Message](#) <> [Reply to Message](#)

@Desmond also warst du mit HLC zufrieden. Ist seit längerem auch mein persönlicher Favorit.
Was genau bedeutet partielle Transaktion Beschädigung der Grafts?

Subject: Aw: HT 27

Posted by [Desmond](#) on Fri, 01 Nov 2019 12:42:26 GMT

[View Forum Message](#) <> [Reply to Message](#)

Marius1912 schrieb am Fri, 01 November 2019 12:54 Was genau bedeutet partielle Transaktion Beschädigung der Grafts?

Das bedeutet, dass man aufgrund krauses Haar bzw. schlechter Anordnung der Grafts die Multigrafts nur schwerlich intakt extrahieren kann. Ein 4er graft wird als 3er, ein 3er als 2er und 2er als 1er geerntet usw.

Dabei werden die grafts aber nicht beschädigt, das beispielsweise nicht intakt geerntete 3er graft, wächst im Donor als 1er oder 2er wieder nach, je nachdem wie es geerntet wurde. Das dürfte dann auch mit ein Grund sein, warum mein Donor so gut aussieht...

Man kann schon sagen, dass man daher mehr grafts für ein gutes Ergebnis benötigt.
Bedenklich ist nur, wenn Jemand mit selbiges Problem in einer Billigklinik mit Mikromotor landet.
Aufgrund der Extraktionsproblematik werden sie mit großer Wahrscheinlichkeit sein ganzes Donor zerstören, weil diese Kliniken aus Kostengründen ohne Vergrößerungs Luppen

arbeiten. Ohne dies ist es unmöglich die Wuchsrichtung der grafts nachzuvollziehen und den Punch/ Mikromotor entsprechend anzusetzen (!)
