
Subject: M., 30 J, Norwood II-III (siehe Bilder) - DHI-Methode

Posted by [suppenhuhn](#) on Sun, 01 Sep 2019 19:25:03 GMT

[View Forum Message](#) <> [Reply to Message](#)

- * Alter: 30
- * Aktueller Haarstatus nach der Hamilton-Norwood-Skala: II-III
- * Geplantes Budget: Bis zu 3000
- * Haarstatus in der Familie (Eltern/Großeltern): Androgenetischer Haarausfall - Geheimratsecken (so wie ich derzeit)
- * Ausfallverlauf (schnell/langsam?): langsam
- * HA gestoppt?: ja
- * Medikation (Therapieversuche/Erfolge/aktuelle Medikation): nein
- * Stehen bereits bestimmte Haarchirurgen/Kliniken in der engeren Auswahl? nein
- * Ggf. vorangegangene Haartransplantationen (Jahr? Haarchirurg?): nein
- * Bevorzugte Behandlungsmethode (FUE/FUT?): DHI

* Sonstige Infos/Fragen:

Gibt es im Forum schon Berichte zur DIH-Methode?

(Die Biohairclinic in Istanbul bietet diese an.)

Soweit ich das verstehe, ist die DIH-Methode im Grunde eine FUE-Methode.

Kennt Ihr weitere Anbieter?

Wird es möglich sein mit 3000€ meine Geheimratsecken mit soviel Haar aufzufüllen, dass es aussieht wie vor dem Haarausfall? (Vorher-Bilder im zweiten Post angefügt).

File Attachments

1) [IMG_3274.JPG](#), downloaded 499 times



2) [IMG_3271.JPG](#), downloaded 449 times



3) [IMG_3275.JPG](#), downloaded 420 times



Subject: Aw: M., 30 J, Norwood II-III (siehe Bilder) - DHI-Methode

Posted by [suppenhuhn](#) on Sun, 01 Sep 2019 19:31:46 GMT

[View Forum Message](#) <> [Reply to Message](#)

Hier weitere Bilder:

"IMG_3267" ist ein Aktuelles.

Passphoto 2009 ist eines, vor dem inzwischen lange abgeschlossenem Haarausfall, aus meiner "Jugend"

Bei dem "passbild 2. jahreshälfte hannover 2017" hatte ich noch etwas längere Haare als derzeit und konnte so die Geheimratsecken etwas kaschieren...Habe es angefügt, weil es anders aussieht als derzeit, aber meine Geheimratsecken bzw. die AGA bereits vollständig abgeschlossen war.

PS: Von der DHI (Direct Hair Implantation) verspreche ich mir bessere Resultate. Zitat laut Werbung der Biohairclinic:

Zitat:Die Vorteile im Überblick

Neben der Schonung durch dieses Verfahren gibt es bei der Haartransplantation mittels DHI-Technik noch weitere Vorteile, die erwähnt werden sollten:


- modernes und einfaches Verfahren mit einem enormen natürlichen Resultat
- da die Haarfollikel mit einem speziellen Implantationsgerät direkt eingesetzt werden, sind keine Eingangslöcher erforderlich
- ein Austrocknen der Implantate kann verhindert werden und ein effektives Langzeitwachstum wird begünstigt
- die Behandlung ist schnell und nahezu schmerzfrei
- dank der minimalinvasiven Behandlung sind keine Schnitte, keine Nähte, keine Blutungen und keine Narben notwendig
- bis zu 95 % der entnommenen Haare überleben

File Attachments

1) [Passphoto 2009.jpg](#), downloaded 355 times



2) [IMG_3267.JPG](#), downloaded 343 times



3) [passbild 2. jahreshälfte hannover 2017.JPG](#) , downloaded 342 times



Subject: Aw: M., 30 J, Norwood II-III (siehe Bilder) - DHI-Methode

Posted by [Strugglehair](#) on Sun, 01 Sep 2019 23:13:29 GMT

[View Forum Message](#) <> [Reply to Message](#)

Mach mal ein Bild vom Hinterkopf mit Blitz

Meiner Meinung nach bist du leider nicht NW2-3 sondern NW4, ein Bild wo du die haarlinie zurück hältst und man deine Augenbrauen noch sieht wäre von Vorteil

Biohairclinic arbeitet soweit ich weiß mit elithairtransplant zusammen

Subject: Aw: M., 30 J, Norwood II-III (siehe Bilder) - DHI-Methode

Posted by [suppenhuhn](#) on Sun, 01 Sep 2019 23:49:23 GMT

[View Forum Message](#) <> [Reply to Message](#)

Strugglehair schrieb am Mon, 02 September 2019 01:13Mach mal ein Bild vom Hinterkopf mit Blitz

Meiner Meinung nach bist du leider nicht NW2-3 sondern NW4, ein Bild wo du die haarlinie zurück hältst und man deine Augenbrauen noch sieht wäre von Vorteil

Biohairclinic arbeitet soweit ich weiß mit elithairtransplant zusammen
...ja der Hinterkopf..."Verdrängung". Tatsächlich ist da schon länger eine halb-kahle 4cm
kreisrunde Stelle.

Edit: Also ist das NW IV.

Nach ein bisschen Recherche habe ich von biohairclinic und elithairtransplant Abstand
genommen, das Budget überdacht und mit diesen Thread eine Auflistung von teuren, aber
anscheinend guten Anbietern gefunden.


Derzeit will ich mir, u.a. aufgrund meiner begrenzten finanziellen Möglichkeiten, eine 6000€
(und mehr) teure Operation nicht leisten. Auch weil ich nicht weiß, ob die AGA langfristig nicht
doch noch weiter bei mir fortschreitet und das ganze ein Fass ohne Boden - mit möglicherweise
weiteren Nachfolgeoperationen - wäre. Das kann ich mir nicht leisten.

Rein aus Neugierde:


Wieviele Crafts würden jeweils für meinen Haarwirbel und pro Geheimratsecke benötigt, um
das Haar wieder voll aussehen zu lassen?

File Attachments

1) [IMG_3278.JPG](#), downloaded 404 times



2) [IMG_3282.JPG](#), downloaded 361 times



Subject: Aw: M., 30 J, Norwood II-III (siehe Bilder) - DHI-Methode
Posted by [GainSane](#) on Mon, 02 Sep 2019 10:23:58 GMT
[View Forum Message](#) <> [Reply to Message](#)

Wieso ist dein HA gestoppt?
Würde erstmal Medis evaluieren

Grafts vll so 3500-400

Bilder vom donor brauchen wir

Subject: Aw: M., 30 J, Norwood II-III (siehe Bilder) - DHI-Methode
Posted by [suppenhuhn](#) on Mon, 02 Sep 2019 11:02:33 GMT
[View Forum Message](#) <> [Reply to Message](#)

SayajinGain schrieb am Mon, 02 September 2019 12:23 Wieso ist dein HA gestoppt?
Würde erstmal Medis evaluieren

Grafts vll so 3500-400

Bilder vom donor brauchen wir
"Wieso ist dein HA gestoppt?"

Ich sags mal so: Ich hatte ja geschrieben, dass ich nicht weiß ob die AGA langfristig nicht doch noch weiter bei mir fortschreitet. Ob die HA für mich auf Dauer gestoppt ist, lässt sich also kaum vorher sagen. Nur so viel:

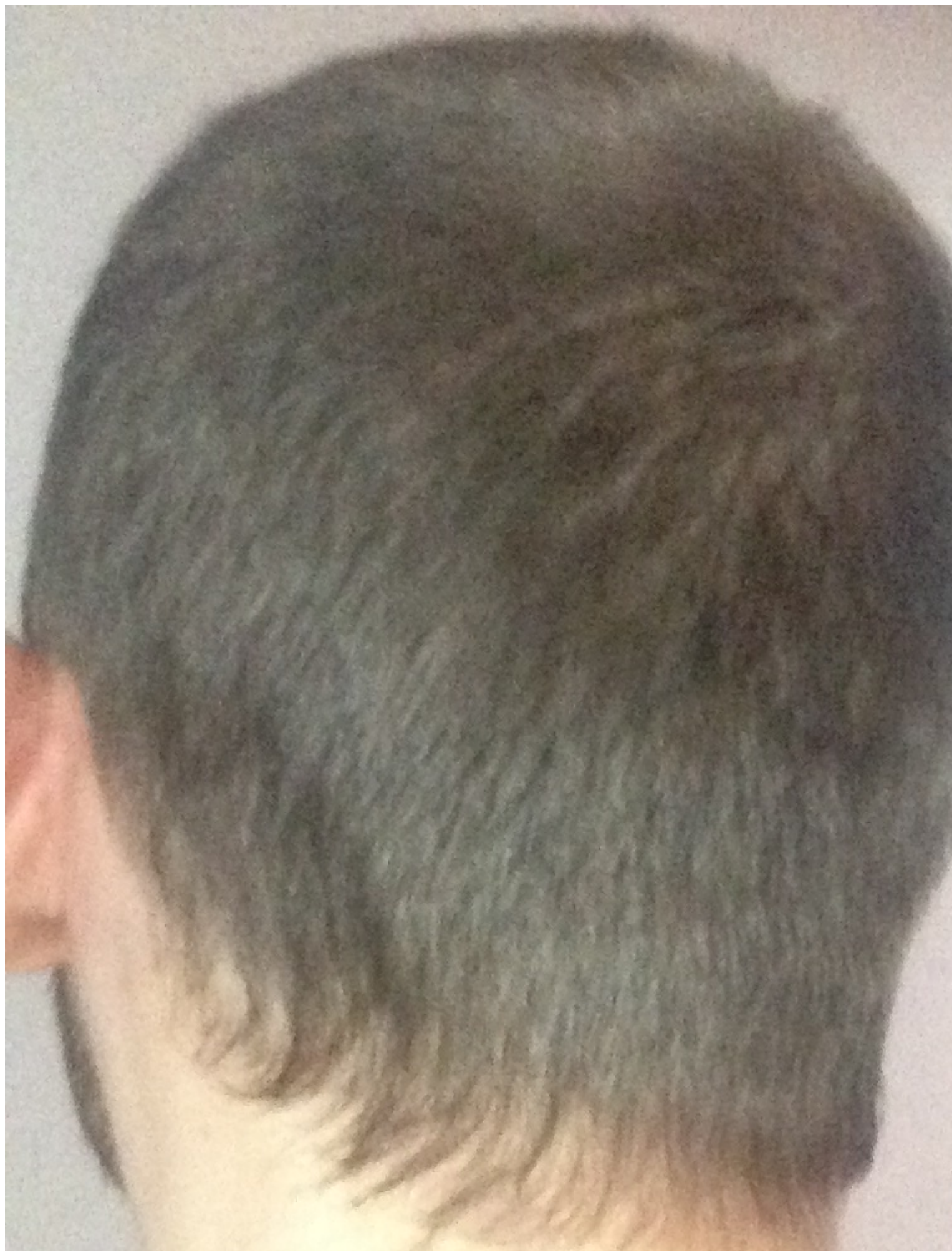Meine Geheimratsecken haben sich seit knapp einem Jahrzehnt nicht weiterentwickelt. Dagegen hat sich der Haarwirbel für mich beinahe unbemerkt innerhalb der letzten 2 Jahre etwas gelichtet.

Beziehst Du Dich bei den 3500-4000 Crafts auf beide Geheimratsecken mit Haarwirbel?

Ich hoffe mit dem Donor, das richtige Verstanden zu haben: Bilder meines Hinterkopfes im Anhang.

File Attachments

1) [IMG_3290.JPG](#), downloaded 319 times



2) [IMG_3298.JPG](#), downloaded 294 times



Subject: Aw: M., 30 J, Norwood II-III (siehe Bilder) - DHI-Methode

Posted by [GainSane](#) on Mon, 02 Sep 2019 12:57:28 GMT

[View Forum Message](#) <> [Reply to Message](#)

Ich kann mir beim besten Willen nicht vorstellen, dass dein hA gestoppt ist. Wenn du mit 30 Jahren Norwood 4 bist. Nicht unmöglich aber sehr unwahrscheinlich. Du hast es im Prinzip selbst bestätigt, indem du ja die entstehung deiner Tonsur beschrieben hast.

Donor bilder sehen okay aus, ist aber schwer zu sagen

Subject: Aw: M., 30 J, Norwood II-III (siehe Bilder) - DHI-Methode

Posted by [Strugglehair](#) on Mon, 02 Sep 2019 21:14:55 GMT

[View Forum Message](#) <> [Reply to Message](#)

Würde mal ein Jahr erstmal Finasterid nehmen, ist hinten ja noch nicht kahl denke das könnte zuwachsen.

Wenn du es gut verträgst, kannst du darüber nachdenken dir die Front machen zu lassen, 3500-4000 Grafts erscheint mir zu viel, denke 3000 könnten ausreichen, je nach Haarlinie

Subject: Aw: M., 30 J, Norwood II-III (siehe Bilder) - DHI-Methode

Posted by [suppenhuhn](#) on Tue, 03 Sep 2019 06:58:31 GMT

[View Forum Message](#) <> [Reply to Message](#)

Der Nachteil wäre, wenn ich Medikamente gegen den Haarausfall einnehme, nicht einschätzen kann, ob sich der Haarausfall ohne Medikation fortsetzen würde.

Ich spiele das einmal durch:

Angenommen ich habe einen Haarausfall bzw. eine (noch nicht beendete) AGA und ich nehme Medikamente, die diesen stoppen. ich entscheide mich für eine Transplantation an den Geheimratsecken und setze nach einer Zeit die Medikation wieder ab....

Nach dem Absetzen würde dann ja der Haarausfall bzw. die AGA wieder einsetzen.

Im schlimmsten Fall ist man Norwood Typ VII und man hat kein Geld für weitere OPs.

Subject: Aw: M., 30 J, Norwood II-III (siehe Bilder) - DHI-Methode

Posted by [Statham1](#) on Tue, 03 Sep 2019 13:14:02 GMT

[View Forum Message](#) <> [Reply to Message](#)

Gibt es gute Ergebnis mit der Choi Methode ?

Subject: Aw: M., 30 J, Norwood II-III (siehe Bilder) - DHI-Methode

Posted by [suppenhuhn](#) on Wed, 04 Sep 2019 10:39:24 GMT

[View Forum Message](#) <> [Reply to Message](#)

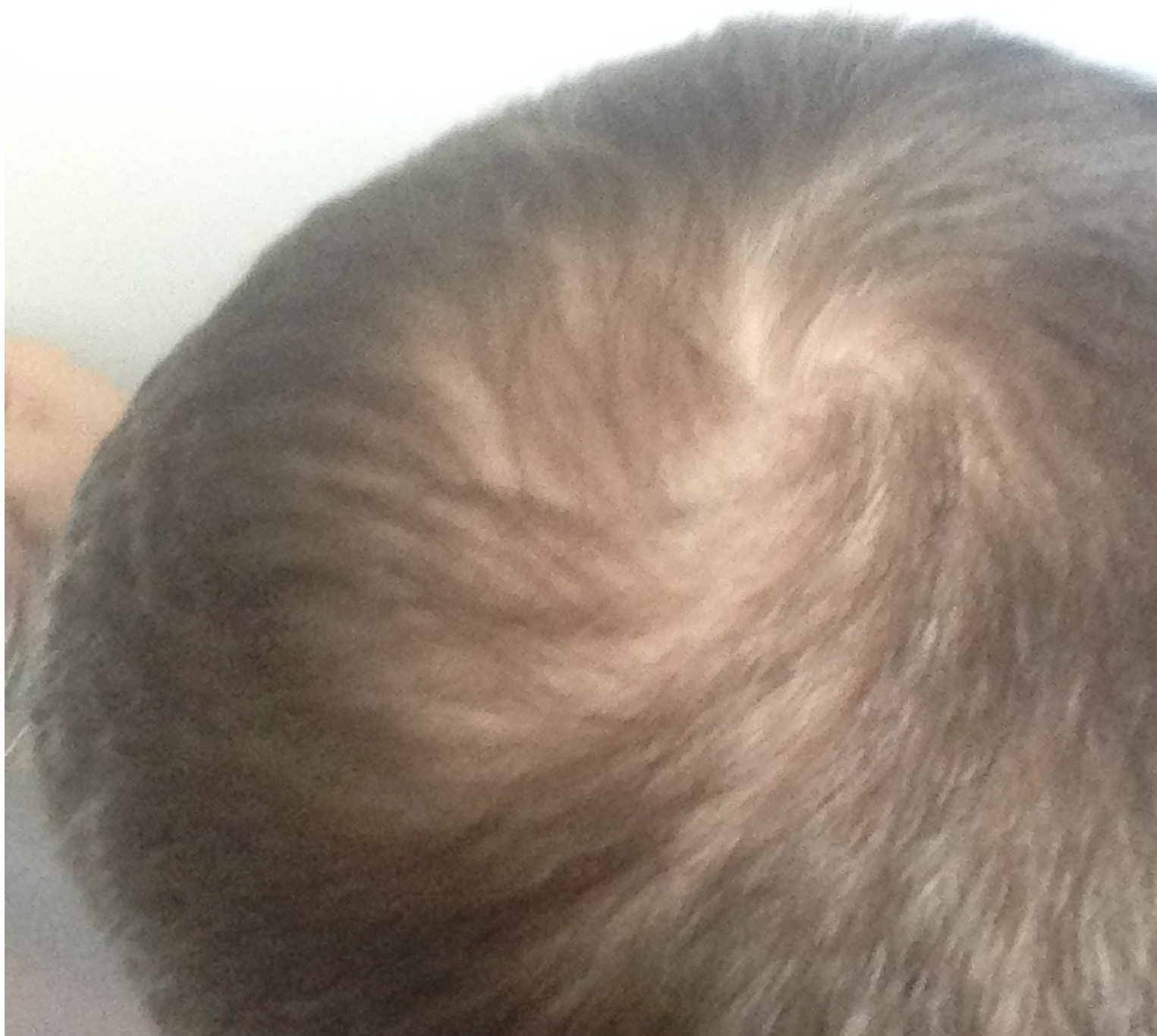Ich habe nochmal Bilder meines Kopfes gemacht, um den bisherigen Eindruck, es würde sich eine Tonsur bilden, etwas zu korrigieren. Ich verzichte lieber auf Medis, wie gesagt, um letztendlich langfristig aufschluss darüber zu haben, ob sich die AGA weiter fortbildet.

Damit die vorherigen Posts nicht untergehen:

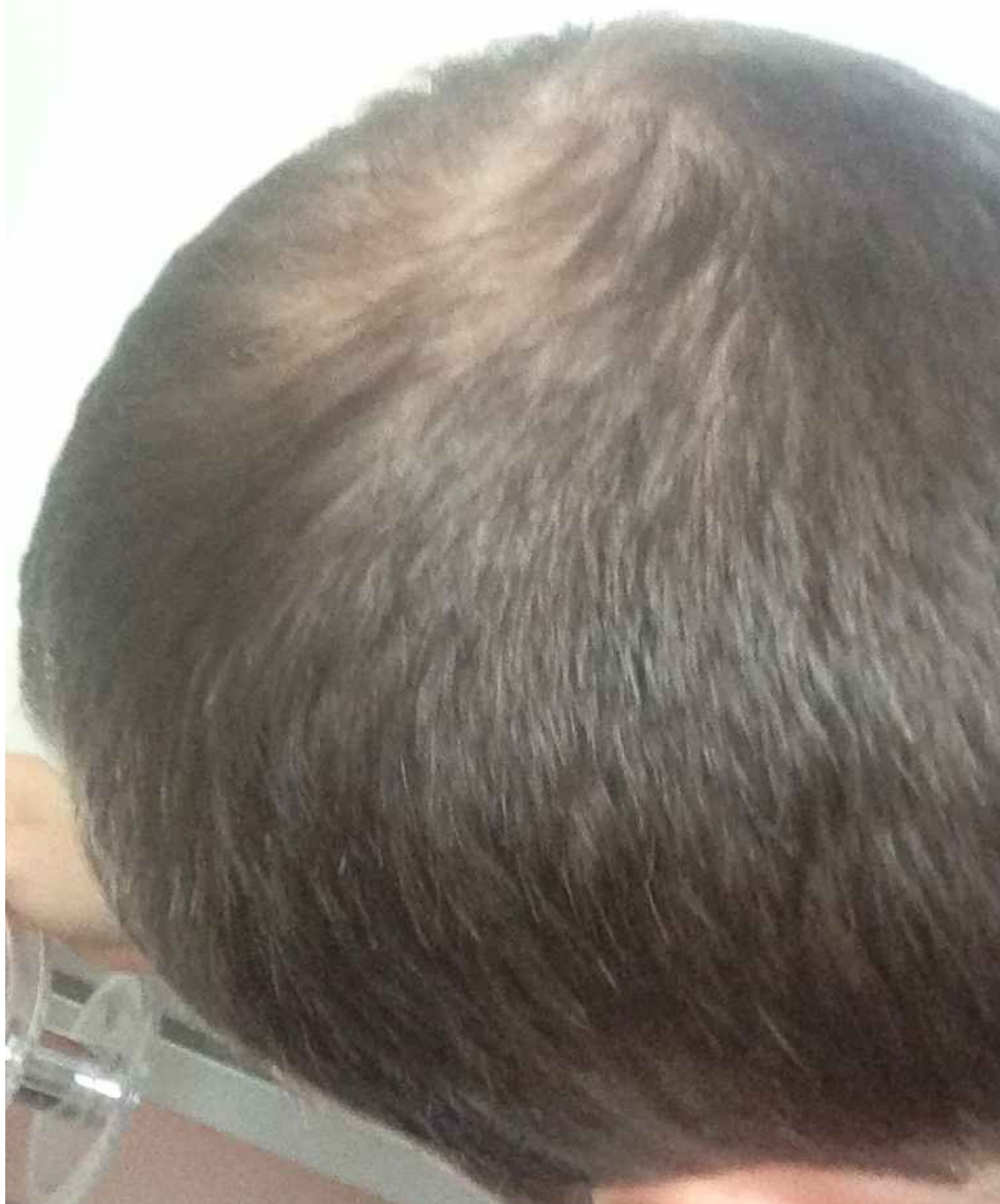Zwar kann man auch selbst die Such-Funktion im Forum bemühen - aber wenn hier jemand schon Erfahrungen mit der neuen Choi- bzw. DHI-Methode (die, die es nicht kennen: einfach mal googlen) hat, bitte schreiben.

File Attachments

1) [IMG_3304.JPG](#), downloaded 247 times



2) [IMG_3303.JPG](#), downloaded 214 times



3) [IMG_3302.JPG](#), downloaded 214 times

