
Subject: Post 10 Jahre - transpl. Haare teilweise ausgefallen

Posted by [Fresh_21](#) on Mon, 10 Dec 2018 16:23:10 GMT

[View Forum Message](#) <> [Reply to Message](#)

Hey Leute,

ich habe vor 10 Jahren eine Haartransplantation (FUT mit 3900 Grafts) machen lassen (siehe Link).

Nun meine Entwicklung bzw. mein Problem:

Anfangs sind die Haare super gewachsen und ich war sehr zufrieden. Weil Minoxidil aber nur kurzfristig gewirkt hat (ca. 3 Jahre lang, nehme es aber nach wie vor seit ca. 11 Jahren) und ich Finasterid bereits 1 Jahr vor meiner HT wegen Nebenwirkungen absetzen musste, ist nunmehr auch das damals noch vorhandene Resthaar am Oberkopf ausgefallen. Das ist ja soweit noch nicht überraschend und war absehbar. Das Problem ist aber, dass auch viele transplantierte Haare nach etwa 5 Jahren ausgefallen sind. Die ersten Jahre sind die transplantierten Haare super gewachsen. Hatte mir eigentlich gedacht, dass transplantierte Haare NIE ausfallen. Wie kann das sein? Sind euch ähnliche Fälle bekannt bzw. gibt es ähnliche Erfahrungen bei euch? Was könnten die Ursachen dafür sein?

Ich wusste sowieso, dass ich irgendwann eine zweite HT machen muss. Möchte das jedoch nicht machen, solange ich die Ursachen für den Ausfall nicht kenne ...

Subject: Aw: Post 10 Jahre - transpl. Haare teilweise ausgefallen

Posted by [Kyniker](#) on Mon, 10 Dec 2018 17:15:34 GMT

[View Forum Message](#) <> [Reply to Message](#)

Aktuelle Bilder und Klinik (edit: selbst gesucht) wären interessant. Ansonsten liest man immer wieder von Miniaturisierung, sprich die entnommenen Haare im Donor waren bei der Entnahme schon miniaturisiert und besitzen dadurch nur eine verkürzte Lebensdauer. Vielleicht war auch die Safezone nicht ausreichend.

Subject: Aw: Post 10 Jahre - transpl. Haare teilweise ausgefallen

Posted by [Gardeur](#) on Mon, 10 Dec 2018 19:00:50 GMT

[View Forum Message](#) <> [Reply to Message](#)

Bilder wären wirklich interessant. Kannst du welche einstellen?

Ansonsten folgende Überlegung:

Auch die "Safe Zone" dünnt eines Tages aus. Ein 50 Jähriger hat nicht mehr dieselbe Dichte im Spenderbereich wie ein 25.

Deswegen kann es natürlich sein, dass dir transplantierte Haare auch wieder ausfallen.

Subject: Aw: Post 10 Jahre - transpl. Haare teilweise ausgefallen
Posted by [_Mario](#) on Tue, 11 Dec 2018 09:30:12 GMT
[View Forum Message](#) <> [Reply to Message](#)

Wie alt warst du zum Zeitpunkt der HT?

Subject: Aw: Post 10 Jahre - transpl. Haare teilweise ausgefallen
Posted by [Kyniker](#) on Tue, 11 Dec 2018 10:44:09 GMT
[View Forum Message](#) <> [Reply to Message](#)

25 lt. seinem Thread

Subject: Aw: Post 10 Jahre - transpl. Haare teilweise ausgefallen
Posted by [_Mario](#) on Tue, 11 Dec 2018 11:10:09 GMT
[View Forum Message](#) <> [Reply to Message](#)

Kyniker schrieb am Tue, 11 December 2018 11:44:25 lt. seinem Thread...ich kenne den Thread nicht... aber mit 25 besteht schon die Gefahr, dass der Donor 11 Jahre später leicht miniaturisiert ist. Aber Fotos wären nicht schlecht zur Beurteilung... ganz vorher / nach HT / jetzt

Subject: Aw: Post 10 Jahre - transpl. Haare teilweise ausgefallen
Posted by [Fresh_21](#) on Fri, 28 Dec 2018 00:15:09 GMT
[View Forum Message](#) <> [Reply to Message](#)

Ich hab euch mal ein paar Bilder drangehängt.

Ein kurzer Überblick:

- Also, die ersten 5 Jahre nach der HT sind die Haare super gewachsen.
- Dann sind die transplantierten Haare weniger geworden, so innerhalb von 1-2 Jahren.
- Seit etwa 3-4 Jahren ist der Zustand einigermaßen konstant und unverändert im transplantierten Bereich.

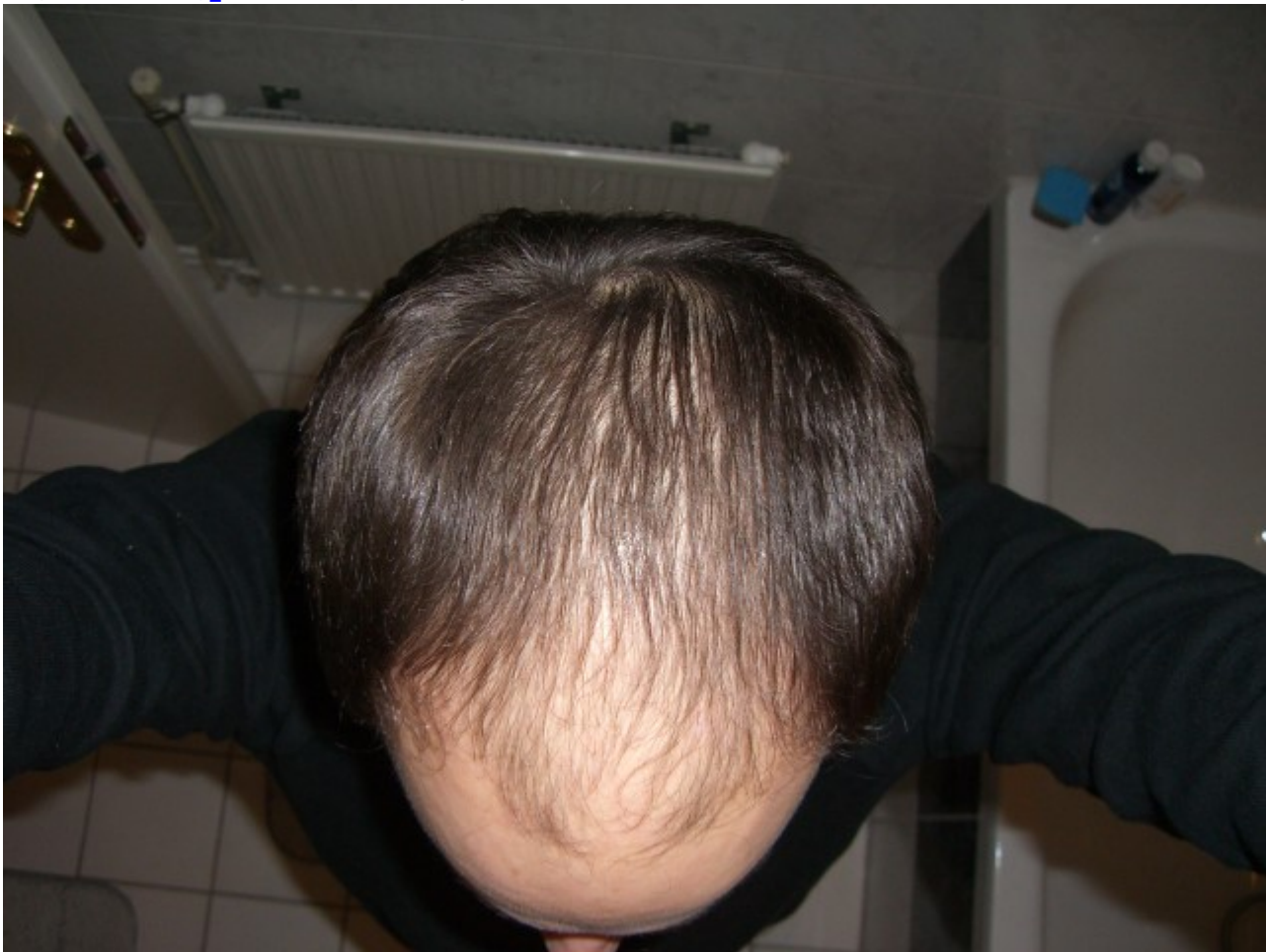Es geht mir in diesem Thread nur um den transplantierten Bereich. Die in der Tonsur ausgefallenen Haare sind nicht überraschend, weil ich kein FIN genommen habe und auch die Minox-Anwendung in den letzten Jahren sehr vernachlässigt habe.

Der HT-Klinik möchte ich keine Schuld zusprechen, da ja alles super angewachsen ist. Und wenn nach 5 Jahren die transplantierten Haare ausfallen, dann muss das einfach andere Ursachen haben.


Was sagt ihr dazu?

File Attachments

1) [2008 \(pre OP\).JPG](#), downloaded 733 times



2) [2008 \(transpl. Bereich\).JPG](#), downloaded 623 times



3) [2009 \(6 Monate post OP\).JPG](#), downloaded 755 times



Subject: Aw: Post 10 Jahre - transpl. Haare teilweise ausgefallen

Posted by [Fresh_21](#) on Fri, 28 Dec 2018 00:16:26 GMT

[View Forum Message](#) <> [Reply to Message](#)

... und noch ein aktuelles Bild

File Attachments

1) [aktuell.jpg](#), downloaded 694 times



Subject: Aw: Post 10 Jahre - transpl. Haare teilweise ausgefallen

Posted by [Fresh_21](#) on Fri, 28 Dec 2018 00:26:06 GMT

[View Forum Message](#) <> [Reply to Message](#)

Ich habe mir mal ein USB-Mikroskop besorgt und ein paar Bilder vom Donor gemacht.

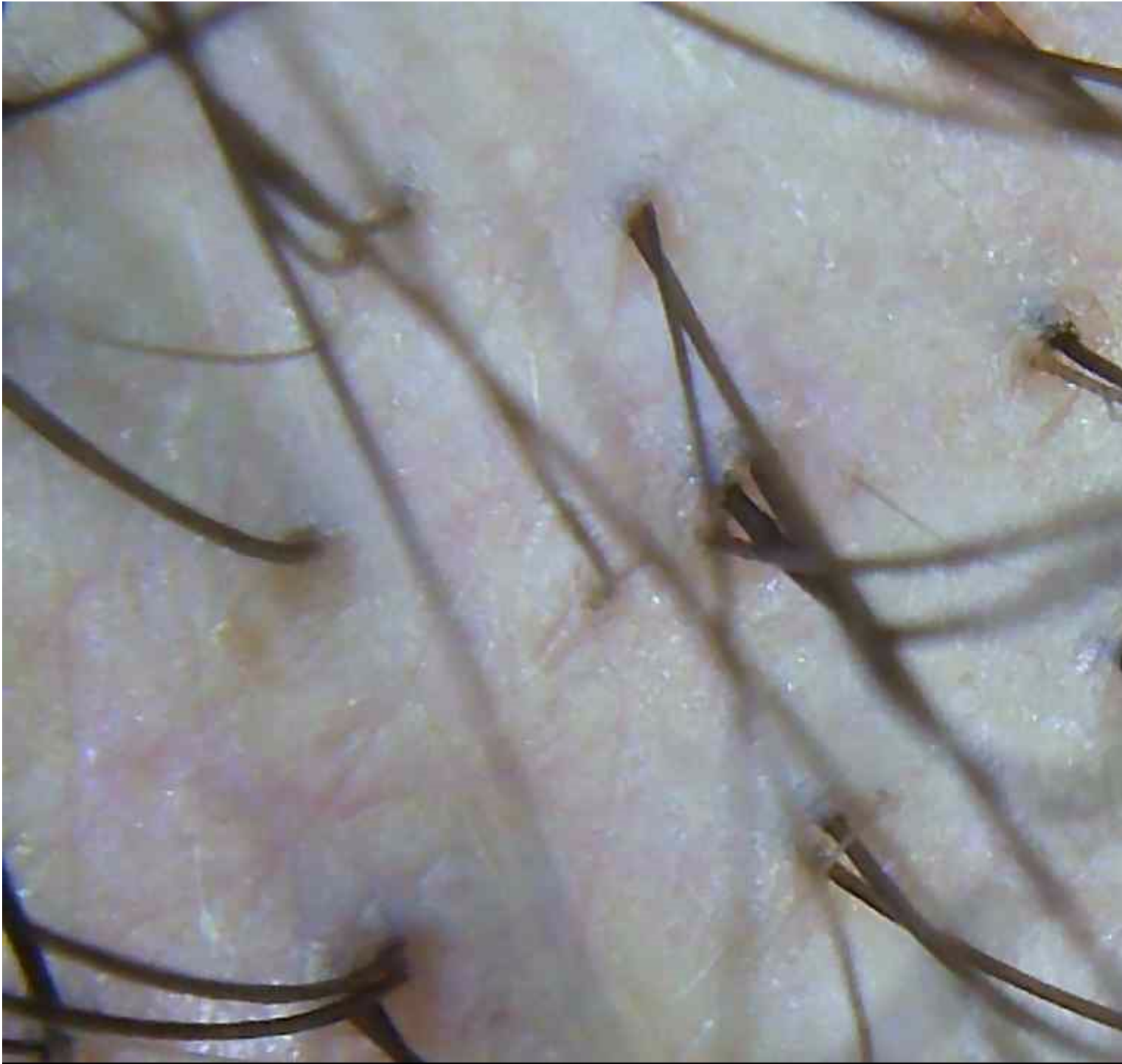Vielleicht kann ja jemand was zum Miniaturisierungsgrad sagen :d

Info:


Haare sind nicht rasiert. Ein Bild misst ziemlich genau 7x4 mm (somit 0,28 cm²).

File Attachments

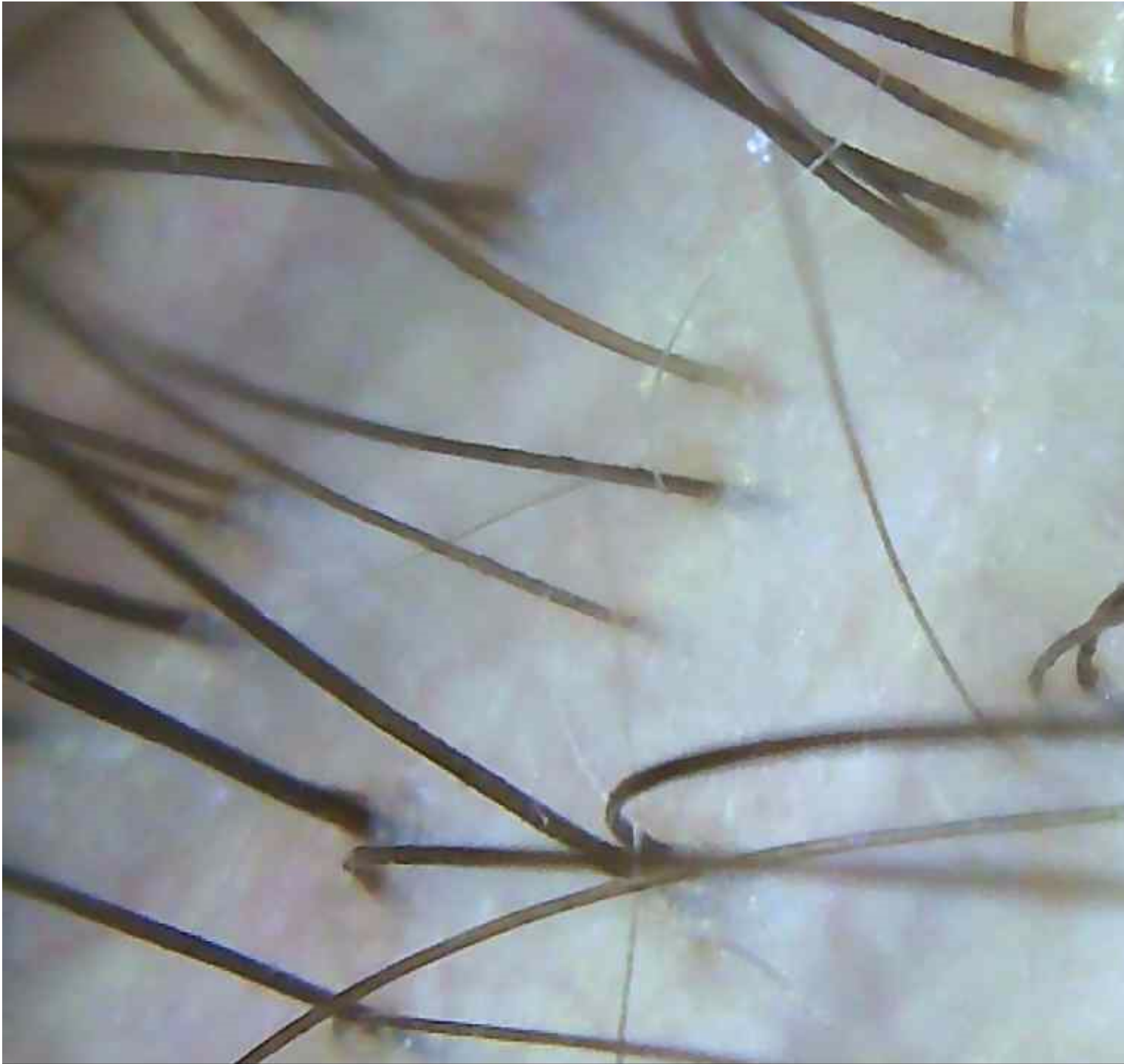1) [Snap_039.jpg](#), downloaded 613 times



2) [Snap_044.jpg](#), downloaded 505 times



3) [Snap_050.jpg](#), downloaded 476 times



Subject: Aw: Post 10 Jahre - transpl. Haare teilweise ausgefallen
Posted by [Gasthörer](#) on Fri, 28 Dec 2018 11:17:09 GMT
[View Forum Message](#) <> [Reply to Message](#)

Das ist wirklich ungewöhnlich und auch extrem.

Gibt es mehr Bilder 1-2 Jahre nach der OP? Auf dem einem Post-OP Bild sehendie Verpflanzten

Haare nicht "gesund" aus.

Besser als jetzt aber auch nicht wie Haare die nicht von DHT angegriffen sind.

Subject: Aw: Post 10 Jahre - transpl. Haare teilweise ausgefallen

Posted by [jorgos1301](#) on Fri, 28 Dec 2018 12:37:05 GMT

[View Forum Message](#) <> [Reply to Message](#)

Auf den Mikroskop Bildern erkennt man zwischen den ziemlich dicken "Borsten" auch einige sehr dünne, weisse Haare. Diese könnten tatsächlich bereits miniaturisiert sein. Ist aber nur eine reine Vermutung. Du könntest Deinen Hausarzt konsultieren; dieser kann ein großes Blutbild machen und evtl. Rückschlüsse ziehen. Vielleicht hast Du einen Mangel. Sprich ihn aber auch direkt auf die Haare an. Dann kann er gezielter untersuchen. Grundsätzlich stimmt es, dass miniaturisierte, eingepflanzte Haare irgendwann ausfallen. Ob das aber die Ursache ist, kann man nicht mehr sagen.

Subject: Aw: Post 10 Jahre - transpl. Haare teilweise ausgefallen

Posted by [Haare2018](#) on Fri, 28 Dec 2018 17:25:13 GMT

[View Forum Message](#) <> [Reply to Message](#)

In welcher Klinik warst du denn?

Subject: Aw: Post 10 Jahre - transpl. Haare teilweise ausgefallen

Posted by [Fresh_21](#) on Fri, 28 Dec 2018 19:43:29 GMT

[View Forum Message](#) <> [Reply to Message](#)

@Gasthörer: Hab jetzt leider keine Bilder von dieser Zeit parat, kann aber nochmal schauen. Das war aber der Status nach 6 Monaten, nach 1 Jahr war alles dicht und sah wirklich gut aus.

@jorgos1301: Ja, die habe ich auch gesehen. Danke aber, die hat wahrscheinlich jeder. Großes Blutbild (mit Fokus auf Werte, die für den Haarausfall wichtig sind) habe ich erst gemacht, alles ok soweit.

@Haare2018: Weiter oben irgendwo kannst du meinen Thread aufrufen. Das Ergebnis war aber 4-5 Jahre lang gut, erst dann wurden die Haare weniger. Somit denke ich nicht, dass die Klinik hierbei eine Schuld trifft.

Kann vielleicht noch jemand etwas zum Miniaturisierungsstatus im Donor sagen?

Es sind schätzungsweise ca. 50% der verpflanzten Haare ausgefallen. Danke aber nicht, dass mein Miniaturisierungsstatus so hoch ist, oder?

Subject: Aw: Post 10 Jahre - transpl. Haare teilweise ausgefallen

Posted by [conejo18](#) on Fri, 28 Dec 2018 20:32:58 GMT

[View Forum Message](#) <> [Reply to Message](#)

NW5 mit 25, kein Fin

nichts ungewöhnliches.

Haare fallen überall am Kopf aus, auch im Donor, bei jedem Menschen. In deinem Fall etwas extrem, aber nichts ungewöhnliches.

Subject: Aw: Post 10 Jahre - transpl. Haare teilweise ausgefallen

Posted by [Haare2018](#) on Fri, 28 Dec 2018 21:15:09 GMT

[View Forum Message](#) <> [Reply to Message](#)

Natürlich hat dir Klinik schuld. Sie haben womöglich nicht aus der Safe-Zone entnommen und vielleicht auch miniaturisierte Grafts transplantiert..

Subject: Aw: Post 10 Jahre - transpl. Haare teilweise ausgefallen

Posted by [conejo18](#) on Fri, 28 Dec 2018 21:45:29 GMT

[View Forum Message](#) <> [Reply to Message](#)

Haare2018 schrieb am Fri, 28 December 2018 22:15 Natürlich hat dir Klinik schuld. Sie haben womöglich nicht aus der Safe-Zone entnommen und vielleicht auch miniaturisierte Grafts transplantiert..

quatsch, woher soll ein arzt wissen welches haar in 10 jahren ausfällt?

schuld höchstens im sinne von nicht aufgeklärt, dass ohne fin die haare in einigen jahre/jahrzehnten ausfallen

Subject: Aw: Post 10 Jahre - transpl. Haare teilweise ausgefallen

Posted by [Haare2018](#) on Fri, 28 Dec 2018 23:02:04 GMT

[View Forum Message](#) <> [Reply to Message](#)

conejo18 schrieb am Fri, 28 December 2018 22:45 Haare2018 schrieb am Fri, 28 December 2018 22:15 Natürlich hat dir Klinik schuld. Sie haben womöglich nicht aus der Safe-Zone entnommen und vielleicht auch miniaturisierte Grafts transplantiert..

quatsch, woher soll ein arzt wissen welches haar in 10 jahren ausfällt?

schuld höchstens im sinne von nicht aufgeklärt, dass ohne fin die haare in einigen jahre/jahrzehnten ausfallen

Es gibt doch eine Safe-Zone für NW 7(wenn das Risiko NW 7 sein zu können, besteht)

Oder....Vielleicht hat die Klinik damals miniaturisierte Grafts im Donor-Bereich ignoriert und weiter transplantiert? Dann war das womöglich keine gute Klinik

Subject: Aw: Post 10 Jahre - transpl. Haare teilweise ausgefallen

Posted by [Fresh_21](#) on Sat, 29 Dec 2018 20:26:57 GMT

[View Forum Message](#) <> [Reply to Message](#)

@Haare2018: Ob es damals bereits eine Miniaturisierung im Donor gab, kann jetzt nicht mehr beurteilt werden. Vielleicht ja - vielleicht nein. Aufgrund meiner Familiengeschichte (Eltern, Großeltern, Urgroßeltern) würde ich sagen, dass ich Norwood 5A oder im Extremfall Norwood 6 sein könnte.

Subject: Aw: Post 10 Jahre - transpl. Haare teilweise ausgefallen

Posted by [Fresh_21](#) on Sat, 29 Dec 2018 20:33:07 GMT


[View Forum Message](#) <> [Reply to Message](#)

Ich habe mir mit meinem USB-Mikroskop auch den transplantierten Bereich angesehen (siehe Fotos). Man erkennt, dass die transplantierten Haare nicht gänzlich ausgefallen, aber sehr stark miniaturisiert sind.

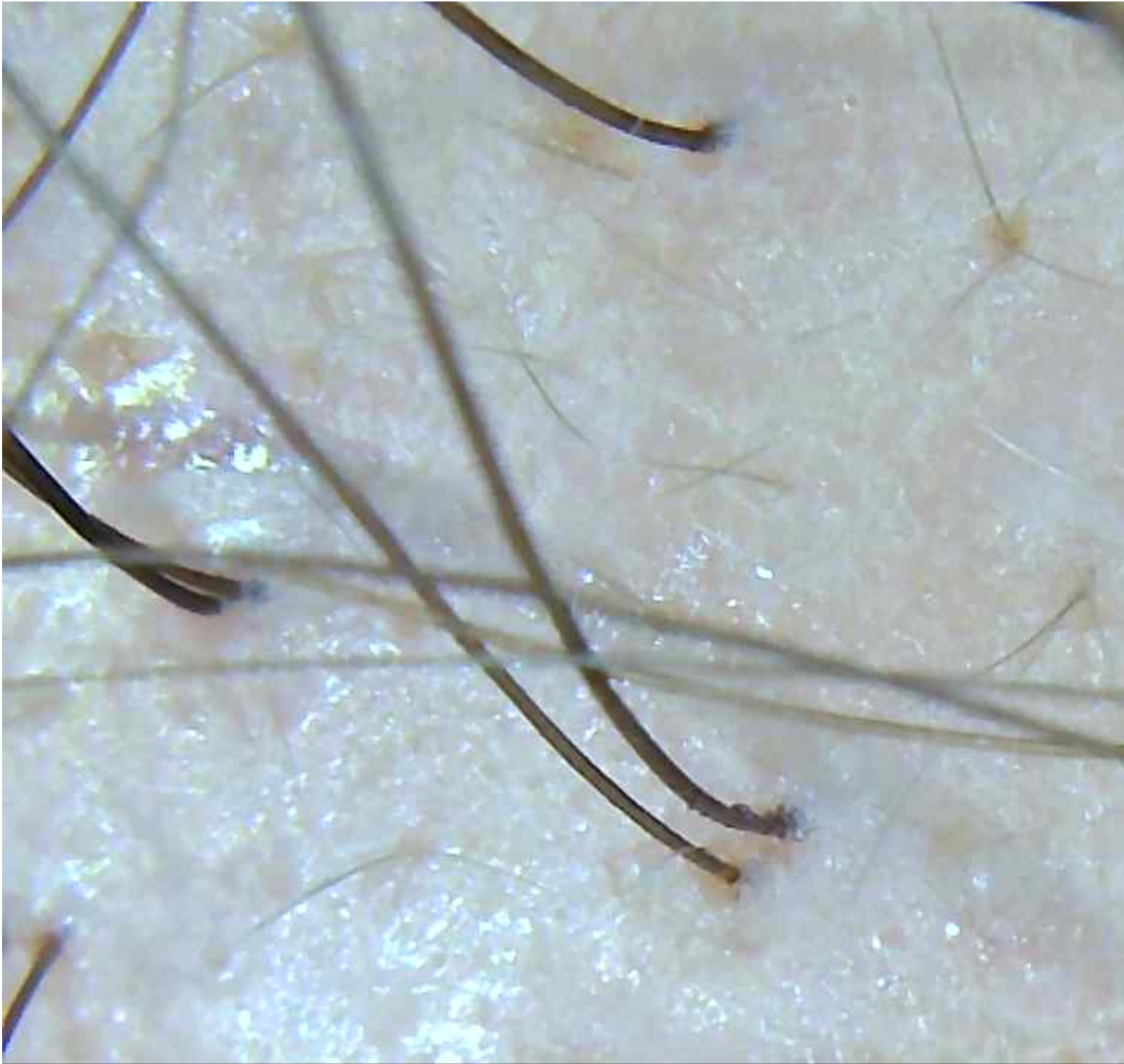Grund dafür kann eigentlich nur DHT sein ... oder was meint ihr?

File Attachments

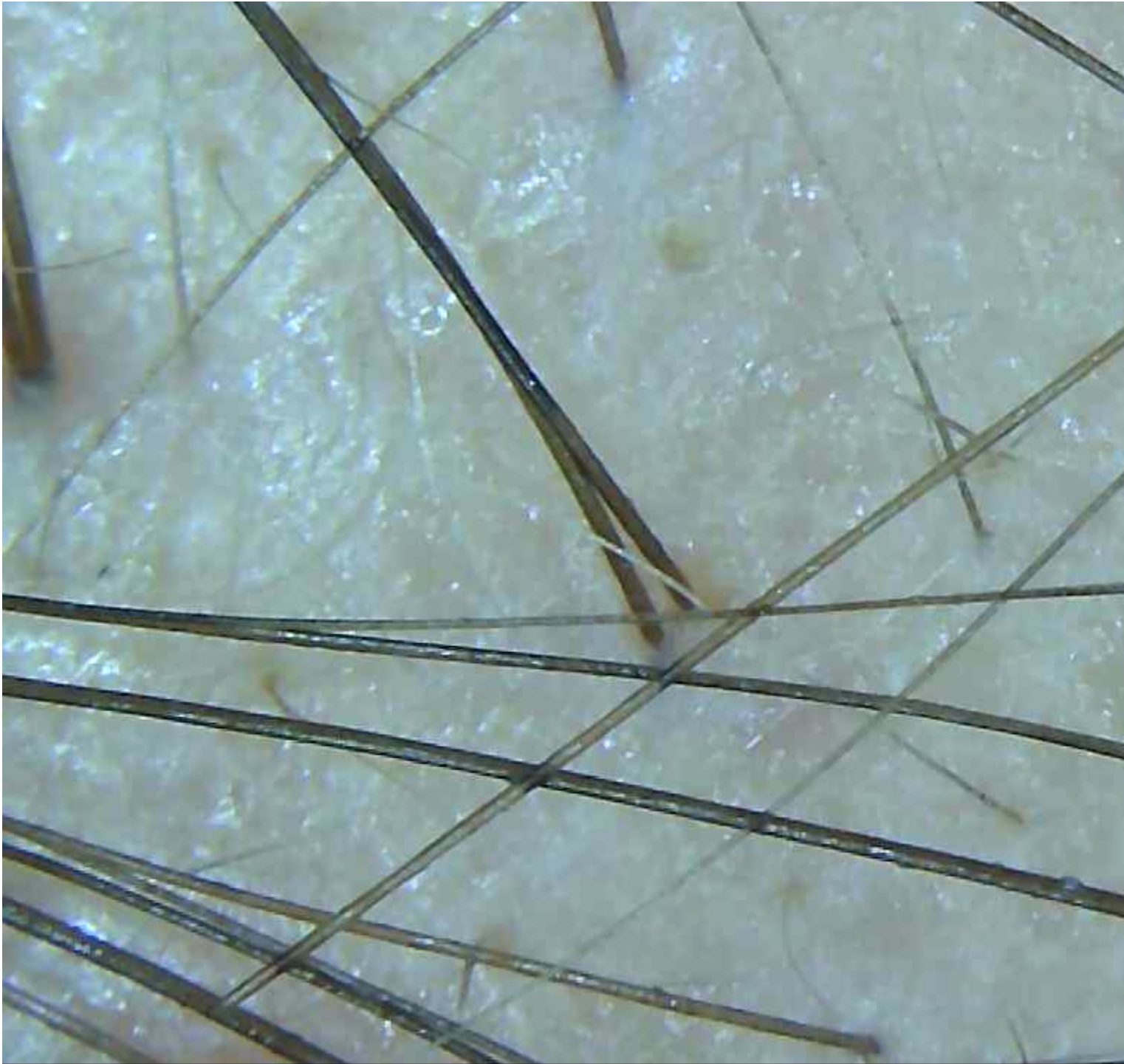
1) [Snap_007.jpg](#), downloaded 413 times



2) [Snap_010.jpg](#), downloaded 376 times



3) [Snap_059.jpg](#), downloaded 341 times



Subject: Aw: Post 10 Jahre - transpl. Haare teilweise ausgefallen
Posted by [Avalon777](#) on Sat, 12 Jan 2019 13:08:16 GMT

[View Forum Message](#) <> [Reply to Message](#)

Gibts irgendwelche Neuigkeiten zu dem Fall?

Bin in einer ähnlichen Situation, allerdings nicht ganz so dramatisch. Aber es sind in den gut 7 Jahren seit der HT auch ziemlich sicher grafts ausgefallen bzw. miniaturisierten. Kann ich nicht

beurteilen. resthaar auch weg natürlich. Trotzdem glaub ich, dass auch transplantierte grafts verloren gingen, ziemlich sicher sogar.

Am donor, den ich nicht mikroskopisch untersucht habe, ist mir jedenfalls augenscheinlich nichts aufgefallen.

Eine Theorie von mir, an die ich mich im Moment klammere:

Da die transplantierten grafts nach der HT ja alle mehr oder weniger nach 3-4 Wochen gleichzeitig ausfallen, befinden sich alle diese follikel im selben Zyklus. Sprich, sie gehen auch alle gleichzeitig in den Ausfall und Ruhe Zyklus. dann sollten sie aber wieder kommen. Ist mehr eine Hoffnung als Theorie....

Subject: Aw: Post 10 Jahre - transpl. Haare teilweise ausgefallen

Posted by [Kyniker](#) on Sat, 12 Jan 2019 14:55:24 GMT

[View Forum Message](#) <> [Reply to Message](#)

Ich finde die Theorie gar nicht so abwegig, kam mir selbst auch schon.

Subject: Aw: Post 10 Jahre - transpl. Haare teilweise ausgefallen

Posted by [Avalon777](#) on Sat, 12 Jan 2019 15:15:40 GMT

[View Forum Message](#) <> [Reply to Message](#)

... Un da ein wachstumsuyklus (eventuell mit minox auch noch künstlich verlängert 5-7 Jahre dauern kann, soweit ich weiss), würde das zeitlich auch irgendwie passen.

Trotzdem wird es das wahrscheinlich leider nicht sein ind die transplantierten grafts sind einfach weg. Warum auch immer.

Ich werde als erstes jetzt mal prp probieren (auch wenn ich etwas Angst habe, dass das vielleicht mejrnschadet als nutzt). Wenn die verpflanzten follikel noch da sind, dann kann man sienso vielleicht wieder stimilieren, termonalhaar zu bilden.