

---

Subject: 4205 Grafts FUE Dr. Devroye HTS Clinic Brüssel  
Posted by [HTS Clinic](#) on Mon, 03 Sep 2018 09:30:58 GMT  
[View Forum Message](#) <> [Reply to Message](#)

---

Heute stelle ich euch den Fall eines 25-jährigen Patienten vor, der in der HTS Clinic bei Dr. Devroye eine Haartransplantation mit der FUE-Technik hatte.

4205 Grafts wurden dabei transplantiert, was in diesem Fall 9751 Haaren entsprach.

Durchschnitt Haar/Graft: 2.32

Die Grafts im einzelnen:

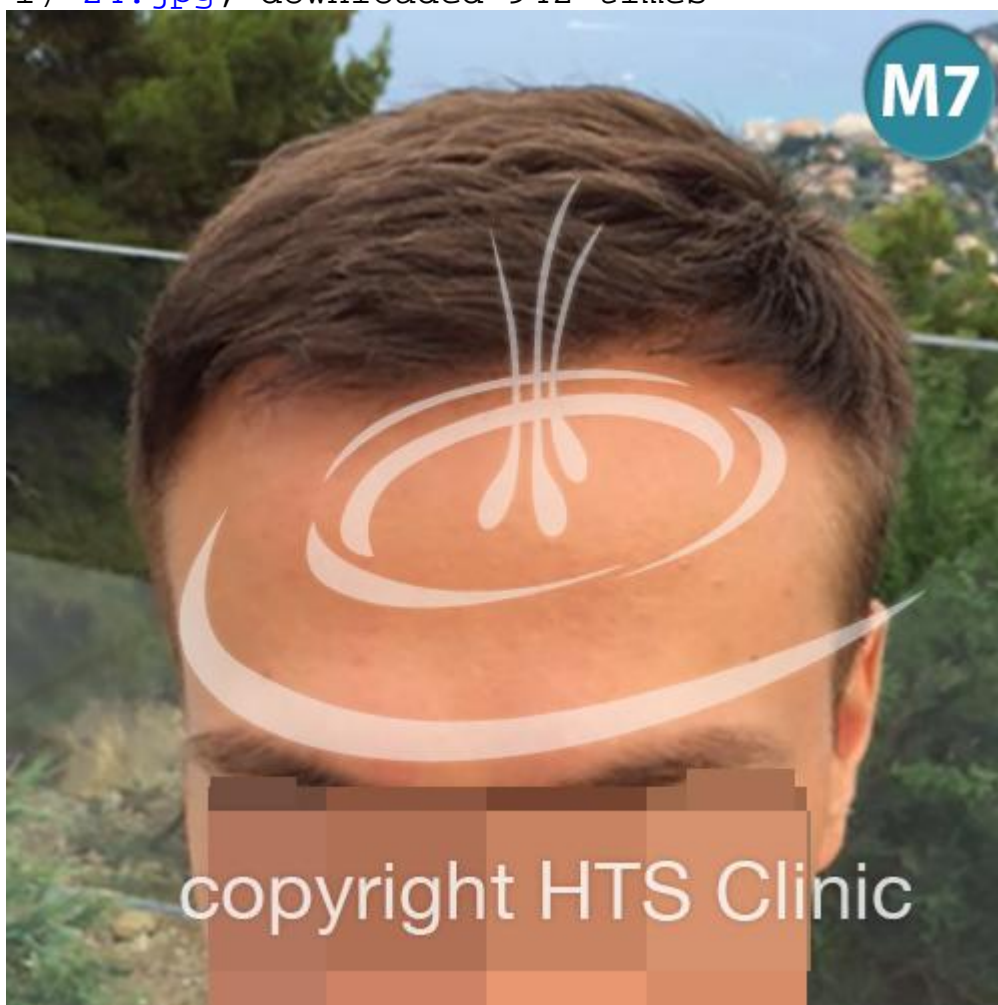
1 Haar: 629 2 Haare: 1881 3 Haare: 1420 4 Haare: 275

Die Bilder zeigen den Patienten bis sieben Monate Post OP.

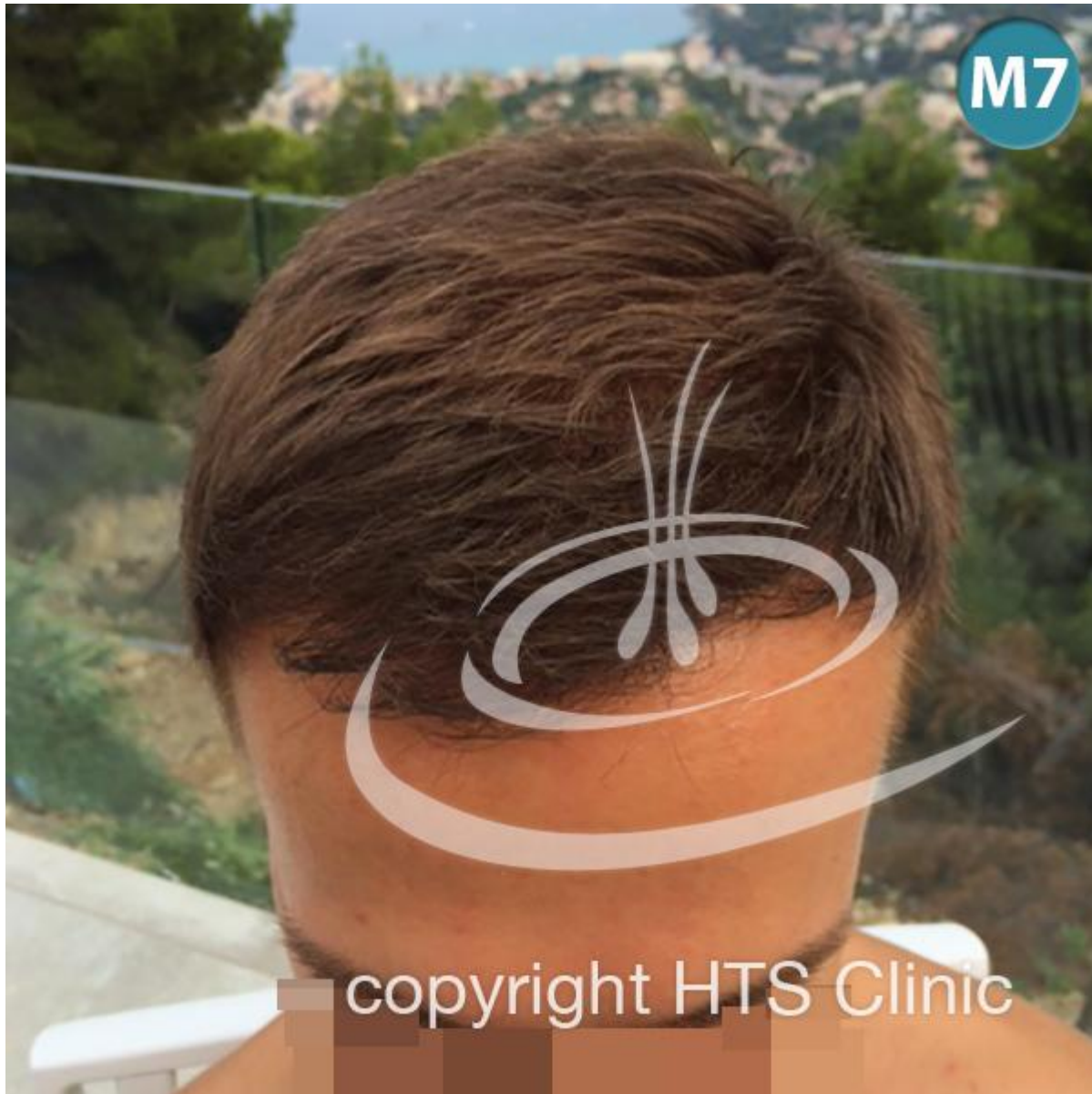---

### File Attachments

1) [24.jpg](#), downloaded 942 times

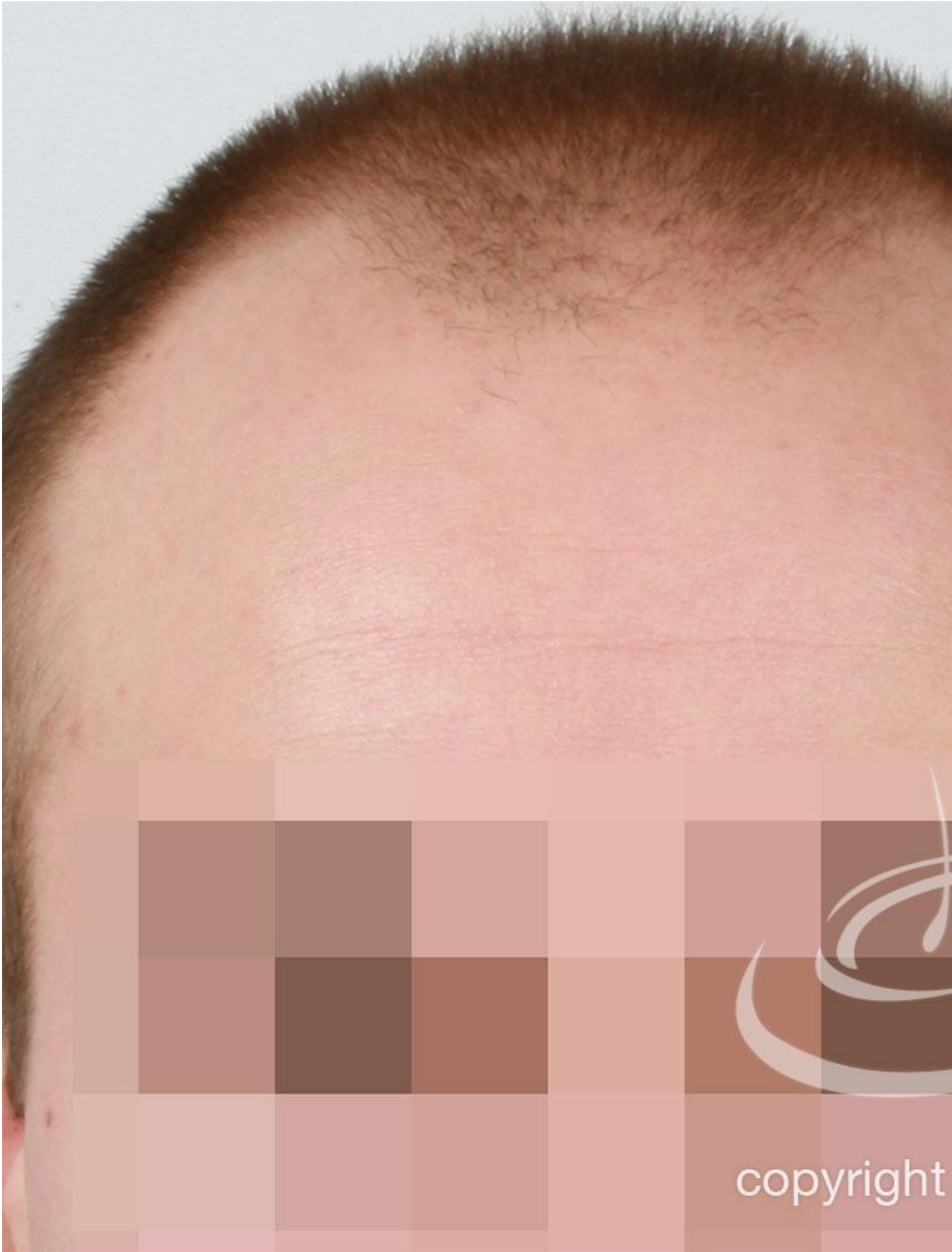

2) [25.jpg](#), downloaded 949 times



3)

[fue-135-grefe-capillaire-hair-transplant-surgery-bruxelles-belgique-devroye-clinique-hts.jpg](#), downloaded 873 times



copyright

Subject: Aw: 4205 Grafts FUE Dr. Devroye HTS Clinic Brüssel  
Posted by [HTS Clinic](#) on Mon, 03 Sep 2018 09:31:51 GMT  
[View Forum Message](#) <> [Reply to Message](#)

---

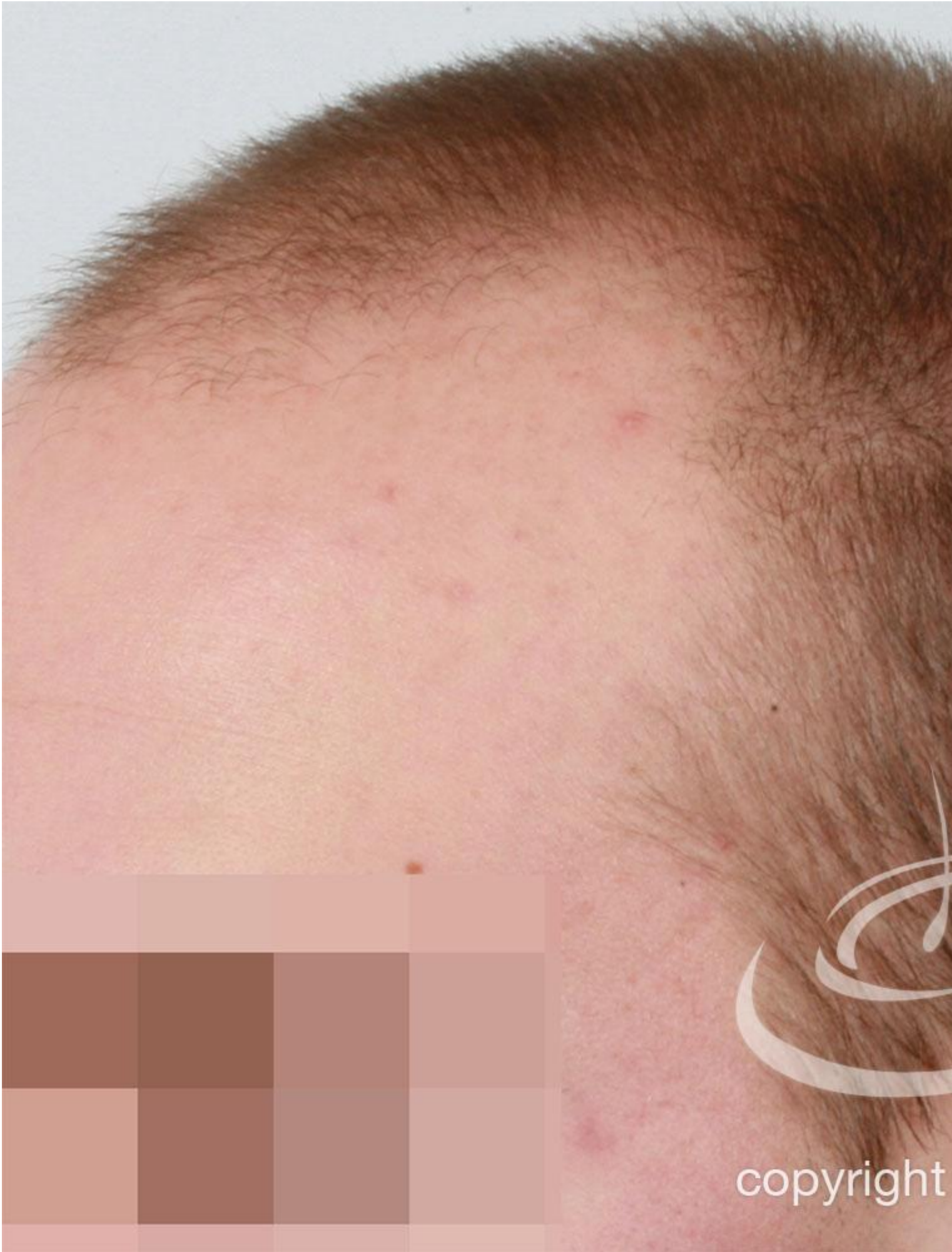Weitere Bilder des Patienten.

## File Attachments

---

1)

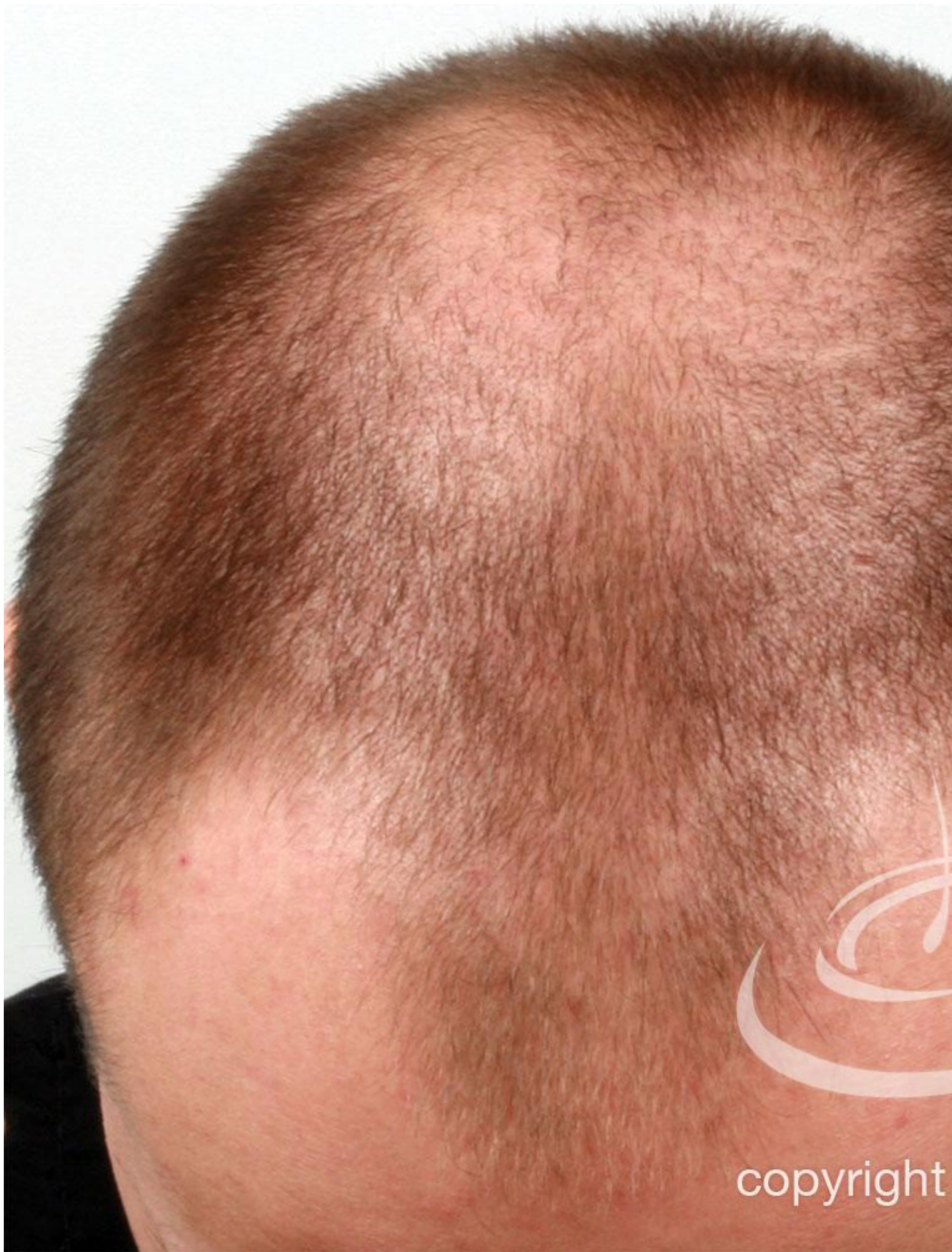
[fue-137-grefe-capillaire-hair-transplant-surgery-bruxelles-belgique-devroye-clinique-hts.jpg](#), downloaded 902 times



copyright

2)

[fue-138-greffe-capillaire-hair-transplant-surgery-bruxelles-belgique-devroye-clinique-hts.jpg](#), downloaded 901 times

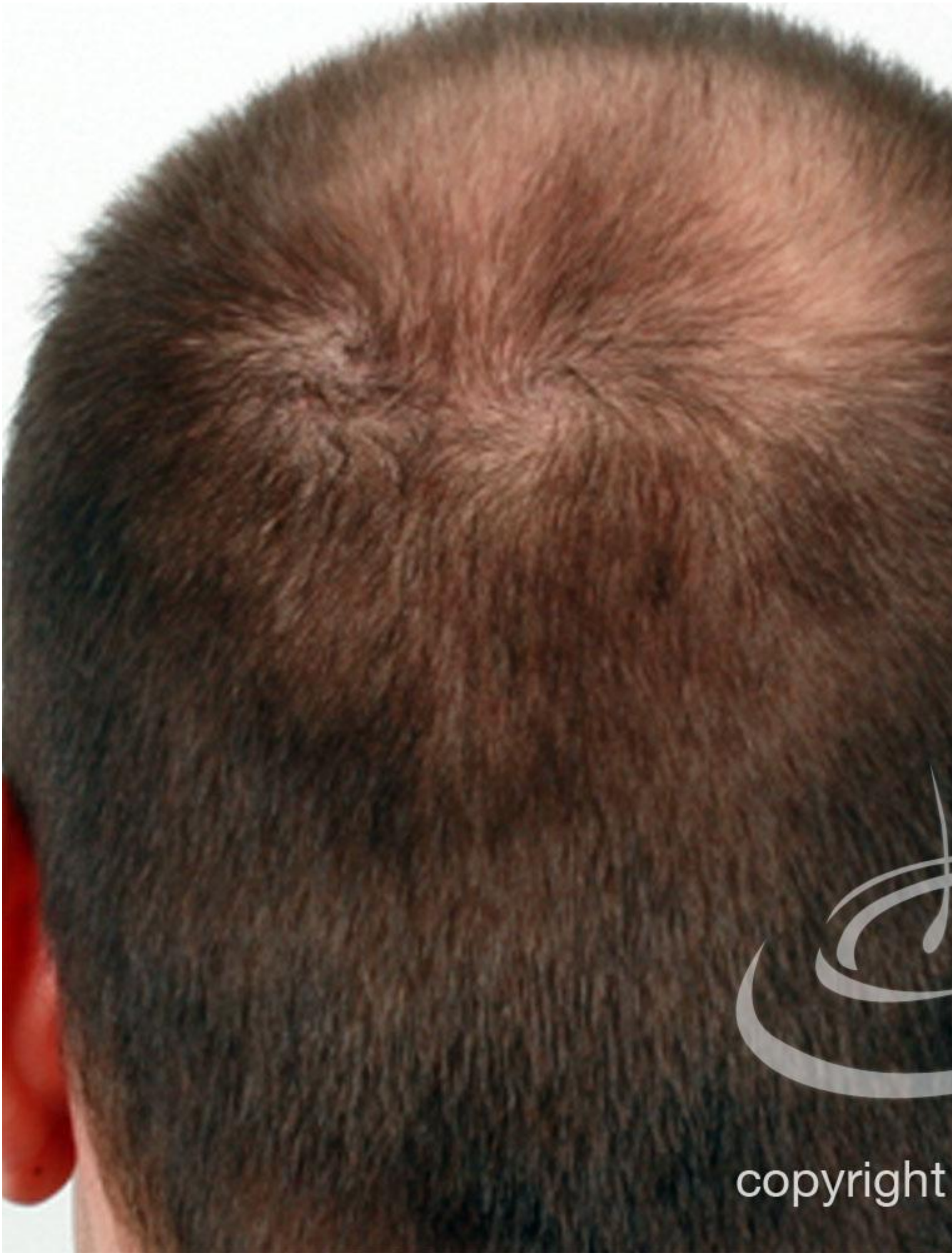

copyright

3)

[fue-139-greffe-capillaire-hair-transplant-surgery-bruxelles-belgique-devroye-clinique-hts.jpg](#), downloaded 902 times





copyright

Subject: Aw: 4205 Grafts FUE Dr. Devroye HTS Clinic Brüssel  
Posted by [HTS Clinic](#) on Mon, 03 Sep 2018 09:33:33 GMT  
[View Forum Message](#) <> [Reply to Message](#)

---

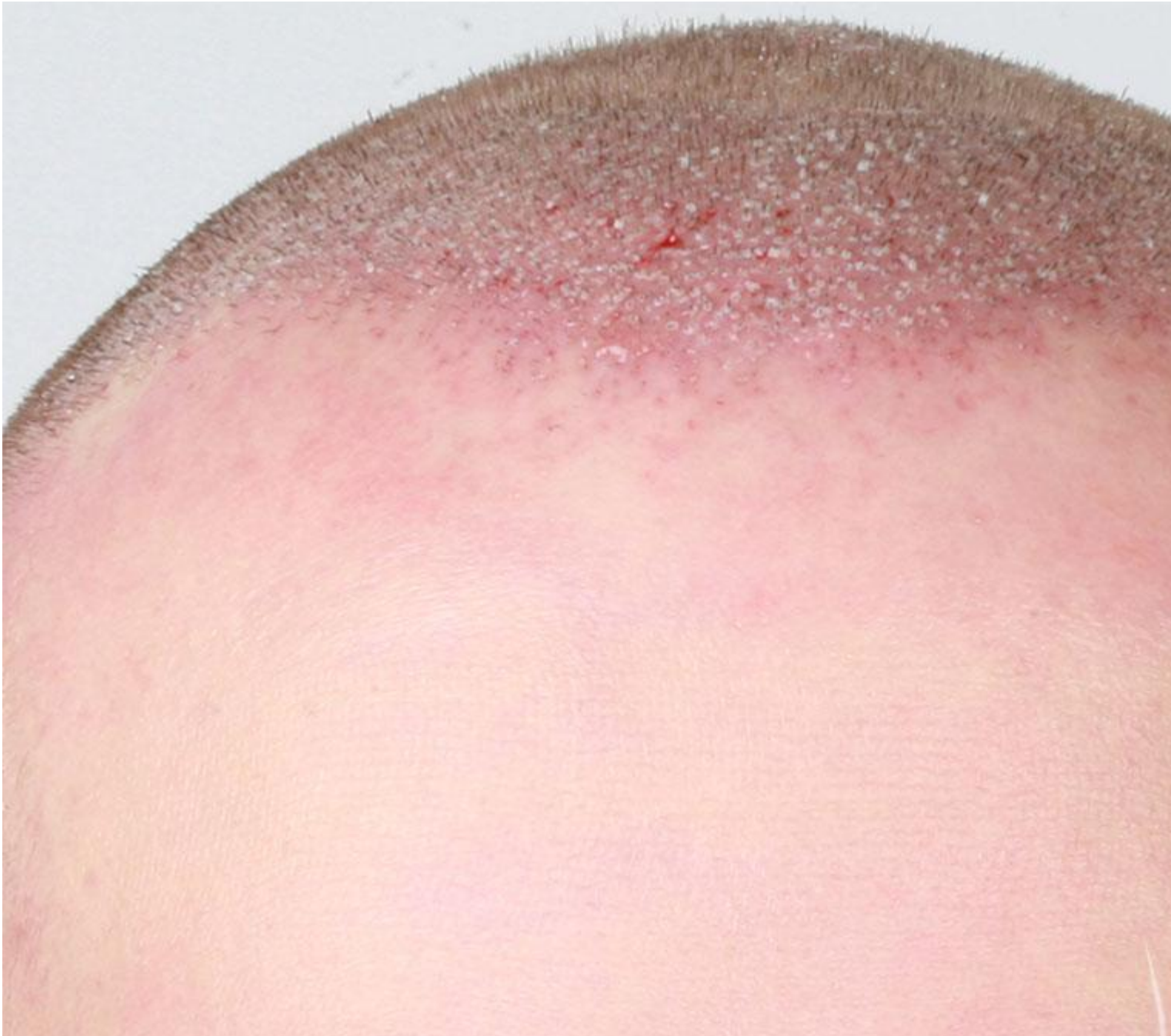
Post OP-Bilder des Patienten.

## File Attachments

---

1)

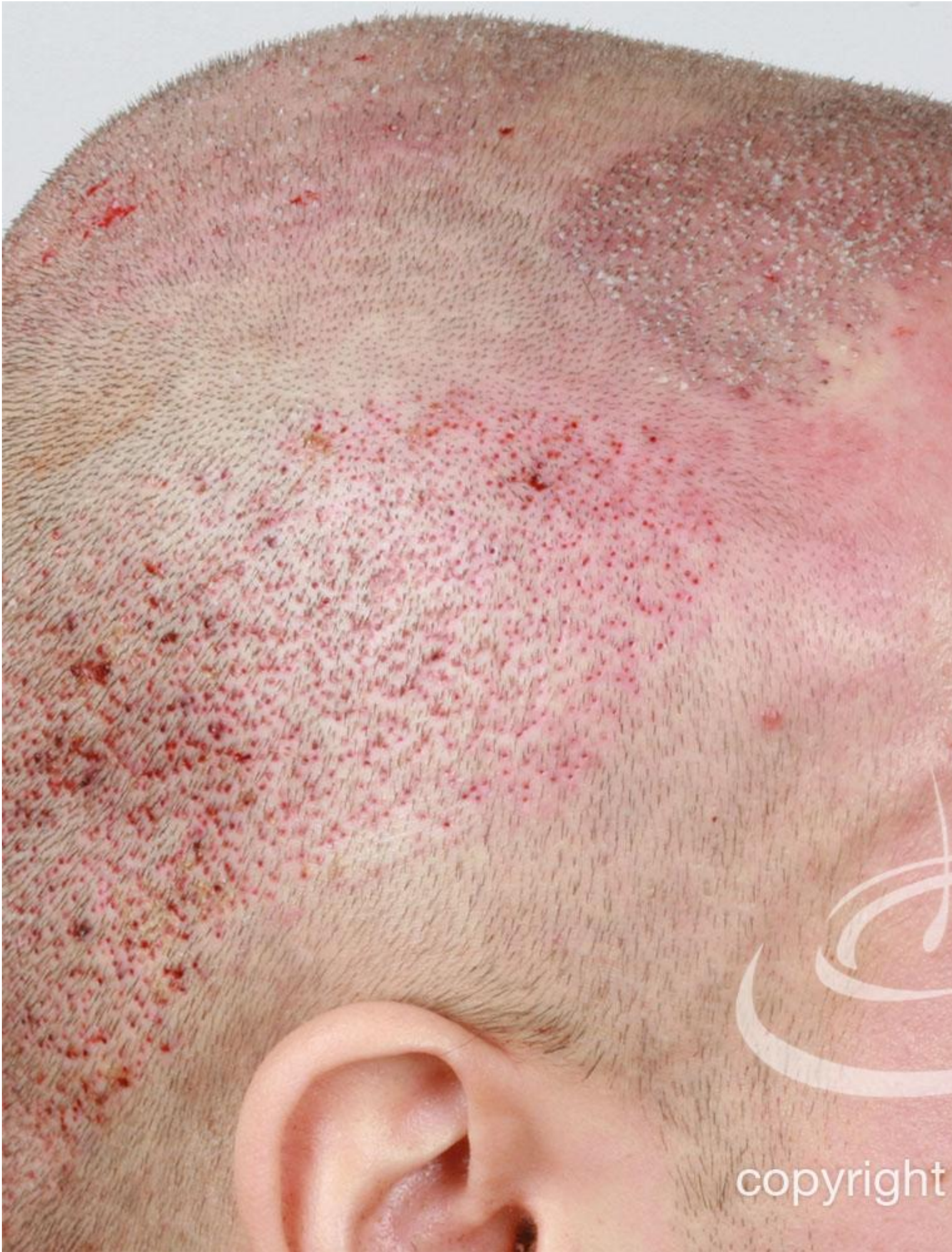[fue-141-grefe-capillaire-hair-transplant-surgery-bruxelles-belgique-devroye-clinique-hts.jpg](#), downloaded 913 times



copyright

2)

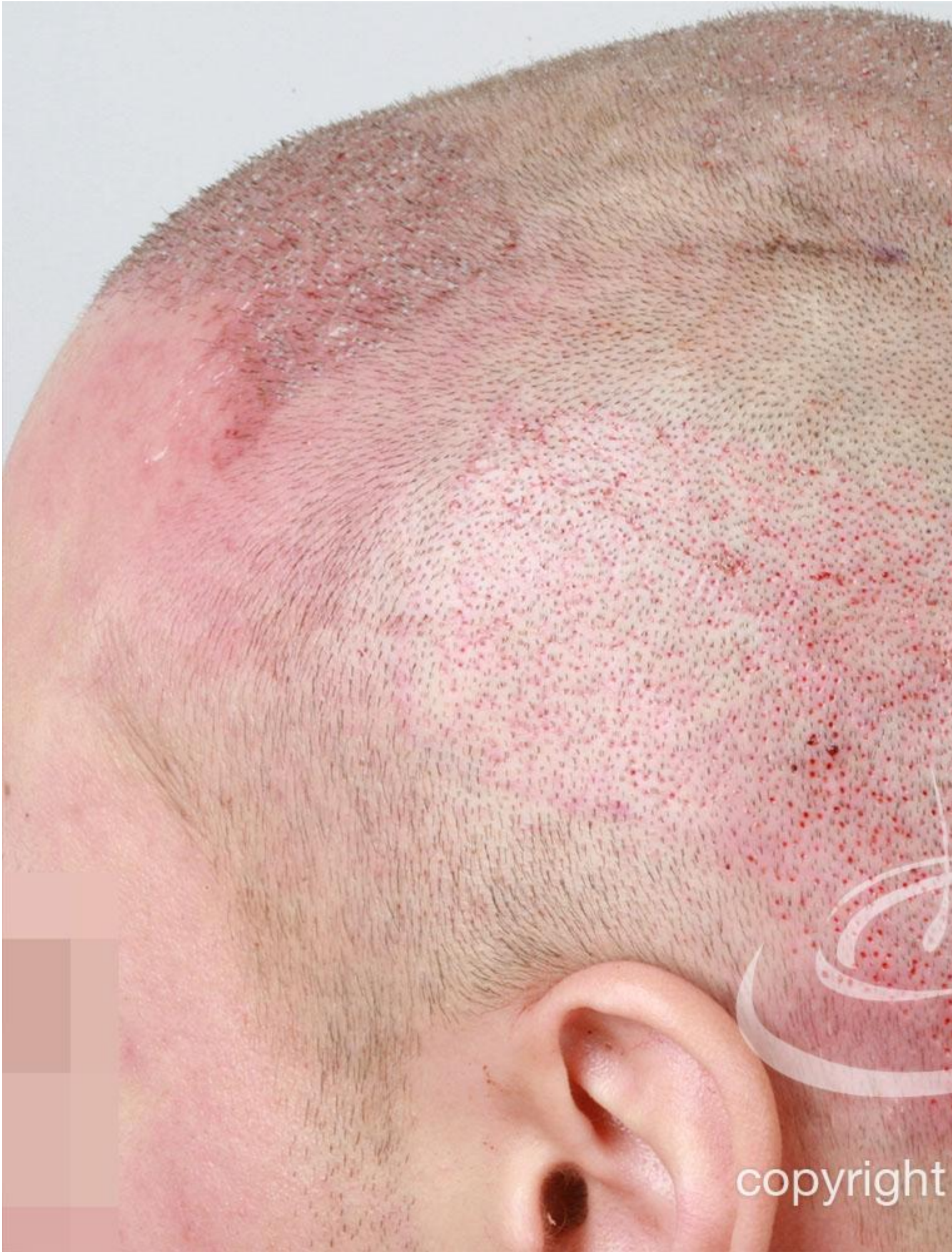[fue-142-grefe-capillaire-hair-transplant-surgery-bruxelles-belgique-devroye-clinique-hts.jpg](#), downloaded 904 times



copyright

3)

[fue-143-greffe-capillaire-hair-transplant-surgery-bruxelles-belgique-devroye-clinique-hts.jpg](#), downloaded 905 times



Subject: Aw: 4205 Grafts FUE Dr. Devroye HTS Clinic Brüssel  
Posted by [HTS Clinic](#) on Mon, 03 Sep 2018 09:34:56 GMT  
[View Forum Message](#) <> [Reply to Message](#)

---

Der Patient Post OP und Tag 15.

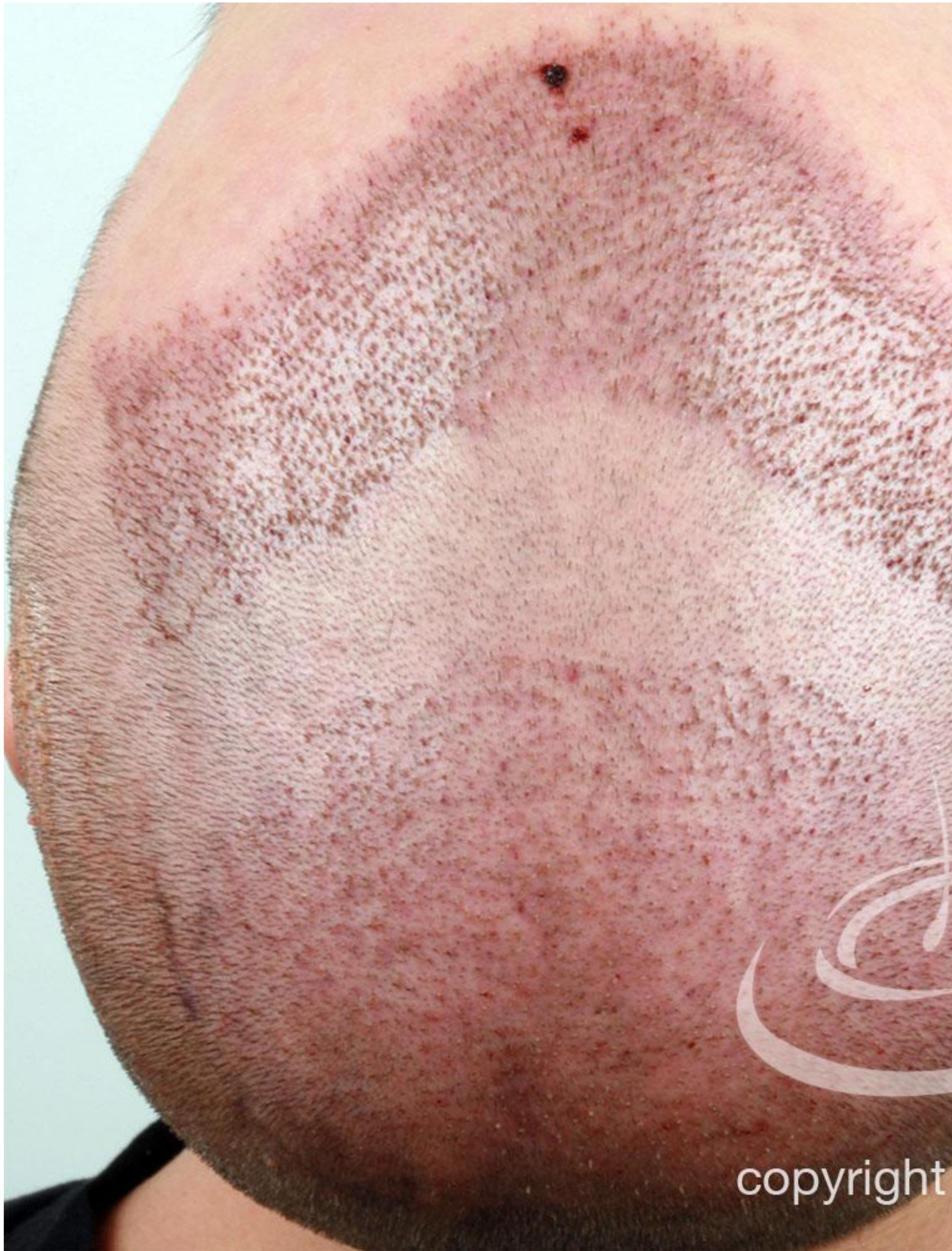## File Attachments

---

1)

[fue-145-grefe-capillaire-hair-transplant-surgery-bruxelles-belgique-devroye-clinique-hts.jpg](#), downloaded 896 times

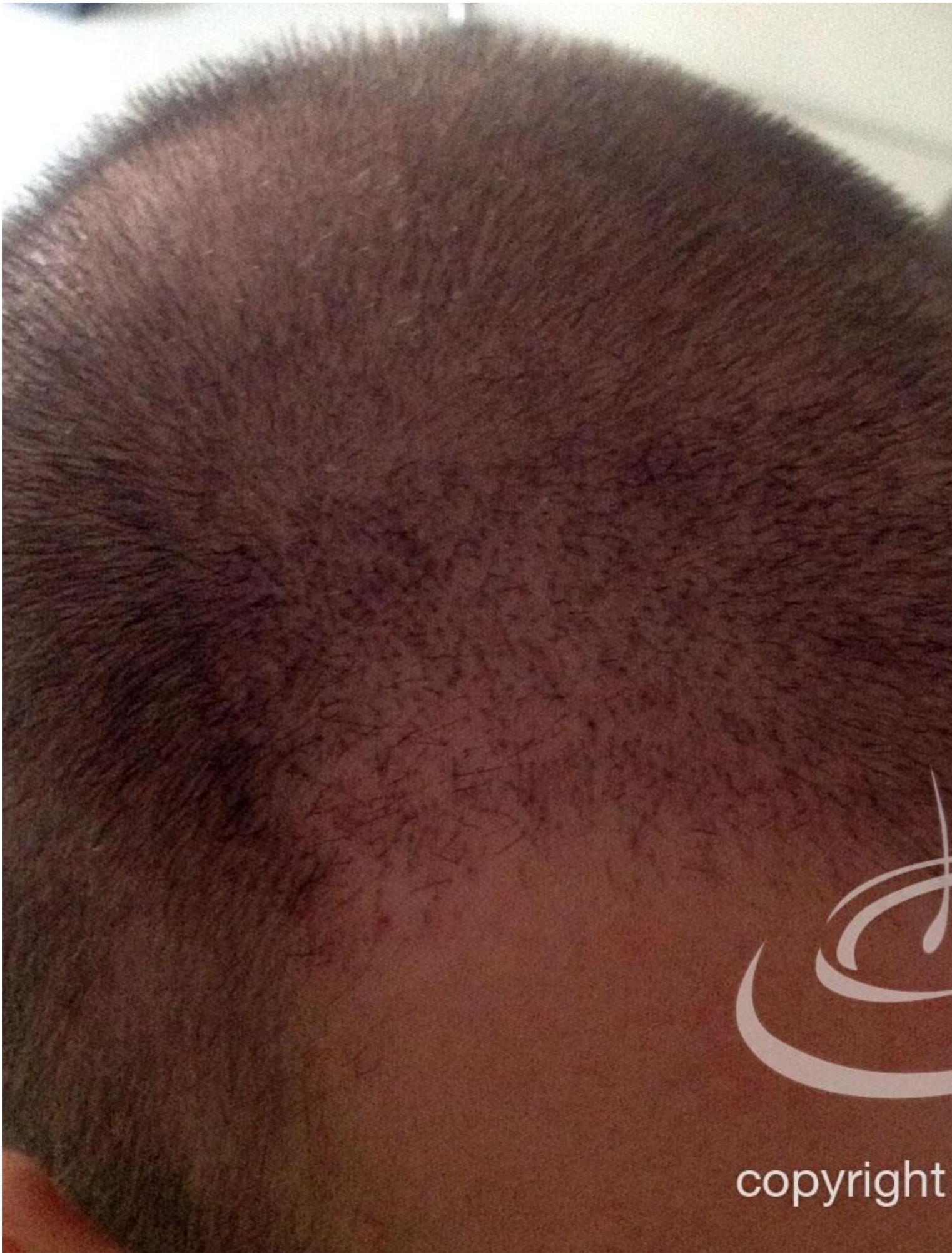



copyright

2)

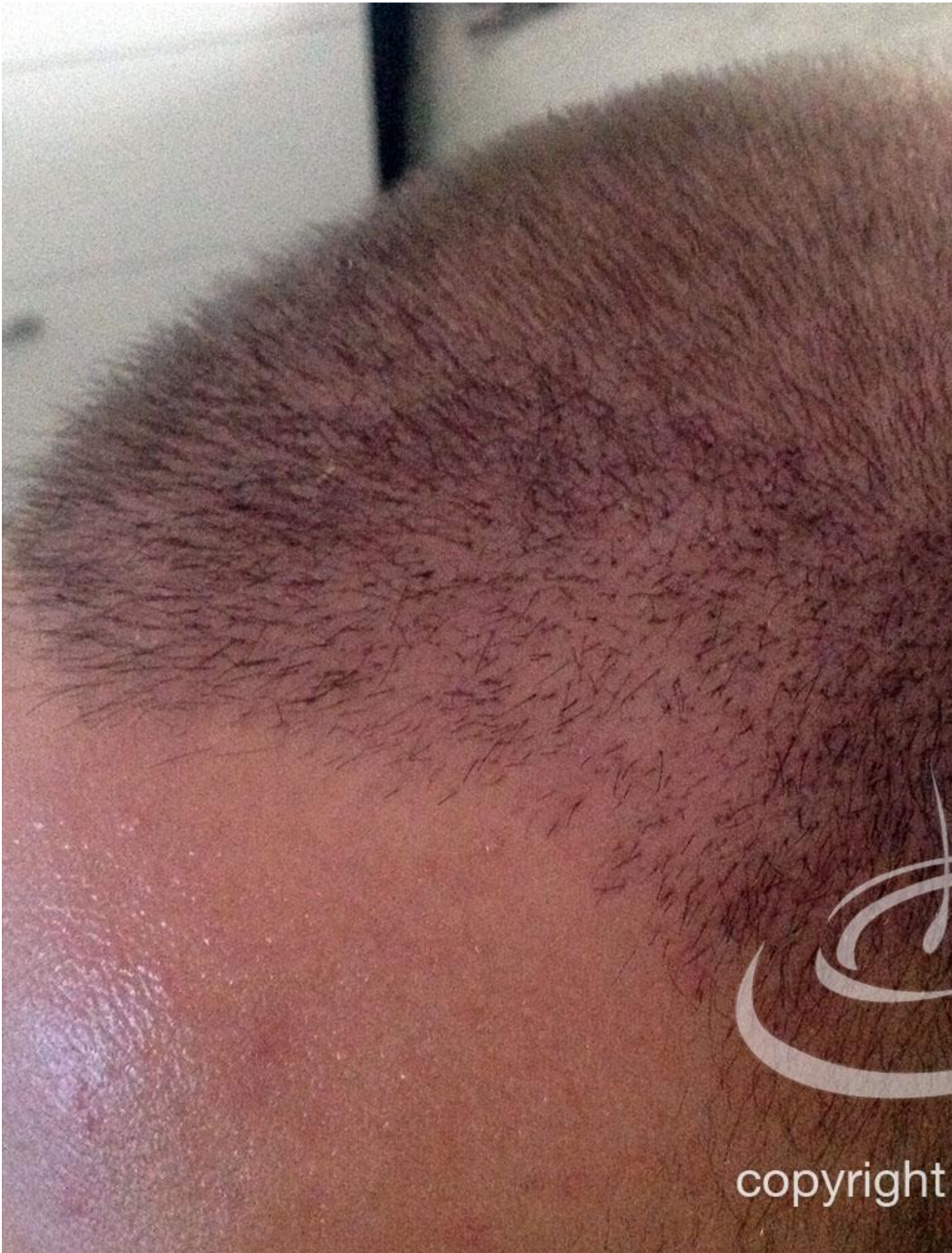[fue-146-greffe-capillaire-hair-transplant-surgery-bruxelles-belgique-devroye-clinique-hts.jpg](#), downloaded 883 times



copyright

3)

[fue-147-greffe-capillaire-hair-transplant-surgery-bruxelles-belgique-devroye-clinique-hts.jpg](#), downloaded 907 times



copyright

Subject: Aw: 4205 Grafts FUE Dr. Devroye HTS Clinic Brüssel  
Posted by [HTS Clinic](#) on Mon, 03 Sep 2018 09:36:03 GMT  
[View Forum Message](#) <> [Reply to Message](#)

---

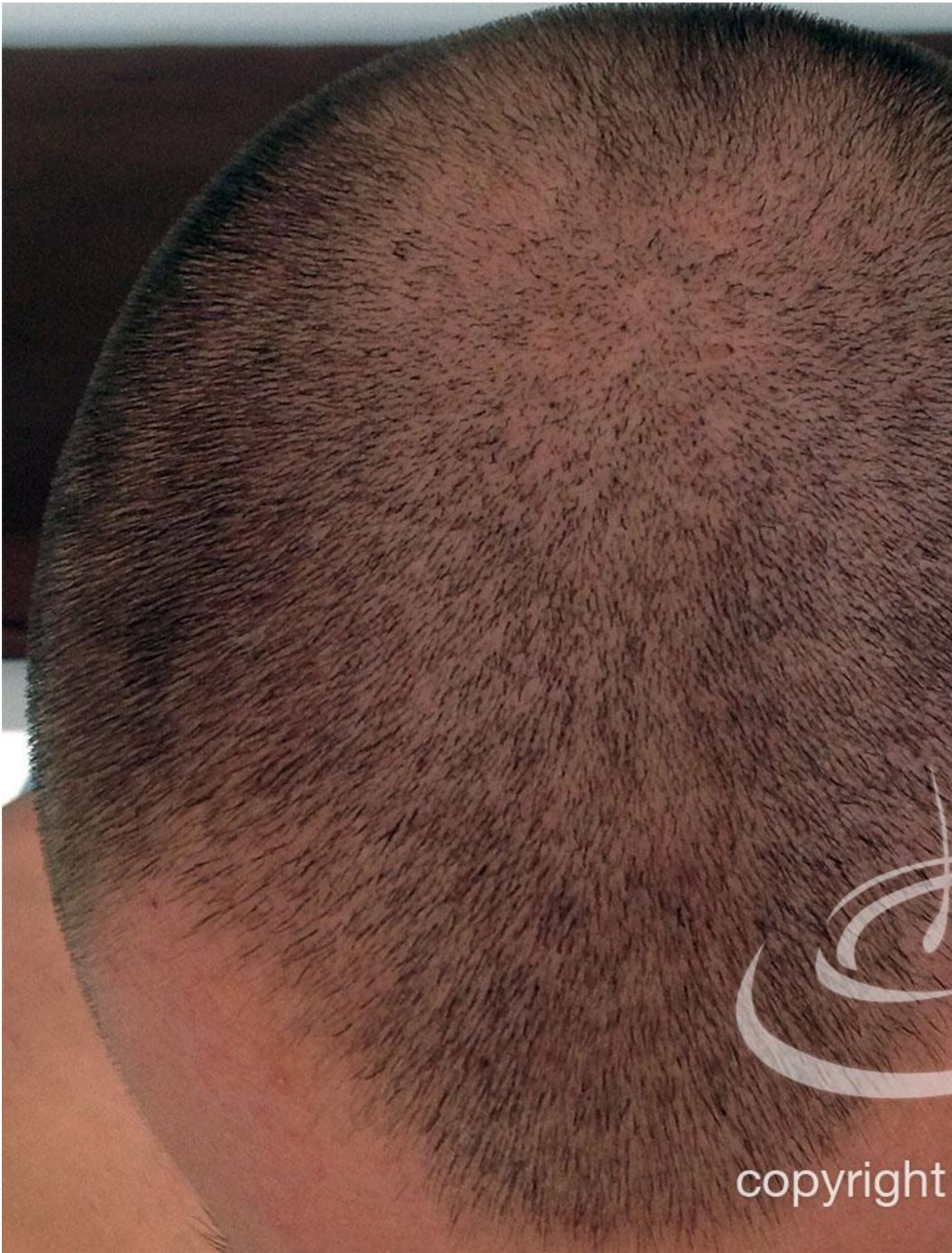3 Monate Post OP

## File Attachments

---

1)

[fue-150-grefe-capillaire-hair-transplant-surgery-bruxelles-belgique-devroye-clinique-hts.jpg](#), downloaded 904 times

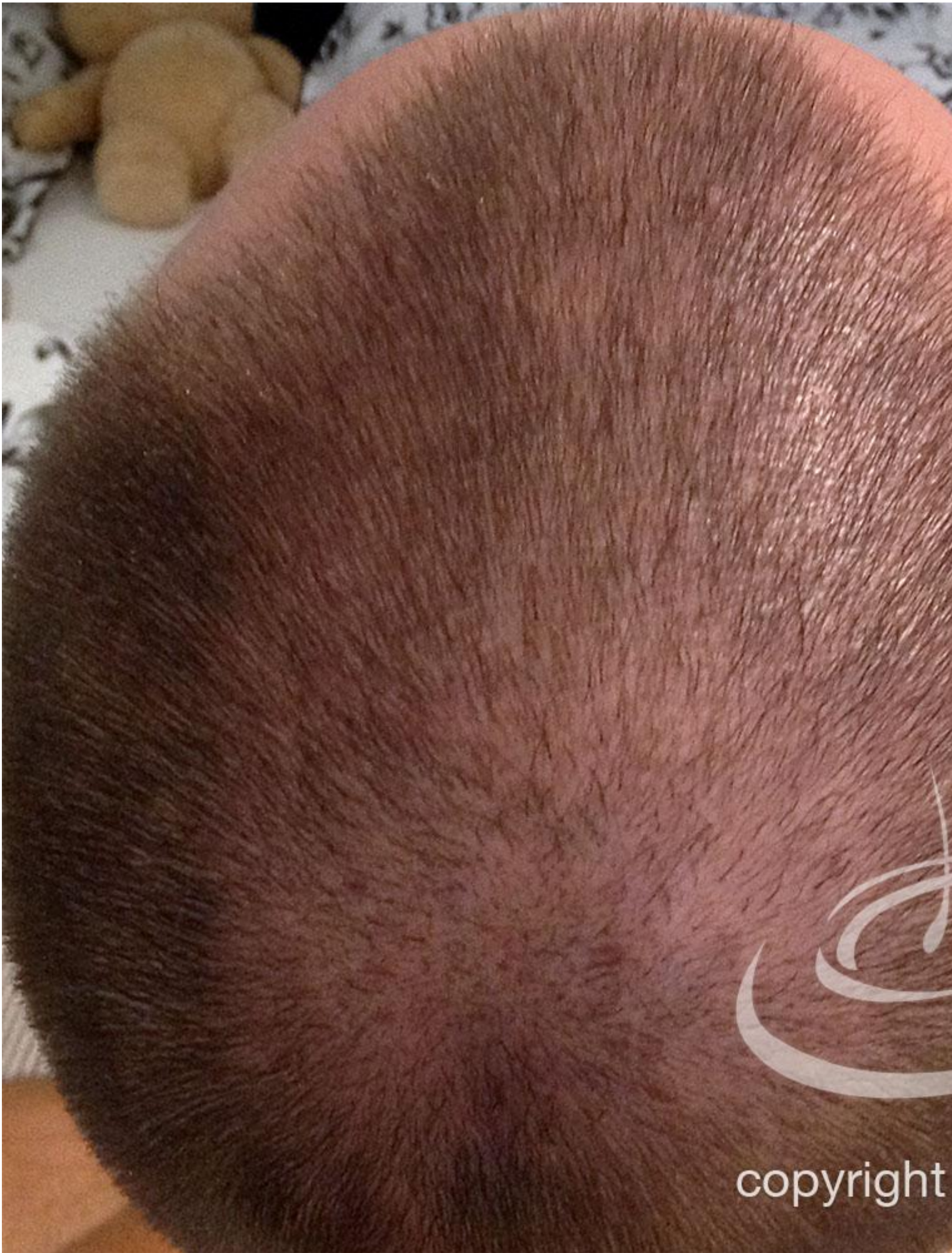

copyright

2)

[fue-151-greffe-capillaire-hair-transplant-surgery-bruxelles-belgique-devroye-clinique-hts.jpg](#), downloaded 896 times

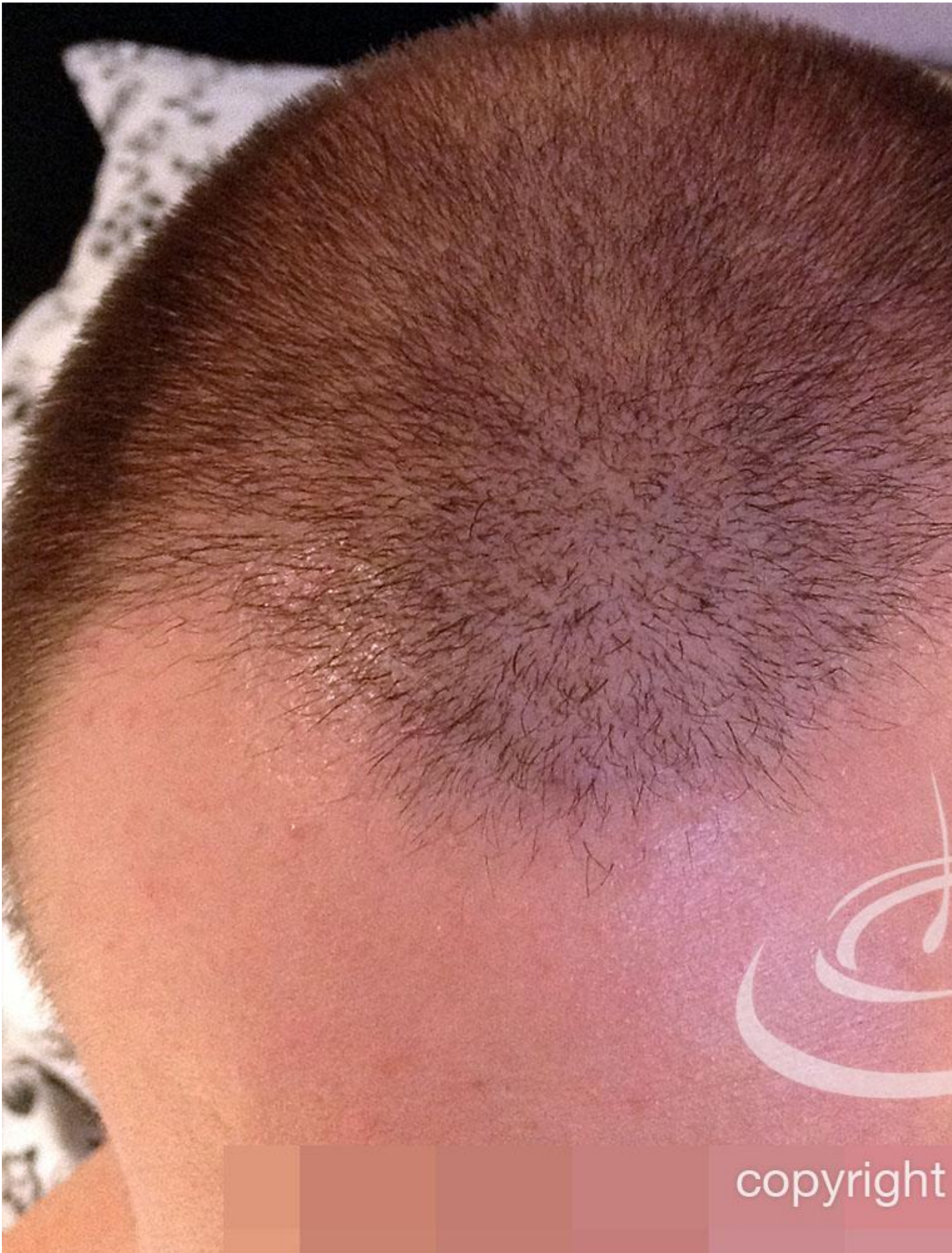



copyright

3)

[fue-152-greffe-capillaire-hair-transplant-surgery-bruxelles-belgique-devroye-clinique-hts.jpg](#), downloaded 903 times



copyright

Subject: Aw: 4205 Grafts FUE Dr. Devroye HTS Clinic Brüssel  
Posted by [HTS Clinic](#) on Mon, 03 Sep 2018 09:37:10 GMT  
[View Forum Message](#) <> [Reply to Message](#)

---

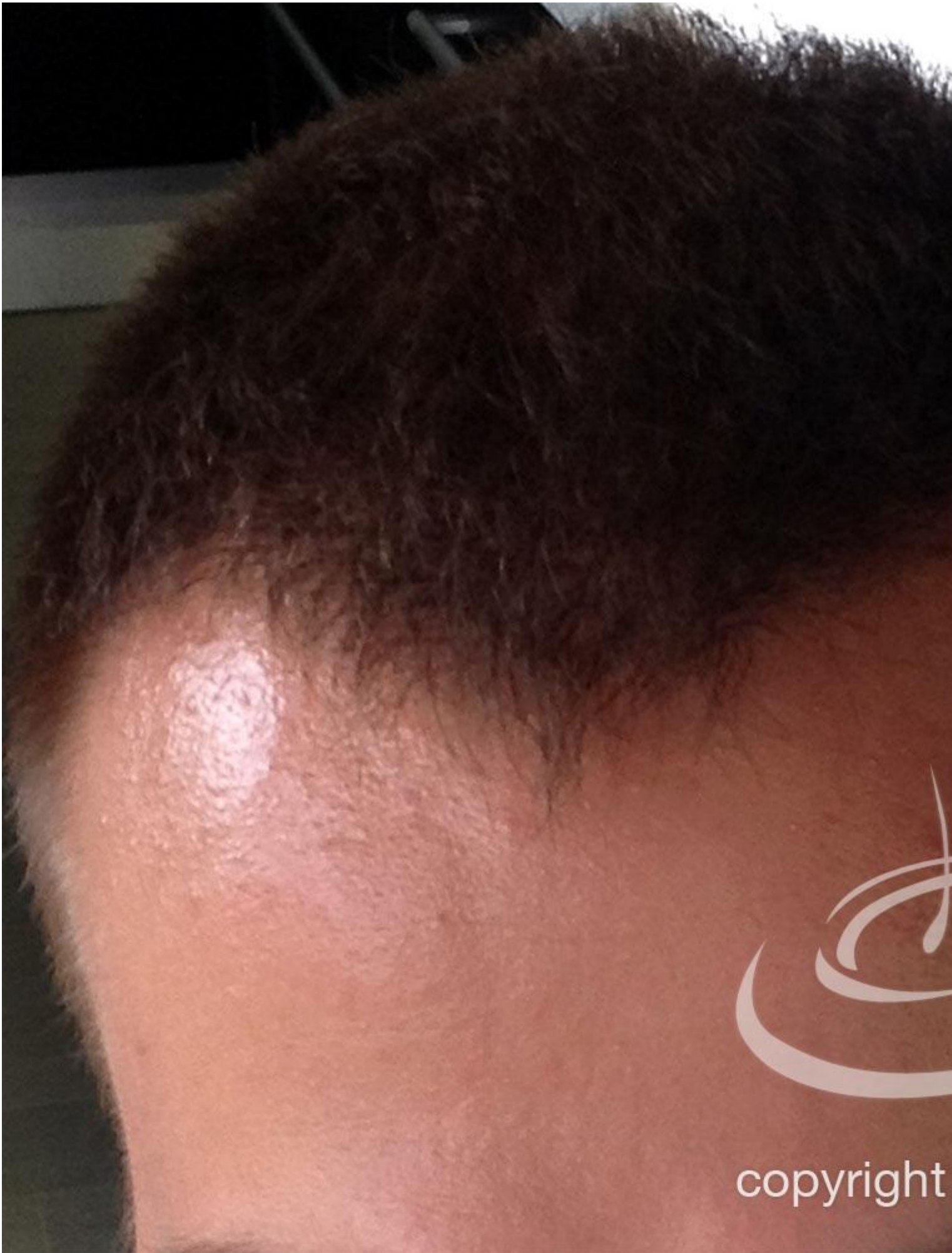5 Monate Post OP.

## File Attachments

---

1)

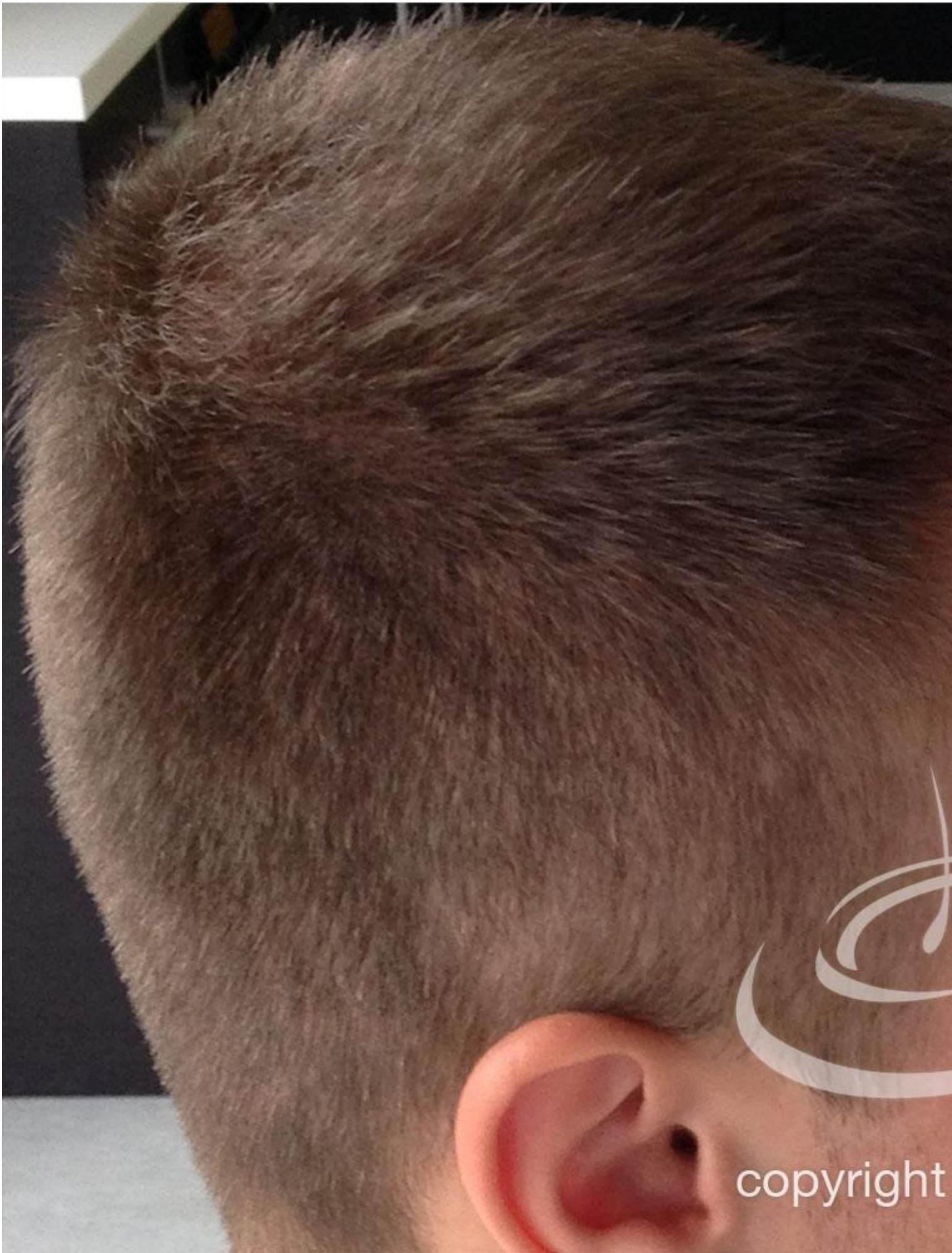[fue-153-grefe-capillaire-hair-transplant-surgery-bruxelles-belgique-devroye-clinique-hts.jpg](#), downloaded 876 times



copyright

2)

[fue-154-greffe-capillaire-hair-transplant-surgery-bruxelles-belgique-devroye-clinique-hts.jpg](#), downloaded 880 times

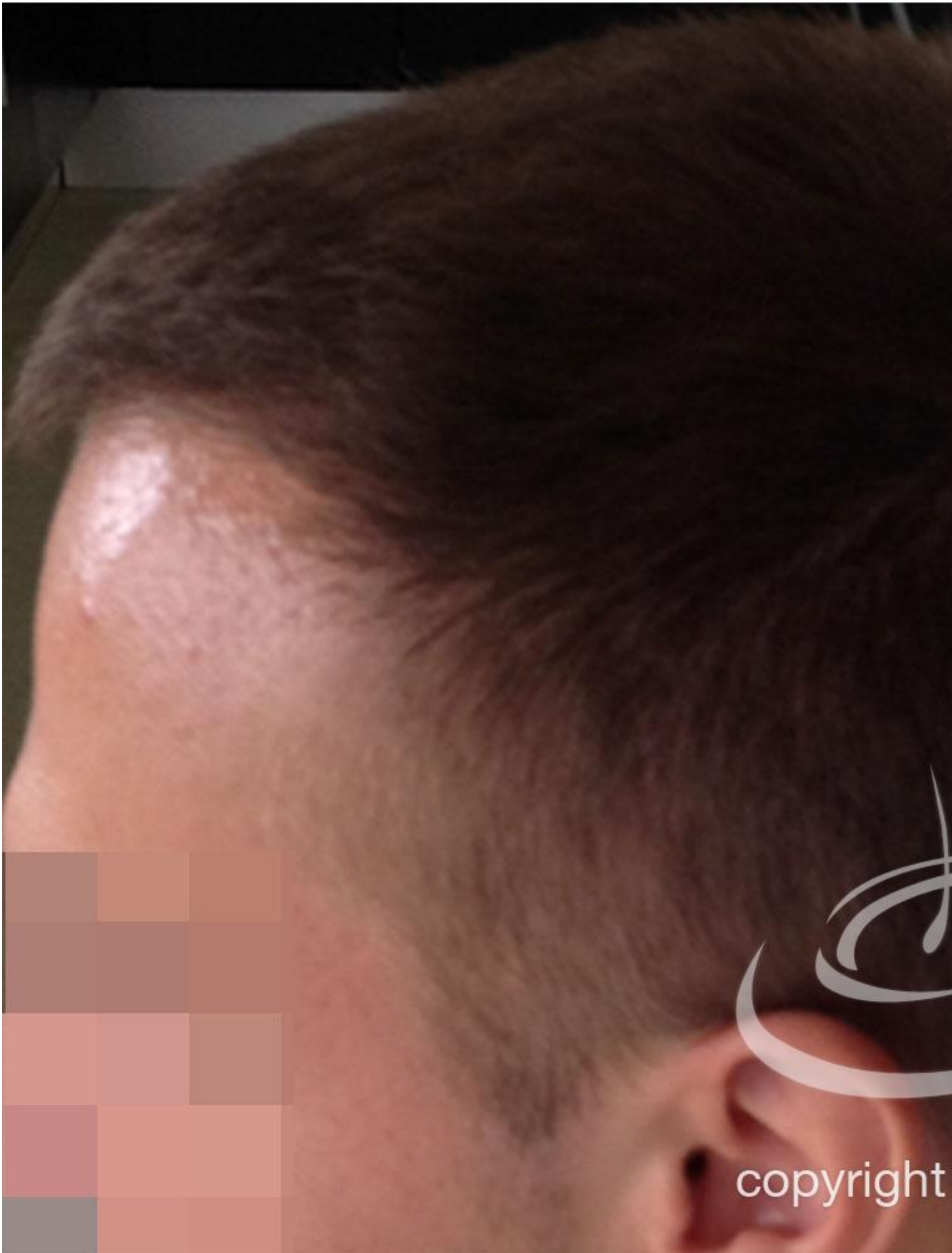

copyright

3)

[fue-155-greffe-capillaire-hair-transplant-surgery-bruxelles-belgique-devroye-clinique-hts.jpg](#), downloaded 887 times





copyright

Subject: Aw: 4205 Grafts FUE Dr. Devroye HTS Clinic Brüssel  
Posted by [HTS Clinic](#) on Mon, 03 Sep 2018 09:39:07 GMT  
[View Forum Message](#) <> [Reply to Message](#)

---

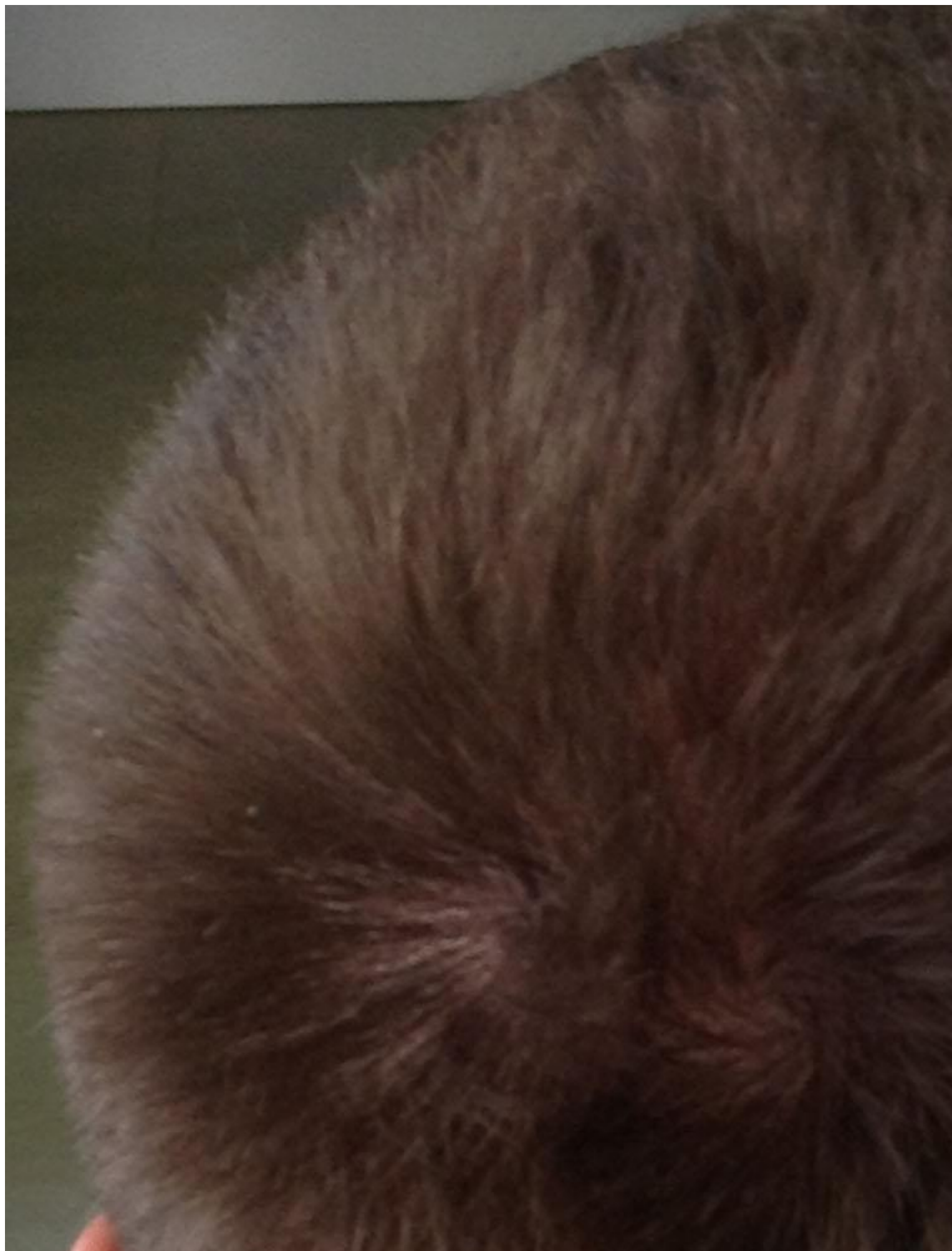
Weitere Bilder des Patienten.

### File Attachments

---

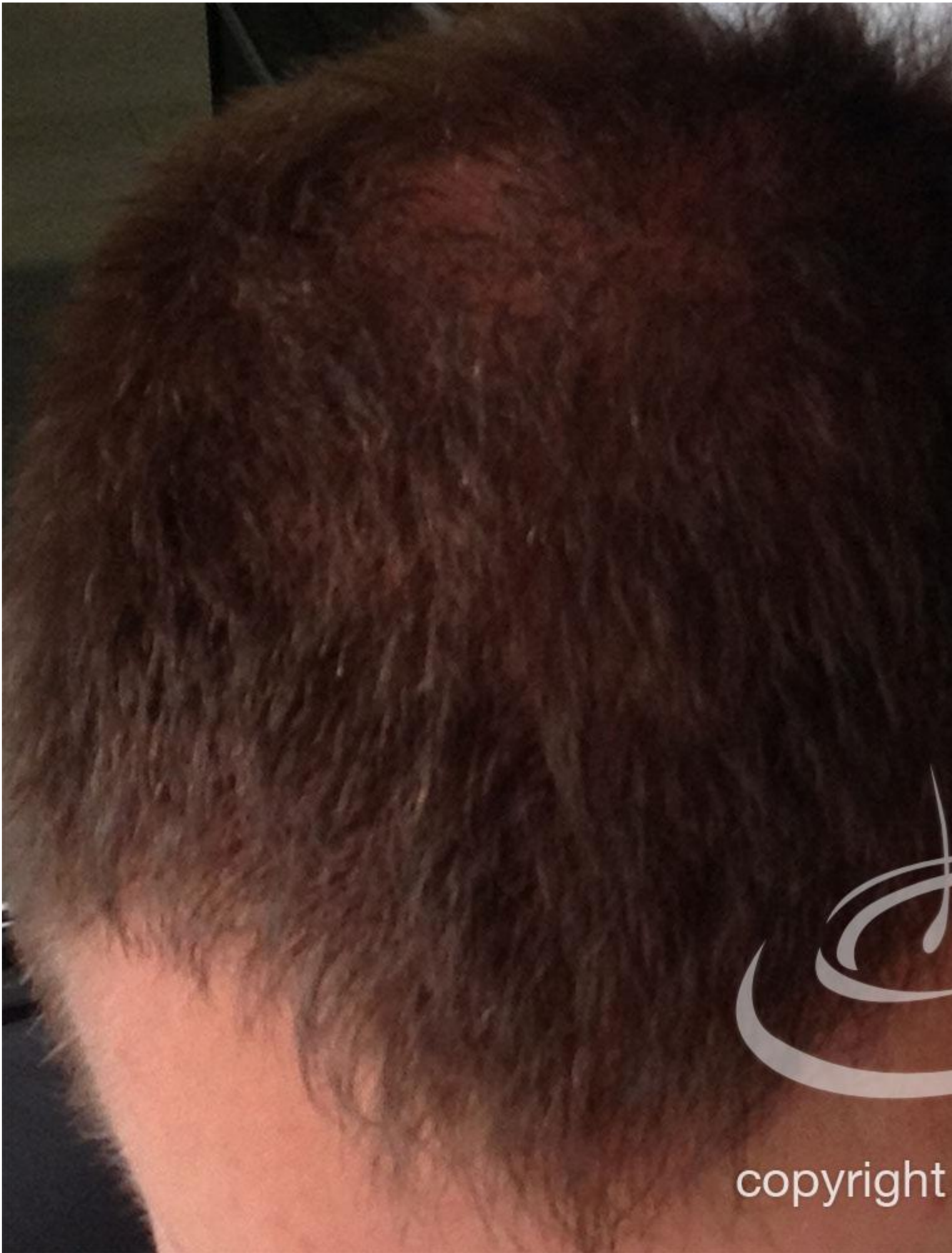1)

[fue-157-grefe-capillaire-hair-transplant-surgery-bruxelles-belgique-devroye-clinique-hts.jpg](#), downloaded 839 times



2)

[fue-156-greffe-capillaire-hair-transplant-surgery-bruxelles-belgique-devroye-clinique-hts.jpg](#), downloaded 843 times



copyright

Subject: Aw: 4205 Grafts FUE Dr. Devroye HTS Clinic Brüssel  
Posted by [egal123](#) on Mon, 03 Sep 2018 15:46:00 GMT  
[View Forum Message](#) <> [Reply to Message](#)

---

Der Donor schaut doch Prä besser aus als Post...

Könnten wir bitte weitere Donorbilder erhalten?

Medikamente? Minox oder/und Fin ?

Glückwunsch zum Ergebnis!

---

---

Subject: Aw: 4205 Grafts FUE Dr. Devroye HTS Clinic Brüssel  
Posted by [egal123](#) on Mon, 03 Sep 2018 15:57:47 GMT  
[View Forum Message](#) <> [Reply to Message](#)

---

Finde das Ergebnis sehr gut!

Aber bitte de Bericht vollständig ablegen!

Medikamente?

---

---

Subject: Aw: 4205 Grafts FUE Dr. Devroye HTS Clinic Brüssel  
Posted by [HTS Clinic](#) on Tue, 04 Sep 2018 06:29:55 GMT  
[View Forum Message](#) <> [Reply to Message](#)

---

Hallo egal,  
ich checke das mal ab.  
Viele Grüße  
Mark

---

---

Subject: Aw: 4205 Grafts FUE Dr. Devroye HTS Clinic Brüssel  
Posted by [HTS Clinic](#) on Tue, 04 Sep 2018 11:00:40 GMT  
[View Forum Message](#) <> [Reply to Message](#)

---

Hallo egal  
Ich habe eben die Rückmeldung bekommen, dass der Patient Finasterid einnimmt. Weitere Donor-Bilder haben wir aktuell leider nicht.  
Viele Grüße  
Mark

---

---

Subject: Aw: 4205 Grafts FUE Dr. Devroye HTS Clinic Brüssel

---

Posted by [egal123](#) on Tue, 04 Sep 2018 12:53:22 GMT

[View Forum Message](#) <> [Reply to Message](#)

---

HTS Clinic schrieb am Tue, 04 September 2018 13:00Hallo egal  
Ich habe eben die Rückmeldung bekommen, dass der Patient Finasterid einnimmt. Weitere  
Donor-Bilder haben wir aktuell leider nicht.

Viele Grüße

Mark

Faiererweise muss man sagen dass er sehr wahrscheinlich ein guter Responder ist

Prä schaut der Donor miniaturisiert aus!

Post schauts besser aus...

---