

Heute geht es um einen 32 Jahre alten Patienten, der von Dr. Devroye in der HTS Clinic seinen Bart behandeln ließ.

EMPFOHLENE BEHANDLUNG

Eine der häufigsten Fragen von Leuten, die an einer Barttransplantation interessiert sind, lautet: "Wie wird mein Bart-Spendergebiet nach dem Eingriff aussehen? Wie lange wird es dauern, bis es sich erholt?" Die Post OP-Bilder dieses Patienten zeigen die Entwicklung sehr gut.

Seit jeher hatte der Patient nur wenige Barthaare, besonders in der Wangenregion. Dr Devroye hatte sich daher entschlossen, eine FUE durchzuführen, bei dem als Spenderbereich die Region unter dem Kinn und dem Nacken verwendet wird. Der Patient erhielt 1011 einzelne FUE-Grafts.

Wie auf den Fotos zu sehen ist, war der Heilungsprozess bereits drei Tage nach der Operation weit fortgeschritten, zwei Wochen nach der Operation war nichts mehr davon zu sehen. Der Patient hatte sein Ziel schon fünf Monate nach dem Eingriff erreicht.

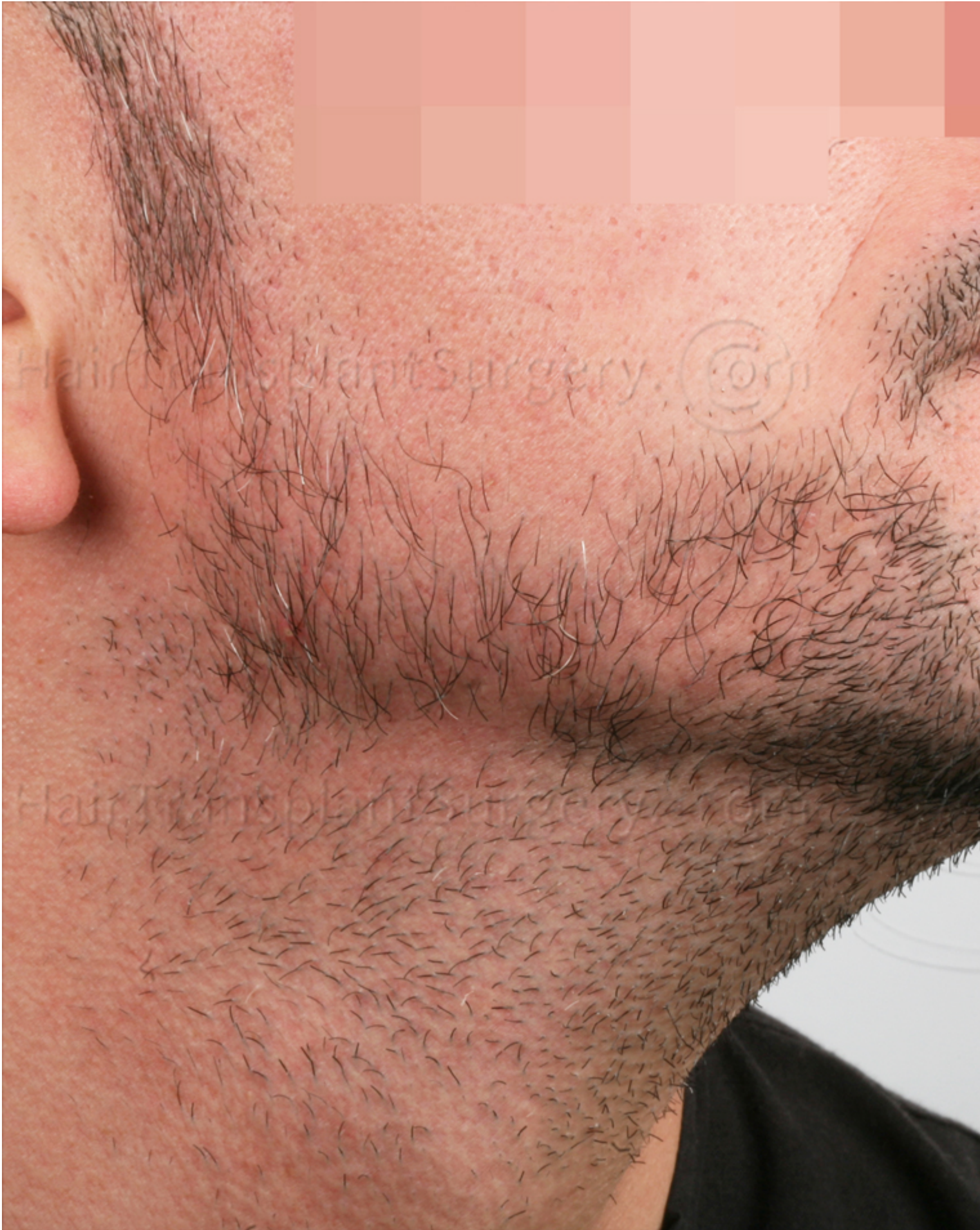Die Barttransplantation hat eine Besonderheit: der Bartfollikel besteht immer aus einem einzigen dicken Haar (selten zwei). Dies ist einer der Hauptgründe, warum Dr.Devroye immer Barthaare verwendet, wenn eine Barttransplantation durchgeführt wird: gleiche Haarstruktur, es besteht keine Notwendigkeit die Grafts zu präparieren.

Der Bart hat im Vergleich zu den Kopfhaaren einen Vorteil: Die Barthaardichte ist weniger stark als die Dichte der Kopfhaut. So ist es relativ einfach, eine perfekte Dichte in einer Sitzung zu erreichen.

Details

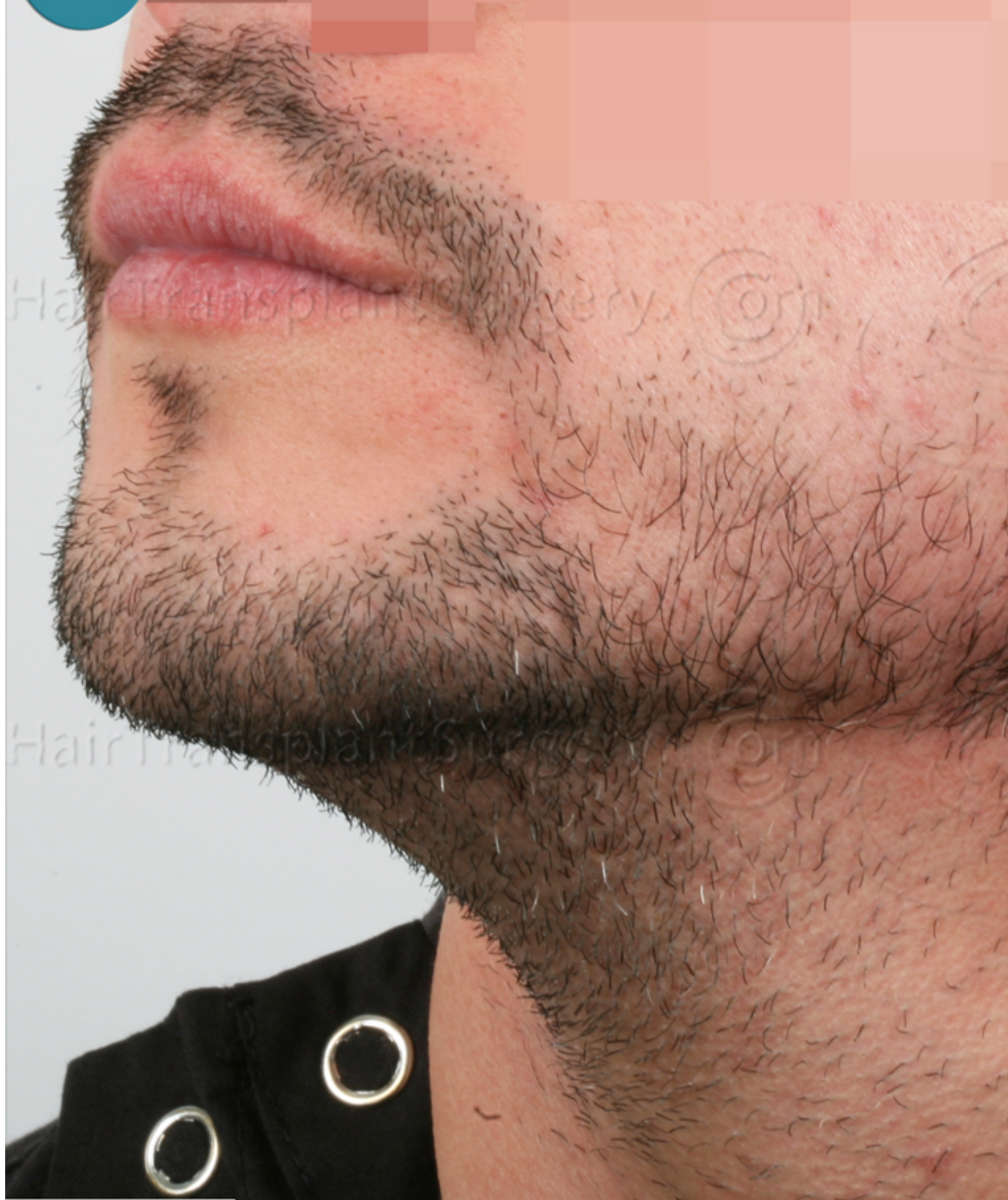File Attachments

1) [Dr.Devroye-HTS-Clinic-1011-FUE-Beard-3.jpg](#), downloaded 674 times

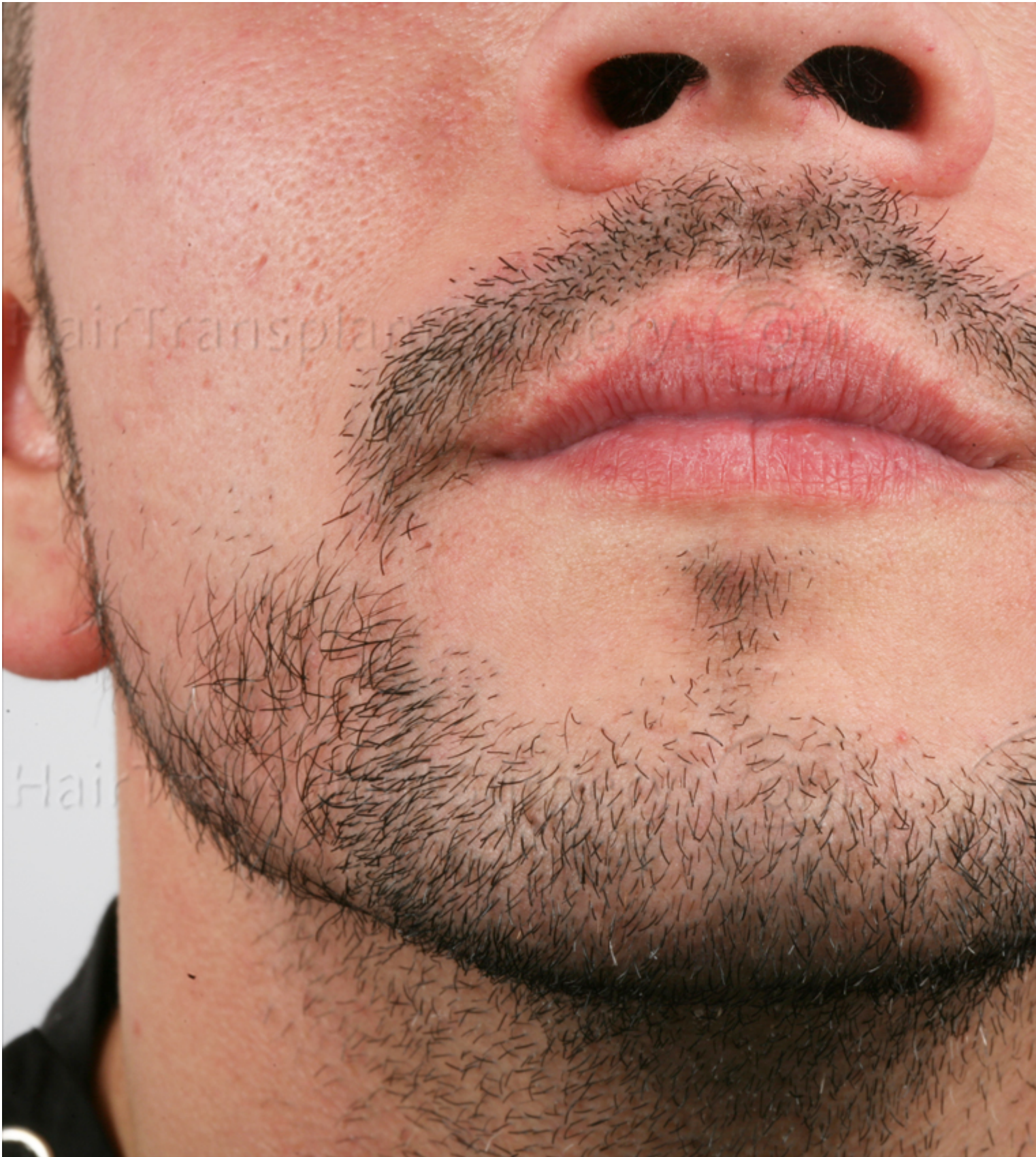


2) [Dr.Devroye-HTS-Clinic-1011-FUE-Beard-2.jpg](#), downloaded 581 times

0-



3) [Dr.Devroye-HTS-Clinic-1011-FUE-Beard-1.jpg](#), downloaded 662 times



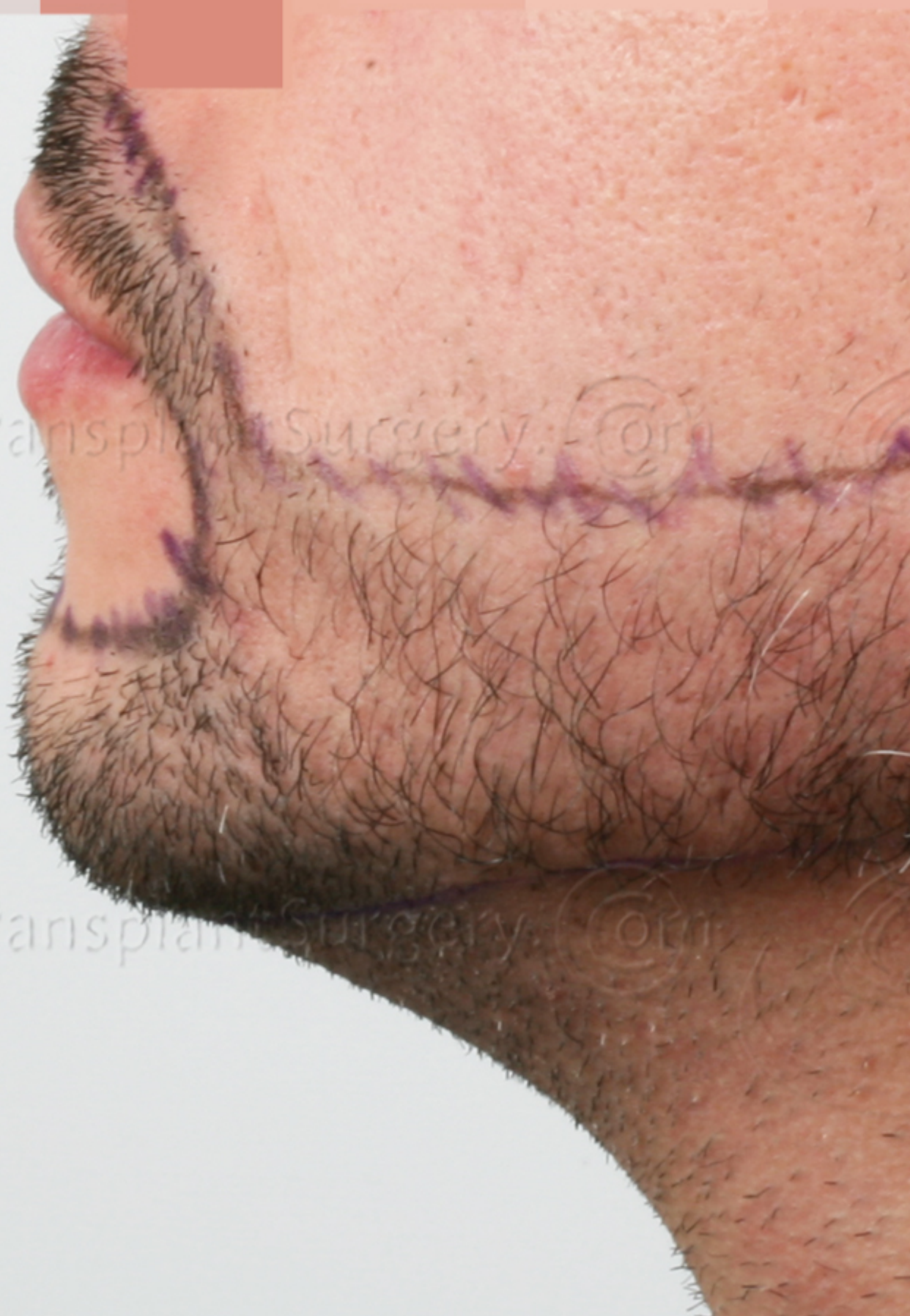Subject: Aw: 1011 Grafts FUE Bart Dr. Devroye HTS Clinic
Posted by [HTS Clinic](#) on Mon, 18 Jun 2018 07:16:46 GMT
[View Forum Message](#) <> [Reply to Message](#)

Die Bilder zeigen den Patienten Pre OP

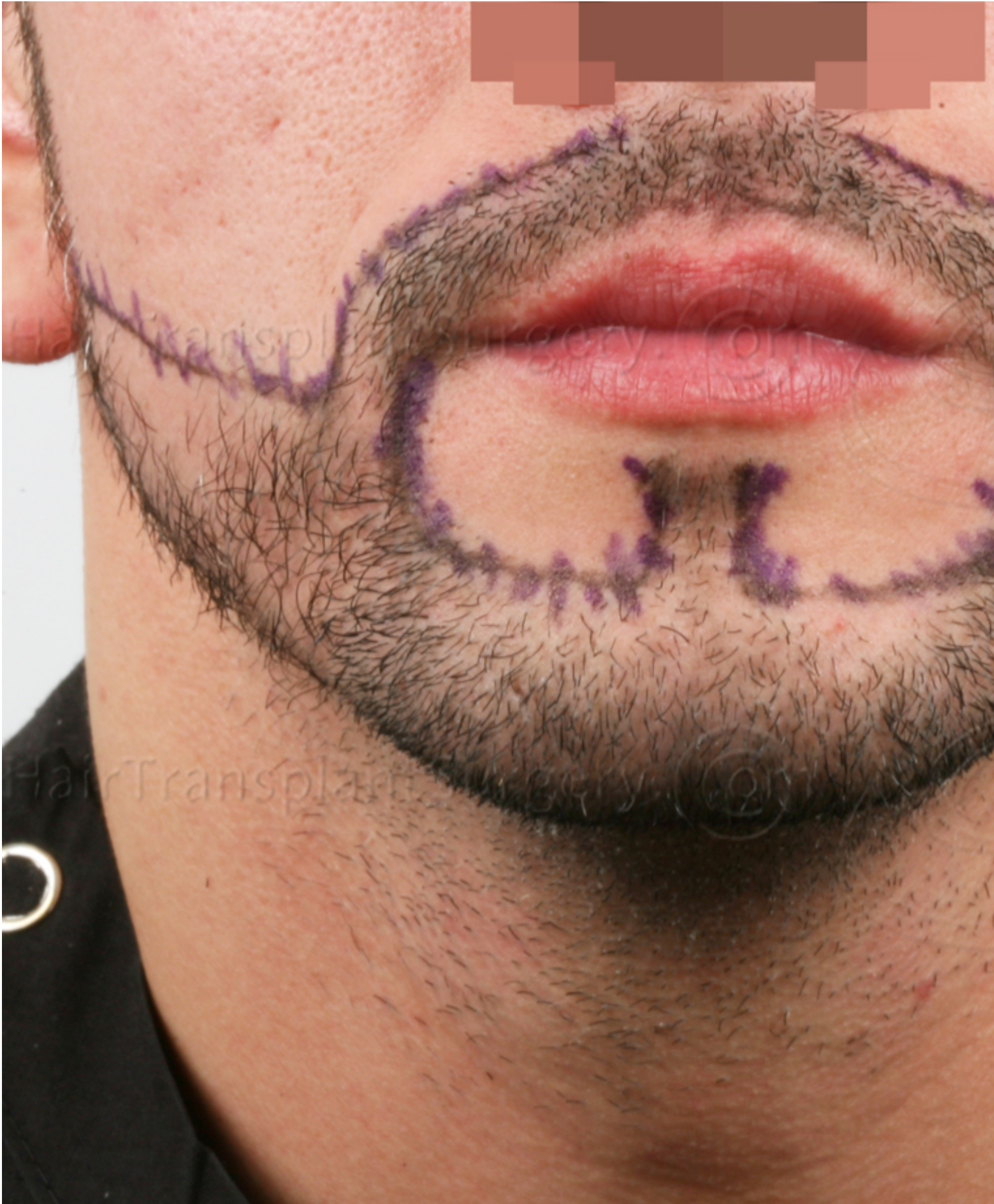File Attachments

1) [Dr.Devroye-HTS-Clinic-1011-FUE-Beard-6.jpg](#), downloaded 594 times

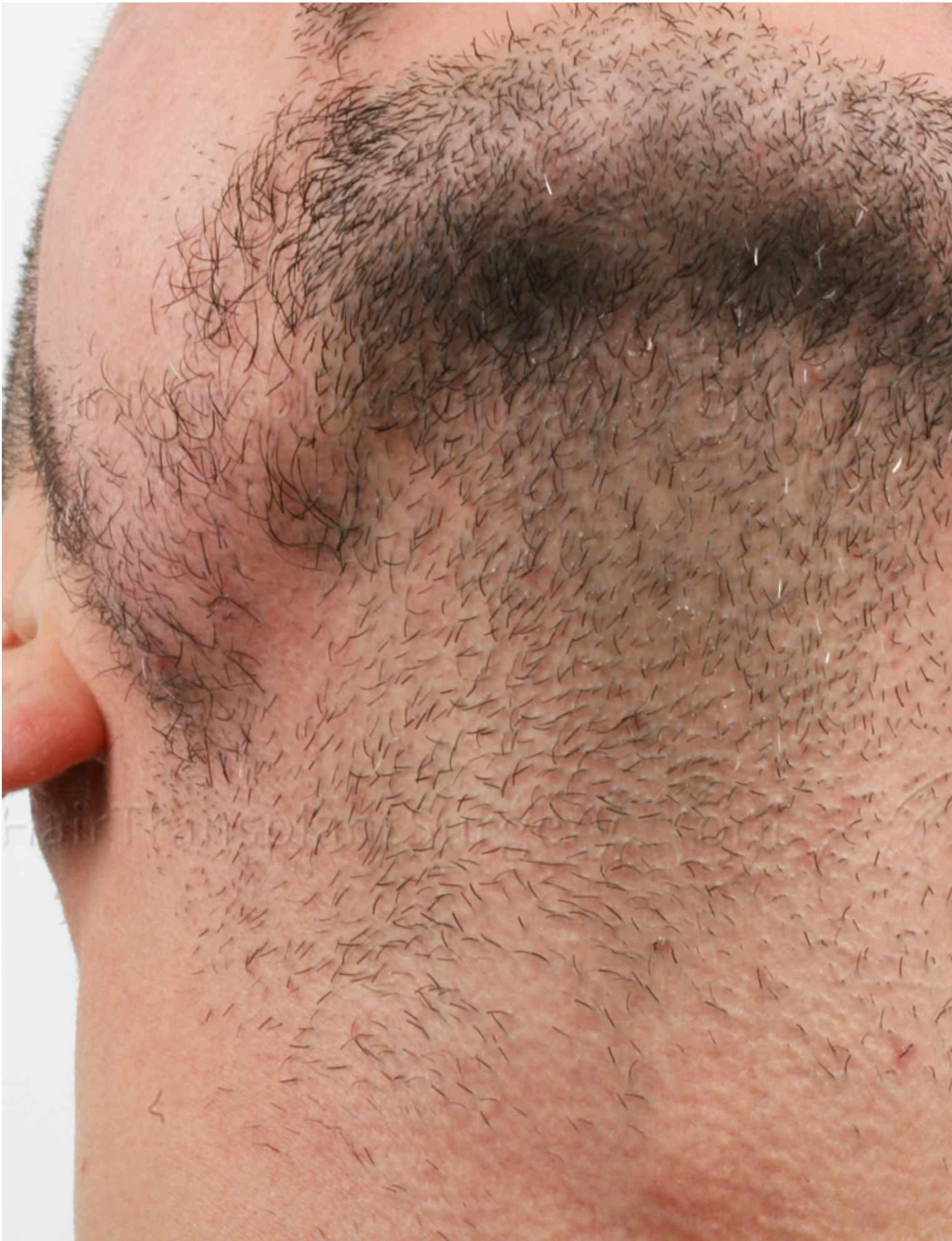0-



2) [Dr.Devroye-HTS-Clinic-1011-FUE-Beard-5.jpg](#), downloaded 593 times



3) [Dr.Devroye-HTS-Clinic-1011-FUE-Beard-4.jpg](#), downloaded 625 times

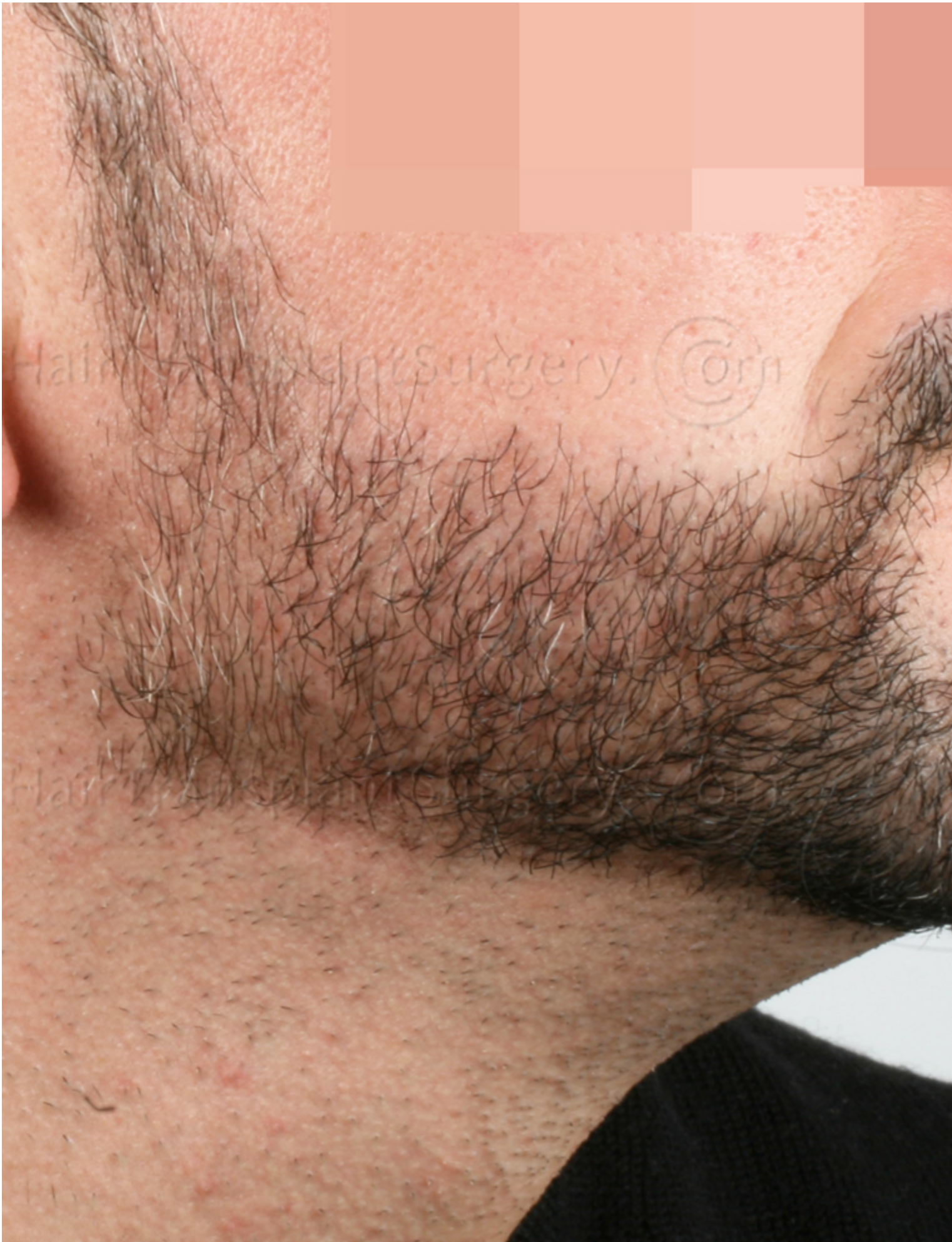

Subject: Aw: 1011 Grafts FUE Bart Dr. Devroye HTS Clinic
Posted by [HTS Clinic](#) on Mon, 18 Jun 2018 07:28:37 GMT
[View Forum Message](#) <> [Reply to Message](#)

Das Bild zeigt den Patienten 5 Monate Post OP

File Attachments

1) [Dr.Devroye-HTS-Clinic-1011-FUE-Beard-25.jpg](#), downloaded 571 times

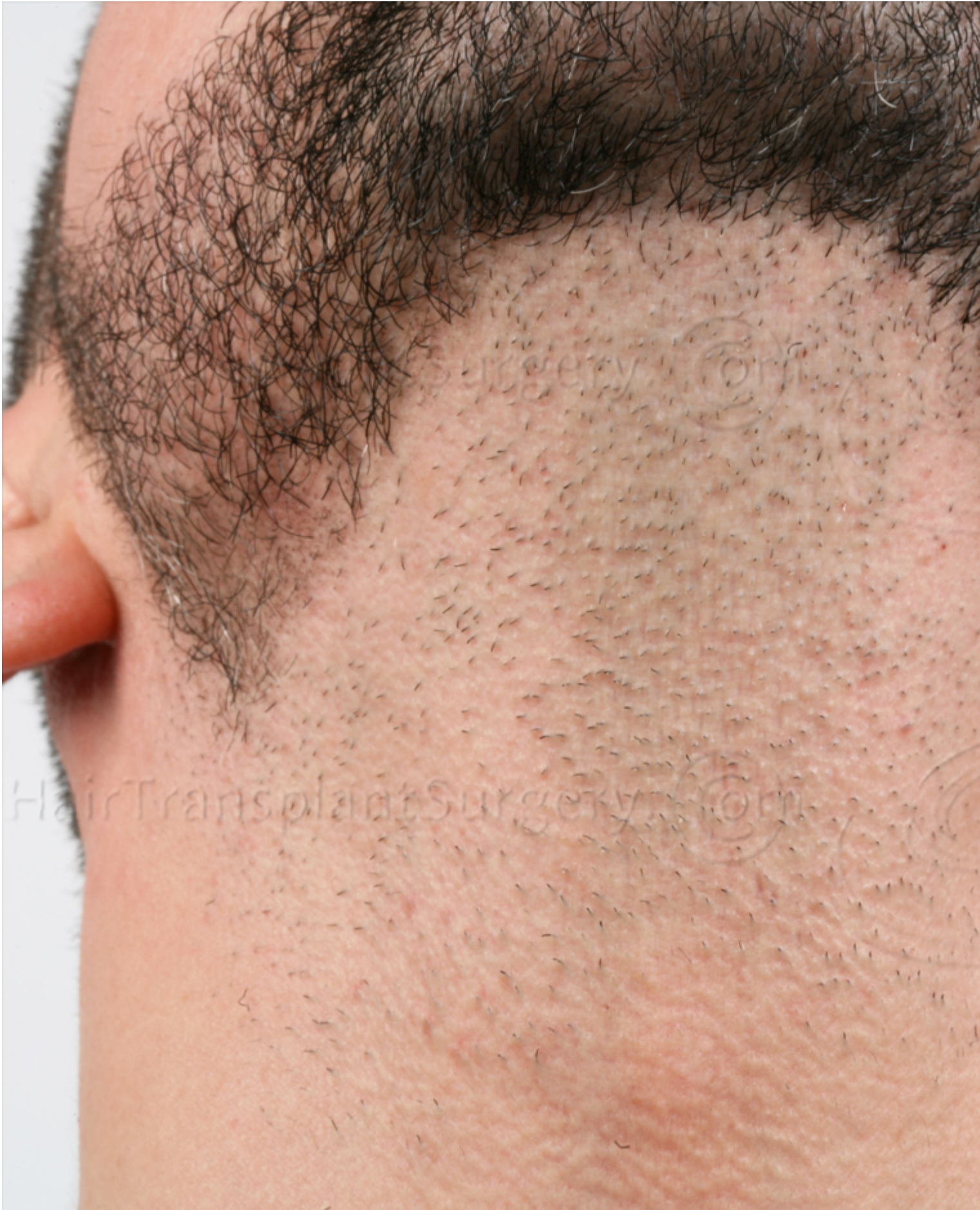

Subject: Aw: 1011 Grafts FUE Bart Dr. Devroye HTS Clinic
Posted by [HTS Clinic](#) on Mon, 18 Jun 2018 07:29:44 GMT
[View Forum Message](#) <> [Reply to Message](#)

Das Bild zeigt den Patienten 5 Monate Post OP

File Attachments

1) [Dr.Devroye-HTS-Clinic-1011-FUE-Beard-26.jpg](#), downloaded 559 times

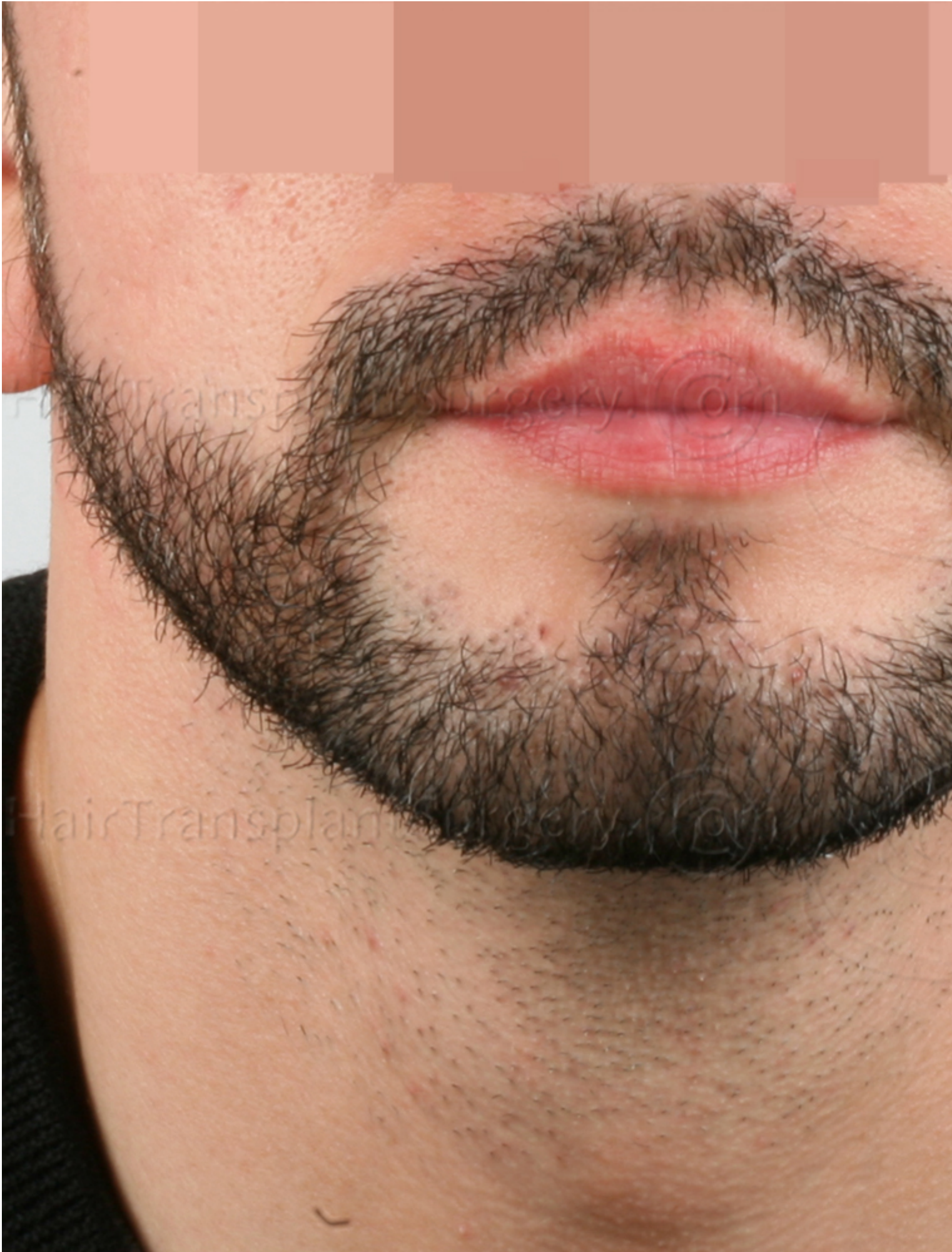

Subject: Aw: 1011 Grafts FUE Bart Dr. Devroye HTS Clinic
Posted by [HTS Clinic](#) on Mon, 18 Jun 2018 07:30:54 GMT
[View Forum Message](#) <> [Reply to Message](#)

Das Bild zeigt den Patienten 5 Monate Post OP

File Attachments

1) [Dr.Devroye-HTS-Clinic-1011-FUE-Beard-23.jpg](#), downloaded 566 times

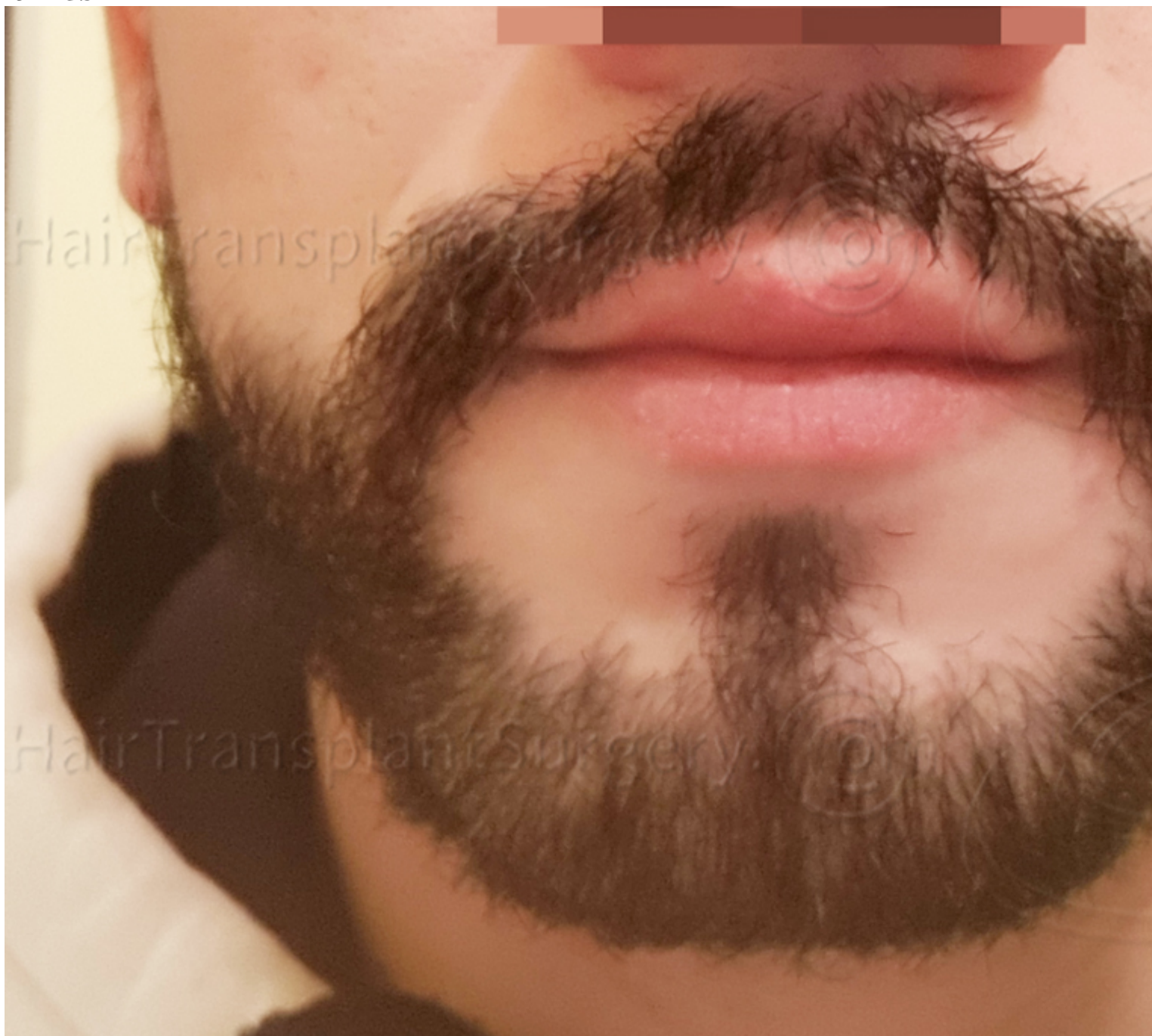

Subject: Aw: 1011 Grafts FUE Bart Dr. Devroye HTS Clinic
Posted by [HTS Clinic](#) on Mon, 18 Jun 2018 07:33:46 GMT
[View Forum Message](#) <> [Reply to Message](#)

Das Bild zeigt den Patienten 3 Monate Post OP

File Attachments

1) [Dr.Devroye-HTS-Clinic-1011-FUE-Beard-20.jpg](#), downloaded 564 times



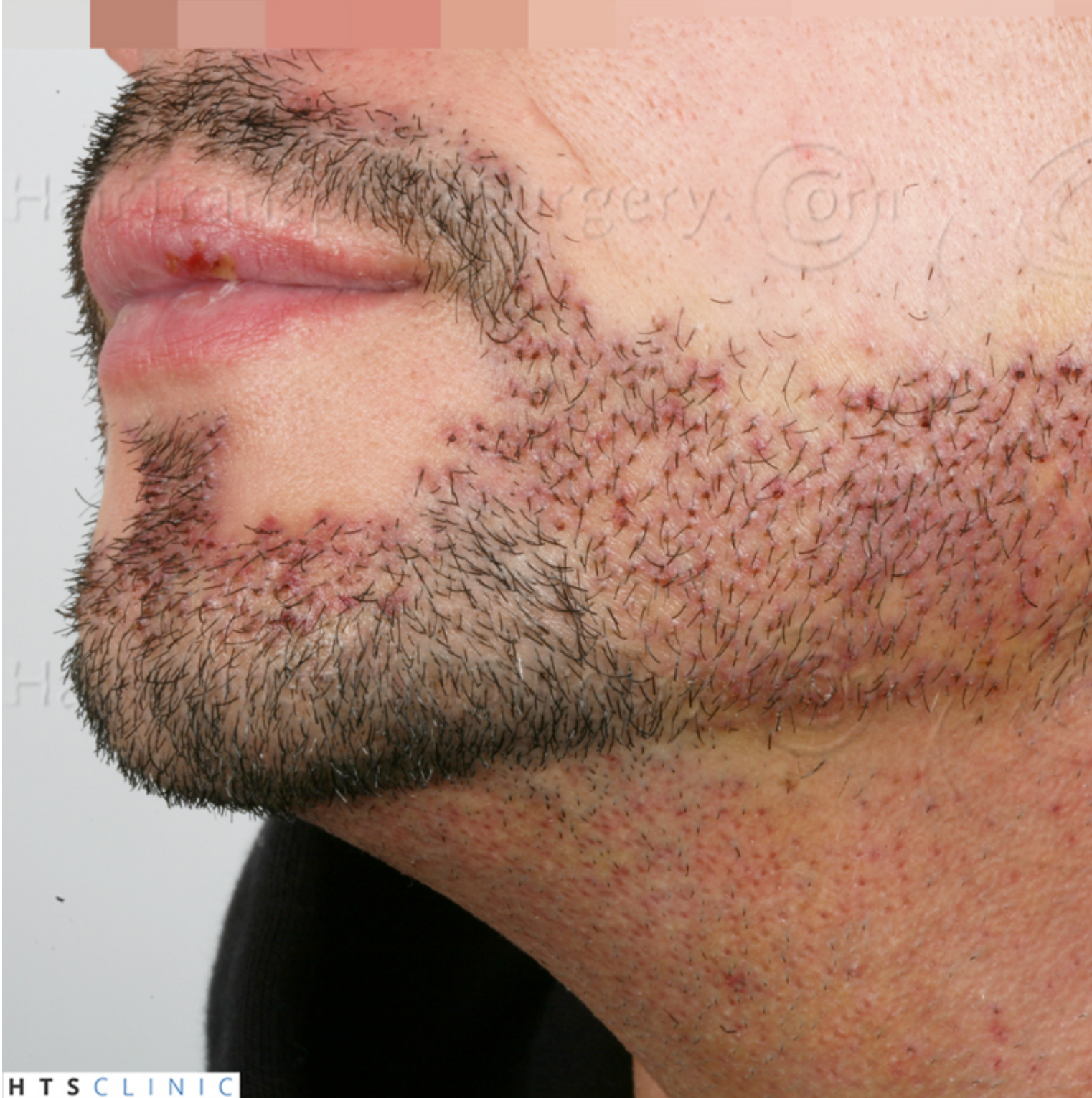Subject: Aw: 1011 Grafts FUE Bart Dr. Devroye HTS Clinic
Posted by [HTS Clinic](#) on Mon, 18 Jun 2018 07:35:11 GMT
[View Forum Message](#) <> [Reply to Message](#)

Das Bild zeigt den Patienten 3 Monate Post OP

File Attachments

1) [Dr.Devroye-HTS-Clinic-1011-FUE-Beard-13.jpg](#), downloaded 548 times

D3

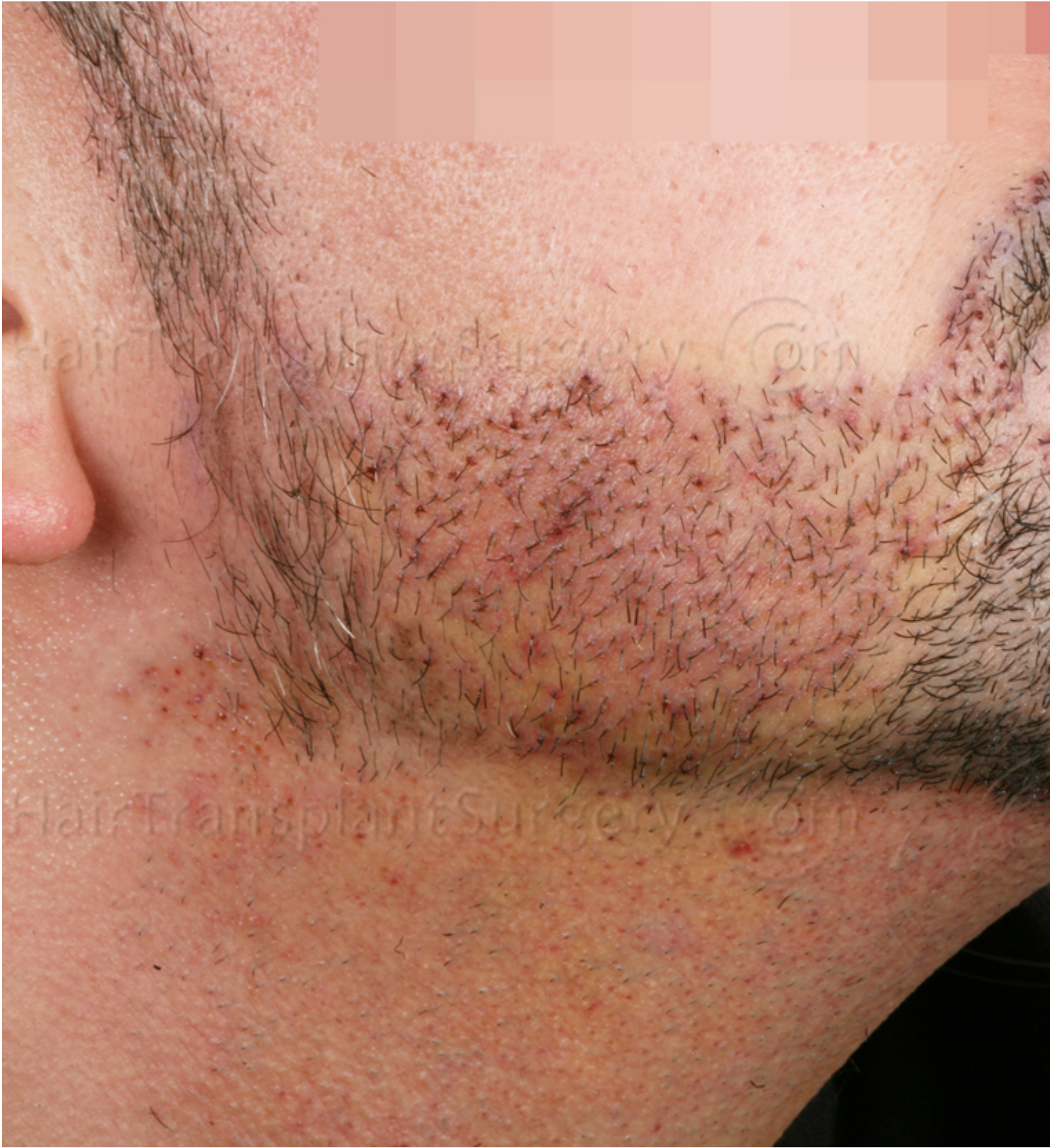

Subject: Aw: 1011 Grafts FUE Bart Dr. Devroye HTS Clinic
Posted by [HTS Clinic](#) on Mon, 18 Jun 2018 07:36:28 GMT
[View Forum Message](#) <> [Reply to Message](#)

Das Bild zeigt den Patienten 3 Monate Post OP

File Attachments

1) [Dr.Devroye-HTS-Clinic-1011-FUE-Beard-14.jpg](#), downloaded 545 times



Subject: Aw: 1011 Grafts FUE Bart Dr. Devroye HTS Clinic
Posted by [HTS Clinic](#) on Mon, 18 Jun 2018 07:38:24 GMT
[View Forum Message](#) <> [Reply to Message](#)

Das Bild zeigt den Patienten 3 Monate Post OP

File Attachments

1) [Dr.Devroye-HTS-Clinic-1011-FUE-Beard-15.jpg](#), downloaded 526 times

