
Subject: 3444 Grafts FUE Dr. Devroye HTS Clinic Brüssel
Posted by [HTS Clinic](#) on Mon, 07 May 2018 05:24:55 GMT

[View Forum Message](#) <> [Reply to Message](#)

Dr. Devroye hat in der HTS Clinic eine Haartransplantation bei einem 27 Jahre alten Patienten vorgenommen. Er war ein Norwood 4, verlor seine Haare ab dem 21. Lebensjahr. In der Familie hatten einige einen ähnlichen Haarstatus wie der Patient.

Minoxidil hatte der Patient mit 23 genommen, dann aber wegen starken Herzklopfens wieder abgesetzt. Vor der Haartransplantation nahm er dann Minoxidil erneut ein.

Der Patient hat mittelfeines Haar. Trotz des fortgeschrittenen und deutlichen Haarverlustes, den der Patient hinter sich hatte, (NW IV Stadium, Richtung NW VI), hatte er einen sehr guten Donor, was ihn zu einem geeigneten Kandidaten sowohl für eine FUT- als auch für eine FUE machte.

Da der Patient keine lineare Narbe im Donor haben wollte, entschieden wir uns für ein FUE-Verfahren. Im September 2017 wurden 3444 FUE-Grafts geerntet und an zwei aufeinanderfolgenden Tagen transplantiert, um den Haaransatz wieder aufzubauen, die Front und den Mittelkopf zu bepflanzen.

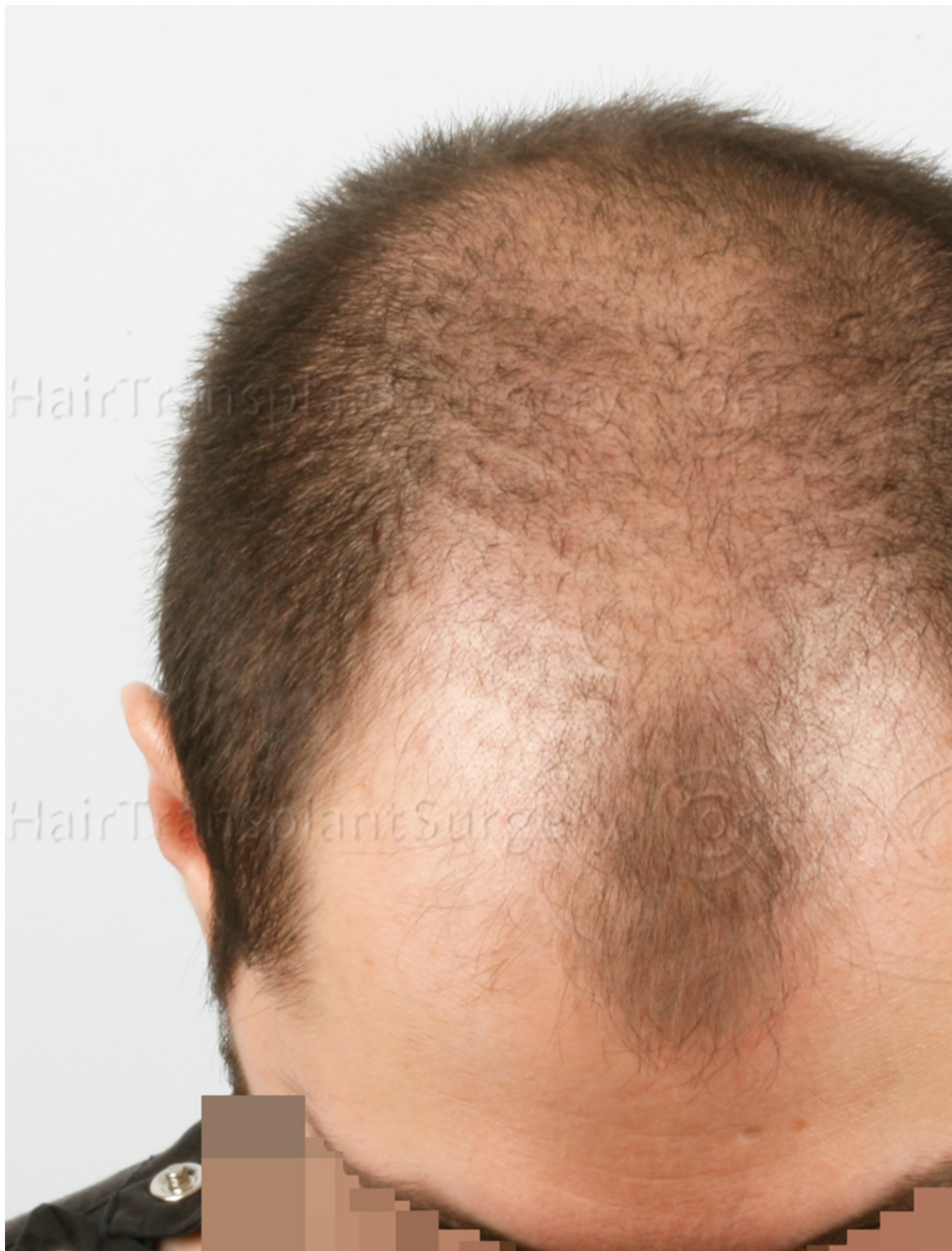Details

das im Bereich der FUE weit verbreitet sind.

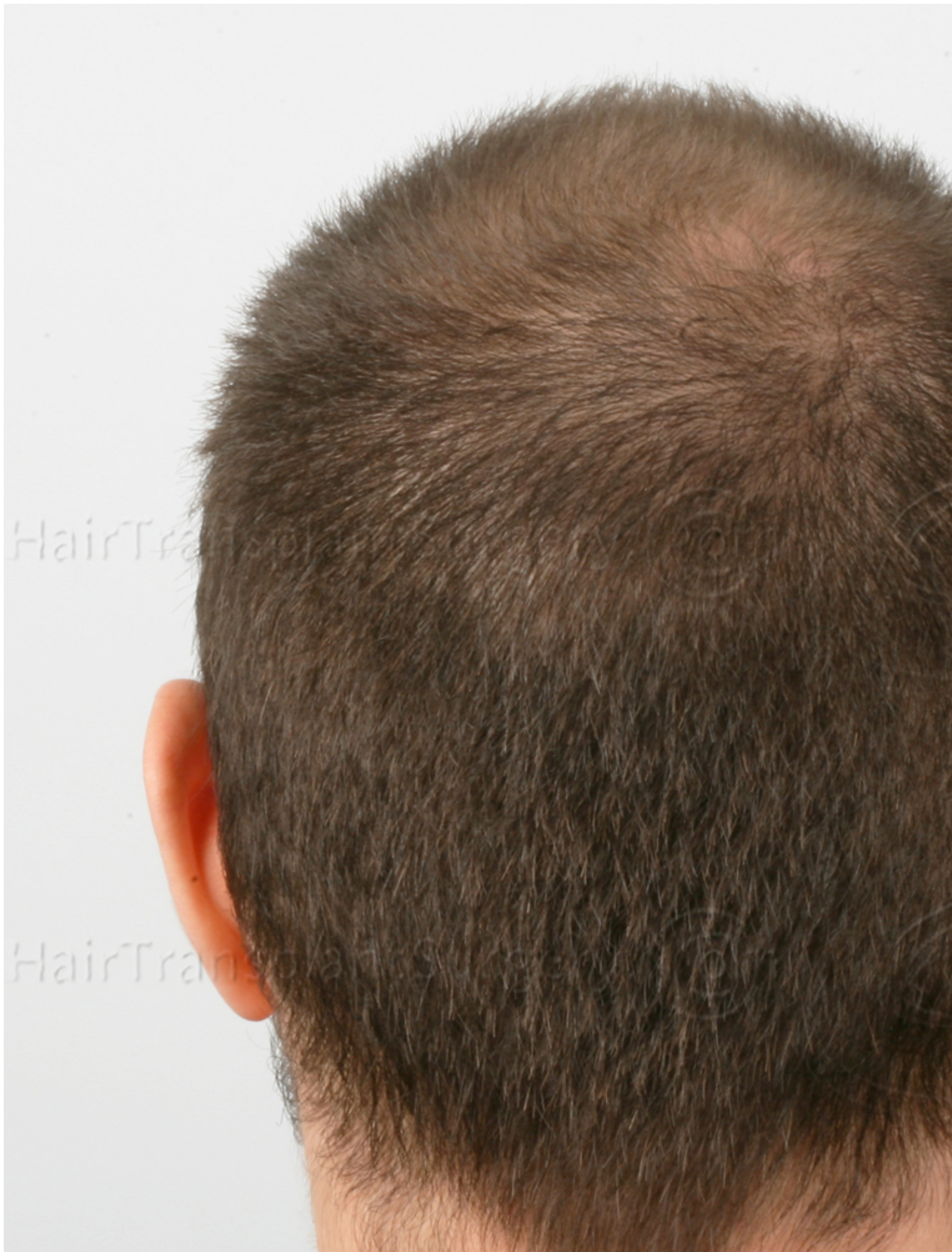File Attachments

1) [Dr.Devroye-HTS-clinic-3444-FUE-NW-V-2.jpg](#), downloaded 587

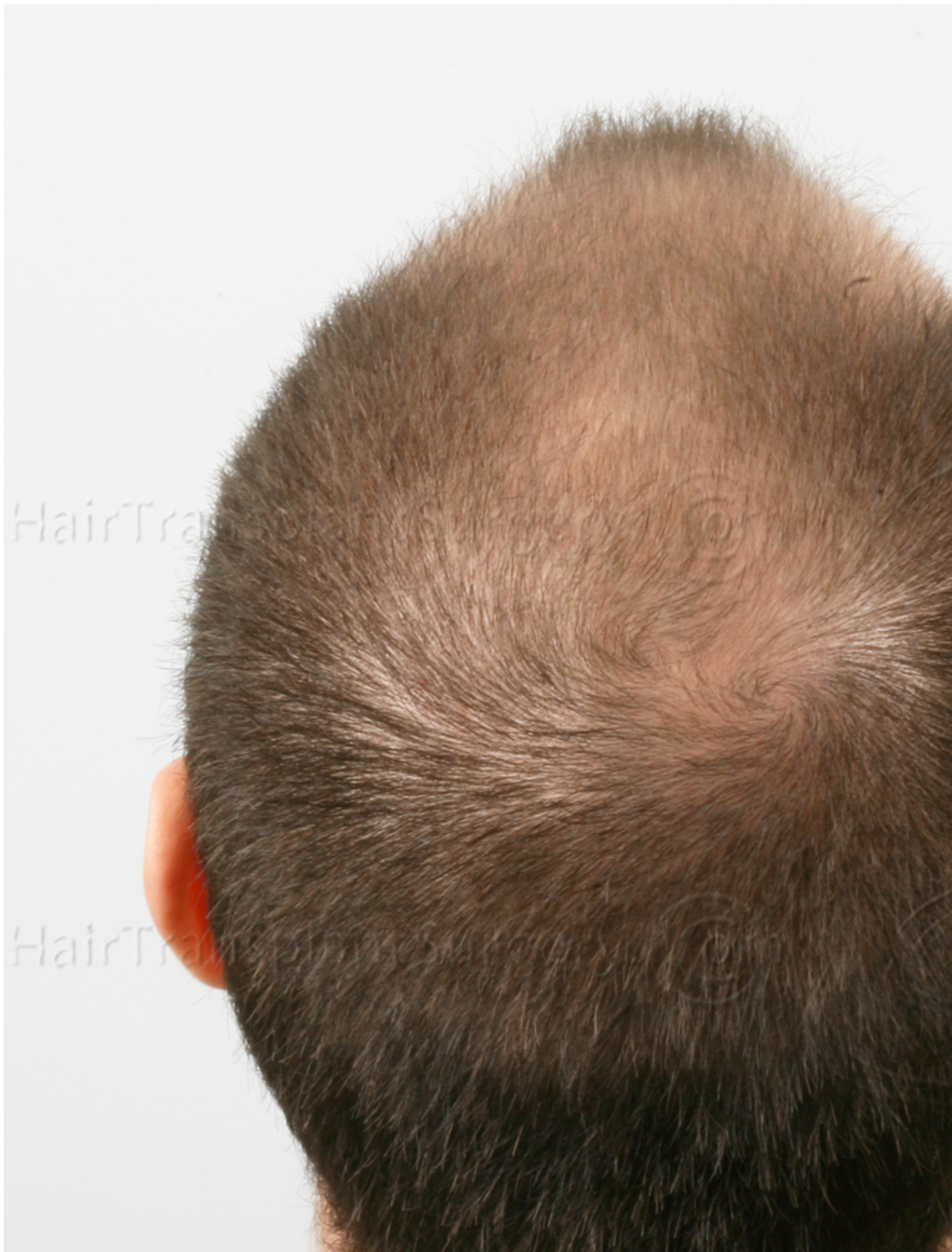times



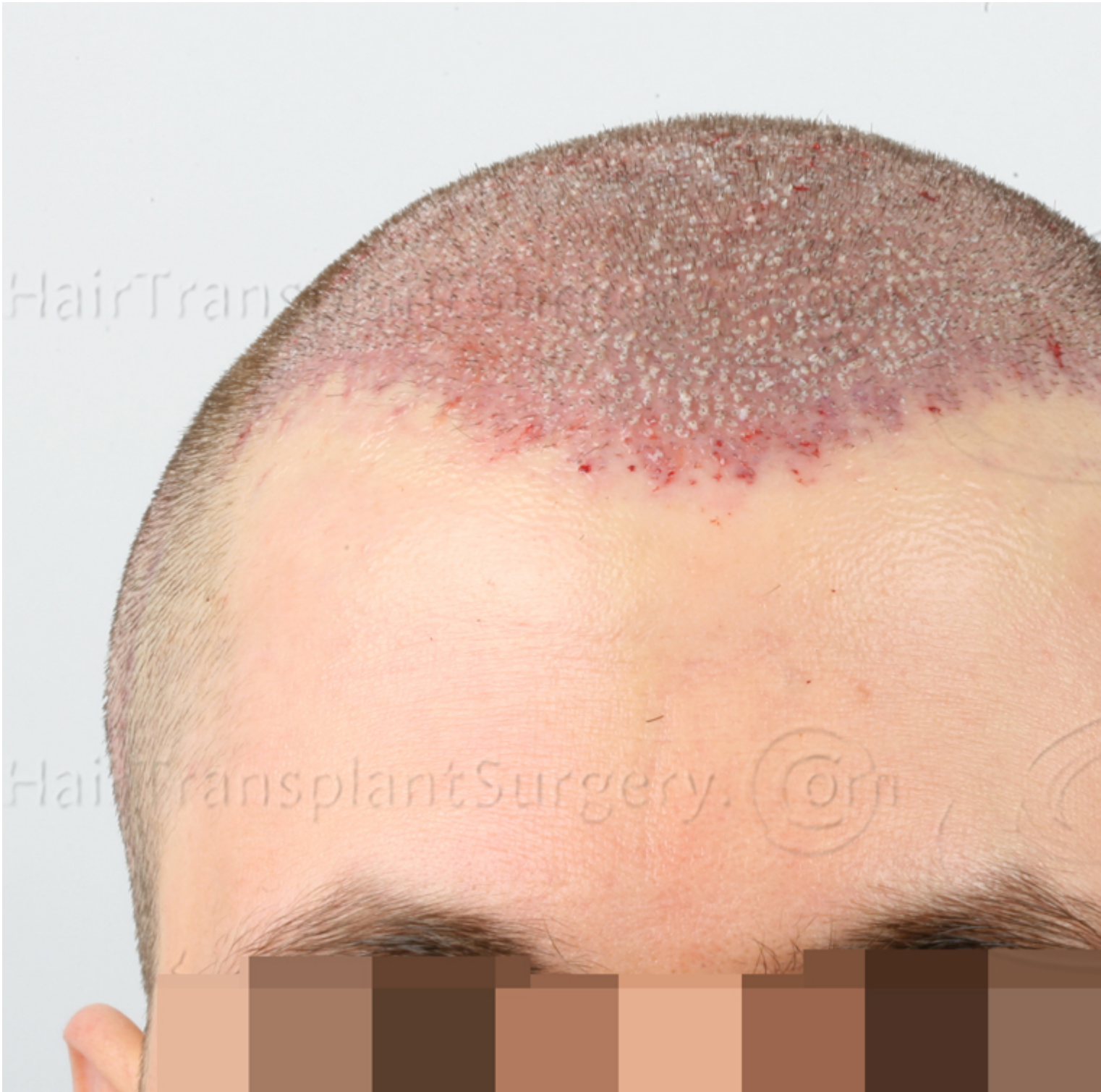2) [Dr.Devroye-HTS-clinic-3444-FUE-NW-V-5.jpg](#), downloaded 506 times



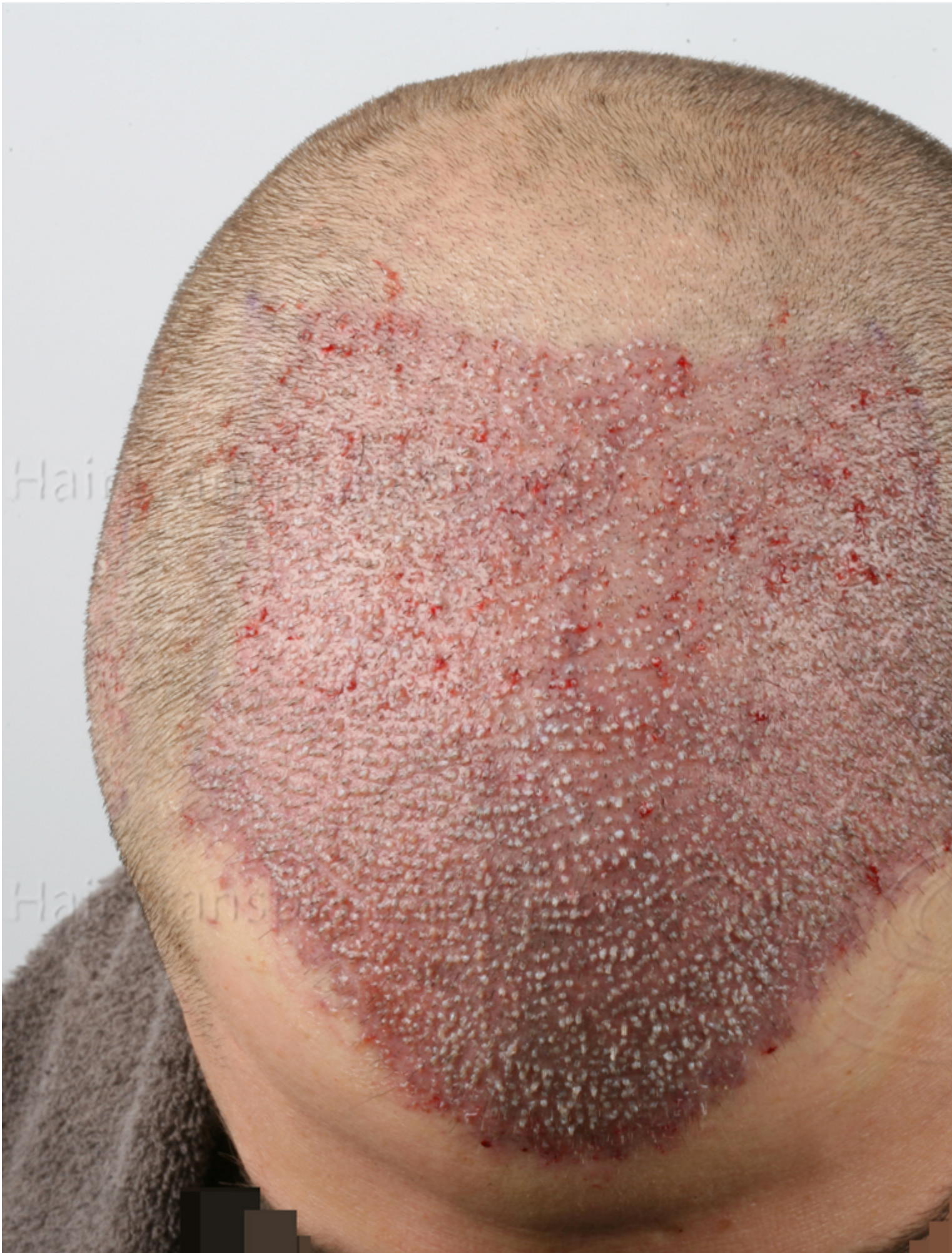3) [Dr.Devroye-HTS-clinic-3444-FUE-NW-V-6.jpg](#), downloaded 606 times



4) [Dr.Devroye-HTS-clinic-3444-FUE-NW-V-7.jpg](#), downloaded 580 times



5) [Dr.Devroye-HTS-clinic-3444-FUE-NW-V-8.jpg](#), downloaded 581 times

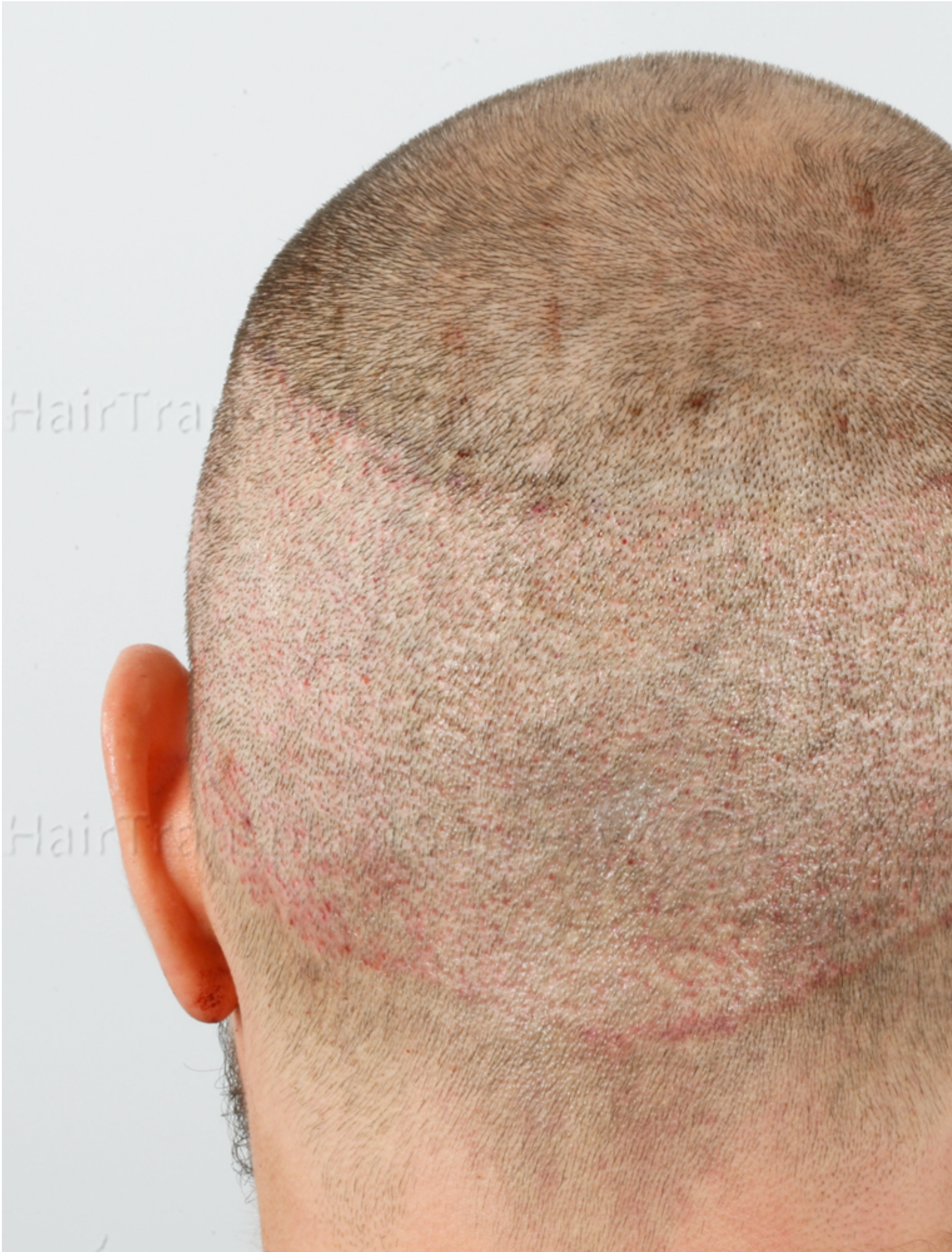

Subject: Aw: 3444 Grafts FUE Dr. Devroye HTS Clinic Brüssel
Posted by [HTS Clinic](#) on Mon, 07 May 2018 05:26:48 GMT
[View Forum Message](#) <> [Reply to Message](#)

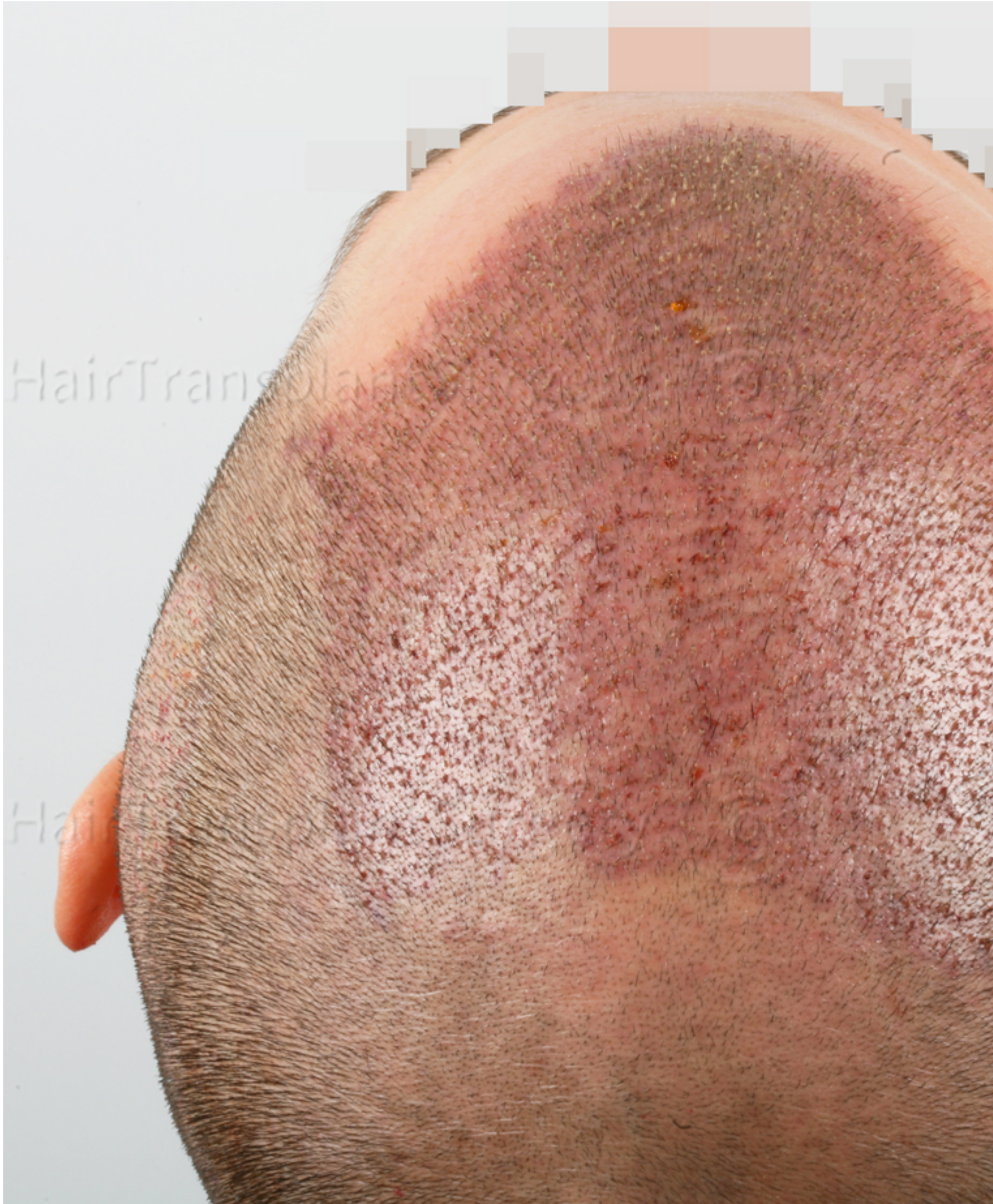Die Bilder zeigen den Patienten zwischen Tag 1 Post OP und sechs Monate Post OP.

File Attachments

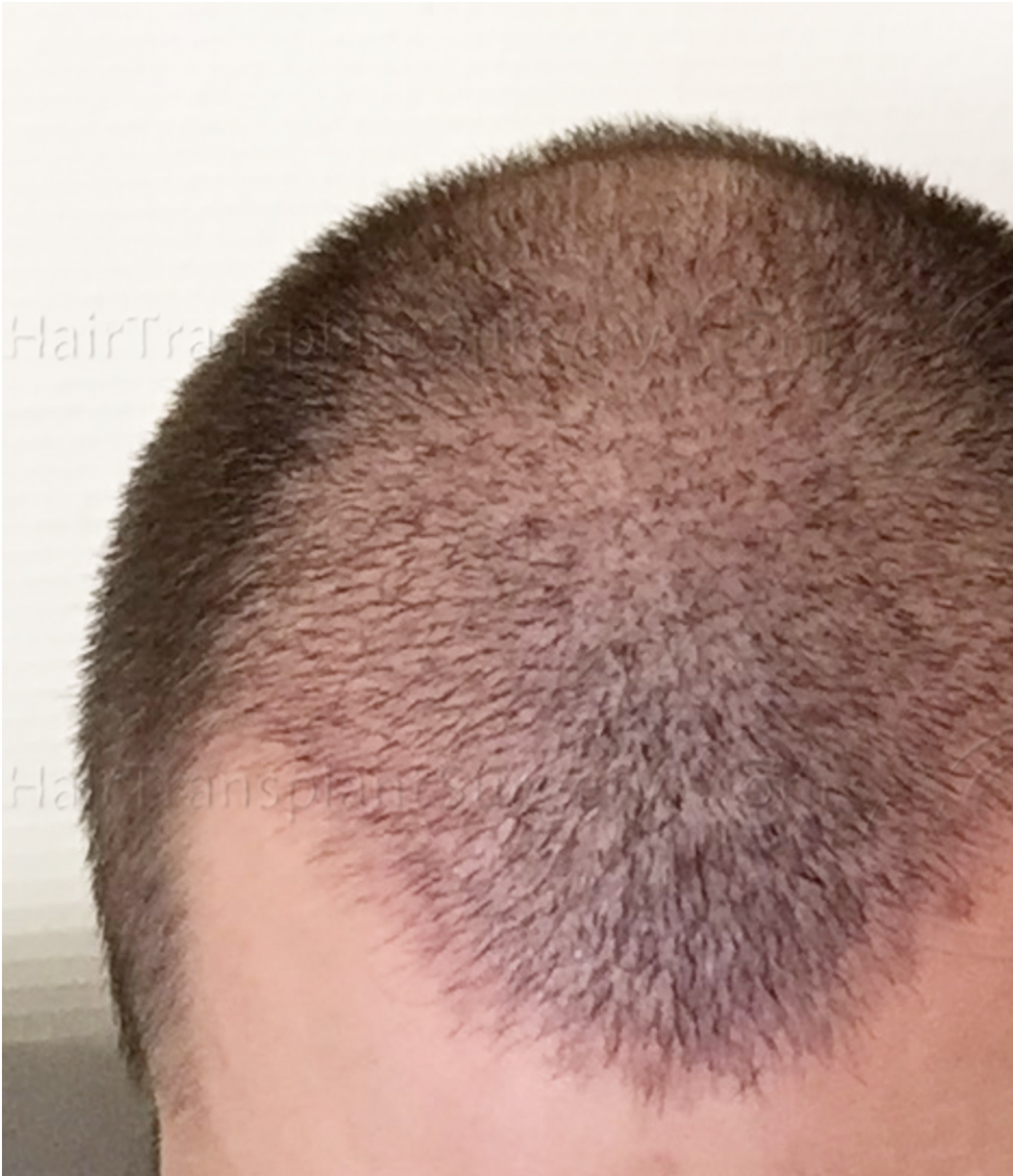1) [Dr.Devroye-HTS-clinic-3444-FUE-NW-V-11.jpg](#), downloaded 562 times



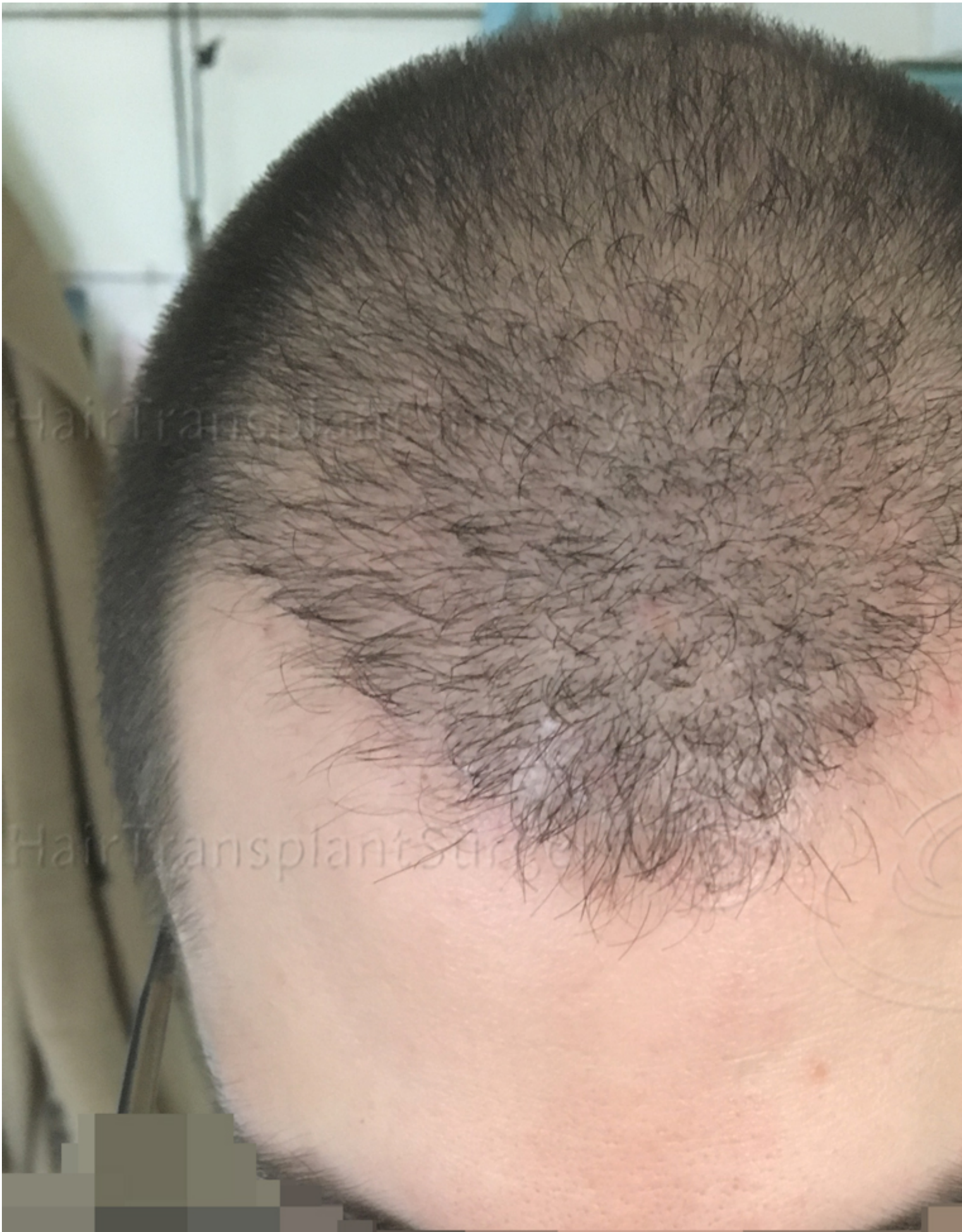2) [Dr.Devroye-HTS-clinic-3444-FUE-NW-V-12.jpg](#), downloaded 543 times



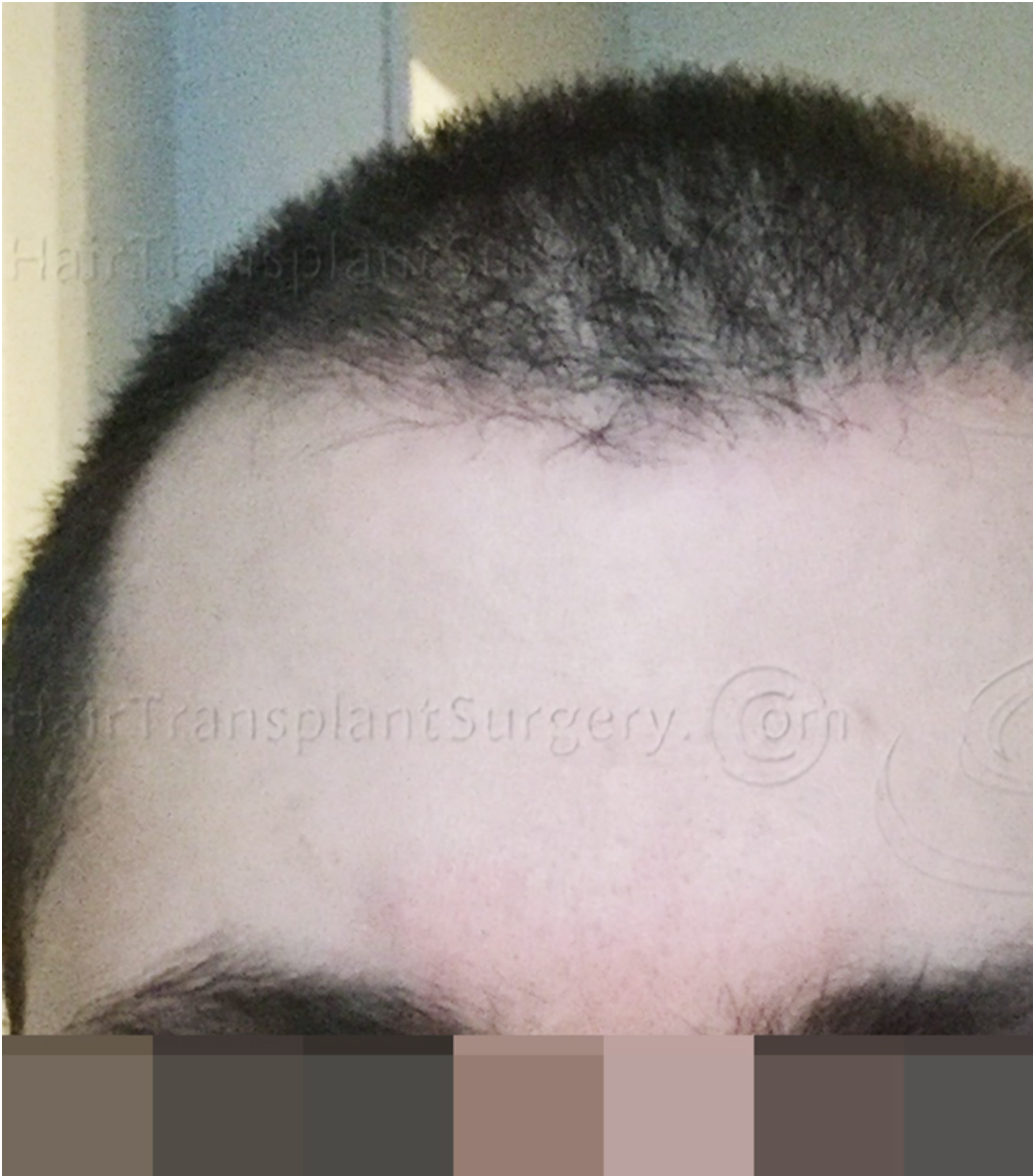3) [Dr.Devroye-HTS-clinic-3444-FUE-NW-V-13.jpg](#), downloaded 551 times



4) [Dr.Devroye-HTS-clinic-3444-FUE-NW-V-15.jpg](#), downloaded 547 times



5) [Dr.Devroye-HTS-clinic-3444-FUE-NW-V-17.jpg](#), downloaded 547 times

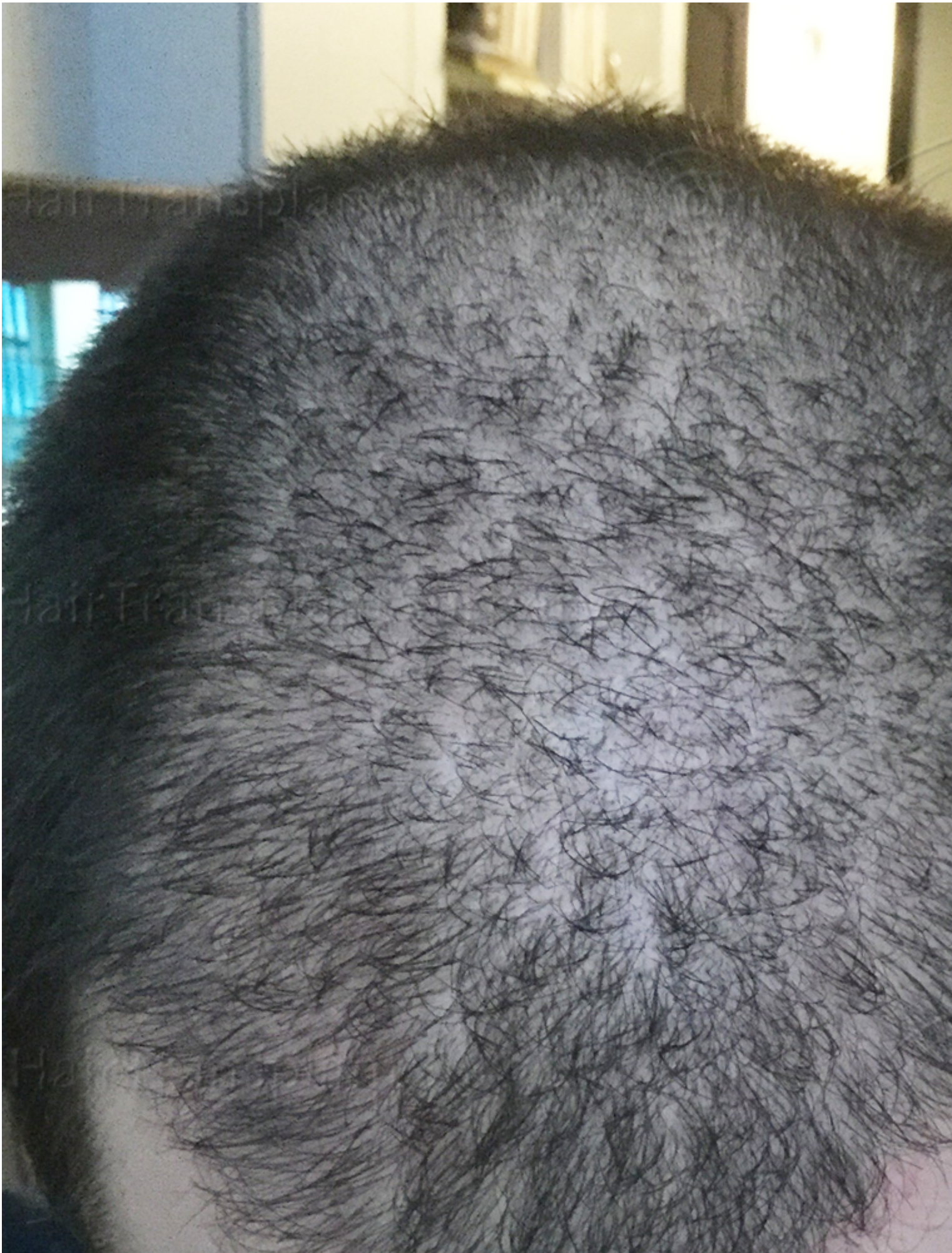

Subject: Aw: 3444 Grafts FUE Dr. Devroye HTS Clinic Brüssel
Posted by [HTS Clinic](#) on Mon, 07 May 2018 05:28:32 GMT
[View Forum Message](#) <> [Reply to Message](#)

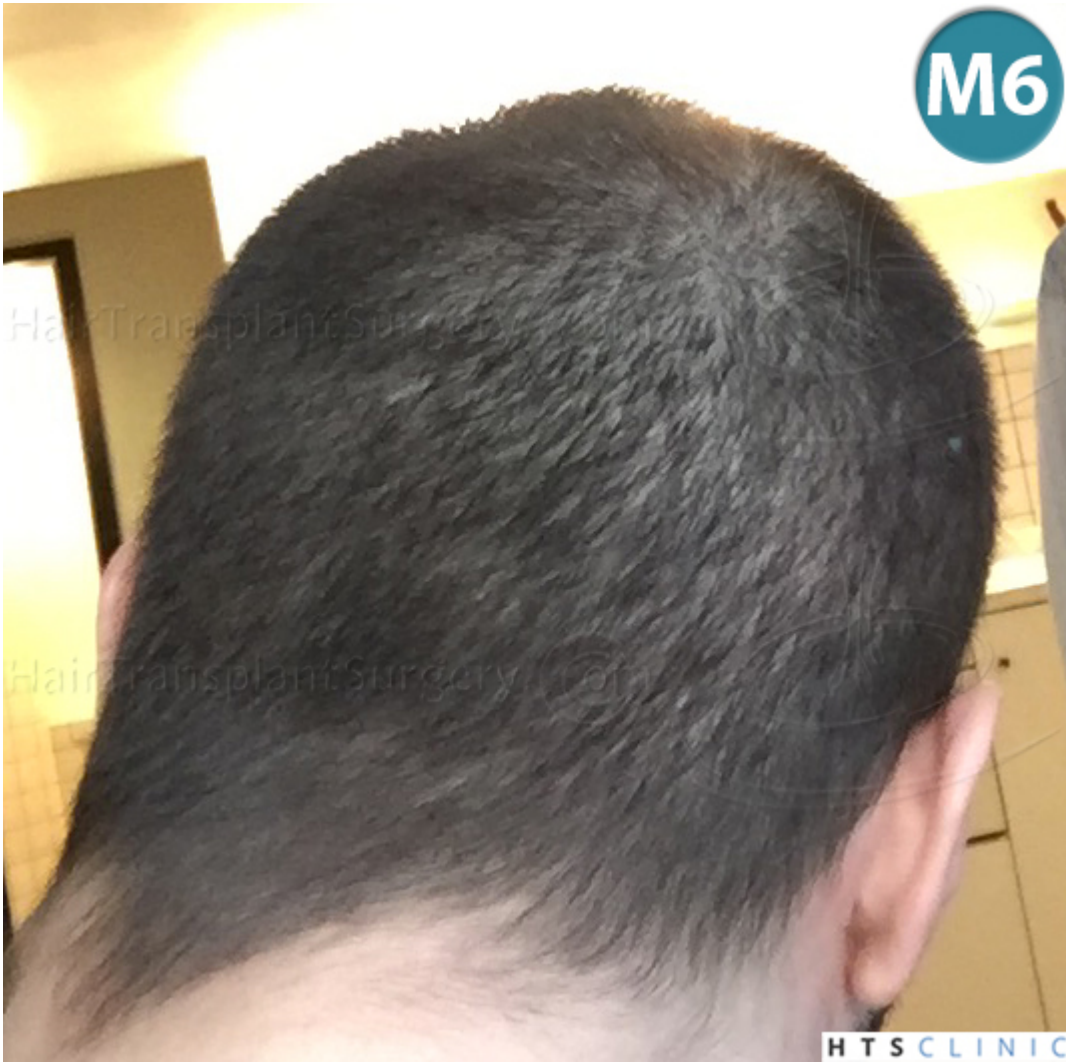Die Fotos wurden sechs bzw. acht Monate POST OP aufgenommen.

File Attachments

1) [Dr.Devroye-HTS-clinic-3444-FUE-NW-V-18.jpg](#), downloaded 530 times



2) [Dr.Devroye-HTS-clinic-3444-FUE-NW-V-21.jpg](#), downloaded 534 times



3) [Dr.Devroye-HTS-clinic-3444-FUE-NW-V-23.jpg](#), downloaded 525 times


Κάνετε διακονίες
σε υπομονή για πάντα



hairtransplantsurgery.com

hairtransplantsurgery.com

4) [Dr.Devroye-HTS-clinic-3444-FUE-NW-V-26.jpg](#), downloaded 529 times



5) [Dr.Devroye-HTS-clinic-3444-FUE-NW-V-30.jpg](#), downloaded 535 times

