

Hallo zusammen,

ich befinde mich heute 4 Tage post OP. Da ich mich momentan fast ausschließlich zuhause "verstecke", dachte ich mir, wäre es eine gute Idee die Zeit zu nutzen um hier meine HT bei Dr. Demirsoy Revue passieren zu lassen. Zudem freue ich mich natürlich über Meinungen und Tipps.

Den Ablauf möchte ich sehr knapp halten, da er bereits in unzähligen Posts beschrieben wurden und ich das so bestätigen kann.

Vorab geplant waren ca 2200 - 2400, nach Zweitbegutachtung meinte Dr. Demirsoy dass evtl. auch unter 2000 Grafts ausreichen würden. So kam es dann auch und mir wurden 1893 Grafts transplantiert. Die eingesetzte Haarlinie entsprach genau meinen Vorstellungen.

Die Haarlinie wurde an der Stirnmitte nicht tiefer gesetzt, dafür aber die Geheimratsecken geschlossen und die Randgebiete verdichtet.

Entnommen wurde mit einem 0,7 mm Punch. Über die gesetzte Dichte (Grafts/cm²) kann ich nichts sagen, dies macht Dr. Demirsoy wohl nach Augenmaß. Mein Wunsch war lediglich eine möglichst hohe Dichte.

Dass letztlich nur 1893 Grafts benötigt wurden finde ich im ersten Schritt sehr positiv. Gerade bei Ergebnissen wie Keser und Co. sieht man top Ergebnisse mit einer Graftanzahl, wo manch anderer u.U. das doppelte reingesetzt hätte.

Ob das auch bei mir der Fall sein wird kann ich Stand heute nicht beurteilen, sondern erst wenn das Ergebnis in einigen Monaten feststeht.

Vor der OP

Direkt nach der OP

1 Tag Post OP

4 Tage Post OP

Ich freue mich über Meinungen.

File Attachments

1) [_CDE8567-min.JPG](#), downloaded 4836 times

by d'

Y

normal

2) [_CDE8581-min.JPG](#), downloaded 4783 times




3) [_CDE8586-min.JPG](#), downloaded 4745 times



mmam

DR. ERIKAN DEMİR

4) [IMG-4087-min.JPG](#), downloaded 4820 times



Subject: Aw: FUE mit 1893 Grafts am 19.01.2018 27 Jahre
Posted by [Mugu](#) on Tue, 23 Jan 2018 19:04:23 GMT
[View Forum Message](#) <> [Reply to Message](#)

Gratuliere zur überstandenen op...Jetzt bestimmt Schwellungen. ..Aber geht alles schnell vorbei...ht sieht gut und sauber aus...Alles gute..

Subject: Aw: FUE mit 1893 Grafts am 19.01.2018 27 Jahre
Posted by [steveo282](#) on Wed, 24 Jan 2018 07:30:18 GMT
[View Forum Message](#) <> [Reply to Message](#)

Danke Mugu, ja das stimmt, die Schwellung klingt zwar schon ab, ist aber noch unter den Augen präsent.

Subject: Aw: FUE mit 1893 Grafts am 19.01.2018 27 Jahre
Posted by [Flari](#) on Wed, 24 Jan 2018 17:59:33 GMT
[View Forum Message](#) <> [Reply to Message](#)

Sieht wie gewohnt gut aus. Happy growing.

Subject: Aw: FUE mit 1893 Grafts am 19.01.2018 27 Jahre
Posted by [steveo282](#) on Sat, 27 Jan 2018 09:00:57 GMT
[View Forum Message](#) <> [Reply to Message](#)

Update Tag 8 Post OP

Habe gestern damit begonnen, den Empfängerbereich mit Bepanthol Lotion einzuweichen. Heute morgen sah das ganze schon sehr aufgeweicht aus, allerdings sind nach dem Waschen noch keine Krusten runtergekommen.

Werde heute ganztägig wieder die Lotion auftragen. Meine Ungeduld ist da leider kontraproduktiv

Am Montag muss ich eigentlich wieder zur Arbeit. Dennoch werde ich nicht erzwingen, dass die Krusten abgehen. Hoffe einfach mal dass es am Montag nicht mehr so stark verkrustet ist. Rückblicken wäre es vermutlich besser gewesen lieber mindestens 14 Tage Urlaub zu nehmen, auch um die Psyche zu entlasten.

Seit Tag 4/5 post OP macht mir eine kleine Stelle auf der rechten Seite ein bisschen Sorge. Auf Anweisung von Dr. Demirsoy respektive Hr. Weber behandle ich die täglich mit Jod als Antiseptikum. Dr. Demirsoy meint, dass es nichts schlimmeres ist. Ich hegte schon die Befürchtung, dass es eine bakterielle Infektion sein könnte, ähnlich wie sei bei _Mario auftrat. Mit dem Auge im Spiegel sehr schwer zu erkennen, auf Fotos mit Blitz hätte man an einer Stelle Eiter interpretieren können. Auch die Dunkelrotfärbung der Stelle machte mich stutzig. Auch hier mache ich mir vermutlich wieder viel zu viel Sorgen. (Mann, langsam habe ich mehr Bilder von meiner Haartransplantation als von meiner Verlobten auf dem Handy)


Ich bin seit Tag 1 übrigens sehr regelmäßig mit Hrn. Weber im Kontakt, der mir immer sehr zeitnah antwortet. Gerade in dieser Zeit empfinde ich das als enorm wichtig und verdient höchste Wertschätzung.

Ansonsten anbei noch Bilder vom heutigen Tag. Die angesprochene Stelle habe ich markiert.

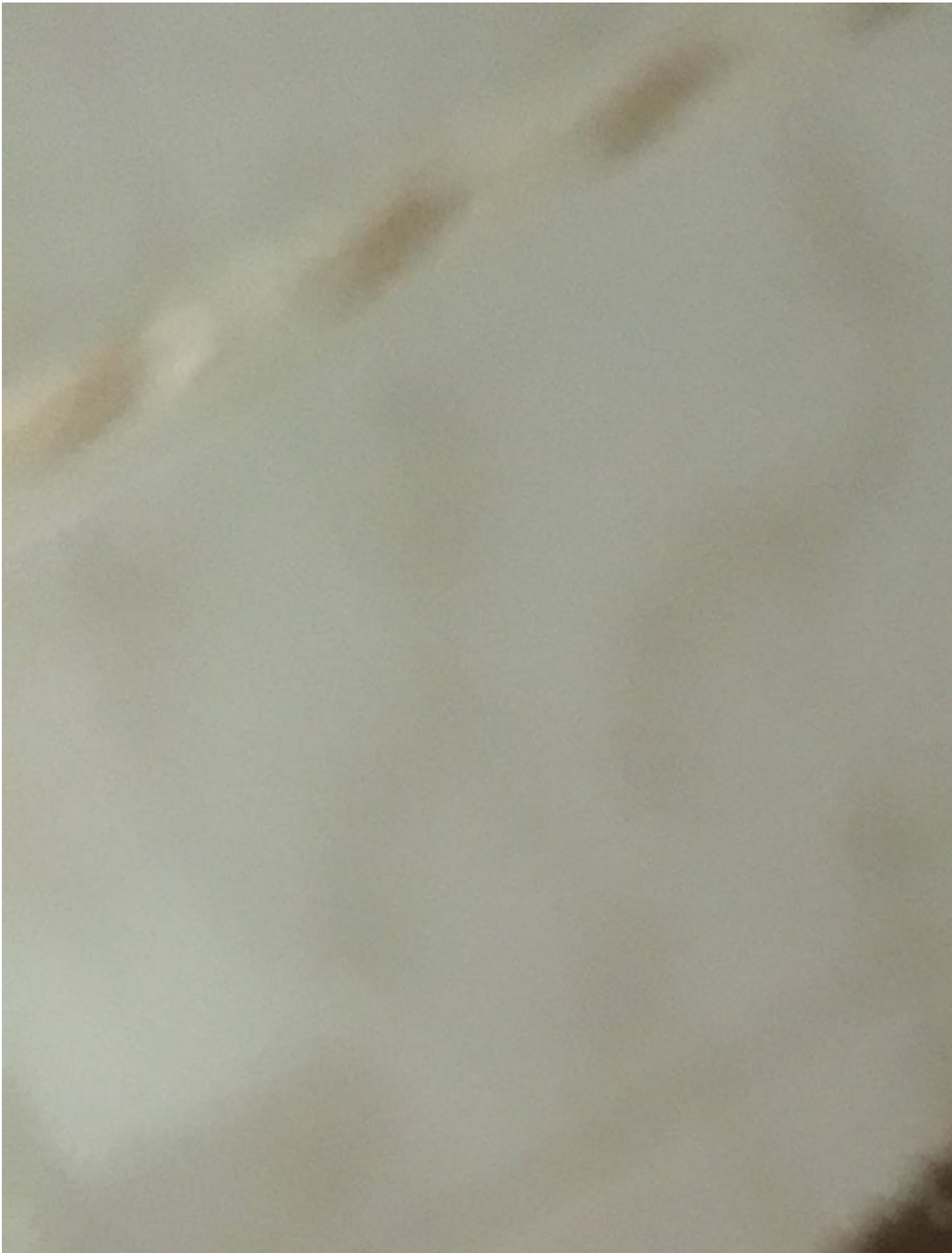
Fragen, Feedback, Meinung sind gerne willkommen. Ansonsten schreibe ich natürlich auch gerne für die stillen Mitleser (wie ich es einst auch einer war) natürlich gerne weiter.

File Attachments

1) [IMG_4304-min.JPG](#), downloaded 4480 times



2) [IMG_4306-min.JPG](#), downloaded 4451 times



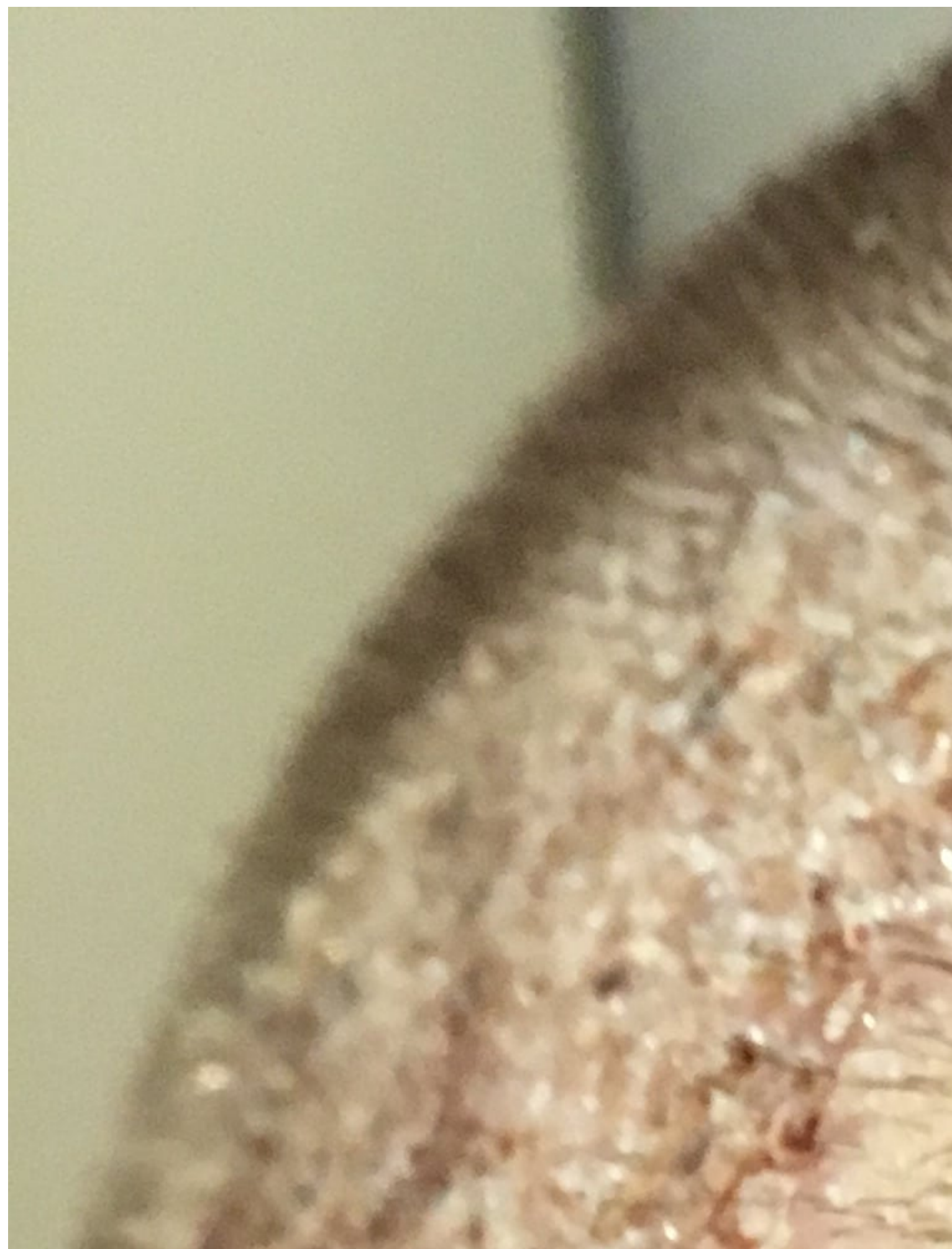3) [IMG_4308-min.JPG](#), downloaded 4408 times



4) [IMG_4309-min.JPG](#), downloaded 4401 times



5) [IMG_4310-min.JPG](#), downloaded 4546 times



Subject: Aw: FUE mit 1893 Grafts am 19.01.2018 27 Jahre
Posted by [steveo282](#) on Mon, 29 Jan 2018 10:28:19 GMT
[View Forum Message](#) <> [Reply to Message](#)

Update Tag 10:

Die Krusten sind nun gestern Abend (Tag 9) zum Großteil abgegangen. Damit ist die Gefühlsachterbahn der "Krustenzeit" ersteinmal vorbei. Lediglich ein paar vereinzelte feine Krusten habe ich noch die an den Blütenstaub an Bienen erinnern. Die sollten heute Abend nach letztmaligen einweichen gelöst sein. Soweit bin ich ersteinmal sehr happy.

Bezüglich der kritischen Stelle bin ich nun auch wieder sorgenfrei. Das war tatsächlich nichts weiter als eine größere Kruste, die gestern Abend vollständig ohne Rückstände entfernt werden konnte.


Anbei nun Bilder von heute morgen. Genau getimed zum Arbeitsbeginn würde ich mal sagen. Die ersten Reaktionen habe ich auch schon erhalten

Ich selbst bin nun ziemlich zufrieden. Ich hoffe mit der Dichte ein schönes Ergebnis zu bekommen. Ich habe das Gefühl, dass sie sehr gleichmäßig verteilt worden ist.


Feedback ist immer willkommen.

File Attachments

1) [IMG-4388.JPG](#), downloaded 4284 times



2) [IMG-4389.JPG](#), downloaded 4272 times



Subject: Aw: FUE mit 1893 Grafts am 19.01.2018 27 Jahre
Posted by [GainSane](#) on Thu, 01 Feb 2018 22:16:29 GMT
[View Forum Message](#) <> [Reply to Message](#)

Krass ich mach seit Jahren rum und du ziehst das mal kurz durch. Finde das sieht nach sehr guter Arbeit aus.

Was für eine Dichte ist das?
Wie sind die Leute auf der Arbeit damit umgegangen?
Was hast du bezahlt?

Subject: Aw: FUE mit 1893 Grafts am 19.01.2018 27 Jahre
Posted by [steveo282](#) on Fri, 02 Feb 2018 13:24:54 GMT
[View Forum Message](#) <> [Reply to Message](#)

Mich haben die GHE schon seit meiner Jugend gestört, ich habe dann schon Umfangreiche Recherchearbeit betrieben. Bislang bin ich auch sehr zufrieden mit meiner Entscheidung.

Zur Dichte kann ich nichts sagen, habe auch nicht nachgerechnet. Ob's reicht um schön dicht zu werden, sehen wir frühestens in paar Monaten!

In der Arbeit gehe ich sehr offen damit um, wenn jemand nach dem Grund für meine kurzen Haare fragt, sage ich es meist gleich. Arbeite im Großkonzern und habe keine Möglichkeit es durch Mütze o.ä. zu verstecken. Angriff ist hier wohl die beste Verteidigung. Die meisten Kollegen fassen es mir gegenüber sehr positiv auf. Was hinter meinem Rücken passiert weiß ich nicht..

Habe den mindestpreis für die Behandlung gezahlt 2500 € + 300€ für 3 Übernachtungen + Transfer.

Subject: Aw: FUE mit 1893 Grafts am 19.01.2018 27 Jahre
Posted by [GainSane](#) on Fri, 02 Feb 2018 22:25:54 GMT
[View Forum Message](#) <> [Reply to Message](#)

Holy das ist günstig und sieht nach top arbeit aus.

Naja um die kurzen haare würd es mir gar nicht so gehen, eher die Rötung.

Subject: Aw: FUE mit 1893 Grafts am 19.01.2018 27 Jahre
Posted by [_Mario](#) on Sat, 03 Feb 2018 08:02:09 GMT
[View Forum Message](#) <> [Reply to Message](#)

Die Rötung ist bei jedem unterschiedlich ausgeprägt (manche, dunklere Typen z. B., haben gar keine) und dauert unterschiedlich lang.

Ich hatte schon auch anfangs so undezendes dunkelrosa, aber man kann das mit einer sogenannten Blemish-Creme gut abdecken, zumindest habe ich das am Haaransatz, wo es am deutlichsten auffällt, so praktiziert.

Den Tipp habe ich aus dem Forum - fragt eure Frau/Freundin nach einer getönten Abdeckcreme, gibts in verschiedenen Hauttönen, ich hatte von Nivea BB.

Auf den Fotos schauen die Rötungen übrigens meist schlimmer aus als real, das kann

Schaut bis jetzt vielversprechend aus. Jetzt kommt halt erst mal eine blöde Phase, aber steveo282 geht ja ohnehin sehr locker und offen damit um, Respekt.
Nach ca. 10 Wochen beginnt die Saat dann aufzugehen!

Subject: Aw: FUE mit 1893 Grafts am 19.01.2018 27 Jahre

Posted by [Glatzfratz](#) on Mon, 05 Feb 2018 11:36:30 GMT

[View Forum Message](#) <> [Reply to Message](#)

Folgt nun lebenslange Fin-Einnahme oder planst du langfristig eine zweite HT (Zeitraum 15 Jahre +)? Danke! Wird ein super Ergebnis:-)

Subject: Aw: FUE mit 1893 Grafts am 19.01.2018 27 Jahre

Posted by [steveo282](#) on Mon, 05 Feb 2018 17:28:44 GMT

[View Forum Message](#) <> [Reply to Message](#)

Fin einnahme plane ich nicht. Mein Haarausfall ist extrem langsam. Im Grunde würde ich eigentlich gar nicht von Haarausfall sprechen. Die Geheimratsecken habe ich schon seit meiner Jugend. Familiär gibt es auch keinen der über NW3, NW3,5 hinausgeht. Ob denn dann in Zukunft (10-20 Jahre) nochmal ne HT ansteht, kann natürlich schon sein.

Was die Rötungen angeht stimme ich Mario zu. In echt kommen die nicht so krass rüber, v.a. dann nicht wenn man mir geradeaus auf den Kopf blickt. Wie es dann aussieht wenn die Haare sich größtenteils verabschiedet haben bin ich mal gespannt.

Ansonsten danke euch für die Meinungen, ich bin soweit auch zufrieden. Auf der rechten Seite gibt es seitdem die Krusten weg (Tag 10) nur eine Stelle die mir nicht ganz so dicht wie der Rest scheint (max 2 cm²). Beginnt der Ausfall schon ab Tag 10? Ansonsten ist mir bewusst, dass man die Dichte so früh sehr schwer beurteilen kann. Das Maße ich mir dann an, wenn ich meine das Endergebnis verkünden zu können.

Grüße
Stephan

Subject: Aw: FUE mit 1893 Grafts am 19.01.2018 27 Jahre

Update 1 Monat (Tag 28):

Heute auf den Tag genau ist meine HT vier Wochen her.

Die transplantierten Haare sind fast gänzlich ausgefallen.

Ich habe schon ab Tag 10/11, mit dem Entfernen der Krusten, das ein oder andere ausgefallene Härchen entdeckt. Ab der zweiten Woche ging es immer schneller, bis Tag 21 ist der Großteil schon ausgefallen gewesen.

Minoxidil und Supplemente

Seit der 3. Woche hab ich mit dem Auftragen von Minoxidil 2% begonnen. Beim Verteilen der Lösung sehe ich immer wieder einzelne Haare auf meinen Fingerspitzen. Die Haare fallen also noch weiter aus.

Minoxidil 2% werde ich bis zum 2. Monat verwenden, danach auf Regaine 5% umsteigen. Ich plane es nur für ca 6 Monate im Bereich der transplantierten Haare anzuwenden. Danach ausschleichen. Auch wenn die Wirkung wohl umstritten ist, ob es einen Vorteil bei HTs mit sich bringt, werde ich keine Möglichkeit unversucht lassen.

Desweiteren verwende ich eine ganze Latte an Supplementen um meine die Anwuchsrate und das Ergebnis meiner HT zu maximieren.

Dazu gehören ua. Biotin 5mg, Zink 30mg, Saw Palmetto 450mg, Ginko, Folsäure, Vitamin B Komplex, L-Arginin, OPC, MSM.

(Gesund und Ausgewogen Ernähren tue ich mich obendrein sowieso; das ist mE viel wichtiger)

Rötungen

Die Rötungen sind noch gut sichtbar, habe aber das Gefühl, dass die zunehmend verblassen. Ich trage Aloe Vera Spray oder Gel auf die Stellen auf, nachdem das Minoxidil eingezogen ist. Ich meine, dass die Rötungen direkt nach dem Aufstehen am schwächsten sind und im Verlauf des Tages zunehmen.

Donor

Bislang noch gar nicht groß erwähnt. Bis heute hat sich der Entnahmebereich schon ganz gut erholt. Natürlich sieht man bei genauem betrachten und starkem Licht schon, dass es etwas lichter ist. Hier ist meine Frage, ob das noch mehr zuwächst? Also nicht durch die Länge der Haare.

Sport

Nach 14. Tagen habe ich wieder mit dem Kraftsport angefangen. Die 3. Woche noch eher leicht, nie bis zum Maximum und zu starke Anstrengung vermieden. Geschwitzt habe ich dennoch ganz gut, hatte aber bislang keine Problem dadurch.

In Woche 4 habe ich wieder etwas mehr aufgelegt, aber ebenfalls nie bis zum Maximum und immer im an meine neuen Härchen gedacht.

Ich denke dass die Schonzeit nun genügt und dass nichts dagegen spricht mal wieder bis 100% zu gehen.

Ausblick

Ich denke dass das Shedding noch weitergehen wird und meine transplantierten Haare fast vollständig ausfallen werden. Nun beginnt also die Bange Zeit des Wartens und Hoffens. Da meine Haare schon recht früh und schnell ausgefallen sind, hoffe ich insgeheim darauf, dass

sie dafür umso schneller nachwachsen. Aber wir werden sehen.

Bilder

File Attachments


1) [IMG-4724-min.JPG](#), downloaded 3807 times



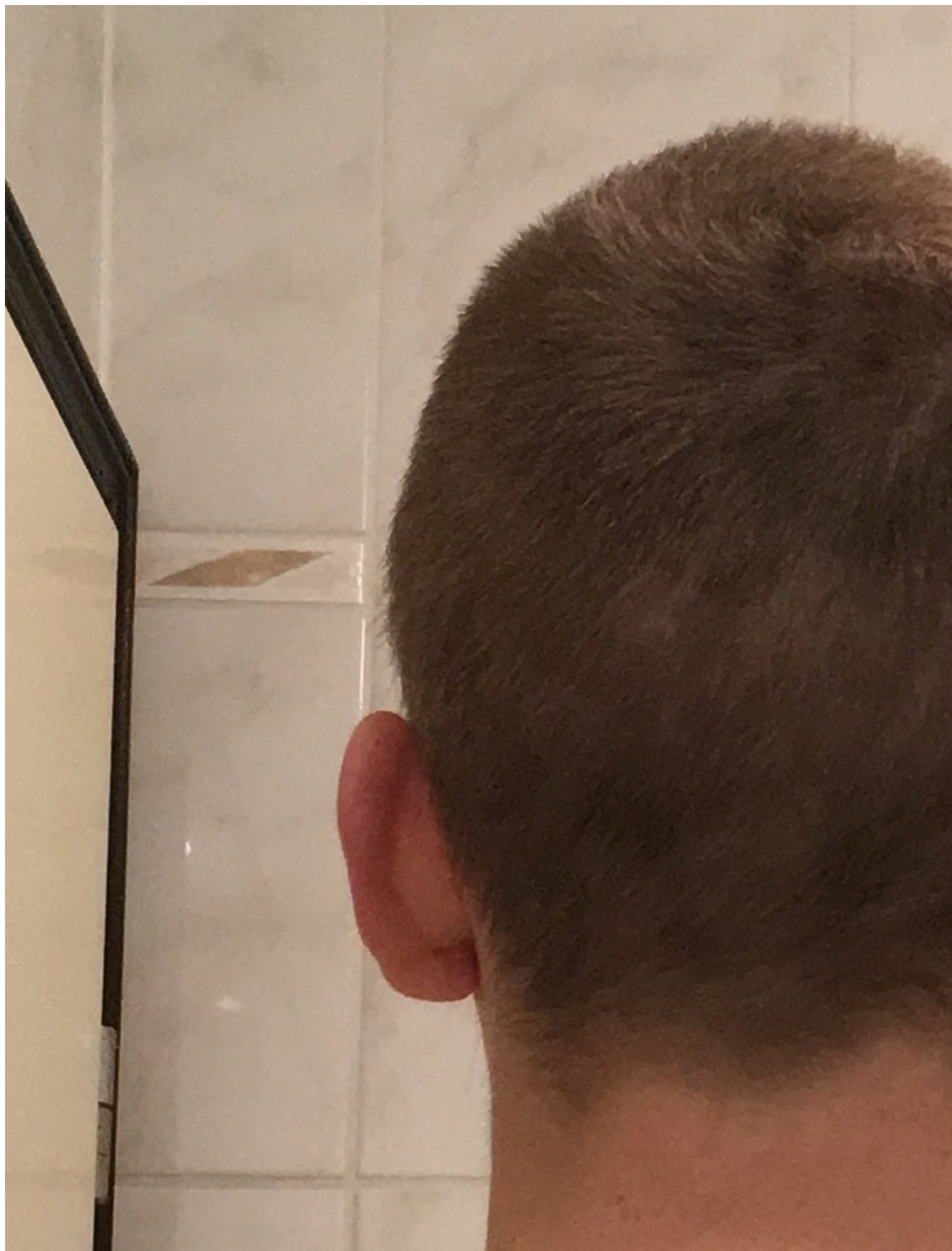2) [IMG-4725-min.JPG](#), downloaded 3692 times



3) [IMG-4726-min.JPG](#), downloaded 3694 times



4) [IMG-4730-min-1.JPG](#), downloaded 3636 times



Subject: Aw: FUE mit 1893 Grafts am 19.01.2018 27 Jahre
Posted by [Zweifler2](#) on Fri, 16 Feb 2018 11:14:19 GMT
[View Forum Message](#) <> [Reply to Message](#)

Dein Donor sieht super aus!
Genau in der Mitte des Hinterkopfs könnte es ein wenig lichter sein - oder eher schlecht "be-lichtet"?
Falls es wirklich dünner ist an der Stelle, dann könnte es post operativer shockloss sein. Geht in den meisten Fällen aber wieder zurück.
Finde es auch sehr umsichtig von Dir bzw. Dr. Demirsoy, unter 2.000 Grafts zu versetzen. So hast Du für später noch alle möglichen Reserven.
Alles richtig gemacht!

Subject: Aw: FUE mit 1893 Grafts am 19.01.2018 27 Jahre
Posted by [steveo282](#) on Sun, 18 Feb 2018 12:32:57 GMT
[View Forum Message](#) <> [Reply to Message](#)

Liegt leider nicht an der Belichtung, ist tatsächlich etwas ausgedünnt an der Stelle. Ich habe ebenfalls schon an Shockloss gedacht ... wie lange dauert es bis sich das in so einem Fall dann erholt hat?

Subject: Aw: FUE mit 1893 Grafts am 19.01.2018 27 Jahre
Posted by [_Mario](#) on Sun, 18 Feb 2018 14:11:12 GMT
[View Forum Message](#) <> [Reply to Message](#)

steveo282 schrieb am Sun, 18 February 2018 13:32Liegt leider nicht an der Belichtung, ist tatsächlich etwas ausgedünnt an der Stelle. Ich habe ebenfalls schon an Shockloss gedacht ... wie lange dauert es bis sich das in so einem Fall dann erholt hat?
Minimum 2,5 Monate... Minox an der Stelle könnte boosten. Haare werden wieder kommen.
Permanent Shockloss ist selten, tritt in der Regel wenn dann bei miniaturisierten Haaren auf, die sich ohnehin bald verabschiedet hätten.

Subject: Aw: FUE mit 1893 Grafts am 19.01.2018 27 Jahre
Posted by [steveo282](#) on Mon, 19 Mar 2018 13:58:58 GMT
[View Forum Message](#) <> [Reply to Message](#)

Update Monat 2 (Tag 59):

.. schon wieder 2 Monate rum. Kurzes und schmerzloses Update

Minoxidil und Supplemente

Shedding war echt enorm bei mir. Keine 5% der Haare sind erhalten geblieben. Die linke Seite hat etwas mehr Haare als die rechte, insbesondere in der Haarlinie. Ich denke dass das keine Auswirkung auf das Ergebnis haben wird.

Eine Zeit lang werde ich mich wohl noch gedulden müssen.

Ich verwende weiterhin alle Supplemente wie im 1 Monats-Update beschrieben. Minoxidil 2% wende ich nur Abends im Empfänger und Donor bereich an. Ab dem 3. Monat werde ich auf 5% Regaine Schaum umsteigen. Minoxidil setzte ich nur als (Placeob)Booster ein. Länger als 6-9 Monate werde ich das Zeug nicht verwenden.

Rötungen

Erfreulich ist, dass die Rötungen schon gut verblasst sind. Auf den Bildern schaut es schon sehr viel stärker aus, als es in der Realität der Fall ist. Angesprochen werde ich gar nicht auf Rötungen etc.

Donor

Der Donor hat sich schon leicht verbessert (bilde ich mir ein), aber es sollte sich doch noch einiges tun was den Donor angeht. Mir ist allerdings schon kurz nach der HT aufgefallen, dass ich im hinteren Tonsurbereich (nicht im Entnahmebereich) eine größere Beule habe, die mir allerdings keine Schmerzen verursacht. Nächste Woche habe ich einen Hautarzttermin wg. anderer Thematik, wo ich das ganze mal ansprechen werde.

Sport

(Fast) keine Einschränkungen mehr. Bis auf Kreuzheben, wo mir die Druckbelastung auf den Kopf dann doch noch zu hoch ist, traue ich mir wieder alles zu.

Ausblick

Ausfallen tun mir keine Haare mehr. Ich hoffe dass ich ein Frühstarter bin und sich das heftige Shedding nicht nachteilig auswirkt. Aber bin da guter Dinge, da ich durch meine Forenrecherche Fälle gesehen habe, die nach 2 Monaten ähnlich wie ich aussahen, aber dann einer hervorragendes Ergebnis hatten.

Bilder

File Attachments

1) [IMG-5091-min.JPG](#), downloaded 3285 times



2) [IMG-5092-min.JPG](#), downloaded 3386 times



Subject: Aw: FUE mit 1893 Grafts am 19.01.2018 27 Jahre
Posted by [Trevor Philips](#) on Wed, 28 Mar 2018 21:21:48 GMT
[View Forum Message](#) <> [Reply to Message](#)

Hey, das sieht ja soweit erstmal gut aus.

Bist du mit dem aktuellen Zustand zufrieden?

Ich habe nächsten Donnerstag meine Behandlung mit 1.200 Follikeleinheiten, mal schauen, wie es da wird. Aktuell ist das eine Mischung aus Anspannung und Freude.

Ich werde berichten...

Subject: Aw: FUE mit 1893 Grafts am 19.01.2018 27 Jahre
Posted by [oledawg](#) on Thu, 29 Mar 2018 01:32:25 GMT
[View Forum Message](#) <> [Reply to Message](#)

steveo282 schrieb am Mon, 29 January 2018 11:28Update Tag 10:

Die Krusten sind nun gestern Abend (Tag 9) zum Großteil abgegangen. Damit ist die Gefühlsachterbahn der "Krustenzeit" ersteinmal vorbei. Lediglich ein paar vereinzelt feine Krusten habe ich noch die an den Blütenstaub an Bienen erinnern. Die sollten heute Abend nach letztmaligen einweichen gelöst sein. Soweit bin ich ersteinmal sehr happy.

Bezüglich der kritischen Stelle bin ich nun auch wieder sorgenfrei. Das war tatsächlich nichts weiter als eine größere Kruste, die gestern Abend vollständig ohne Rückstände entfernt werden konnte.

Anbei nun Bilder von heute morgen. Genau getimed zum Arbeitsbeginn würde ich mal sagen. Die ersten Reaktionen habe ich auch schon erhalten

Ich selbst bin nun ziemlich zufrieden. Ich hoffe mit der Dichte ein schönes Ergebnis zu bekommen. Ich habe das Gefühl, dass sie sehr gleichmäßig verteilt worden ist.

Feedback ist immer willkommen.

hallo steveo,

Zunächst mal herzlichen Glückwunsch, viel Erfolg und noch mehr Geduld beim Durchwandern der "Ugly Duckling Phase"!

Ich bin gerade durch Zufall über Deine Post-Op Bilder gestolpert und da gerade in einem anderen Teil des Forums eine interessante Diskussion über Haarlinien Design läuft (https://www.alopezie.de/foren/transplant/index.php?t=msg&goto=132954/#msg_132954) bzw. (https://www.alopezie.de/foren/transplant/index.php?t=msg&goto=132956/#msg_132956) habe ich für mein Feedback mal etwas genauer hingeschaut. Hat der Doc etwas zu Deinen

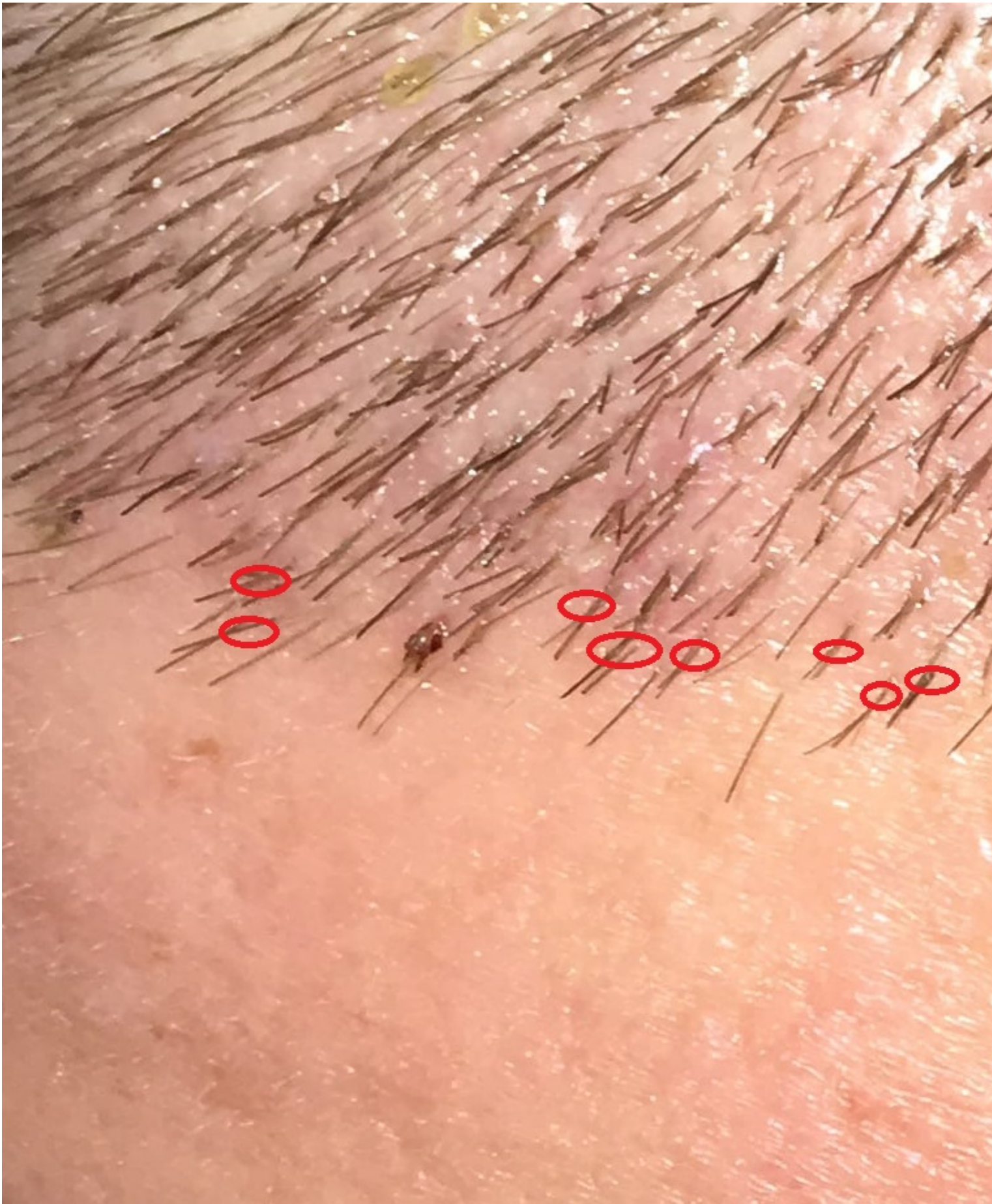Grafteigenschaften gesagt? Der Grund meiner Frage ist der wirklich außergewöhnlich hohe Anteil an Multis in der ersten Reihe. Dank Deiner hochauflösenden Photos konnte ich eben mal exemplarisch die Zweier und Dreier Grafts markieren und war doch relativ erstaunt...

Es ist übrigens in keinem Fall meine Absicht, Deinen Fall negativ darzustellen oder Dir Zweifel und Sorgen einzureden. Ganz im Gegenteil wünsche ich Dir gutes Wachstum und ein hoffentlich für Dich voll zufriedenstellendes Ergebnis. Für den Rest der Forenmitglieder und die Diskussion könnten so gute Post OP Bilder allerdings mE von großem Wert sein.

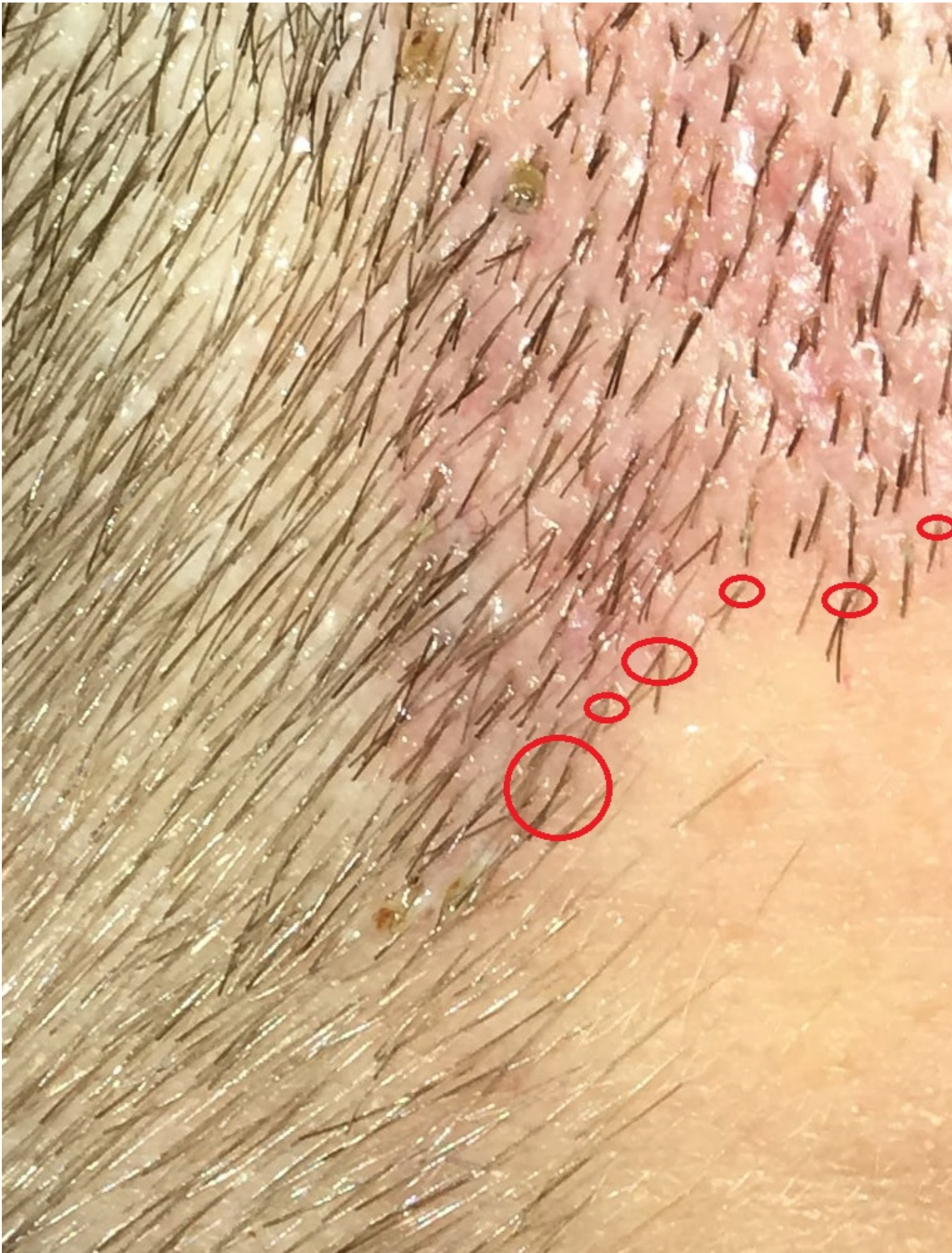In diesem Sinne Happy Growing,
oledawg

File Attachments

1) [IMG-4388_multismarked.jpg](#), downloaded 3226 times



2) [IMG-4389_multimark.jpg](#), downloaded 3173 times



Subject: Aw: FUE mit 1893 Grafts am 19.01.2018 27 Jahre
Posted by [steveo282](#) on Thu, 29 Mar 2018 15:09:03 GMT
[View Forum Message](#) <> [Reply to Message](#)

Hallo oledawg,

vielen Dank für dein genaues und kritisches Auge.

Bezüglich der Aussage von Dr. Demirsoy zu meiner Grafteigenschaft kann ich mich nicht mehr genau erinnern. Ich habe jedoch noch explizit nachgefragt und meine mich zu erinnern, dass ich "viele 2er und 3er Grafts" hätte.

Ich denke auch dass es, trotz meiner hochauflösenden Bilder schwierig ist zu urteilen, ob es nun 1er, 2er oder 3er Grafts sind. Gerade zur Mitte des Haaransatzes kommt ja mein eigenes Haar dazu, hier hat der Doc verdichtet, also wird es gerade dort nicht leicht sein zu sagen, ob es sich nun um ein 1er Graft, welches sehr dicht neben einem nativen Haar gesetzt wurde, oder um einen 2er Graft handelt.

In den Ecken könnte das schon eher beurteilt werden.

Dennoch ist es für mich kein Anlass zur Beunruhigung, werde das aber im Auge behalten und weiter dokumentieren.

Subject: Aw: FUE mit 1893 Grafts am 19.01.2018 27 Jahre
Posted by [einstein](#) on Thu, 29 Mar 2018 15:38:02 GMT
[View Forum Message](#) <> [Reply to Message](#)

oledawg schrieb am Thu, 29 March 2018 03:32
hallo steveo,

Zunächst mal herzlichen Glückwunsch, viel Erfolg und noch mehr Geduld beim Durchwandern der "Ugly Duckling Phase"!

Ich bin gerade durch Zufall über Deine Post-Op Bilder gestolpert und da gerade in einem anderen Teil des Forums eine interessante Diskussion über Haarlinien Design läuft (https://www.alopezie.de/foren/transplant/index.php?t=msg&goto=132954/#msg_132954) bzw. (https://www.alopezie.de/foren/transplant/index.php?t=msg&goto=132956/#msg_132956) habe ich für mein Feedback mal etwas genauer hingeschaut. Hat der Doc etwas zu Deinen Grafteigenschaften gesagt? Der Grund meiner Frage ist der wirklich außergewöhnlich hohe Anteil an Multis in der ersten Reihe. Dank Deiner hochauflösenden Photos konnte ich eben mal exemplarisch die Zweier und Dreier Grafts markieren und war doch relativ erstaunt...

Es ist übrigens in keinem Fall meine Absicht, Deinen Fall negativ darzustellen oder Dir Zweifel und Sorgen einzureden. Ganz im Gegenteil wünsche ich Dir gutes Wachstum und ein hoffentlich für Dich voll zufriedenstellendes Ergebnis. Für den Rest der Forenmitglieder und die Diskussion könnten so gute Post OP Bilder allerdings mE von großem Wert sein.

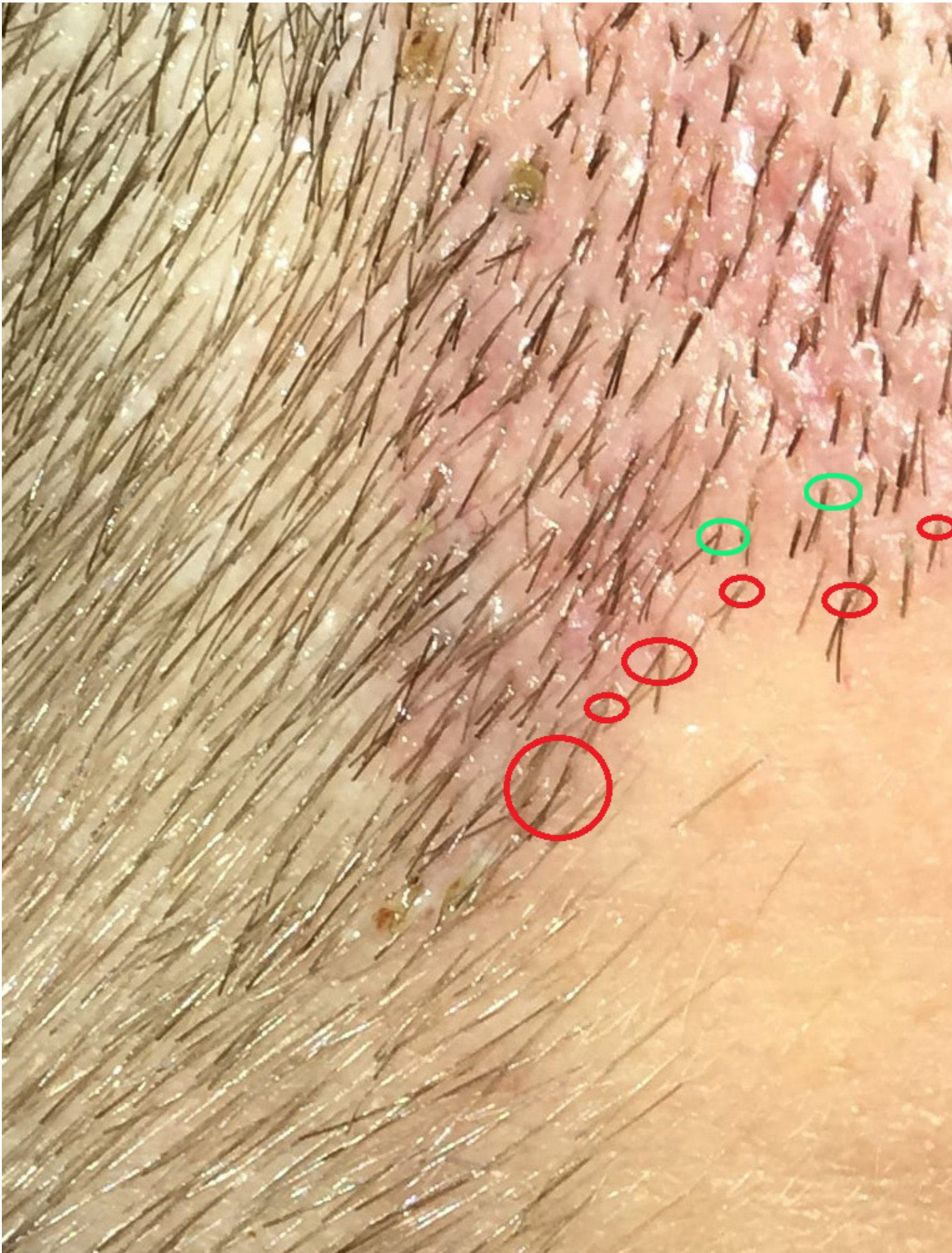In diesem Sinne Happy Growing,
oledawg

mit den gemachten aussagen von oledawg schließe ich mich zu 100% an. genau aus diesem grunde habe ich grad auch meinen built-in augenscanner über deine bilder drüberlaufen lassen und noch ein paar multis gefunden (auf den fotos grün markiert), die bei einer 100% natürlichen haarlinie nicht unbedingt dahin gehören, wo sie gerade sitzen.

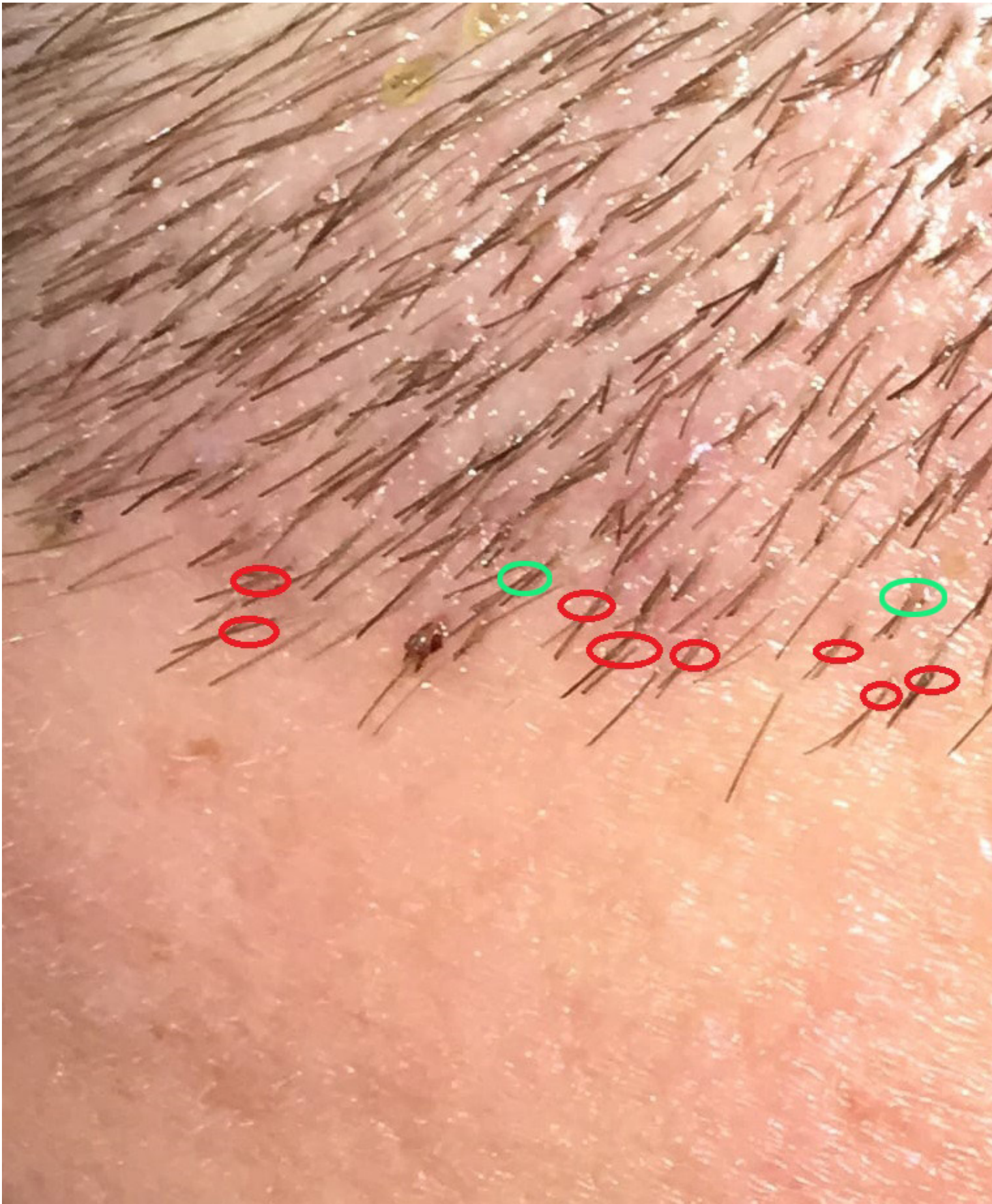doch wie schon von oledawg erwähnt, kein grund zur panik. ist alles nur eine frage des qualitätsanspruches, den man hat. und der ist bekanntlich sehr sehr unterschiedlich.

File Attachments

1) [multigrafts_links_markiert.jpg](#), downloaded 3049 times



2) [multigrafts_rechts_markiert.jpg](#), downloaded 3168 times



Subject: Aw: FUE mit 1893 Grafts am 19.01.2018 27 Jahre
Posted by [steveo282](#) on Thu, 29 Mar 2018 16:21:44 GMT
[View Forum Message](#) <> [Reply to Message](#)

Ja gut, leider kenne ich meinen Graftcount nicht. Angenommen ich hätte nur sehr wenige 1er Grafts und tatsächlich überwiegend 2er und 3er Grafts.

Wo will man in diesem Fall 1er Graft hernehmen um eine Haarlinie mit ausschließlich 1er Grafts zu gestalten und gleichzeitig eine ausreichende Dichte zu erzielen?

Auch mein Qualitätsanspruch ist im übrigen sehr hoch, ich Maße mir jedoch erst 1 Jahr nach meinem Operationstermin an, ein (Qualitäts)Urteil zu fällen.

Subject: Aw: FUE mit 1893 Grafts am 19.01.2018 27 Jahre
Posted by [Gasthörer](#) on Thu, 29 Mar 2018 22:50:06 GMT
[View Forum Message](#) <> [Reply to Message](#)

steveo282 schrieb am Thu, 29 March 2018 18:21

Wo will man in diesem Fall 1er Graft hernehmen um eine Haarlinie mit ausschließlich 1er Grafts zu gestalten und gleichzeitig eine ausreichende Dichte zu erzielen?

Wie in dem zugehörigen Thread diskutiert, kann man die Singles durch teilen der Multis erzeugen.

Das ist eben ein Qualitätsmerkmal auf das man nicht 1 Jahr warten muss. Das sieht man sofort. ABER: Man kann eben auch nicht erwarten für kleines Preis den gleichen Aufwand zu bekommen wie bei einer viel teureren Klinik. Irgendwoher muss der Preisunterschied ja auch kommen.

Subject: Aw: FUE mit 1893 Grafts am 19.01.2018 27 Jahre
Posted by [oledawg](#) on Fri, 30 Mar 2018 02:17:22 GMT
[View Forum Message](#) <> [Reply to Message](#)

steveo282 schrieb am Thu, 29 March 2018 18:21 Ja gut, leider kenne ich meinen Graftcount nicht. Angenommen ich hätte nur sehr wenige 1er Grafts und tatsächlich überwiegend 2er und 3er Grafts.

Wo will man in diesem Fall 1er Graft hernehmen um eine Haarlinie mit ausschließlich 1er Grafts zu gestalten und gleichzeitig eine ausreichende Dichte zu erzielen?

Auch mein Qualitätsanspruch ist im übrigen sehr hoch, ich Maße mir jedoch erst 1 Jahr nach meinem Operationstermin an, ein (Qualitäts)Urteil zu fällen.

Hallo steveo282,

Ok, schade. Ich dachte Du hast evtl. von Dr. Demirsoy dazu weitere Infos. Wenn ich mir das Gesamtbild anschau (das übrigens von der Dichte und Setzrichtung auf den ersten Blick zumindest ordentlich aussieht) kommen für mich auch nur diese zwei Erklärungen in Frage. Da ich generell praktisch keine Singles sehe, hattest Du entweder sehr wenige 1er im Donor oder es wurden bewusst nur Multis extrahiert.

Das alles ist jetzt mE aber kein absoluter Beinbruch. Falls "alles" anwächst könntest Du da dann auch mit überschaubarem Aufwand bei einem Haarlinienspezialisten für den "soft touch" nacharbeiten lassen - insofern es Dich überhaupt stört.

Liebe Grüße,
oledawg

Subject: Aw: FUE mit 1893 Grafts am 19.01.2018 27 Jahre
Posted by [Trevor Philips](#) on Fri, 30 Mar 2018 09:20:35 GMT
[View Forum Message](#) <> [Reply to Message](#)

Doof gefragt wie erkennt ihr da genau 2er und 3er?

Mit bloßen Auge sehe ich auf seinen Bildern jetzt nicht wirklich ein Unterschied.

Ich meine, es ist interessant, wie es aussieht, wenn die Haare voll sind. Wie würde sich hier eine Unnatürlichkeit zeigen später?

Meine Frage zielt auch dahingehend ab, weil ich nächste Woche auch meine Behandlung habe. Wie schaut es hier prinzipiell mit verschiedenen Haarstrukturen aus? Ich hab bspw. recht krauses lockiges Haar.

Subject: Aw: FUE mit 1893 Grafts am 19.01.2018 27 Jahre
Posted by [steveo282](#) on Tue, 17 Apr 2018 08:34:34 GMT
[View Forum Message](#) <> [Reply to Message](#)

Kurzes Update: 12,5 Wochen - knapp 3 Monate Post OP

Besonders viel hat sich noch nicht getan. Ein kurzzeitiger Wachstumsschub setzte ca 2,5 Monate Post OP ein, seitdem tut sich allerdings nicht sonderlich viel. Ich warte also noch auf das große Wachstum.

Bilder sind mit der Frontkamera geschossen und daher nicht besonders aussagekräftig. Gibt aber eh nicht viel zu zeigen, für einen ersten Eindruck langt es denke ich. auf den Bildern schaut es besser (dichter) aus als es ist.

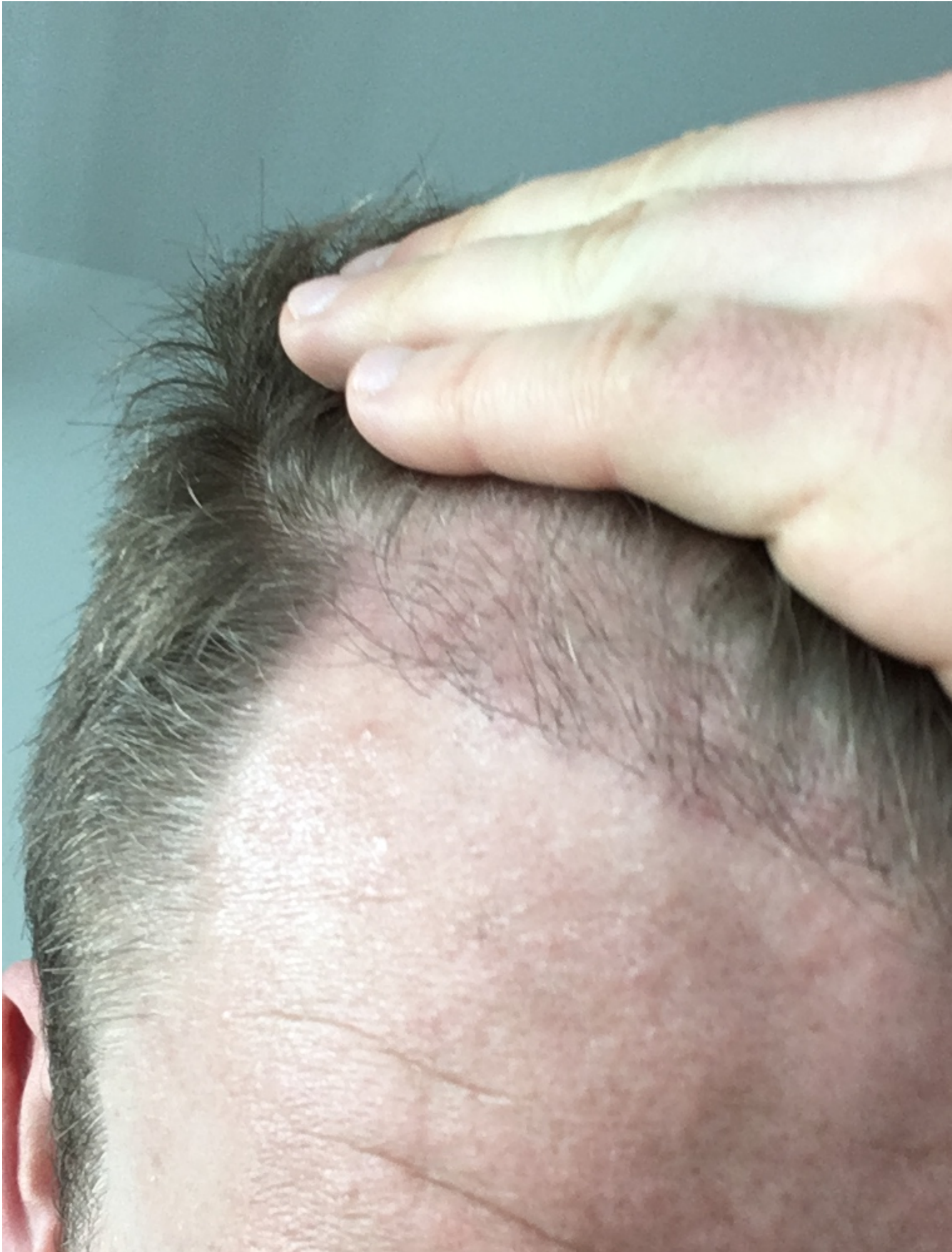Zur Multis-in-der-Front-Thematik: Ein paar 2er konnte ich tatsächlich erkennen, allerdings stört das die Optik bislang nicht sonderlich. Die Frage werde ich mir beim Endresultat stellen, ob es mich nun stört oder nicht.

Was mich allerdings jetzt schon stört, ist ein gesetzes 2 er Graft vorne mittig-links, dass nicht der Wuchsrichtung entspricht und schon ins Auge fällt. Vielleicht gibt sich das noch.

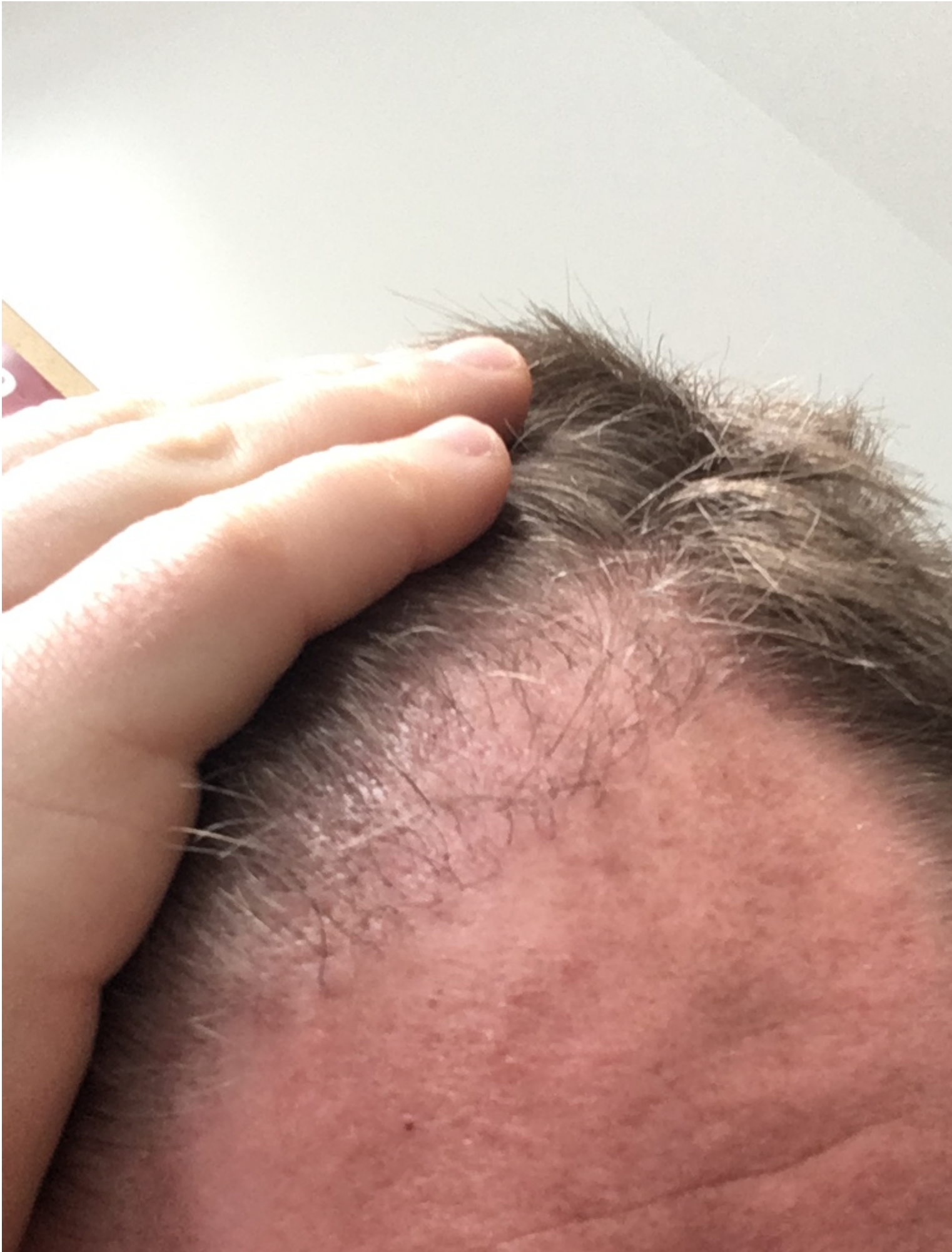Der Donor bereitet mir weiterhin noch Sorgen. Trotz der "geringen" Graftentnahme sieht man auch bei einer Länge von nun über 1cm am Hinterkopf eine Ausdünnung. Ich hoffe weiterhin, dass es sich hierbei um Shockloss und Follikel die der transection zum Opfer gefallen sind und in den nächsten Wochen/Monaten wieder kommen.

File Attachments

1) [IMG-5654.JPG](#), downloaded 2791 times



2) [IMG-5656.JPG](#), downloaded 2763 times



Subject: Aw: FUE mit 1893 Grafts am 19.01.2018 27 Jahre
Posted by [Glatzfratz](#) on Tue, 17 Apr 2018 11:11:42 GMT
[View Forum Message](#) <> [Reply to Message](#)

Ja dauert noch. Klar ist auch einiges zu bemängeln..... aber du bist jung und hast dich wohl bewusst für einen der günstigsten Anbieter entschieden. In Belgien hättest du sicherlich eine natürlichere Haarlinie bekommen, aber dafür etwa 10.000 Euro bezahlt. Mit 27J ist das schon ein Brett.

Du wirst dich im Leben sowieso noch 2-3 mal der Prozedur unterziehen müssen, du bist jung und dein AGA geht weiter. (Tonsur, Front nachverdichten, (Haarlinie nachbessern))... also kein Beinbruch, aber würde schonmal anfangen zu sparen. etwa 20.000€ brauchst du noch im Leben für das Thema, wenn es gut werden soll.

Subject: Aw: FUE mit 1893 Grafts am 19.01.2018 27 Jahre
Posted by [_Mario](#) on Tue, 17 Apr 2018 11:36:21 GMT
[View Forum Message](#) <> [Reply to Message](#)

Keine Panik, bist noch sehr früh dran - da kommt der Schub erst noch!

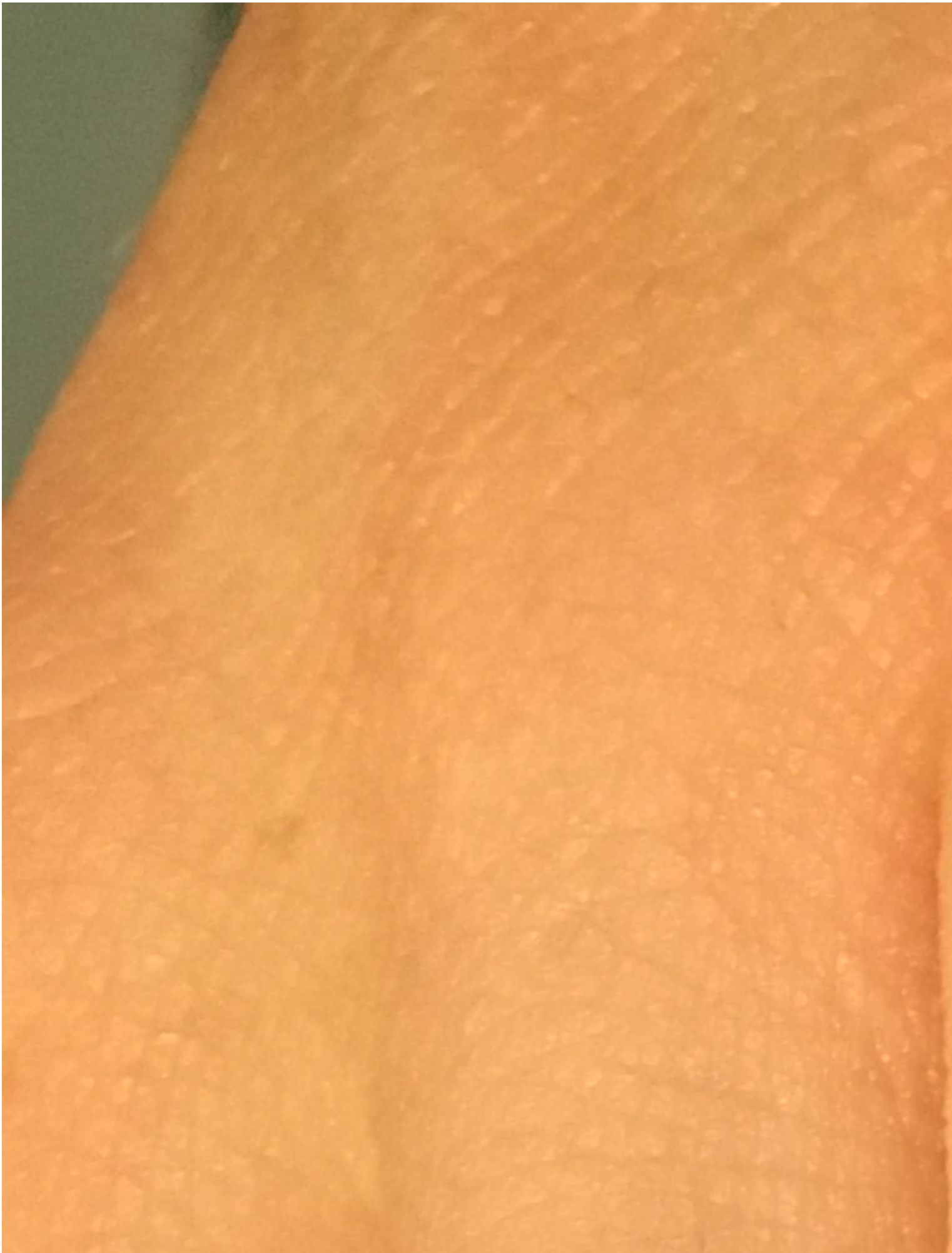Subject: Aw: FUE mit 1893 Grafts am 19.01.2018 27 Jahre
Posted by [steveo282](#) on Fri, 18 May 2018 17:51:49 GMT
[View Forum Message](#) <> [Reply to Message](#)

Update 4 Monate Post OP:

Ich warte immernoch auf den großen Schub. Es ist schon eine Veränderung feststellbar, allerdings hatte ich die Hoffnung dass ich zu diesem Zeitpunkt schon weiter fortgeschritten bin. Ich bin gefühlt bei etwa 40% des Wachstums, es muss also noch einiges kommen.. allerdings sehe ich, wie auch weiter oben beschrieben seit Wochen kein Anzeichen von Neuwachstum. Klar, die bestehenden Grafts wachsen weiter, aber ich kann genau einen Stoppel feststellen, der auch nicht wachsen will.

File Attachments

1) [D6AA5288-3AC9-4D5D-9E9B-3E354261287D.jpeg](#), downloaded 2664 times



Subject: Aw: FUE mit 1893 Grafts am 19.01.2018 27 Jahre
Posted by [Kevin19](#) on Fri, 18 May 2018 21:23:51 GMT
[View Forum Message](#) <> [Reply to Message](#)

ich bin überzeugt davon das da mehr ist als ein stoppel du siehst sie nur nicht...

mach mal eine nahaufnahme mit blitz mit einer guten kamera (reicht ab iphone se/6)

dann zoom mal rein.... die meisten neuen sind erstamö viel feiner und nicht pigmentiert.... die werden erst noch mit der zeit zu kräftigen drahtseilen!!

juckt und zwickt es den ordentlich?

Subject: Aw: FUE mit 1893 Grafts am 19.01.2018 27 Jahre
Posted by [steveo282](#) on Tue, 22 May 2018 06:28:17 GMT
[View Forum Message](#) <> [Reply to Message](#)

Kevin, das ist meine Hoffnung momentan.

Eine Handvoll Stoppeln kann ich erkennen, aber es ist für meinen Geschmack zu wenig. Da muss noch deutlich mehr kommen.. aber ich übe mich weiterhin in Geduld.

Bis Monat 5,5 - 6 (versuche) ich mich erstmal nicht verrückt zu machen.
Hier nochmal ein besseres Bild von der besseren linken Seite.

Ein jucken/zwicken nehme ich vereinzelt war, jedoch nicht sonderlich intensiv.

File Attachments

1) [IMG-6207-min.JPG](#), downloaded 624 times



Subject: Aw: FUE mit 1893 Grafts am 19.01.2018 27 Jahre
Posted by [einstein](#) on Tue, 22 May 2018 11:16:41 GMT
[View Forum Message](#) <> [Reply to Message](#)

steveo282 schrieb am Tue, 17 April 2018 10:34Kurzes Update: 12,5 Wochen - knapp 3 Monate
Post OP

Was mich allerdings jetzt schon stört, ist ein gesetzes 2 er Graft vorne mittig-links, dass nicht der Wuchsrichtung entspricht und schon ins Auge fällt. Vielleicht gibt sich das noch.

in dieser hinsicht wäre jeder zugesprochene trost leider unehrlich:

ob ein graft entsprechend der natürlichen wuchsrichtung wächst oder nicht entscheidet sich zum zeitpunkt des einsetzen des grafts. also ob der graft richtig gesetzt wurde.

leider ist das nicht immer so ohne weiteres zu erkennen. wenn du dich mehr dazu interessierst, dann gibt es unter dem folgenden thread mehr infos zum lesen: "100% natürliche haarlinien..."

Subject: Aw: FUE mit 1893 Grafts am 19.01.2018 27 Jahre
Posted by [einstein](#) on Tue, 22 May 2018 11:25:30 GMT
[View Forum Message](#) <> [Reply to Message](#)

steveo282 schrieb am Fri, 18 May 2018 19:51Update 4 Monate Post OP:

Ich warte immernoch auf den großen Schub. Es ist schon eine Veränderung feststellbar, allerdings hatte ich die Hoffnung dass ich zu diesem Zeitpunkt schon weiter fortgeschritten bin. Ich bin gefühlt bei etwa 40% des Wachstums, es muss also noch einiges kommen.. allerdings sehe ich, wie auch weiter oben beschrieben seit Wochen kein Anzeichen von Neuwachstum. Klar, die bestehenden Grafts wachsen weiter, aber ich kann genau einen Stoppel feststellen, der auch nicht wachsen will.

mit regelmäßiger beobachtung der grafts inklusive evtl. damit verbundenen zauberwachstumsbeschwörungsformeln lassen sich die neu transplantierten grafts nun mal nicht früher aus ihrem in der regel 6-7 monatigen winterschlaf reissen:

da musst du dich einfach bis juli / august gedulden. eventuell zwischendurch tee trinken. oder cappuccino. in jedem fall das leben weiterhin genießen - gerade jetzt, wo die warme jahreszeit ansteht.

das gleiche gllt übrigens auch für deinen shockloss.

Subject: Aw: FUE mit 1893 Grafts am 19.01.2018 27 Jahre
Posted by [markymarc123](#) on Fri, 14 Sep 2018 04:41:16 GMT
[View Forum Message](#) <> [Reply to Message](#)

irgendein Update?

Subject: Aw: FUE mit 1893 Grafts am 19.01.2018 27 Jahre
Posted by [steveo282](#) on Mon, 17 Sep 2018 13:46:16 GMT
[View Forum Message](#) <> [Reply to Message](#)

Ich bin ziemlich zufrieden. Meine rechte Seite ist etwas besser/dichter als meine linke, aber dennoch bin ich rundum recht zufrieden. Evtl. Multis fallen mir gar nicht auf bzw. empfinde ich diese auch nicht als störend.

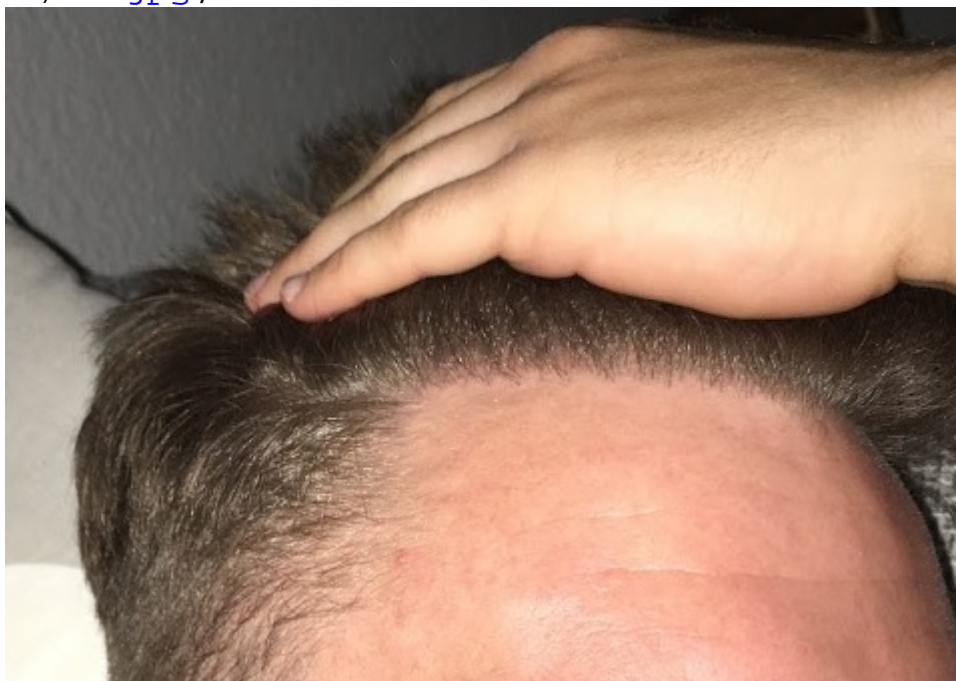Donor dürfte sich auch erholt haben. Ein vollumfänglicheres Update mache ich, wenn ich mal mehr Zeit habe.

Bis dahin müsst ihr euch mit den beiden aktuellen Bildern begnügen.

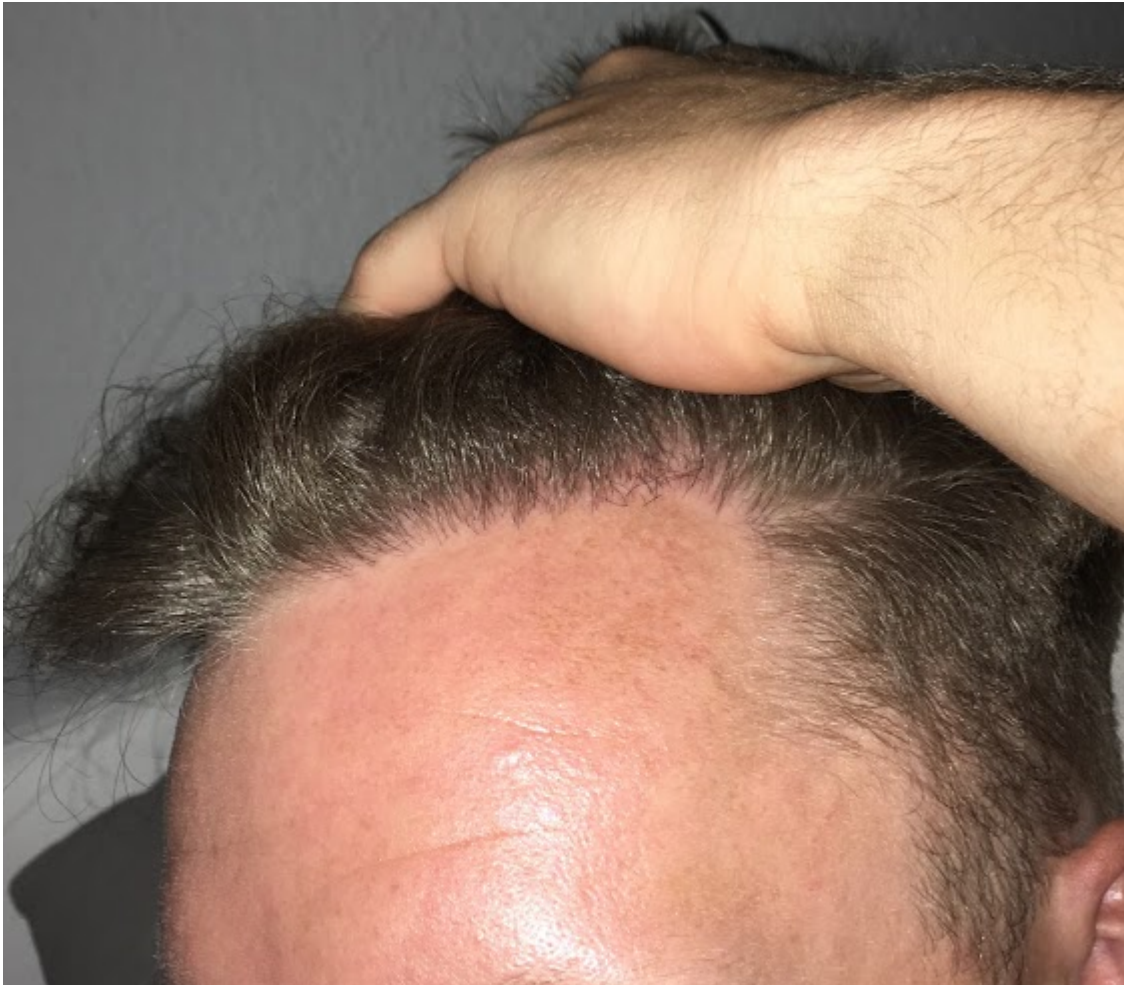Von denen, die von meiner HT wussten, bekomme ich durchweg positives Feedback.

File Attachments

1) [1.jpg](#), downloaded 1010 times



2) [2.png](#), downloaded 902 times



Subject: Aw: FUE mit 1893 Grafts am 19.01.2018 27 Jahre
Posted by [voyyagexx11](#) on Mon, 17 Sep 2018 16:24:54 GMT
[View Forum Message](#) <> [Reply to Message](#)

Wow, sieht echt Mega aus. Glückwunsch :)
Ich bin momentan 4,5 Monate Post OP und mein Status sieht sehr vergleichbar aus mit deinem, als du das 4 Monats-Update gemacht hast. Aus reinem Interesse, wann hattest du denn diesen "Schub", wo die Dichte so erheblich zugenommen hat?

LG

Subject: Aw: FUE mit 1893 Grafts am 19.01.2018 27 Jahre
Posted by [steveo282](#) on Tue, 18 Sep 2018 07:03:20 GMT
[View Forum Message](#) <> [Reply to Message](#)

Also einen richtigen Schub habe ich etwas später als die meisten erfahren. So ca 4,5 - 5 Monate hat es gedauert bis es dann richtig losging.

Auch im 7 Monat hab ich nochmal Veränderungen wahrgenommen.

Subject: Aw: FUE mit 1893 Grafts am 19.01.2018 27 Jahre
Posted by [cilds2012](#) on Wed, 21 Apr 2021 12:00:13 GMT
[View Forum Message](#) <> [Reply to Message](#)

Hallo,

ich hoffe, du schaust hier öfter nochmal rein! :)
Wie geht es dir Jahre später? Hast du neue Fotos zur Verfügung?

Ich wäre dir sehr dankbar.
