
Subject: FUE am 25.01.2016 - 3635 Grafts - Aktuell nach fast 2 Jahren

Posted by [eltazo88](#) on Sat, 20 Jan 2018 16:37:48 GMT

[View Forum Message](#) <> [Reply to Message](#)

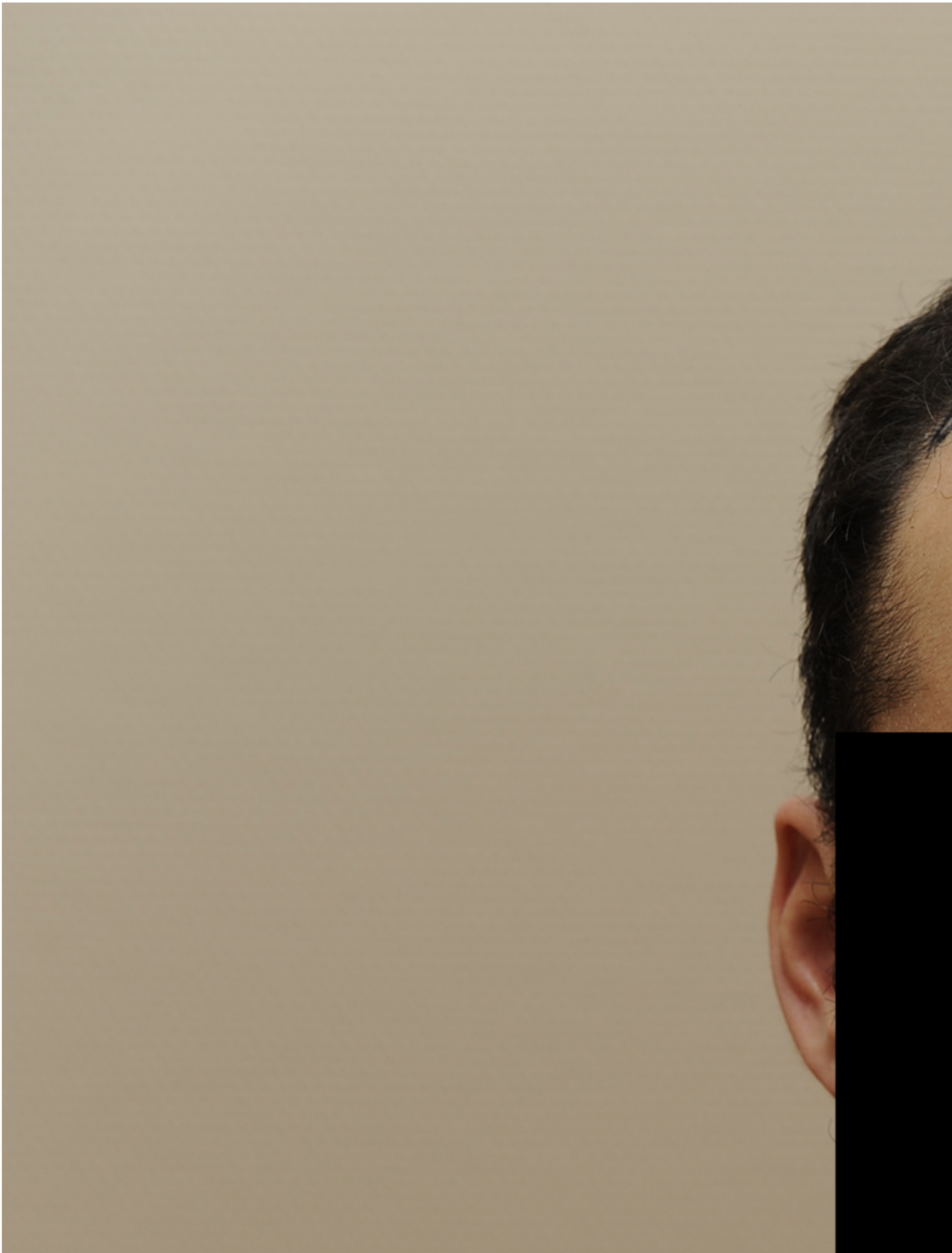Hallo zusammen,

vor fast 2 Jahren habe ich mir die OP bei Herrn Demirsoy machen lassen. Jetzt wollte ich den Stand nach fast 2 Jahren mal mit euch teilen

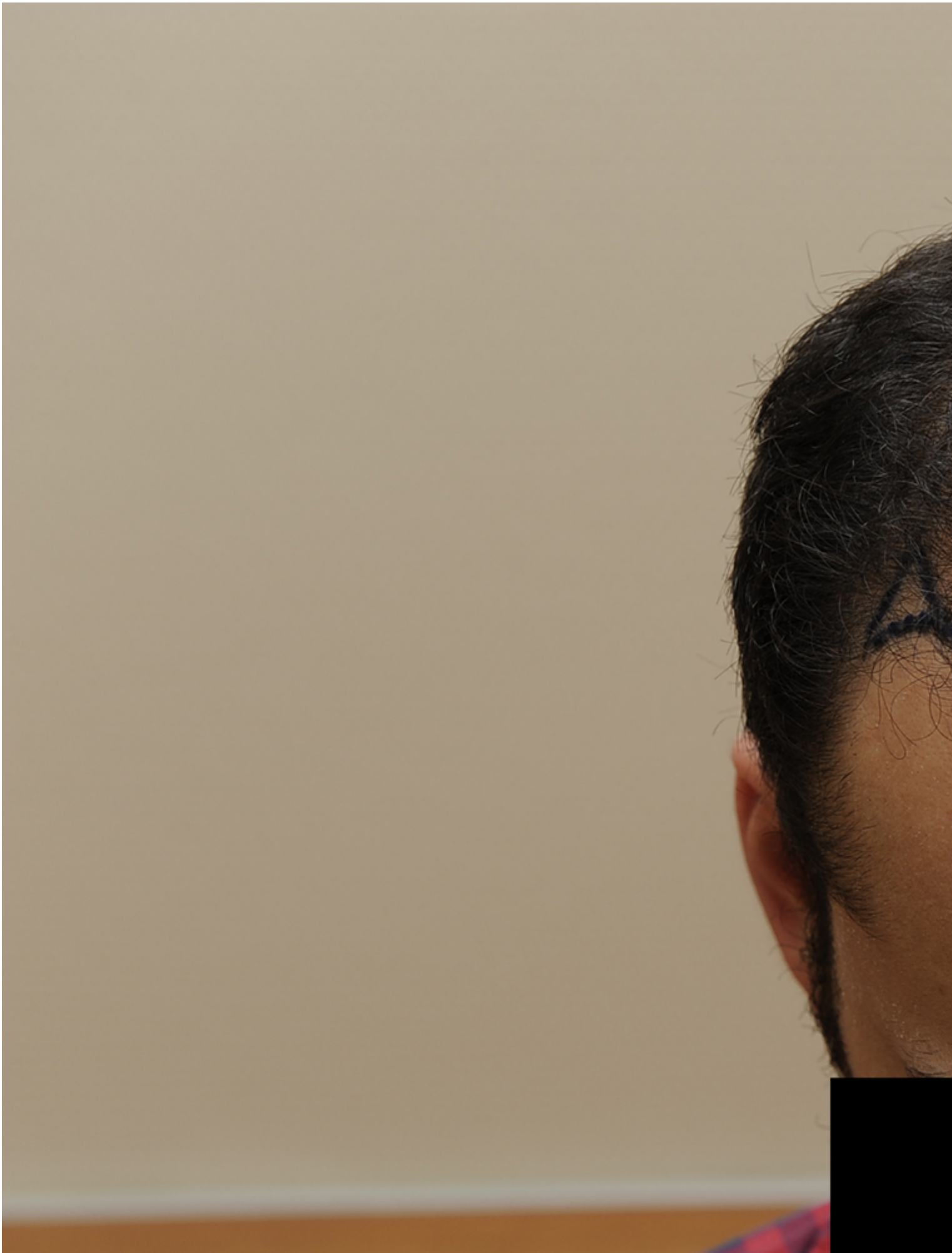hier erstmal die Bilder vor meiner OP:

File Attachments

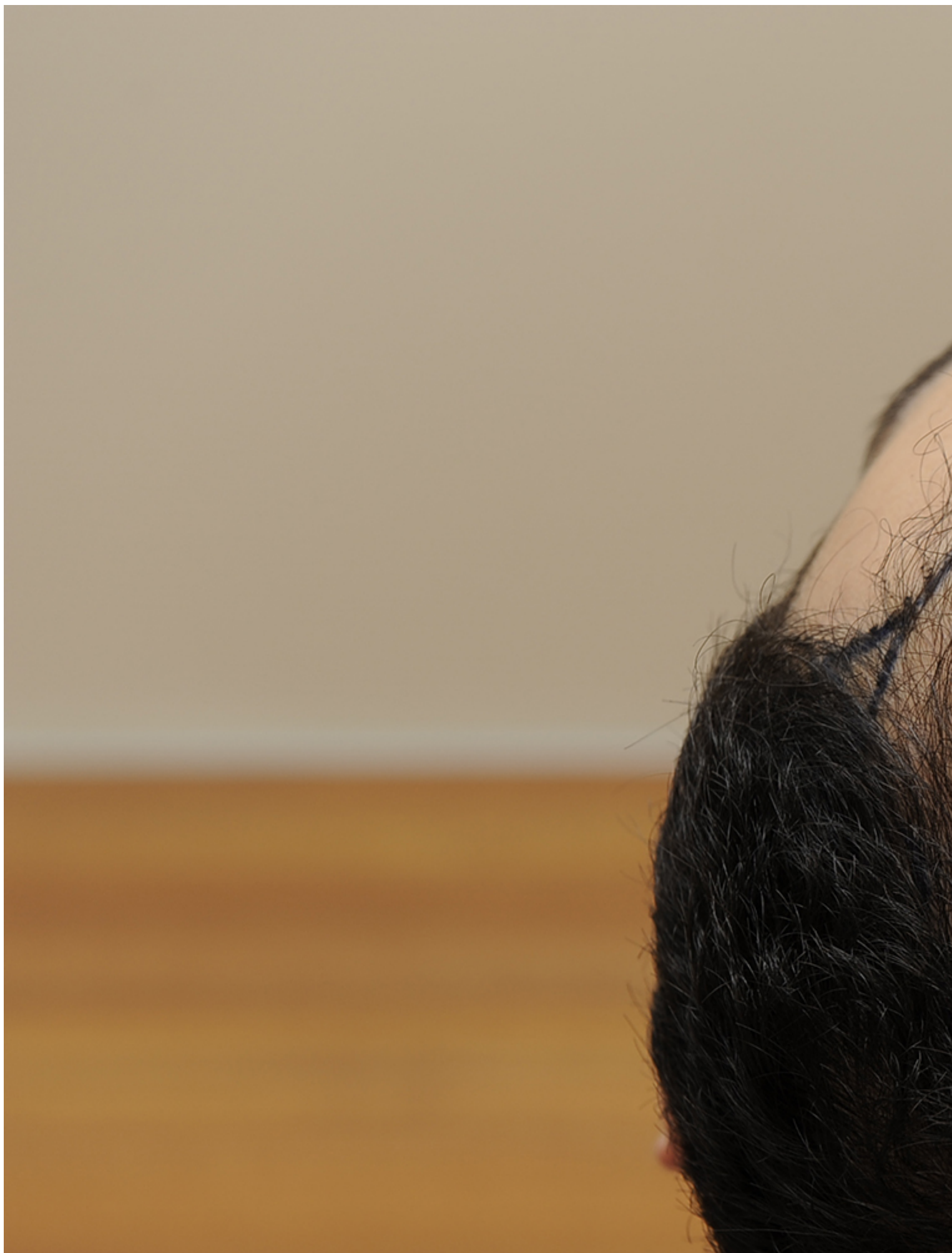1) [vorher_1.jpg](#), downloaded 1736 times



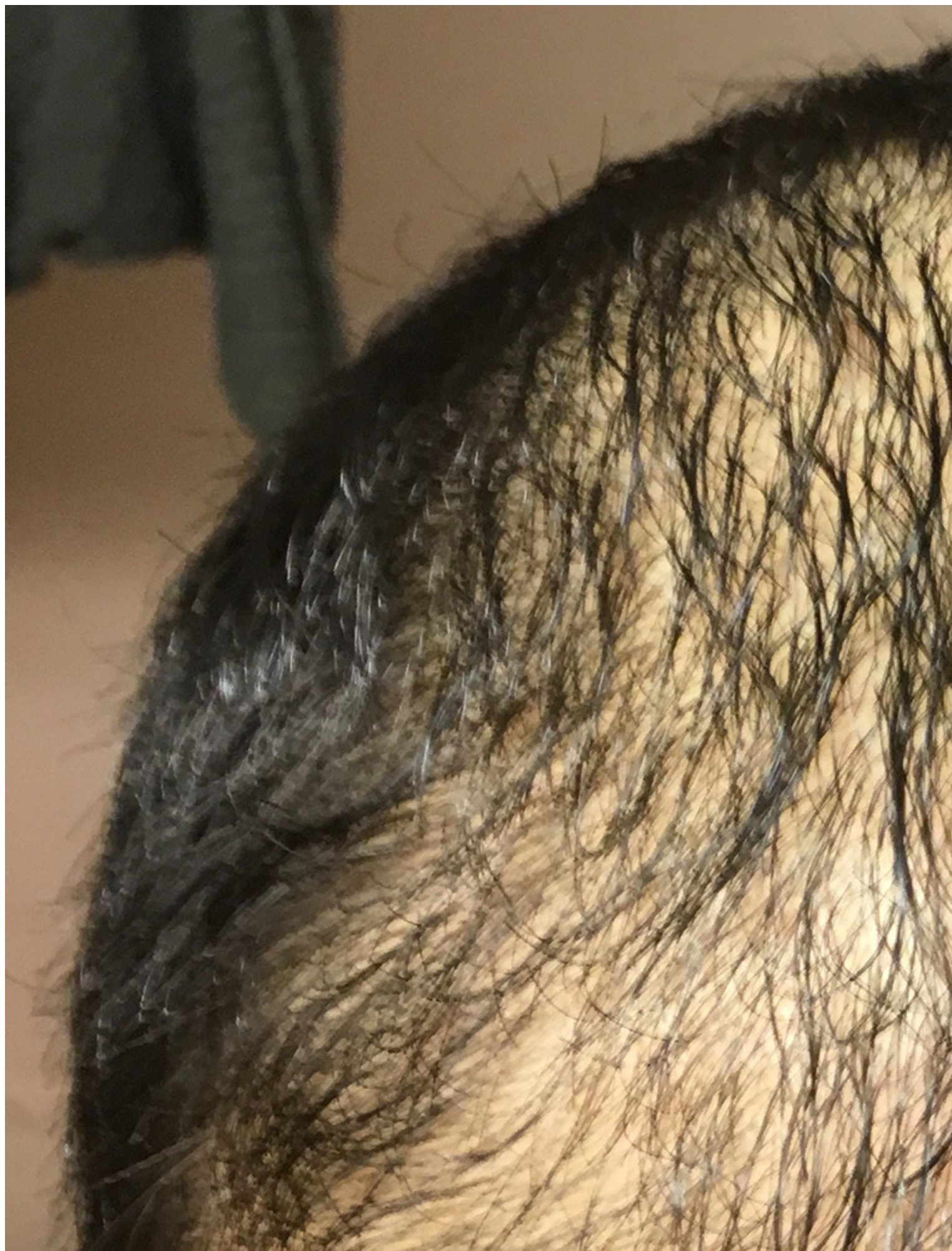2) [vorher_2.jpg](#), downloaded 1703 times



3) [vorher_3.jpg](#), downloaded 1681 times



4) [vorher_4.jpg](#), downloaded 1716 times




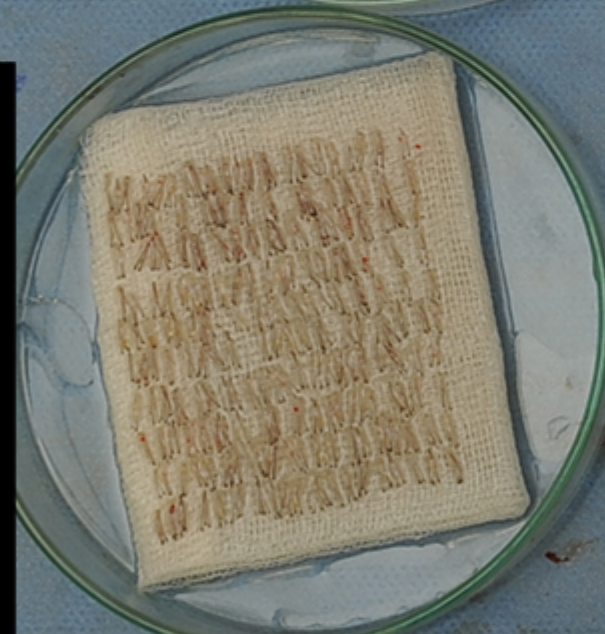
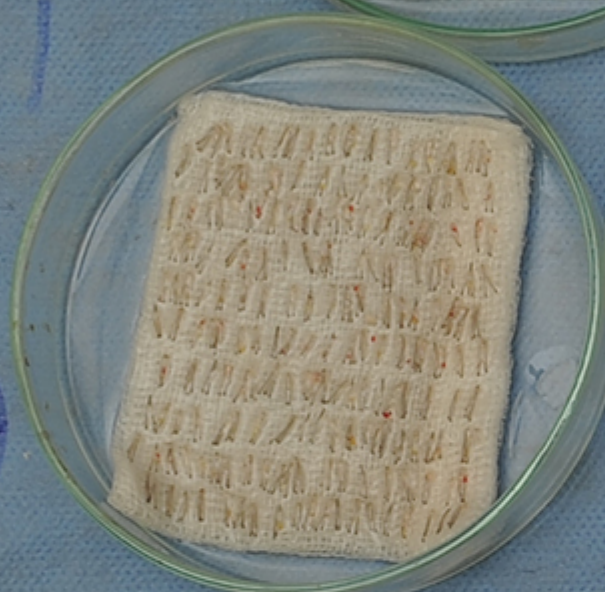
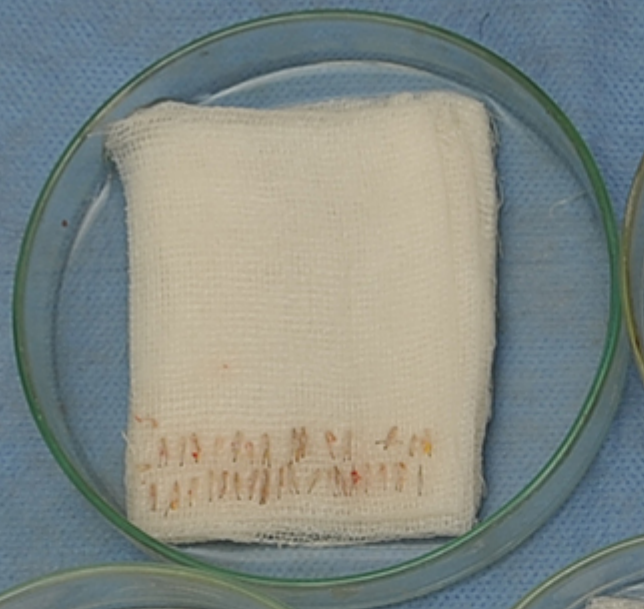
Subject: Aw: FUE am 25.01.2016 - 3635 Grafts - Aktuell nach fast 2 Jahren
Posted by [eltazo88](#) on Sat, 20 Jan 2018 16:43:23 GMT
[View Forum Message](#) <> [Reply to Message](#)

hier die Bilder nach der OP:

File Attachments

1) [op_1.jpg](#), downloaded 1665 times

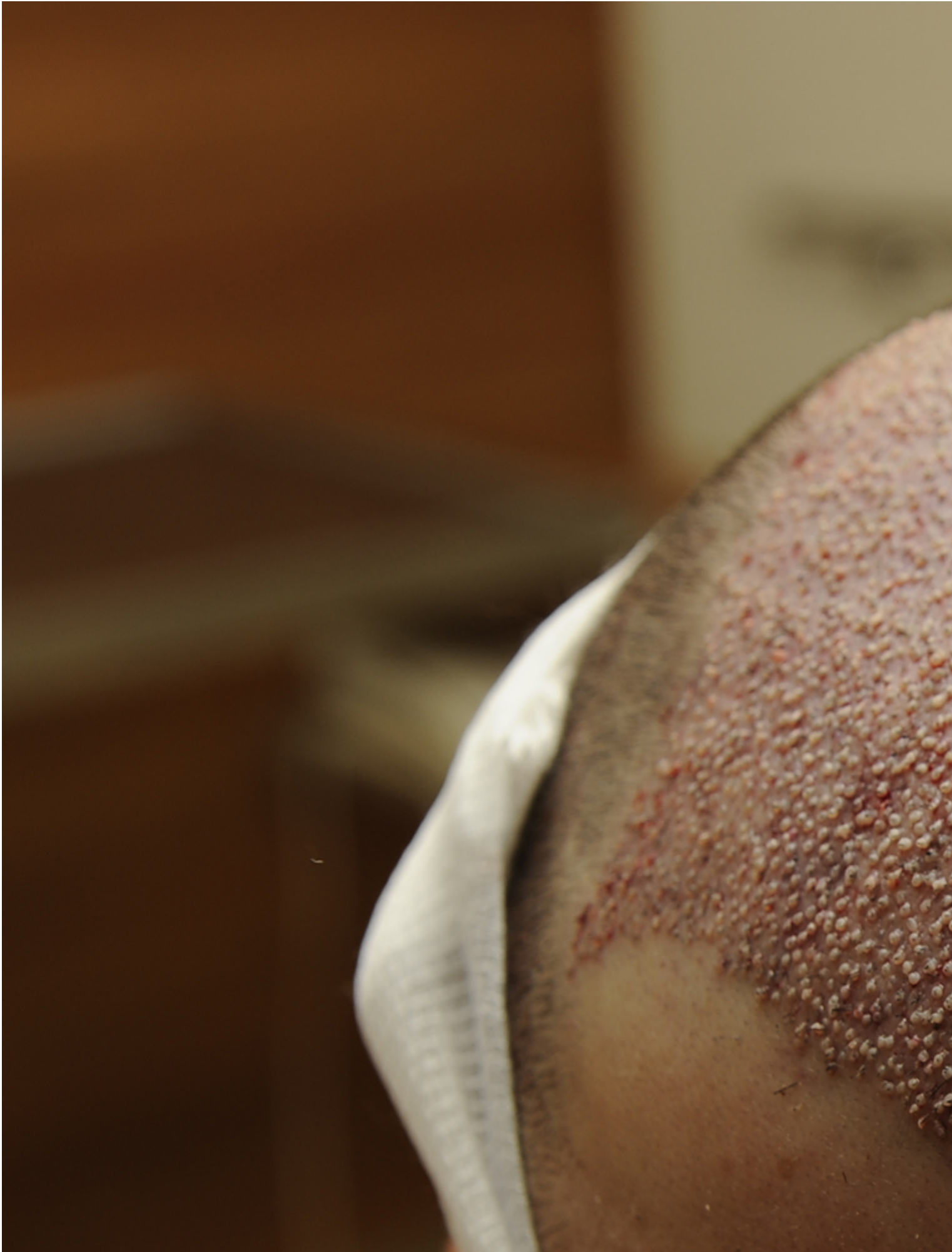533



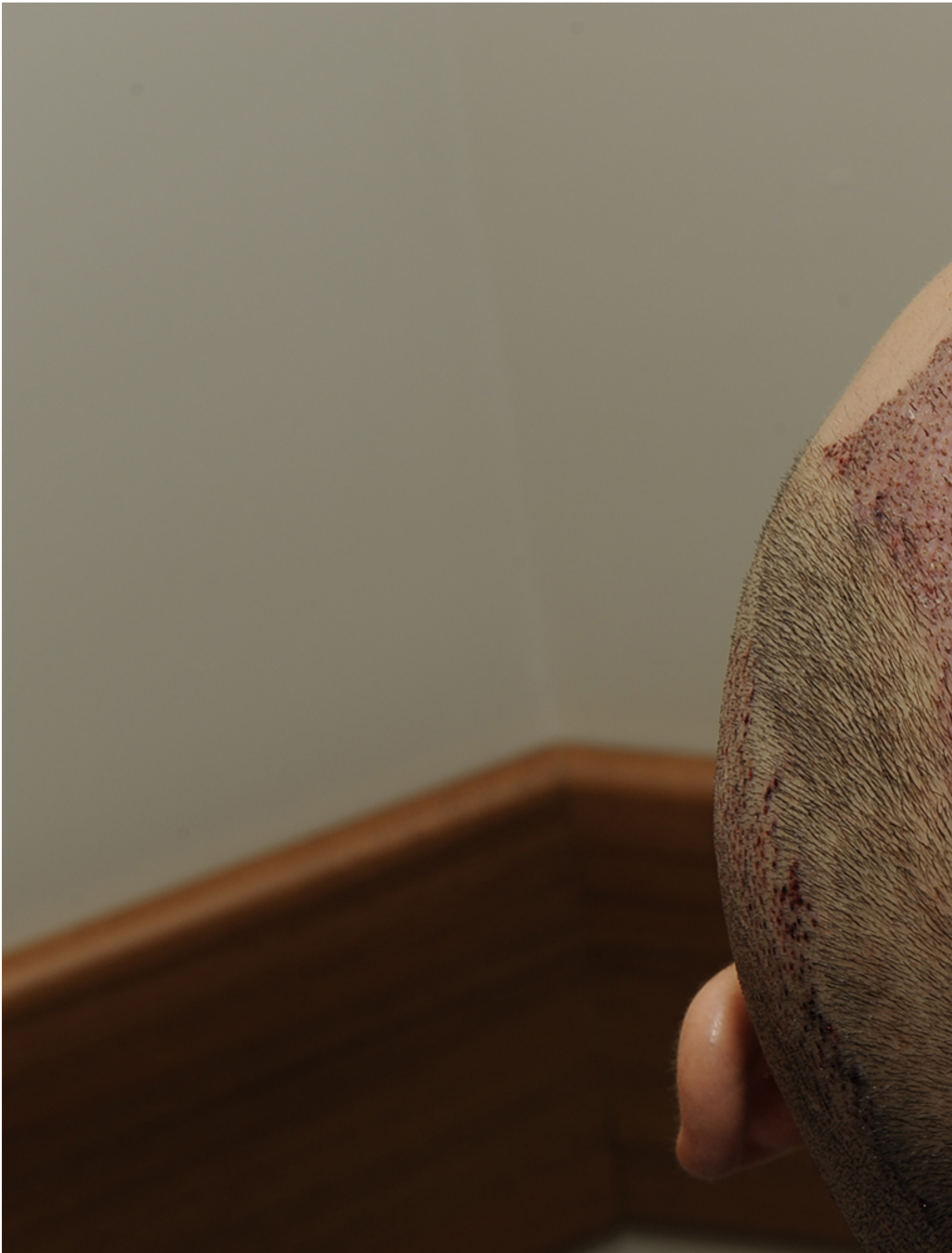2) [op_2.jpg](#), downloaded 1632 times



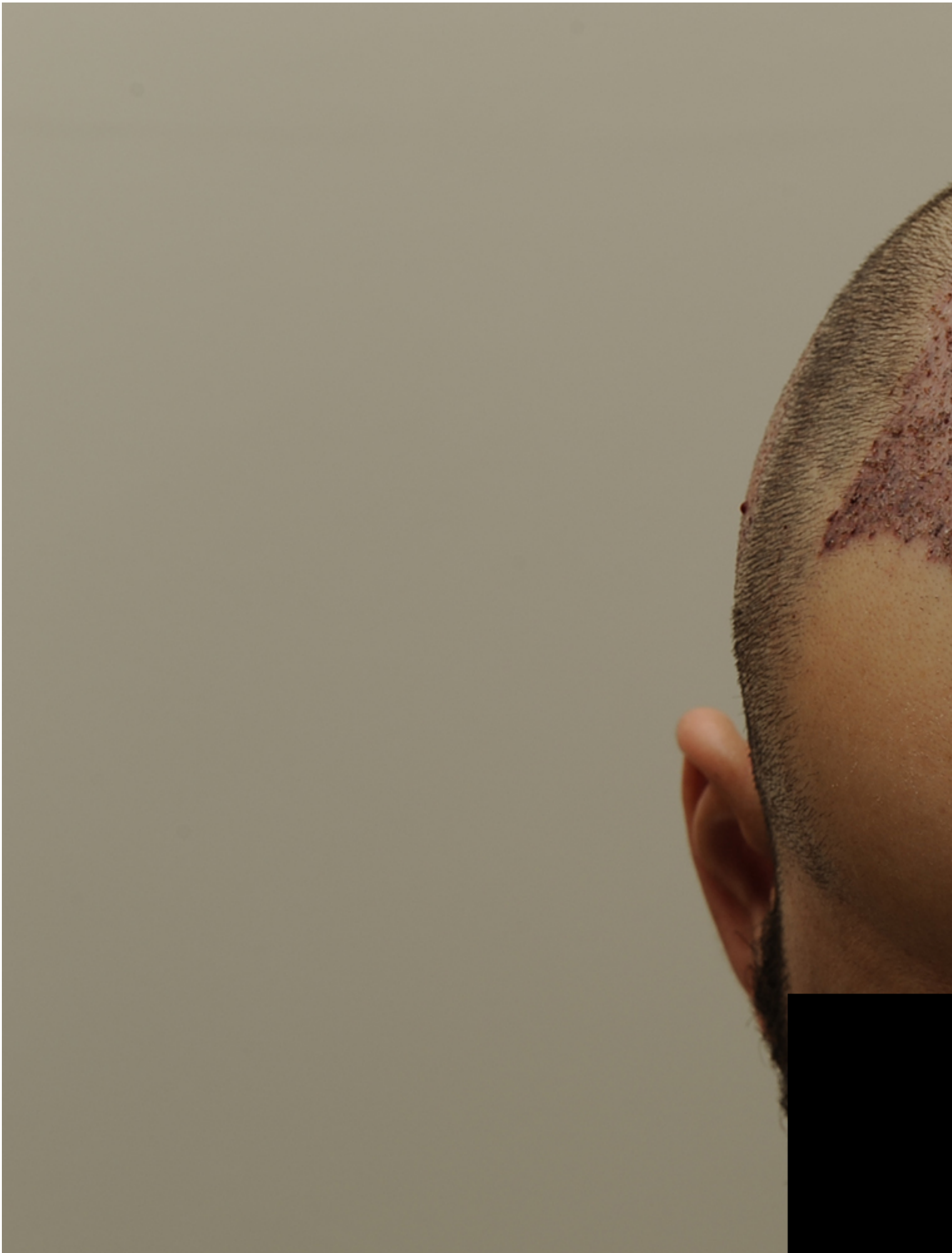3) [op_3.jpg](#), downloaded 1610 times



4) [op_5.jpg](#), downloaded 1622 times



5) [op_4.jpg](#), downloaded 1597 times



Subject: Aw: FUE am 25.01.2016 - 3635 Grafts - Aktuell nach fast 2 Jahren
Posted by [eltazo88](#) on Sat, 20 Jan 2018 16:44:35 GMT
[View Forum Message](#) <> [Reply to Message](#)

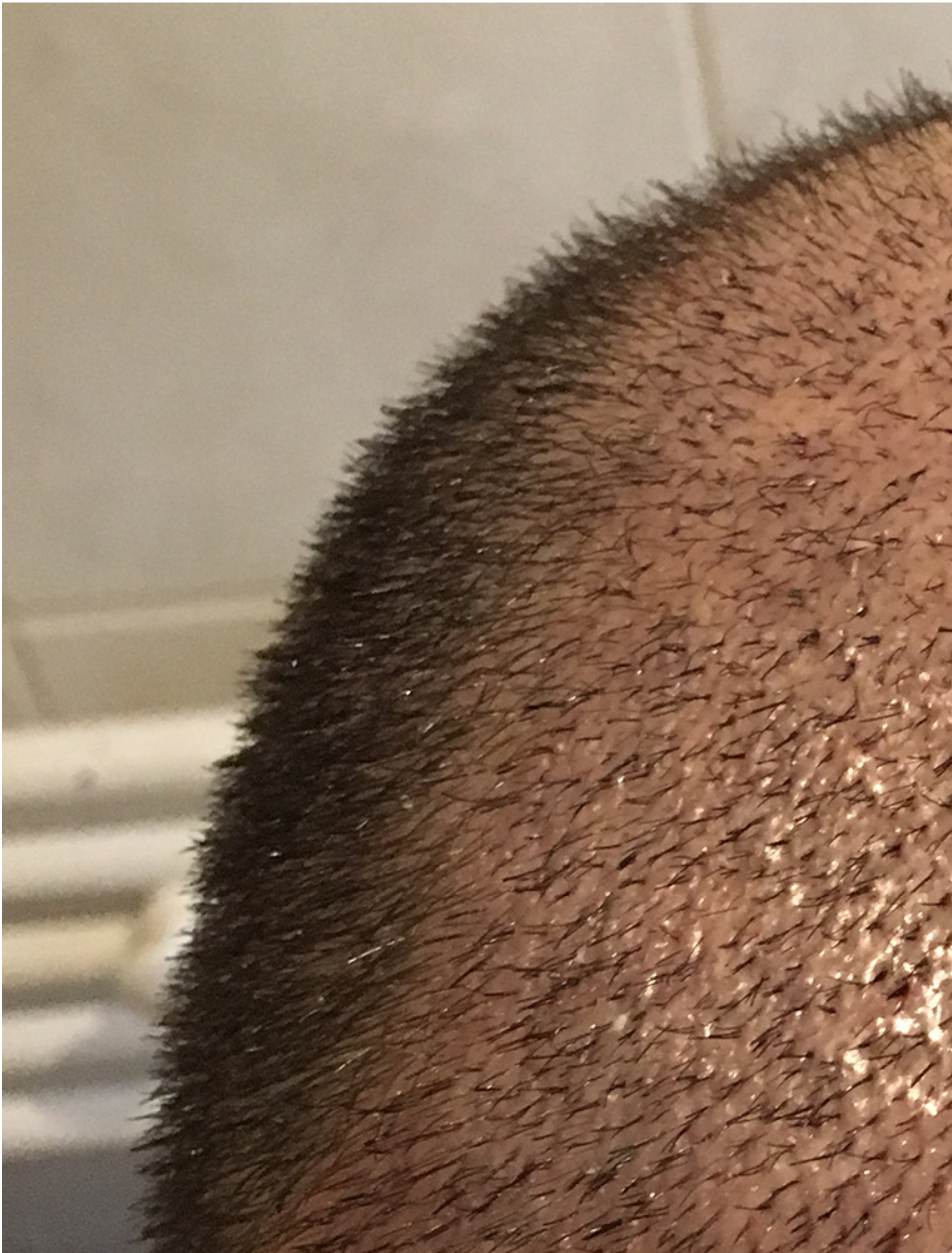hier die Bilder nach ein paar Tagen:

File Attachments

1) [nach_op_1.jpg](#), downloaded 1603 times



2) [nach_op_2.jpg](#), downloaded 1596 times



Subject: Aw: FUE am 25.01.2016 - 3635 Grafts - Aktuell nach fast 2 Jahren
Posted by [eltazo88](#) on Sat, 20 Jan 2018 16:46:27 GMT
[View Forum Message](#) <> [Reply to Message](#)

nach fast 5 Monaten:

nach etwas über einem Jahr:

File Attachments

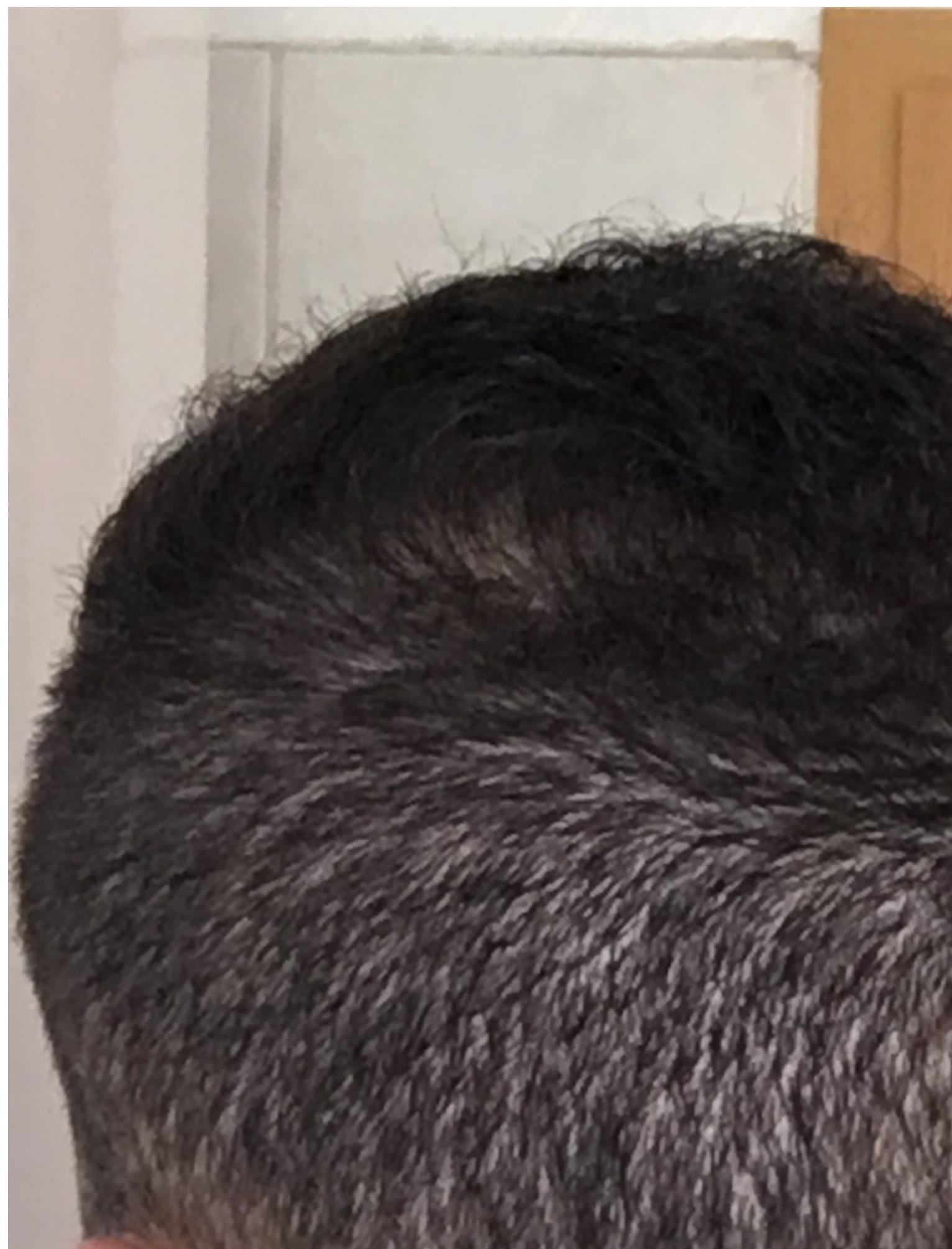1) [nach_op_5_monate.jpg](#), downloaded 1604 times



2) [nach_op_1_jahr.jpg](#), downloaded 1545 times



3) [nach_op_1_jahr_2.jpg](#), downloaded 1534 times




Subject: Aw: FUE am 25.01.2016 - 3635 Grafts - Aktuell nach fast 2 Jahren
Posted by [eltazo88](#) on Sat, 20 Jan 2018 16:49:22 GMT
[View Forum Message](#) <> [Reply to Message](#)

und aktuell:

hier habe ich die Seiten auf 2mm raisieren lassen: Sollte man ja eher nicht tun nach so einer OP
aber ich finde, dass es gar nicht so krass auffällt:

File Attachments

1) [aktuell_1.jpg](#), downloaded 1554 times



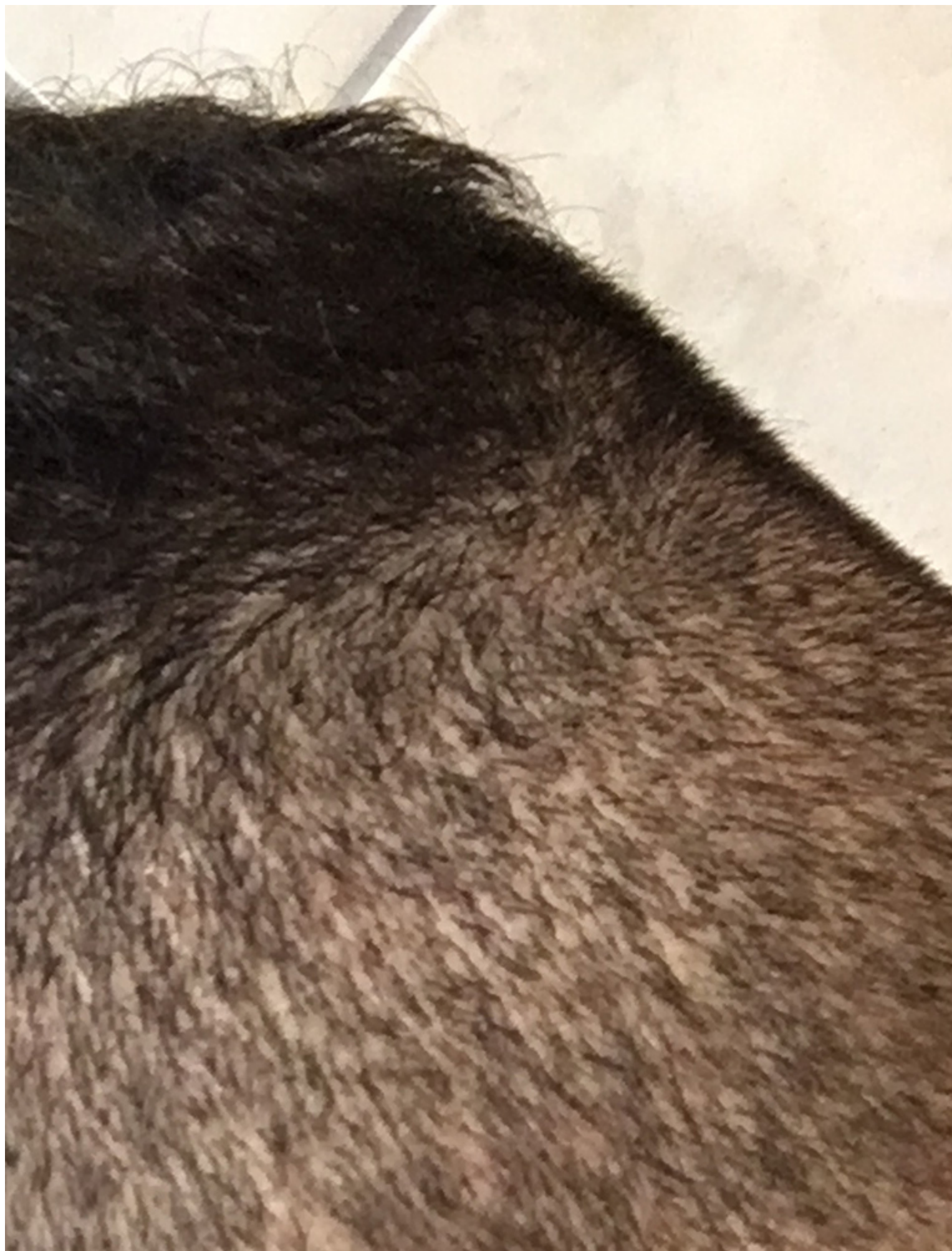
2) [aktuell_2.jpg](#), downloaded 1534 times



3) [aktuell_3.jpg](#), downloaded 1444 times



4) [aktuell_4.jpg](#), downloaded 1532 times



Subject: Aw: FUE am 25.01.2016 - 3635 Grafts - Aktuell nach fast 2 Jahren
Posted by [eltazo88](#) on Sat, 20 Jan 2018 16:55:03 GMT

[View Forum Message](#) <> [Reply to Message](#)

Bin aktuell 29 Jahre alt. Nach der OP habe ich gut 1 Jahr lang Finas (0,5mg / 5x die Woche) und Minox genommen. Seit einem Jahr nur noch 1 mal am Tag 1ml Minox vor dem schlafengehen.

Sind nun fast 2 Jahre her, deswegen kann ich mich nicht an alles erinnern. Aber Herr Demirsoy ist wirklich ein super Mensch. Auch seine Helfer. Es lief damals alles problemlos.

Abholung vom Flughafen, Transport ins Hotel usw. Selbst nach der OP wurde ich von Herrn Weber ständig informiert und bei Fragen wurde mir geholfen. Nochmal Vielen Dank dafür Herr Weber

Werde wahrscheinlich in ein paar Jahren noch eine OP im hinteren Bereich brauchen. Mit Minox lässt es sich momentan gut leben aber so langsam wirds hinten dünn

Subject: Aw: FUE am 25.01.2016 - 3635 Grafts - Aktuell nach fast 2 Jahren
Posted by [jorgos1301](#) on Sat, 15 Sep 2018 15:26:49 GMT

[View Forum Message](#) <> [Reply to Message](#)

Super Ergebnis!!!! Vorher sahst Du echt locker wie Mitte 30 aus. Dein Haar deckt sehr gut.

Glückwunsch!!! 8)

Subject: Aw: FUE am 25.01.2016 - 3635 Grafts - Aktuell nach fast 2 Jahren
Posted by [daniel91](#) on Sat, 15 Sep 2018 17:43:50 GMT

[View Forum Message](#) <> [Reply to Message](#)

Sieht gut aus, es Interessant, dass man aufgrund der erstklassigen Qualität der Klinikfotos, auf den ersten Blick erkennen kann, dass es sich um Dr.Demisroy handelt :d
