

Hallo erstmal, dies ist zwar erst mein zweiter Post in diesem Forum, aber mitgelesen habe ich schon ein Weilchen.

Da ich mich nicht im Vorstellungsthread vorgestellt habe und das eigentlich auch nicht so sehr mag, hier ein paar Infos zu mir.

Ich bin mittlerweile 31 Jahre alt und litt sehr seit 2011 (damals Mitte zwanzig) unter Haarausfall. Es ging quasi Knall auf Fall und mir ist die Haarlinie zusammengebrochen und die Tonsur wurde immer lichter.

Da meine damalige berufliche Situation nicht so solide gewesen ist, das ich einen Anspruch auf einen Kredit gehabt habe, hieß es also abwarten. Im Prinzip wollte ich auch noch schauen, wie schnell es sich verschlechtern würde. Jetzt mit 31 Jahren stehe ich schon ein Weilchen mitten im Leben und hatte halt auch Anspruch mir den gewünschten Kredit zu nehmen und meine Problemzone Kopf anzugehen.

Ich habe mich nach längerem Einlesen und Vergleichen für Melplast entschieden, da insbesondere das letztere Ergebnis von Marco-fee mich positiv überrascht hatte.

Frau Dr. Selal hat man hier im Forum ja vorher auch noch nicht gelesen, doch das Ergebnis hat mich sehr positiv überrascht. Eine Antwort zu seinem weiteren Verlauf bezüglich der zweiten Operation an der Tonsur kam ja leider nicht mehr, aber egal, andere Baustelle.

Die Kontaktaufnahme mit Can war sehr gut, erklärte mich über alles auf und wir suchten einen Termin, für mich kam es nur zu einer kälteren Jahreszeit in Frage, somit sind wir beim 22.11.2016 übereingekommen.

Can hat sich stets um alle Angelegenheiten gekümmert und war auch stets erreichbar und meldete sich unverzüglich zurück, wenn man ein Anliegen hatte.

Allgemein kann ich anhand der hier im Forum zu Melplast geschriebenen Meinungen zu Can bestätigen, das ich auch sehr glücklich darüber bin, dass alles über ihn gelaufen ist.

#### Abreise:

Da ein Aufenthalt vom 21.11.2016 bis 24.11.2016 anstand, habe ich lediglich Handgepäck mitgenommen, um schneller durch zu sein. Die drei Tage verkraufte ich auch ohne Rasiermesser dachte ich mir.

Angekommen in Istanbul kam es dann zur Passkontrolle. Ich war etwas unsicher, da ich lediglich mit einem Personalausweis gereist bin, aber alles lief gut ab und so konnte ich ins Getümmel, wo wir uns verabredet haben. Er rief mich an, als er erfahren hat, dass der Flieger gelandet war und so ging alles recht schnell und er packte mich am Treffpunkt mit ins Auto und wir fuhren zum Crystal Hotel, direkt am Taksim Platz. Can kümmerte sich um alles und ich wurde auf mein Zimmer geführt. Vier Sterne sind hier in Deutschland zwar anders, aber es hatte seinen Charme, wirkte nicht billig und hatte WLAN.

Angekommen, ging ich auch schon schlafen, da es dort 2 Stunden Zeitversetzt gewesen sind und schon halb 1 (Türkischer Zeit) gewesen sind, als ich eingekcheckt bin.

#### Tag der Operation:

Am darauf folgenden Tag habe ich Bescheid bekommen, dass der Termin am späten Nachmittag angesetzt war und wir um 16:30 Uhr in der Klinik sein sollen. Der Verkehr schlug uns ein kleines

Schnippchen, aber mit leichter Verspätung kamen wir aus dem Istanbuler Verkehrsgetümmel dann auch in der Klinik an. Die Klinik wirkte auf mich sehr hochwertig und sauber. Frau Dr. Selal (Sehr sympathische Frau) wurde mir vorgestellt und wir besprachen das vorgehen und was meine Wünsche sein und ob dies realisierbar sei. Die Haarlinie, Umrandung des Oberkopfes und die Tonsur sollten bei der ersten OP an meine noch ausreichend bewachsenen Stellen angeglichen werden. Angesetzt wurden bis zu 4000 Grafts.

Noch einen Becher Wasser trinken und dann sollte es auch schon losgehen.

Ich wurde für die Operation eingekleidet und schluckte eine Valium.

Das Team um Dr. Selal fasste 5 Helferinnen wenn ich mich recht erinnere. Die Spritzen in den Kopf waren zwar arg unangenehm, aber das sollte ja jeder schon vorher wissen der sich hier im Forum eingelese hat. ^^

Es lief soweit alles gut nach Plan, ausser das später beim setzen der Grafts meine Haut anscheinend etwas rumgesponnen hat und es dem Team um Frau Selal etwas schwierig machte. Soweit die Grafts eingesetzt worden sind, kamen an anderer Stelle wieder welche heraus, also dauerte es etwas länger. Ca. 8 Stunden später war die Operation fertig und ich sehr glücklich das es nicht noch länger gegangen ist, da sich die letzten zwei Stunden doch schon arg gezogen haben.

Entnommen wurde übrigens mit einem Micromotor, und verpflanzt wurden letzten endes 4100 Grafts.

Can gab mir nach der Operation noch etwas zu Essen aus, da sich ja alles doch schon etwas gezogen hat und es schon so spät war.

Die Nacht über hatte ich einen Verband an der Entnahmestelle, wodurch ich auch auf der Seite schlafen konnte. Ich habe mich allerdings doch sicherer gefühlt mit einem Zusammengerollten Handtuch um auch keine Gefahr zu laufen die gesetzten Grafts zu schädigen. Man merkt nach einigen Tagen, das so ein Handtuch schon eine ziemlich steife Angelegenheit ist und man das Kissen immer mehr herbeisehnt. ^^

Morgens früh bin ich dann auch zum Frühstück im Hotel gegangen. Die Auswahl war gut und alles was ich probiert habe war dort sehr lecker. Am Mittag bin ich ein wenig in der Gegend herumgelaufen und habe mir noch zwei Lahmacun (Türkische Pizzen) beim Faros Restaurant geholt. 13 Lira für die zwei Pizzen, eine Dose Salat und einen Tee der aufs Haus ging, da kann man absolut nicht meckern.

Am späteren Nachmittag kam Can, hat den Verband entfernt und gab mir die Anweisungen für die nächsten Wäschen ab dem dritten Tag Post-OP.

Wir sind noch eine Kleinigkeit beim Italiener dort ums Eck essen gegangen und wir besprachen den nächsten Tag (Abreise).

Am nächsten Tag um 12 Uhr trafen wir uns am Treffpunkt und kämpften uns durch den Istanbuler Verkehr zum Flughafen wo er mir alles noch erklärt hatte wo ich hin muss.

Alles klappte wieder Reibungslos und ich flog zurück in ming Kölle.

Ab Tag 8 waren die Krusten zum grössteil ab und es bietet sich schon ein für mich zufriedenstellendes Bild wenn alles so wiederkommen sollte, sofern der Shock loss wohl bald einsetzen wird.

Folgend habe ich einige Vorher-Nachher Vergleichfotos angehangen.

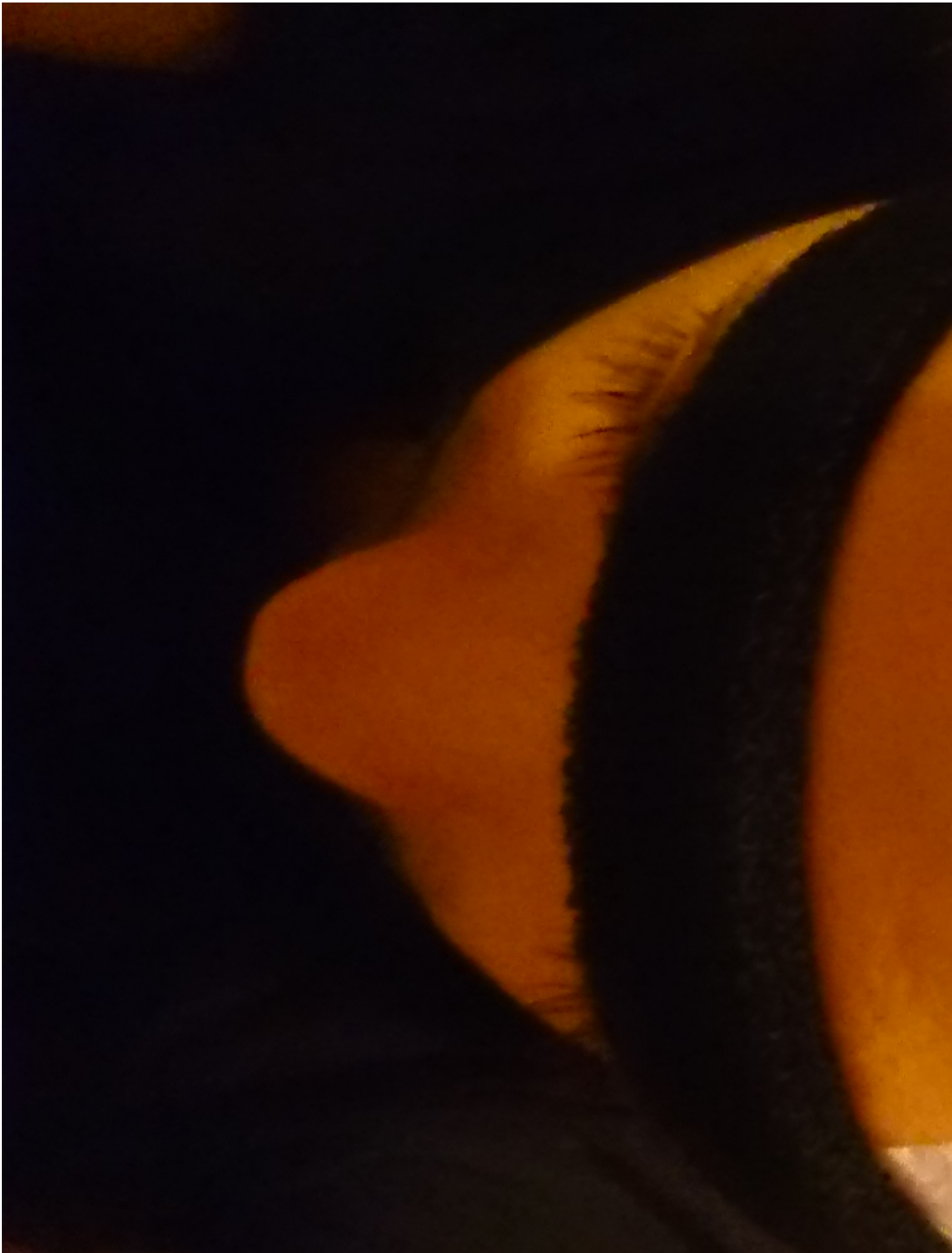Ich hoffe der lange Bericht hat jetzt niemanden gelangweilt, ansonsten soll er auf ewig schweigen

und hätte ihn ja nicht lesen brauchen.

## File Attachments

---

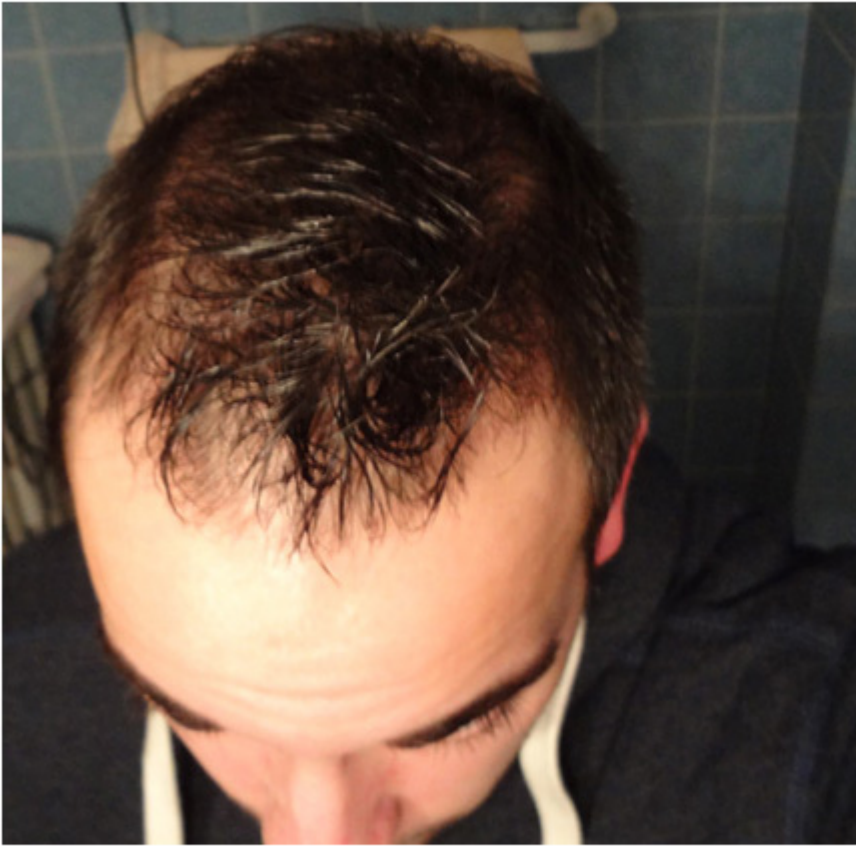1) [DSC\\_0219.JPG](#), downloaded 1271 times



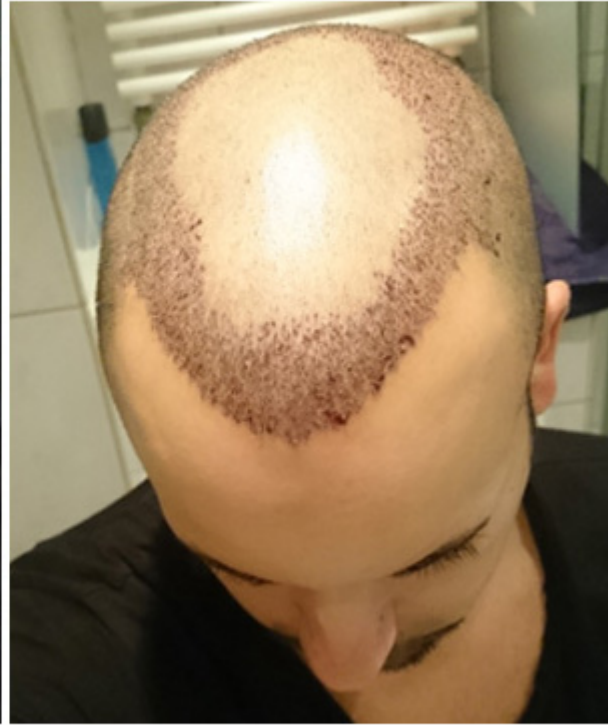2) [DSC\\_0220.JPG](#), downloaded 948 times



3) [01.2012 - 11.2016 Haar OP.jpg](#), downloaded 1007 times

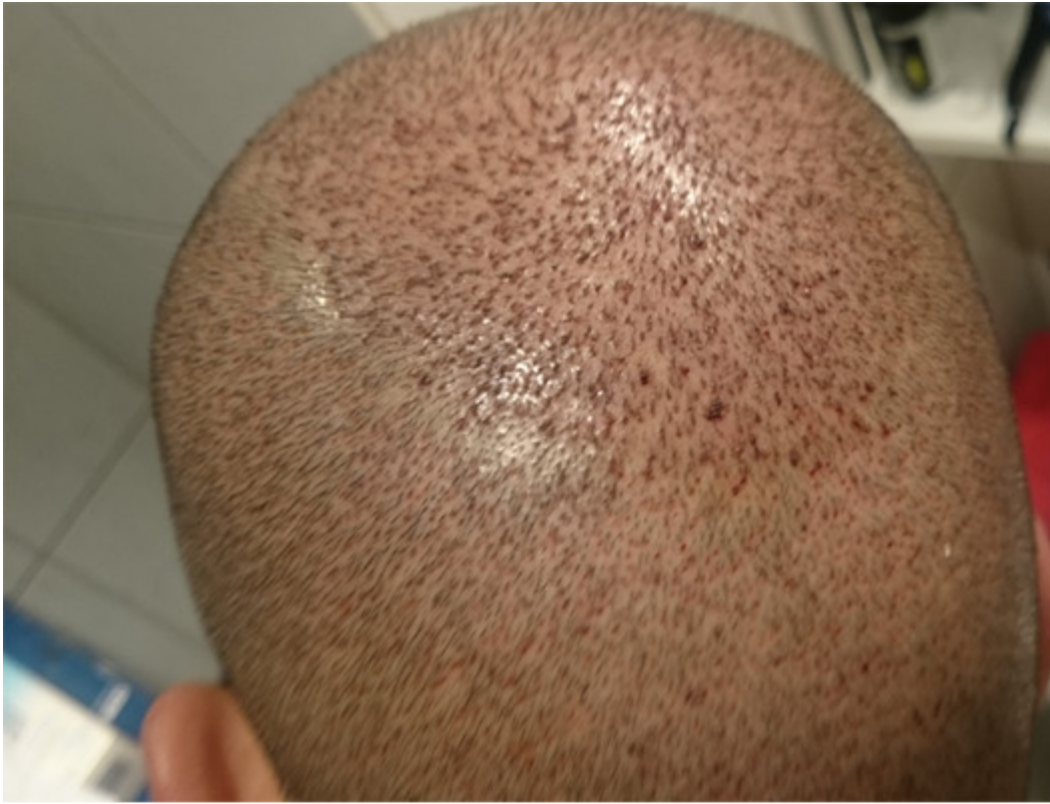

01.2012

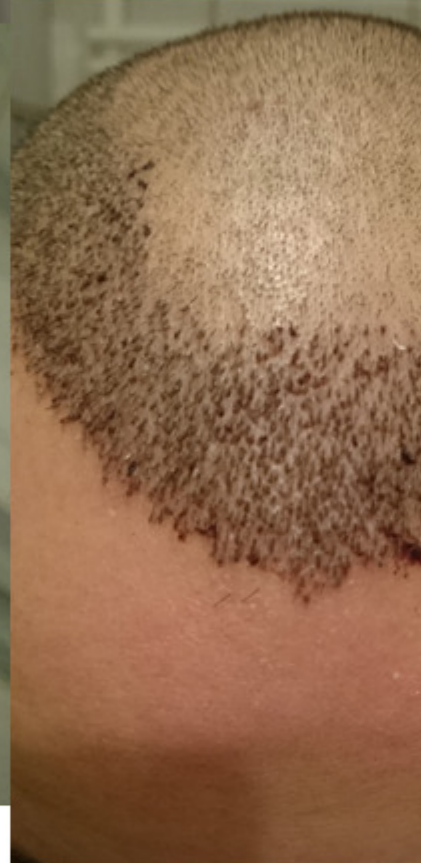
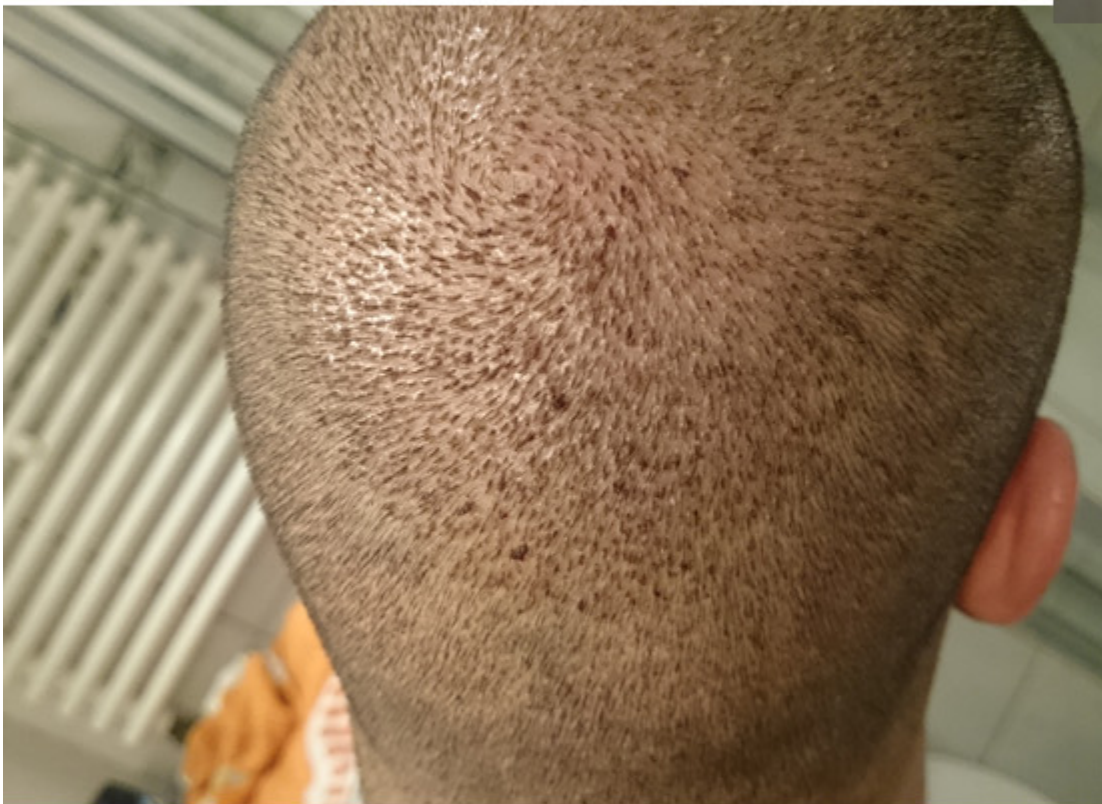
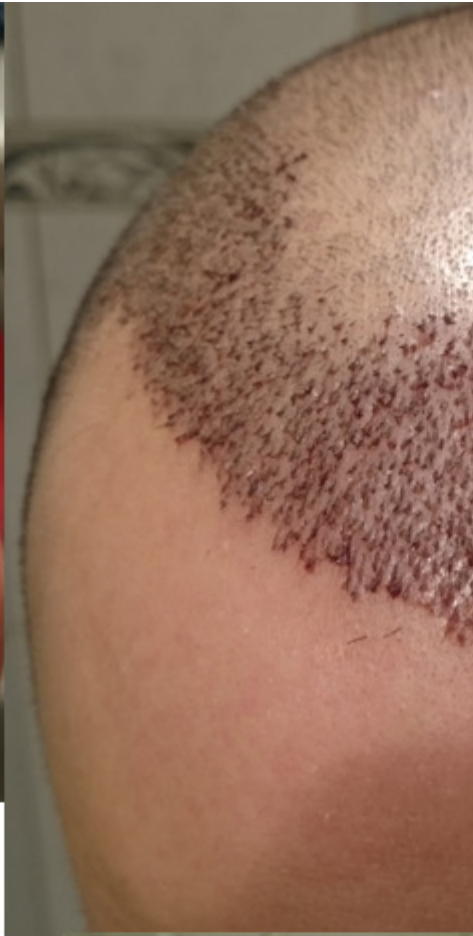11.2016

4) [Tag 3 zu Tag 5.jpg](#), downloaded 838 times



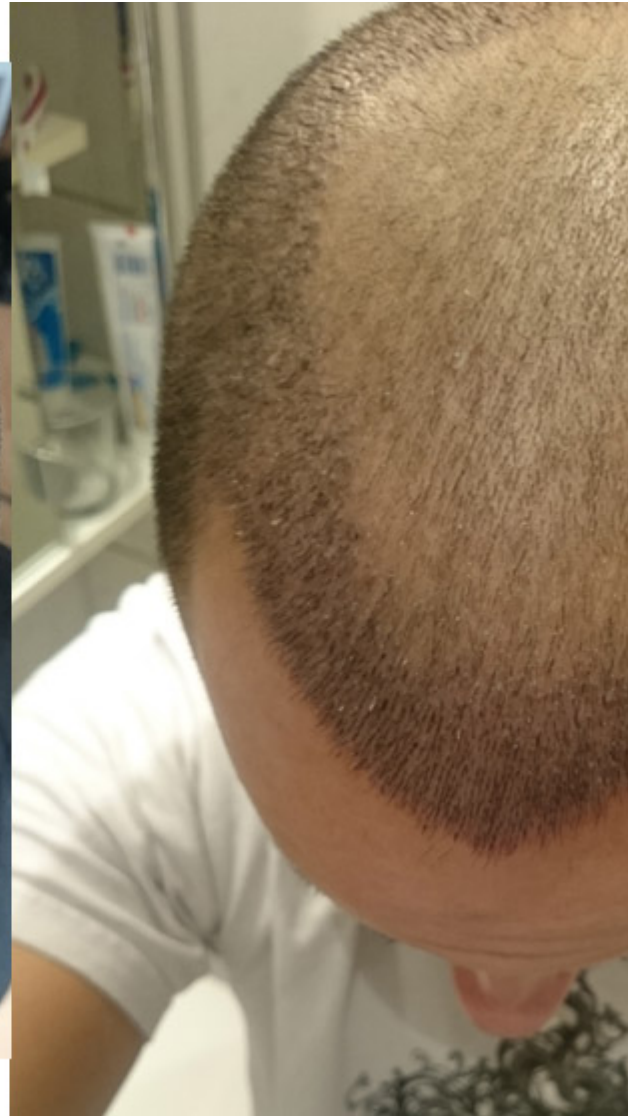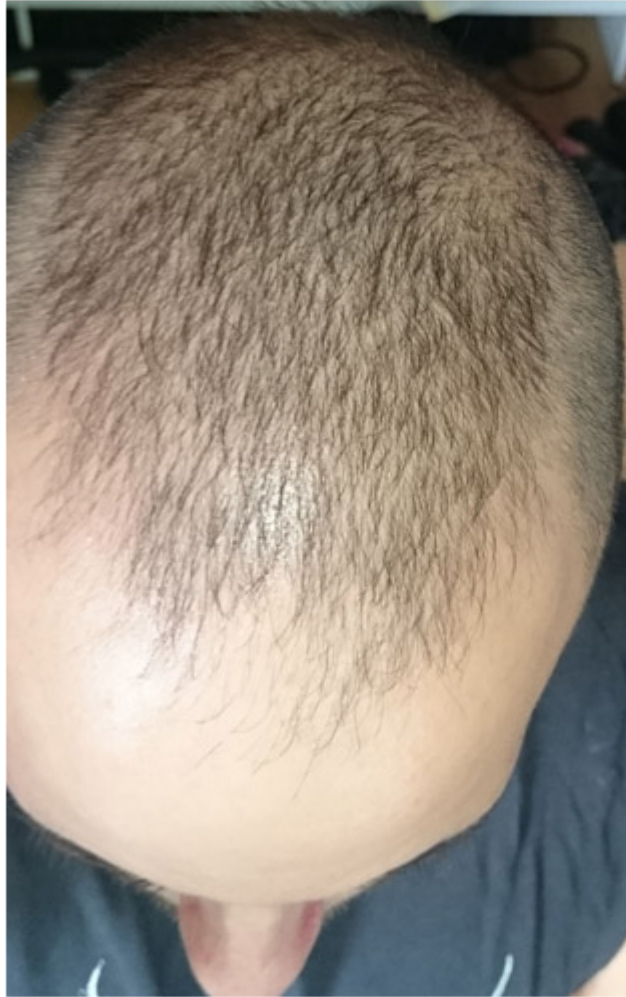Tag 3 Post-OP



Tag 5 P



5) [Vor der OP und 8 Tage danach.jpg](#), downloaded 994 times




---

Subject: Aw: Melplast Dr. Selal, 4100 Grafts Nov. 2016  
Posted by [Residuum](#) on Thu, 01 Dec 2016 10:03:44 GMT  
[View Forum Message](#) <> [Reply to Message](#)


Noch ein paar weitere Fotos von Tag 8.

#### File Attachments


1) [Tag 8 Front 1.jpg](#), downloaded 700 times



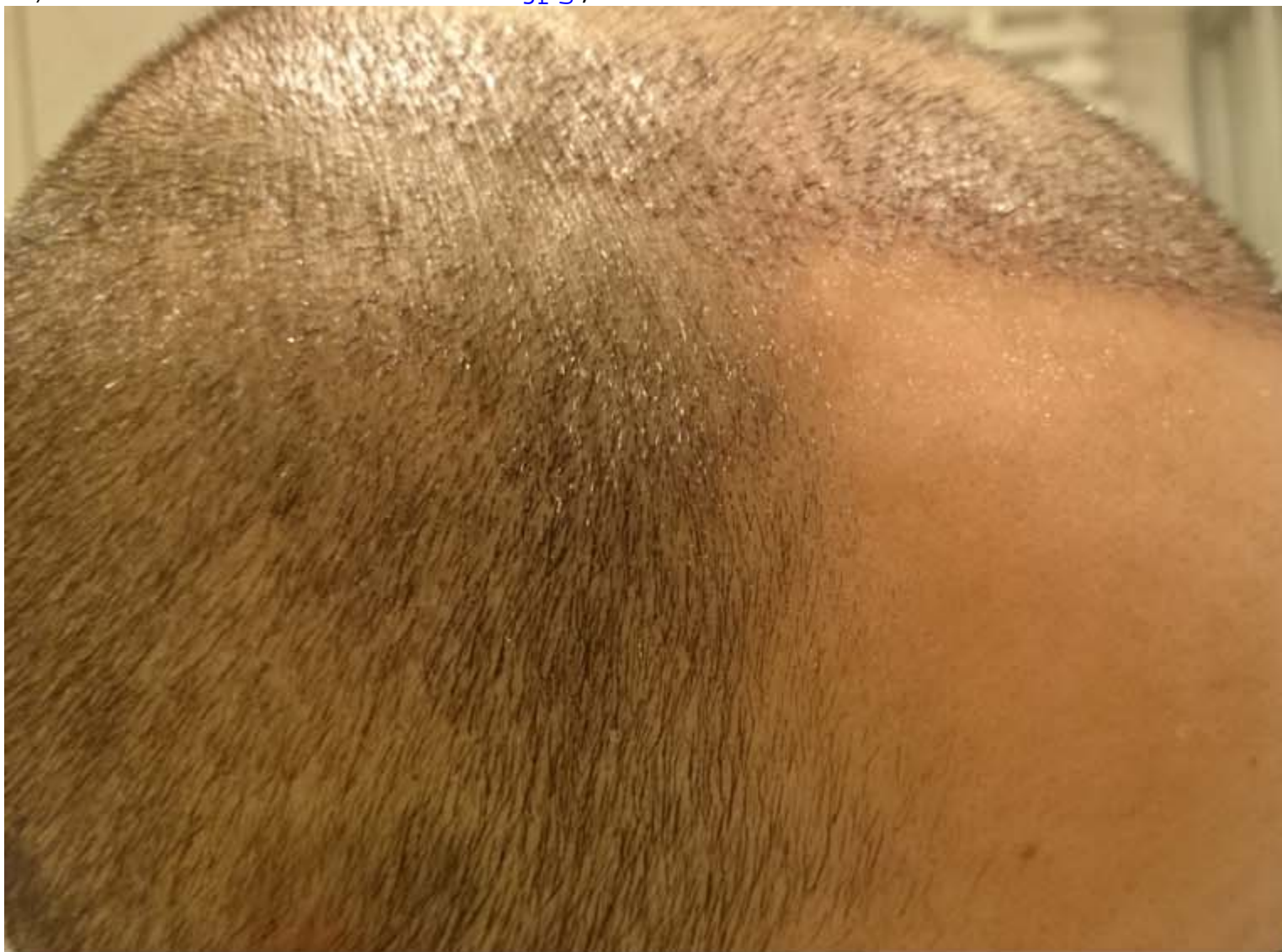2) [Oberkopf Frontal.jpg](#), downloaded 570 times



3) [Tonsur.jpg](#), downloaded 537 times



4) [Entnahmebereiche Seiten.jpg](#), downloaded 536 times



5) [Entnahmebereich Hinterkopf.jpg](#), downloaded 694 times





Subject: Aw: Melplast Dr. Selal, 4100 Grafts Nov. 2016  
Posted by [Residuum](#) on Sun, 08 Jan 2017 11:05:47 GMT  
[View Forum Message](#) <> [Reply to Message](#)

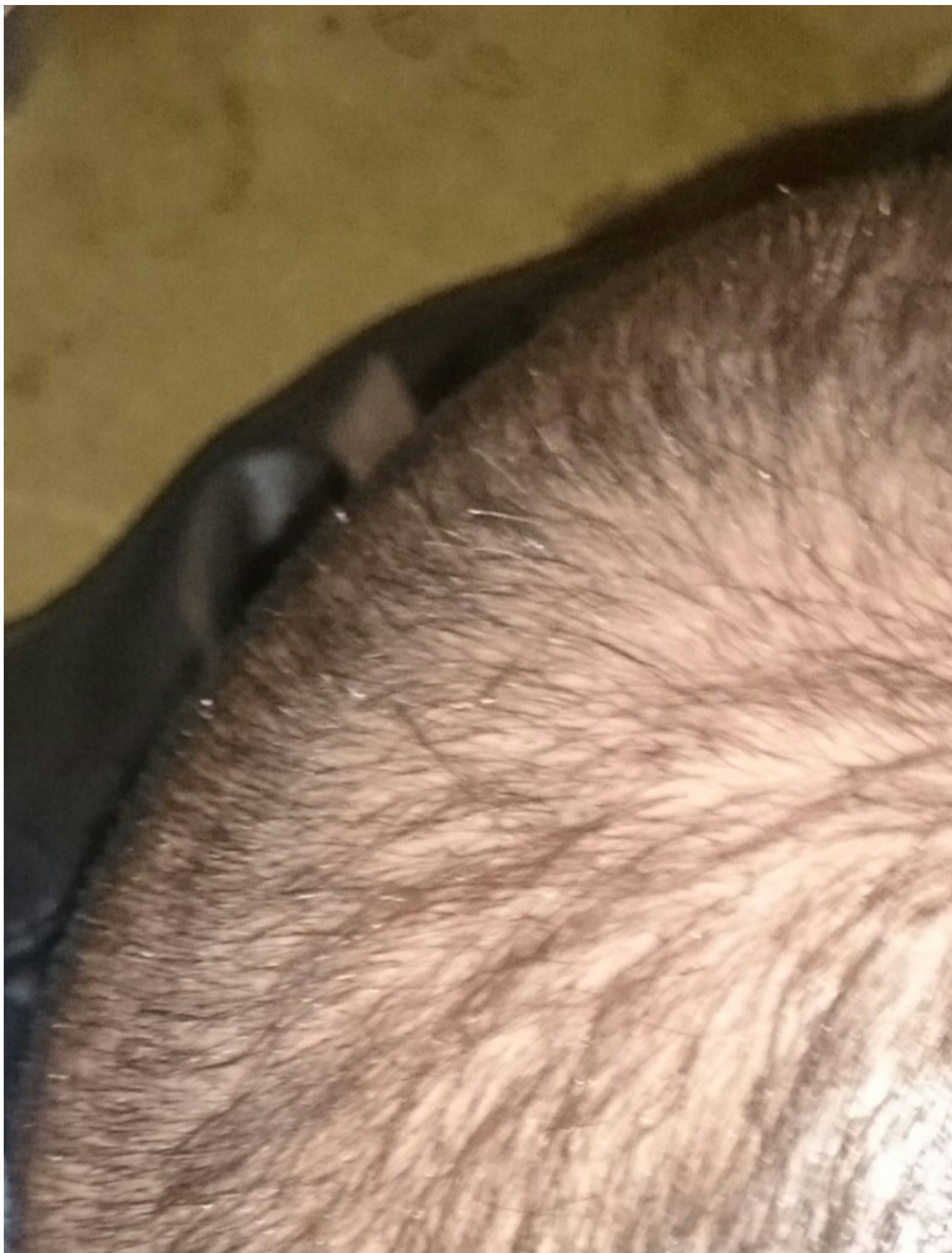---

Tag 47 Post-OP. Ich finde für die kurze Zeit hat sich schon einiges getan. Ich habe auch den Eindruck das die Haare auf dem Oberkopf dicker geworden sind. Ich werde es mal weiter beobachten, jedenfalls nehme ich im Tonsurbereich (nicht ganz so dickes Haar) Regaine (Schaum) und im Bereich Oberkopf und Front Thiocyn. Ich werde Thiocyn jetzt auch verstärkt im Tonsurbereich anwenden um zu schauen ob mich mein Eindruck täuscht, oder dem womöglich wirklich so ist. Thiocyn trage ich nun seit knapp über einen Monat auf.

### File Attachments

---

1) [\\_20170108\\_115550.JPG](#), downloaded 867 times



Subject: Aw: Melplast Dr. Selal, 4100 Grafts Nov. 2016  
Posted by [Kerimas](#) on Sun, 08 Jan 2017 17:37:14 GMT  
[View Forum Message](#) <> [Reply to Message](#)

---

Hi,

Glückwunsch zu deiner überstandenen HT. Von Melplast hat man leider in letzter Zeit nur wenig gesehen und habe Melplast auch nur noch so in Erinnerung als sie noch per Stereifenentnahme operiert haben. War auch eine andere Ärztin auf deren Namen ich nicht mehr komme. Wie ist denn die Reputation seit sie auch FUE anbieten?

Dein Donor sieht trotz der hohen Graftanzahl sehr sauber entnommen aus. Fast schon so als hätte man gar nicht entnommen.  
Ist bestimmt manuell entnommen worden und nicht mittels Mikromotor.

Etwas seltsam finde ich aber wie deine Areale bepflanzt wurden. Ist ein untypischer Ausfall. Hast du ein Vorherbild?

Happy growing!

---

---

Subject: Aw: Melplast Dr. Selal, 4100 Grafts Nov. 2016  
Posted by [Kerimas](#) on Sun, 08 Jan 2017 17:44:32 GMT  
[View Forum Message](#) <> [Reply to Message](#)

---

Oh sorry, habe eben erst gesehen, dass auch ein Vorherbild dabei ist. Hast du ein Bild was aktueller als von 2012 ist?

---

---

Subject: Aw: Melplast Dr. Selal, 4100 Grafts Nov. 2016  
Posted by [Residuum](#) on Sun, 08 Jan 2017 18:42:28 GMT  
[View Forum Message](#) <> [Reply to Message](#)

---

Hi Kerimas,  
das eine Bild ist etwas verschwommen, aber man sieht ja das der Bereich der Tonsur nicht gerade üppig war.  
Am 01.02.17 habe ich auch einen Termin zur Haarsitzung bei einer Dermatologin, um zu schauen ob alles in Ordnung ist und wie ich jenseits von Thiocyn und Minox weiter verfahren kann um evt. die bestehenden Haare zu verbessern, oder zumindest im jetzigen Zustand zu halten.  
Eine Verdichtung, durch eine zweite OP ziehe ich natürlich noch in Betracht.  
Zu meinem untypischen Haarausfall kann ich nichts groß sagen, es wirkt als wenn die Areale unterschiedlich stark ausdünnen.

Frau Dr. Selal hat mir die Grafts per Mikromotor entnommen, also ein passendes Beispiel das man nicht blindlings alle Mikromotor Operateure über einen Kamm scheren sollte.  
Ich habe ja in einen anderen Themenbereich gelesen das sich gestritten wird bezüglich der

manuellen Entnahme, wie auch Micromotor Entnahme.

Ich weiß nur das Dr. Beyhan wohl FUT HT vornimmt, aber das kam für mich nicht in Betracht, ich wollte lieber eine FUE-OP.

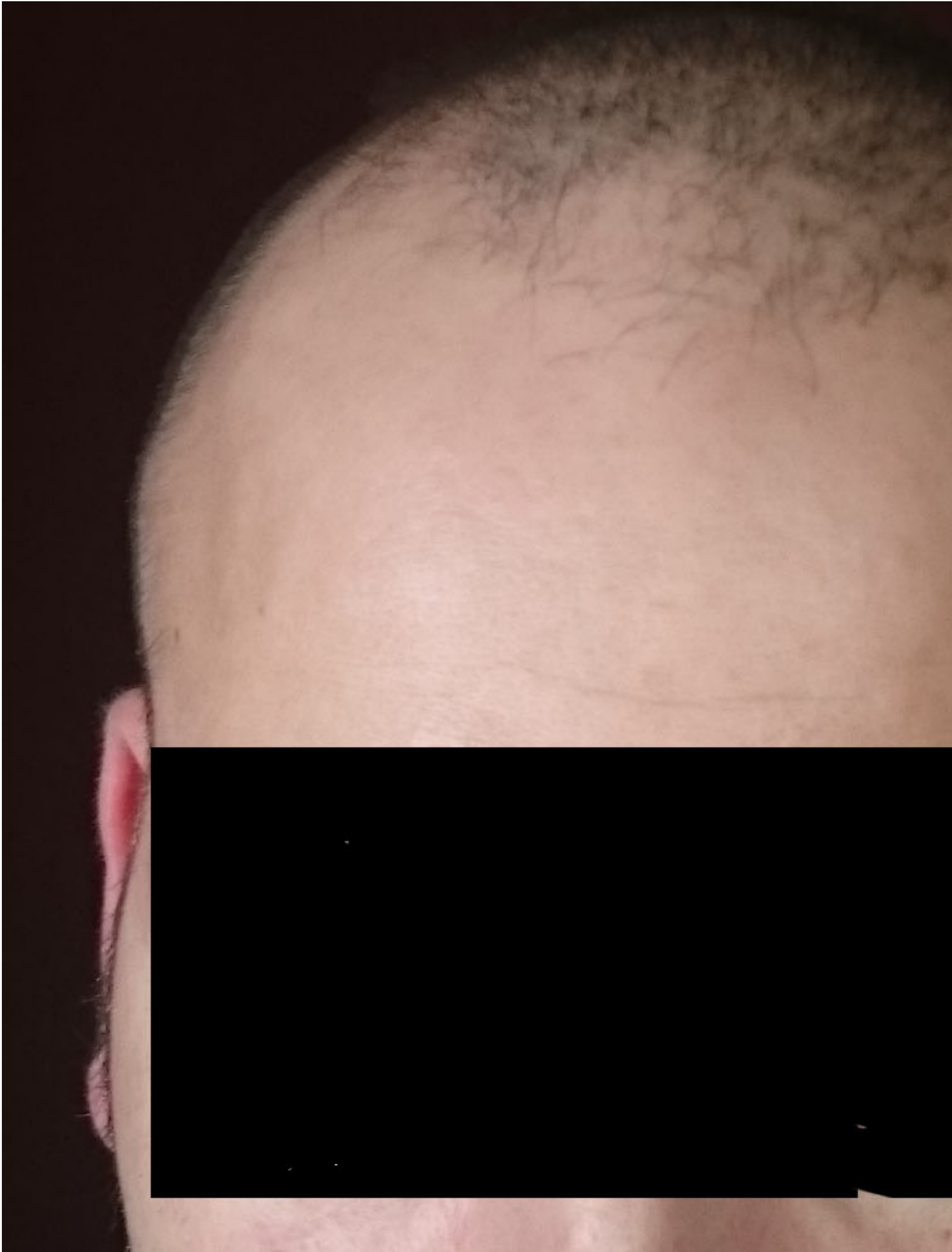Grüße

Nachtrag: Ein Bild vom Oberkopf ist auch in einem Vergleichsfoto im ersten Post: Vor der OP und 8 Tage danach.jpg

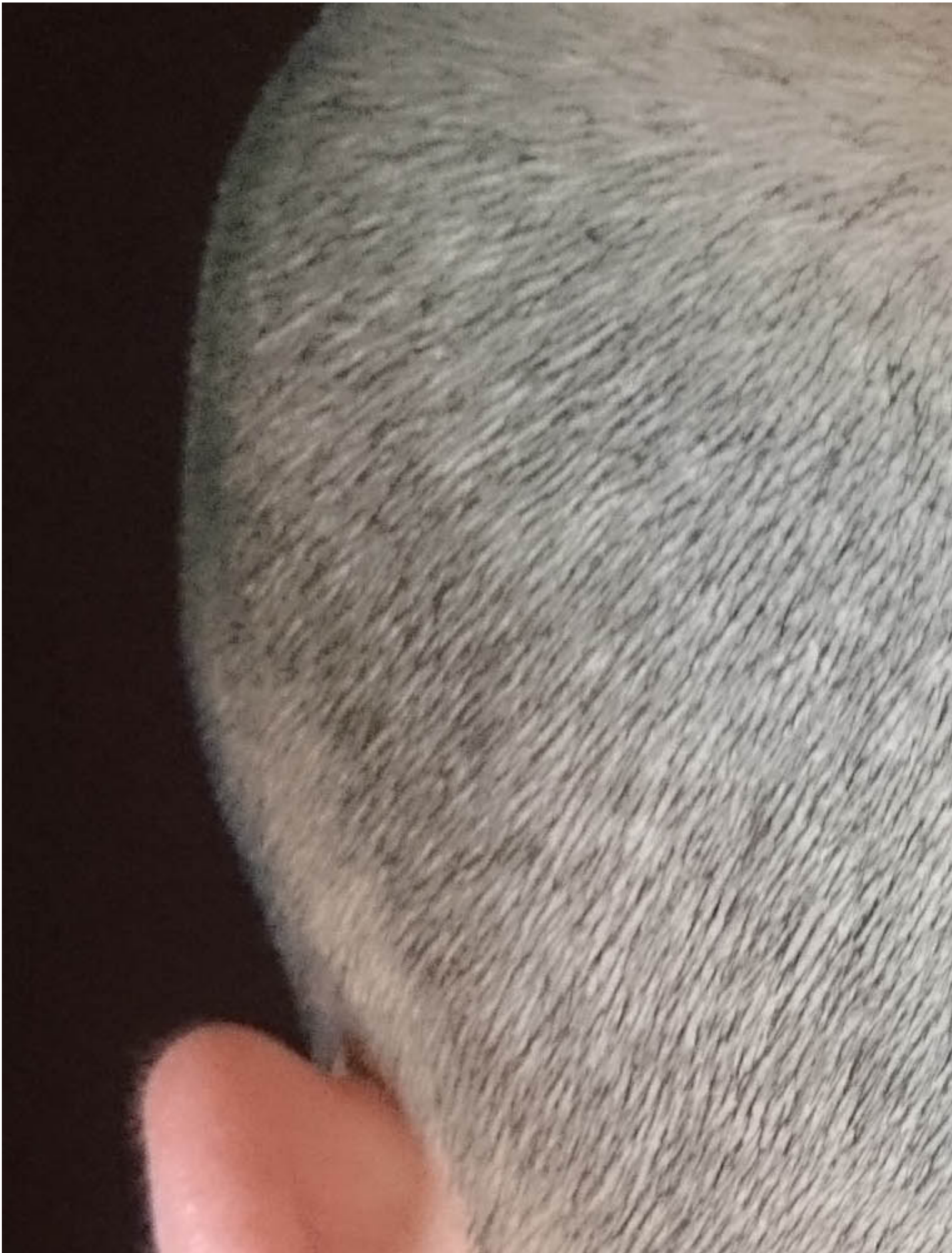### File Attachments

1) [Frontalk.jpg](#), downloaded 748 times

---

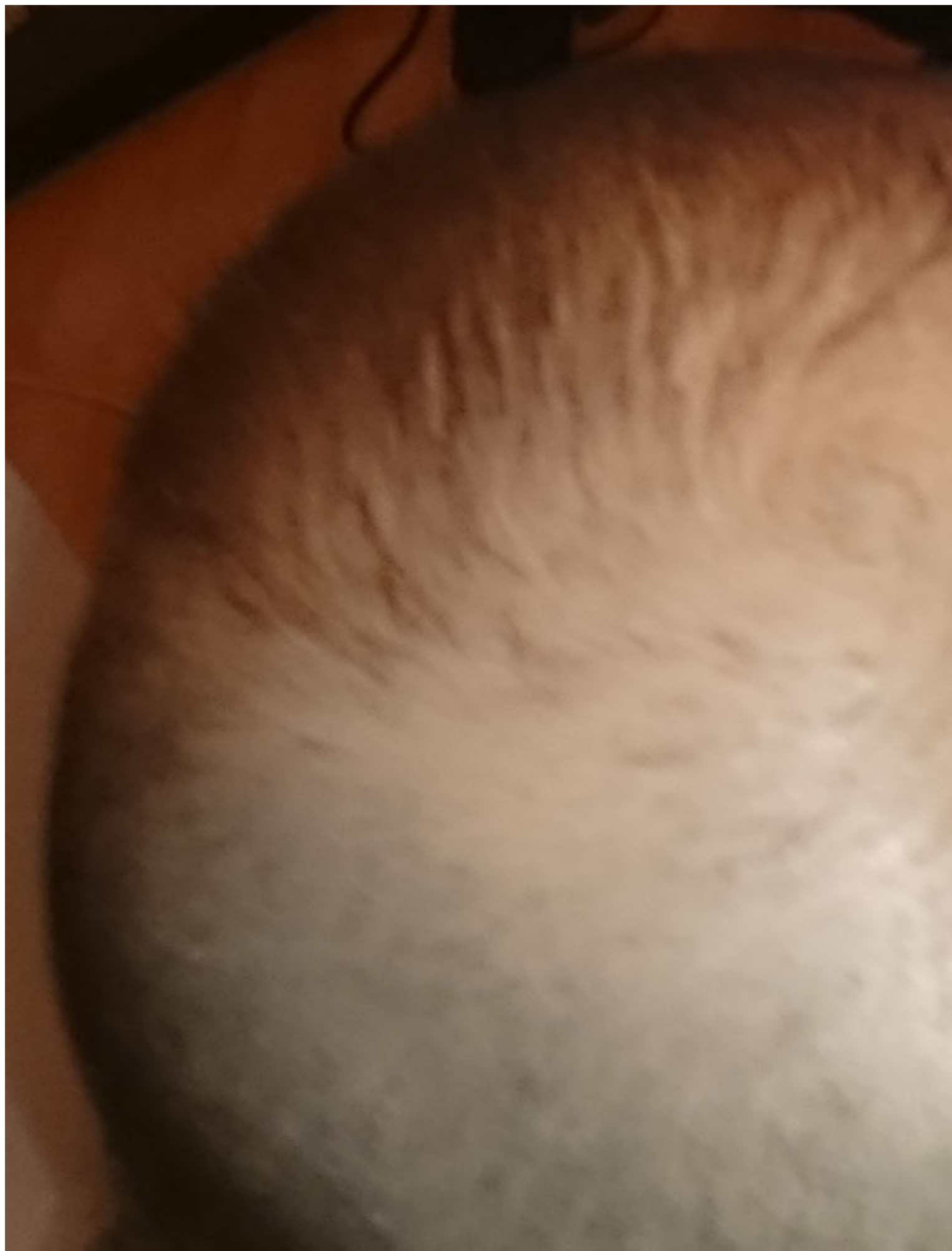

2) [Spenderbereich.jpg](#), downloaded 671 times



3) [Tonsur.jpg](#), downloaded 657 times





Subject: Aw: Melplast Dr. Selal, 4100 Grafts Nov. 2016  
Posted by [Gandalf07](#) on Mon, 20 Mar 2017 20:40:52 GMT  
[View Forum Message](#) <> [Reply to Message](#)

---

Gibt s schon ein Update?

---

Subject: Aw: Melplast Dr. Selal, 4100 Grafts Nov. 2016  
Posted by [Residuum](#) on Mon, 20 Mar 2017 23:01:55 GMT  
[View Forum Message](#) <> [Reply to Message](#)

---

Ja, ein Update gibt es schon.

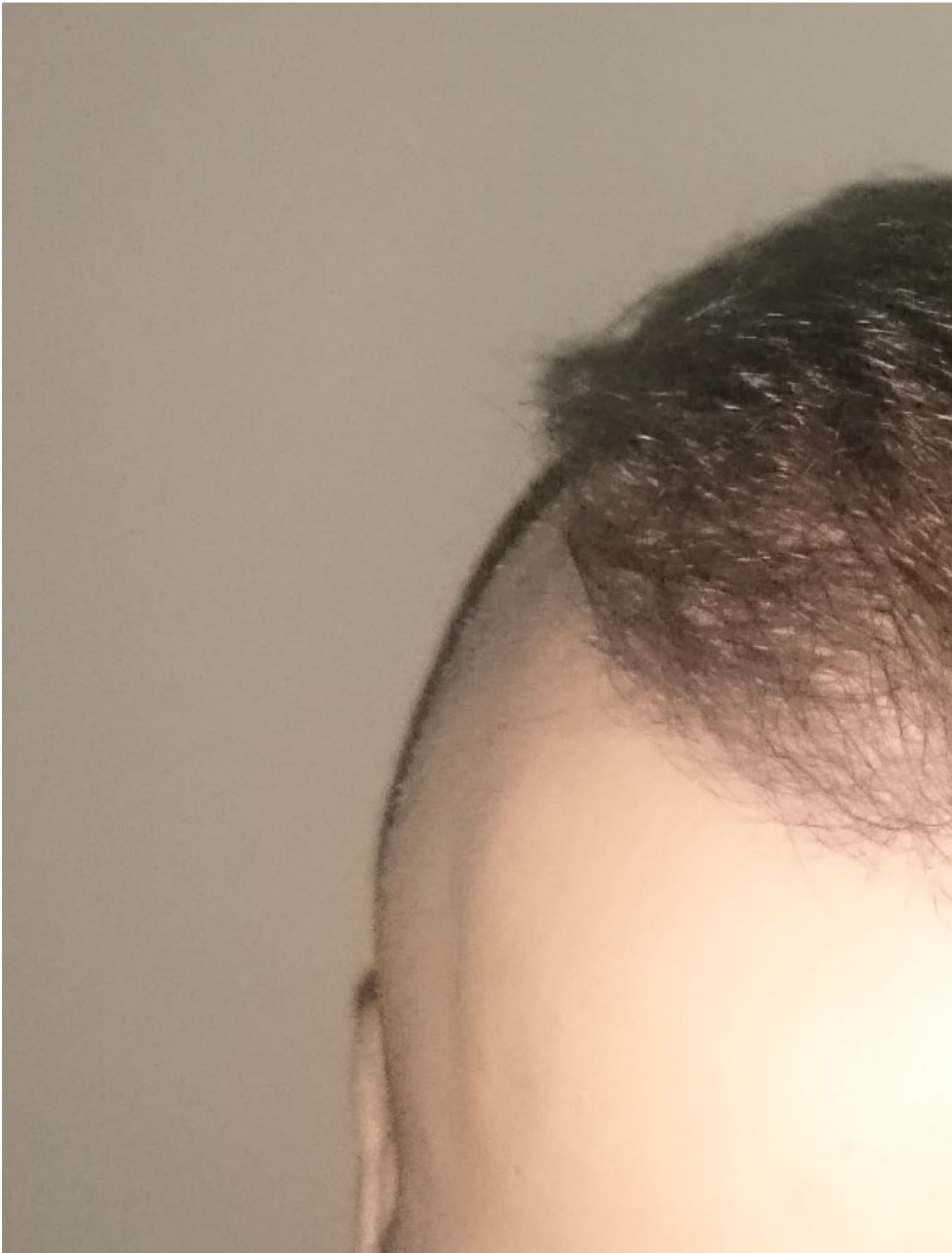Stand jetzt 118 Tage Post-OP zwei Bilder und eines von 111 Tage Post-OP. Ich habe jetzt bewusst kein Bild mit Schütthaar genommen, da es nicht wirklich aussagekräftig wäre. Mit Schütthaar sieht es jedenfalls schon top aus. Ich hoffe die Qualität der transplantierten Haare wird sich mit der Zeit noch verbessern, aber insgesamt bin ich aufjedenfall Stand jetzt, zufrieden. Der Mittelteil des Kopfes ist wie man anhand der älteren Bilder sehen kann, nicht transplantiert worden. Eine Verdichtung steht für die Zukunft auf der Agenda, doch erst einmal ein Jahr abwarten wie das Resultat dann ausschaut.

Der Tonsur Bereich ist, Stand jetzt, noch nicht so der burner, doch ist es ja auch noch recht früh.

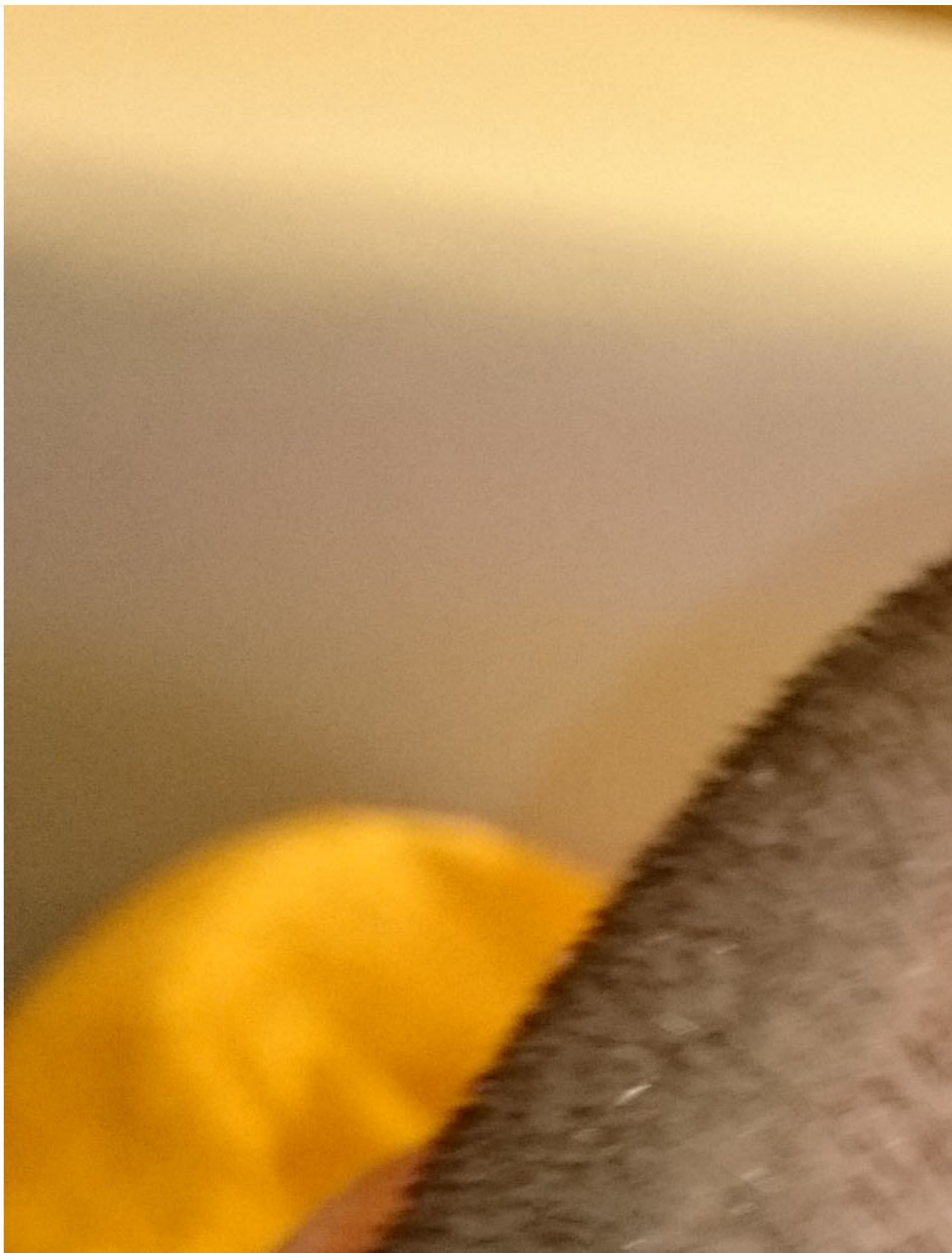
#### File Attachments

---

1) [13.03.2017.jpg](#), downloaded 748 times



2) [20.03.17.jpg](#), downloaded 663 times



3) [20.03.2017 2.jpg](#), downloaded 715 times



Subject: Aw: Melplast Dr. Selal, 4100 Grafts Nov. 2016  
Posted by [Gandalf07](#) on Wed, 22 Mar 2017 09:24:29 GMT  
[View Forum Message](#) <> [Reply to Message](#)

---

Vielen Dank

---

Subject: Aw: Melplast Dr. Selal, 4100 Grafts Nov. 2016  
Posted by [Residuum](#) on Wed, 22 Mar 2017 09:29:03 GMT  
[View Forum Message](#) <> [Reply to Message](#)

---

Das nächste Update wird wohl je nachdem so bei 160-170 Tage Post-OP liegen.

---

Subject: Aw: Melplast Dr. Selal, 4100 Grafts Nov. 2016  
Posted by [Residuum](#) on Mon, 15 May 2017 00:33:41 GMT  
[View Forum Message](#) <> [Reply to Message](#)

---

Das versprochene Update.  
3. Tage zu spät, aber besser als nie.

Eine Verdichtung wird in Zukunft wohl auch bei mir von nöten sein, aber das war mir ja auch schon vor der OP bekannt, dass ich wohl eine zweite brauche um ein ideales Ergebnis zu erhalten. Für das erste bin ich aber soweit zufrieden.

Mein Umfeld ist auch positiv überrascht das auf einmal wieder Haare sind, wo vor nur noch einzelne verkümmerte waren.

Ich bin gespannt auf das Ergebnis von Cans Verdichtung im anderen Melplast Beitrag.

#### File Attachments

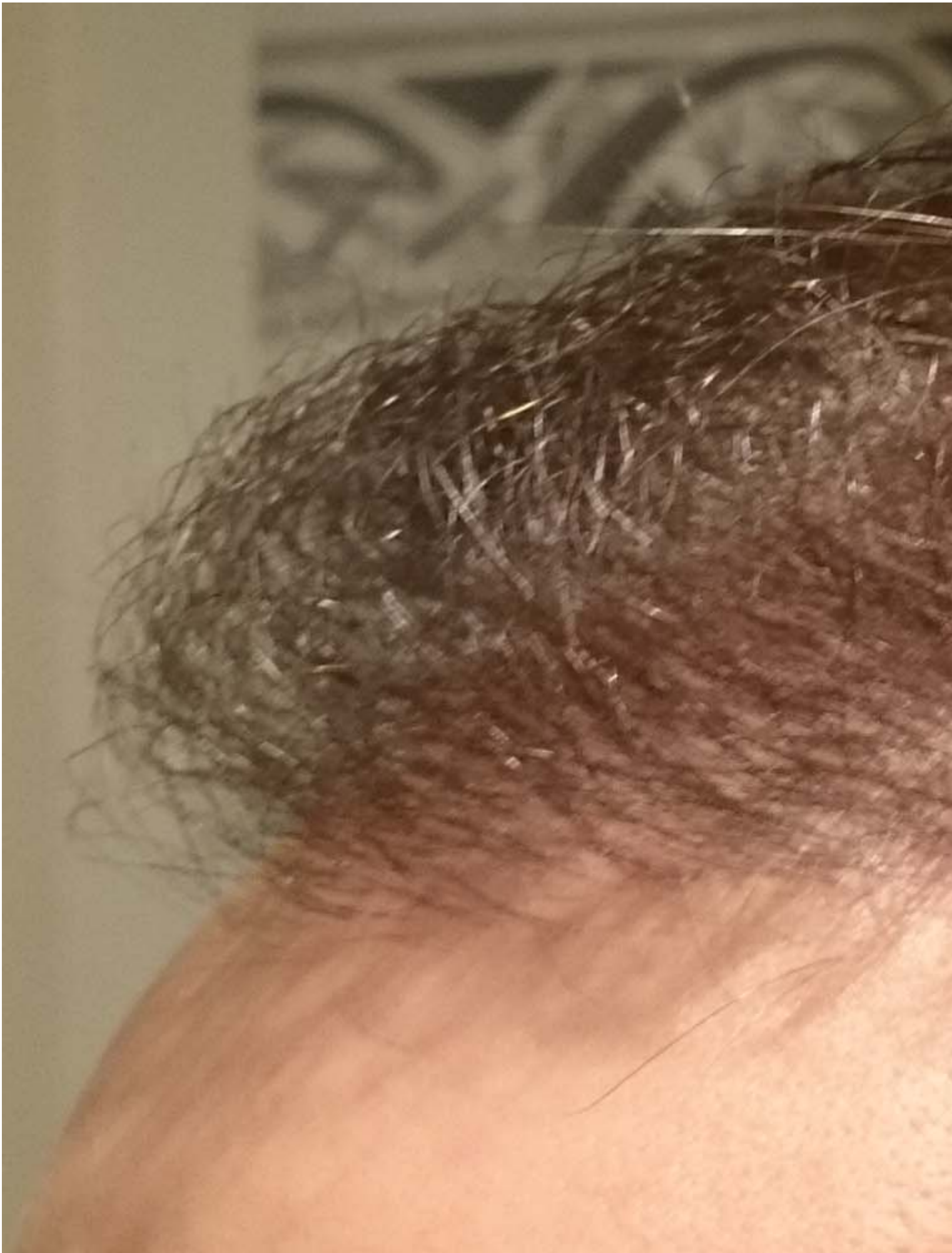1) [Frontal 173.jpg](#), downloaded 2042 times

---

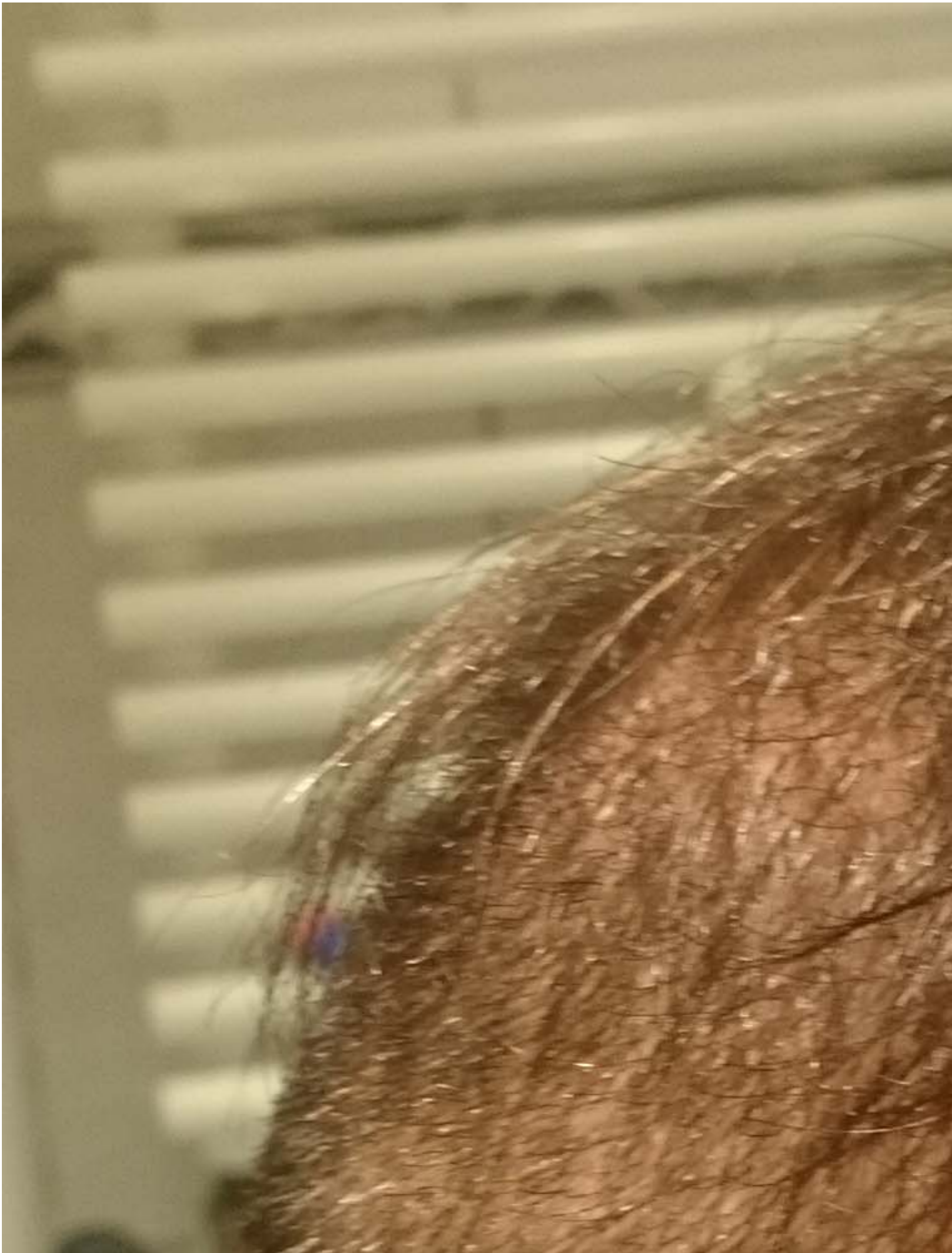



2) [Linke Seite 173.jpg](#), downloaded 1963 times



3) [Rechte Seite 173.jpg](#), downloaded 2030 times



Subject: Aw: Melplast Dr. Selal, 4100 Grafts Nov. 2016  
Posted by [Residuum](#) on Mon, 15 May 2017 23:37:12 GMT  
[View Forum Message](#) <> [Reply to Message](#)

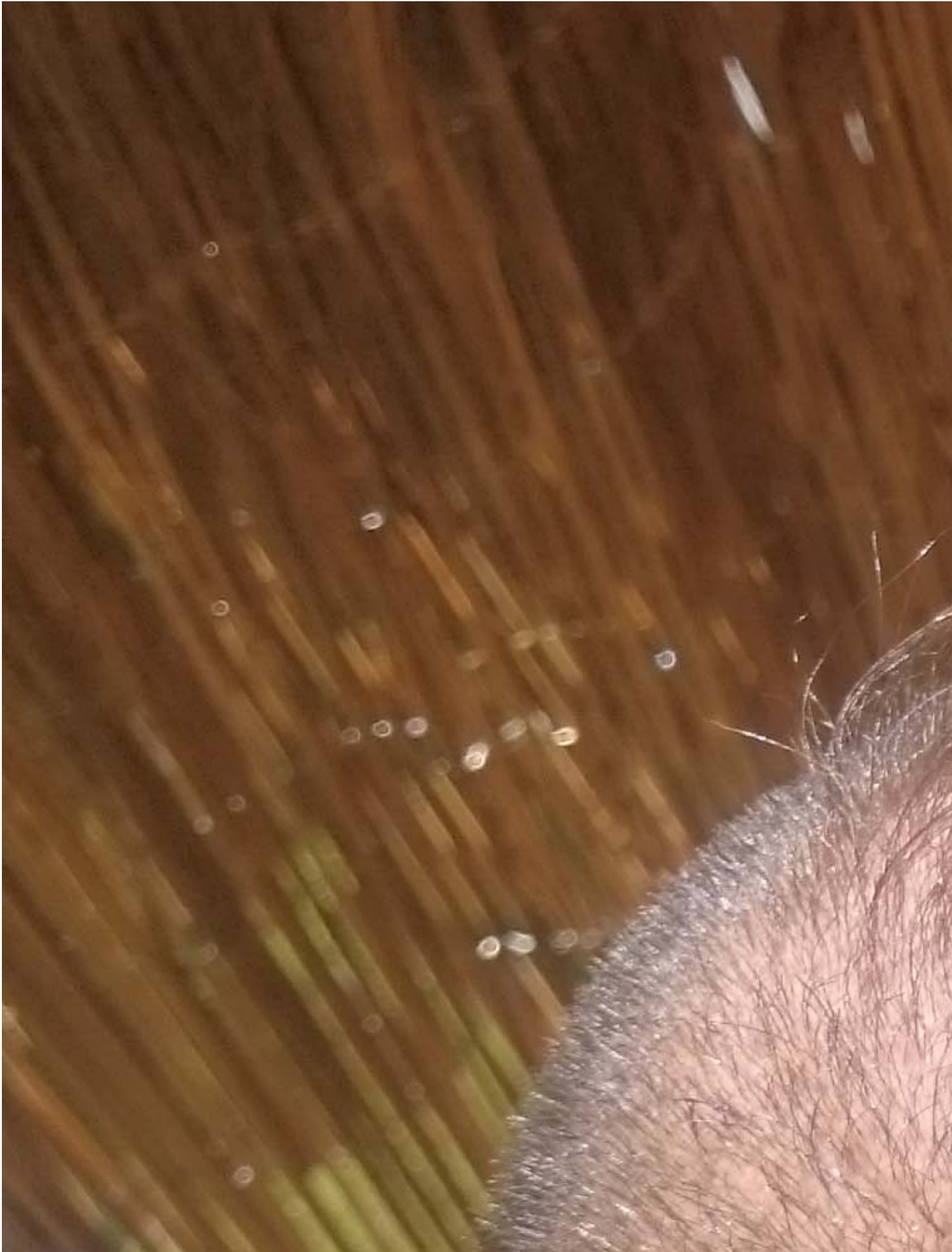---

Noch ein Nachwurf bei Tageslicht und Sonne.  
Ausserdem auch Bilder der ebenso bearbeiteten Tonsur.

### File Attachments

---

1) [174 Tag Tonsur Sonne.jpg](#), downloaded 1944 times

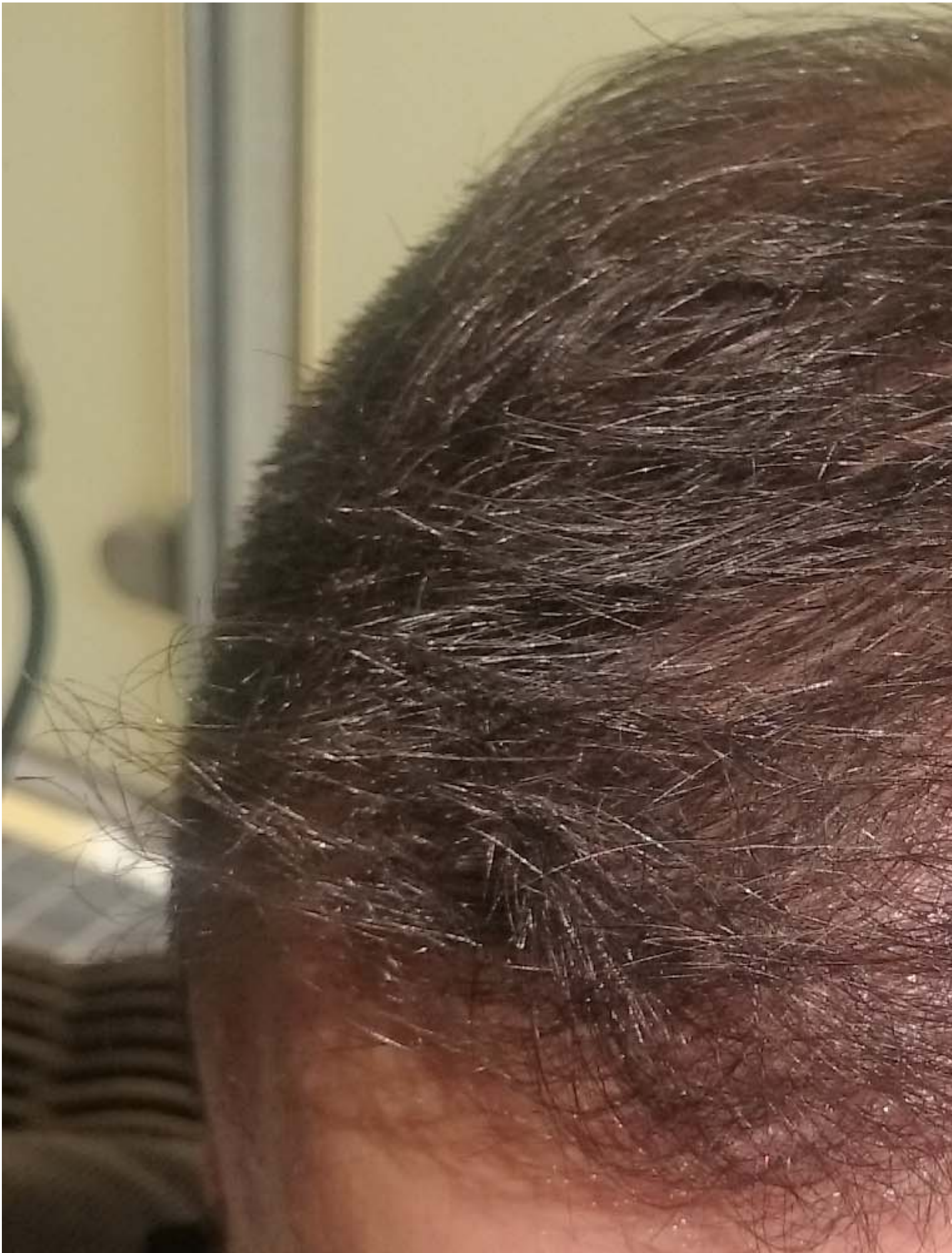

2) [174 Tag Tonsur Tageslicht.jpg](#), downloaded 1962 times

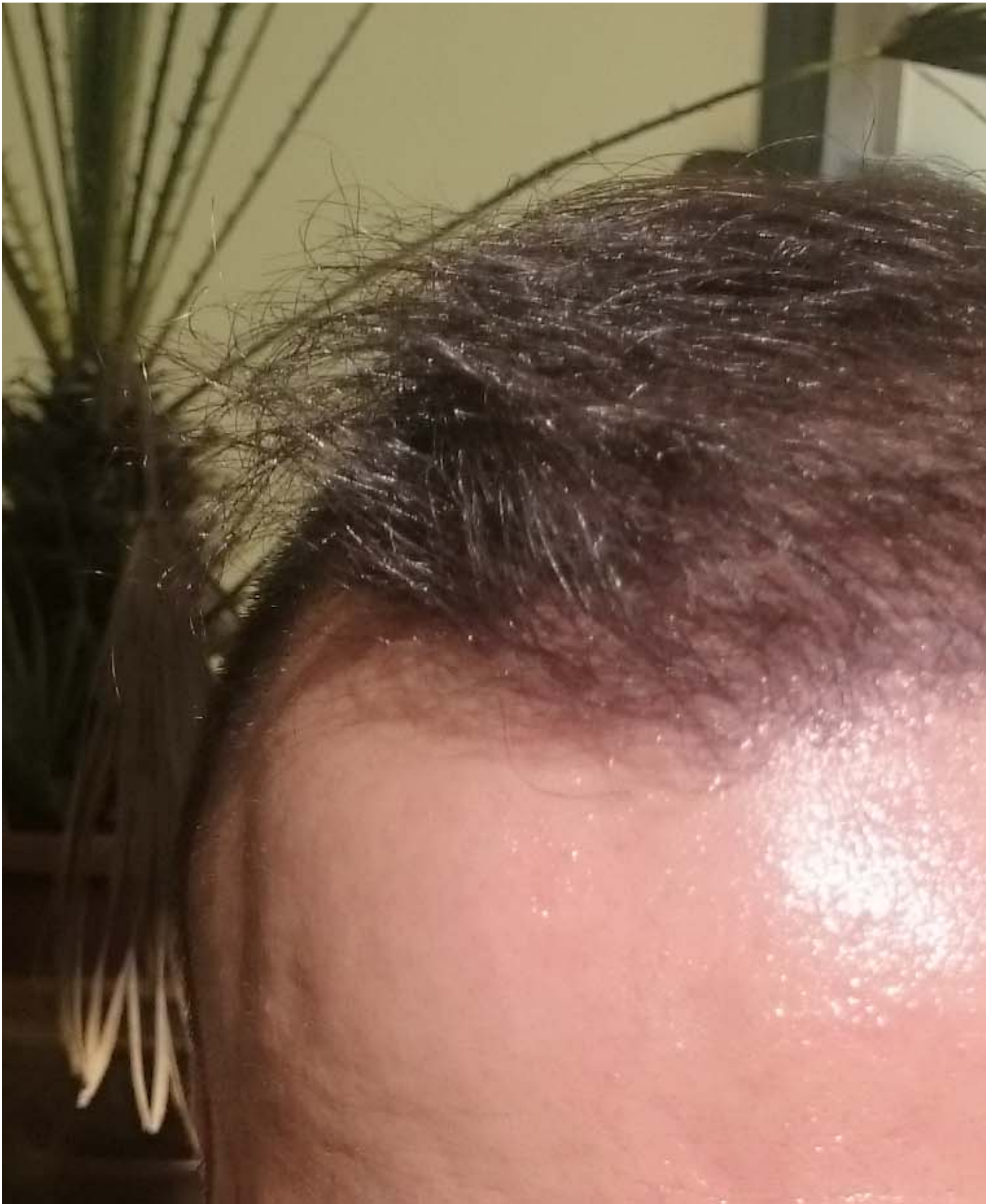



3) [Tag 174 Front bei Sonne 1.jpg](#), downloaded 1873 times



4) [Tag 174 Front bei Sonne 2.jpg](#), downloaded 1765 times



---

---

Subject: Aw: Melplast Dr. Selal, 4100 Grafts Nov. 2016  
Posted by [Residuum](#) on Fri, 23 Jun 2017 12:37:51 GMT  
[View Forum Message](#) <> [Reply to Message](#)

---

Hier nochmal ein paar Bilder nach 211 Tagen.

Der Hinterkopf sieht jetzt nicht am günstigsten aus für das Bild, aber ich hab am Vortag die Haare geschoren. Im längeren Zustand sieht es dichter aus, als bei den 7mm auf dem Bild.

Vielleicht mache ich künftig nochmal ein Bild mit etwas längerem Haar, bevor ich sie schäre.

---

### File Attachments

1) [211 Tage Tageslicht Oberkopf.jpg](#), downloaded 1620 times

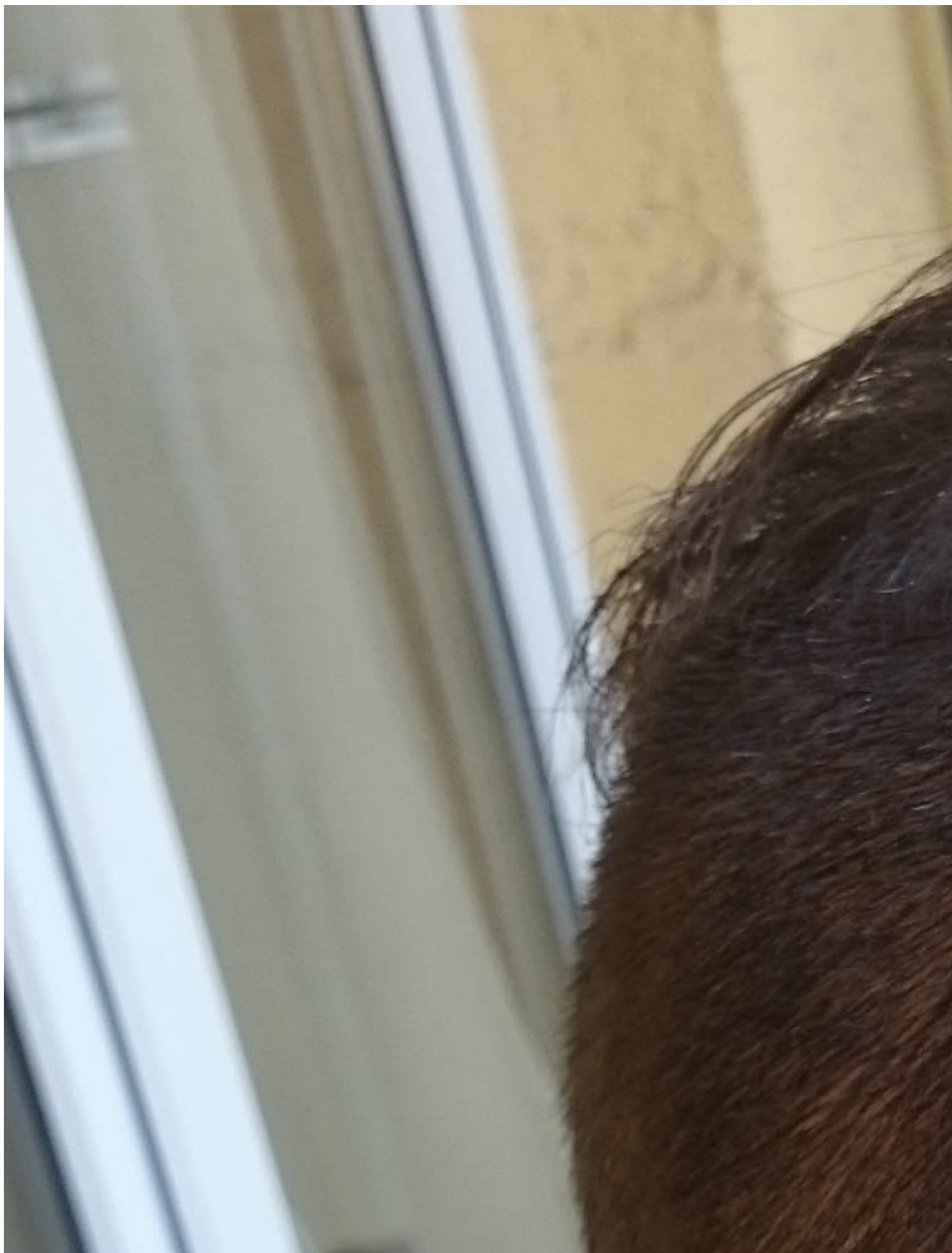

2) [Front 211 Tage bei Tageslicht.jpg](#), downloaded 1605 times





3) [Hinterkopf 7mm und Tonsur 211 Tage bei Tageslicht.jpg](#),  
downloaded 1637 times



Subject: Aw: Melplast Dr. Selal, 4100 Grafts Nov. 2016

Posted by [Kerimas](#) on Fri, 23 Jun 2017 19:58:55 GMT

[View Forum Message](#) <> [Reply to Message](#)

---

Danke für deine Updates. Eine Verdichtung wäre sicher erforderlich, jedoch bin ich aufgrund deiner Donoreigenschaften der Meinung, dass du wenig bzw. gar nichts weiter an Reserven hast. Der Spenderbereich ist echt sehr dünn. Bodygrafts wären da vielleicht eine bessere Idee.

Hast du darüber mal mit Melplast gesprochen?

---

---

Subject: Aw: Melplast Dr. Selal, 4100 Grafts Nov. 2016

Posted by [Residuum](#) on Fri, 23 Jun 2017 21:17:08 GMT

[View Forum Message](#) <> [Reply to Message](#)

---

Das ich Verdichten will habe ich schon kundgetan. Ich dachte auch mehr daran es mit Body Grafts zu verdichten. Ich weiß nicht ob Can, auch einen Arzt an der Hand hat, der auch Bodygrafts transplantiert. Ich werde mich mal mit ihm kurzschließen. Mit dem Ergebnis bin ich aber auf jedenfall sehr zufrieden. Es fällt auch meinem Umfeld positiv auf, auch wenn ich nicht allen davon berichtet habe.

---