

Grüß euch,

ich hatte vor einer Woche eine FUT-HT bei Hattingen und möchte euch auch meine Erfahrungen mitteilen.

Vorab, hier meine Ausgangssituation:

https://www.alopezie.de/foren/transplant/index.php/m/115477/#msg_num_2

Kurz zusammengefasst, ich hatte bereits in jüngeren Jahren eine FUT in Wien bei Moser Medical (800 grafts) für die Geheimratsecken, war natürlich viel zu früh. Vor ca. 4 Jahren musste ich nachlegen, da es hinter den verpflanzten Grafts etwas lückenhafter wurde. Dabei wurde auch in die Tonsur verpflanzt, in Summe waren es ca. 1600-1800, soweit ich mich erinnern kann. War wieder bei Moser, da die 1. HT ganz ok war und ich mich nicht wirklich über Alternativen informiert hab. Mit der 2. HT bei Moser war nicht nicht mehr zufrieden, Narbe viel zu breit, Dichte sehr schwach, die Wuchsrichtung in der Tonsur total schlecht etc.

Daher hab ich mich eingelesen, hatte vor einer weiteren FUT anfänglich etwas Angst, da meine Narbe eh schon sehr breit war und eine Kurzhaarfrisur nicht mehr möglich war. Hab mich dann aber doch von den Ergebnissen von Hattingen überzeugen lassen und es nun gemacht.

Organisatorisches

An- und Abreise aus Wien per Zug, übernachtet in Gottmadingen (Hotel Kranz), war alles top, würde ich wieder machen. Schaffhausen ist von Gottmadingen aus easy per S-Bahn (14min) erreichbar, Hotel und Hattingen liegen beide Nahe am Bhf.

OP & Betreuung

Alles reibungslos abgelaufen, fühlte mich wohl. Der Ablauf wurde schon ausführlich hier im Forum beschrieben. Auch über die Kommunikation vorab kann ich nur Gutes sagen, Dr. Muresanu hat auf meine eMails immer innerhalb einer Woche geantwortet, auch sonst lief alles geordnet ab.

Da ich schon 2 FUT's hatte, schätzte Dr. Muresanu, dass er 2000-3000 Grafts entnehmen kann. Es wurden dann gut 2600 Grafts, mit denen die Front und der mittlere Bereich, nicht aber die Tonsur bearbeitet wurden. Im Wesentlichen wurde alles etwas verdichtet und kleinere Lücken wieder gefüllt. Mit dem Einsetzen der Grafts wurde um ca. 11 Uhr begonnen, um 14 Uhr war ich schon an Bhf Richtung Hotel, ging also sehr zügig voran.

Narbe

Zur Narbe möchte ich anmerken, dass ich sehr positiv überrascht bin. Die Klammern sind zwar noch drinnen, aber was ich bisher sehen kann, wird die Narbe durchgängig schmal werden. Hätte ich nicht erwartet. Die alte Narbe wurde fast zur Gänze entfernt. Das Problem mit der alten Narbe war auch, dass sie ziemlich tief saß, Hattingen scheint in der Regel weiter oben zu entnehmen. Auch dadurch und aufgrund der Breite der alten Narbe konnten nicht mehr als 2600 Grafts entnommen werden.

Post-OP

Ich hatte interessanterweise am OP-Tag sowie am 1. Tag post OP keinerlei Probleme und Schwellungen oder größere Spannungen. Tag 2 und 3 post OP hatte ich immer Abends und Nachts starkes Spannen um die Narbe, alles war etwas gerötet und gereizt von der Spannung, ich bekam leichte Schwellungen auf der Stirn und um die Ohren. Im Nachhinein denke ich, dass es aufgrund der zu hohen Raumtemperatur und der zu geringen Luftfeuchtigkeit war, da ich in den Folgetagen weniger geheizt hab bzw. wenn, dann ein feuchtes Tuch auf den Heizkörper gelegt hab. Das hat geholfen, bin seit Tag 4 ziemlich beschwerdefrei und der Kopf fühlt sich schon wieder sehr locker und entspannt an.

Fotos folgen gleich...

Subject: Aw: 3. FUT ca. 2600 Grafts Verdichtung (Hattingen)

Posted by [Vienna13](#) on Tue, 29 Nov 2016 12:35:15 GMT

[View Forum Message](#) <> [Reply to Message](#)


Fotos am Tag der OP (pre)

File Attachments


1) [Tag 0 vor OP Entnahme.JPG](#), downloaded 1688 times



2) [Tag 0 vor OP oben.JPG](#), downloaded 1366 times



3) [Tag 0 vor OP seite.JPG](#), downloaded 1075 times



Subject: Aw: 3. FUT ca. 2600 Grafts Verdichtung (Hattingen)

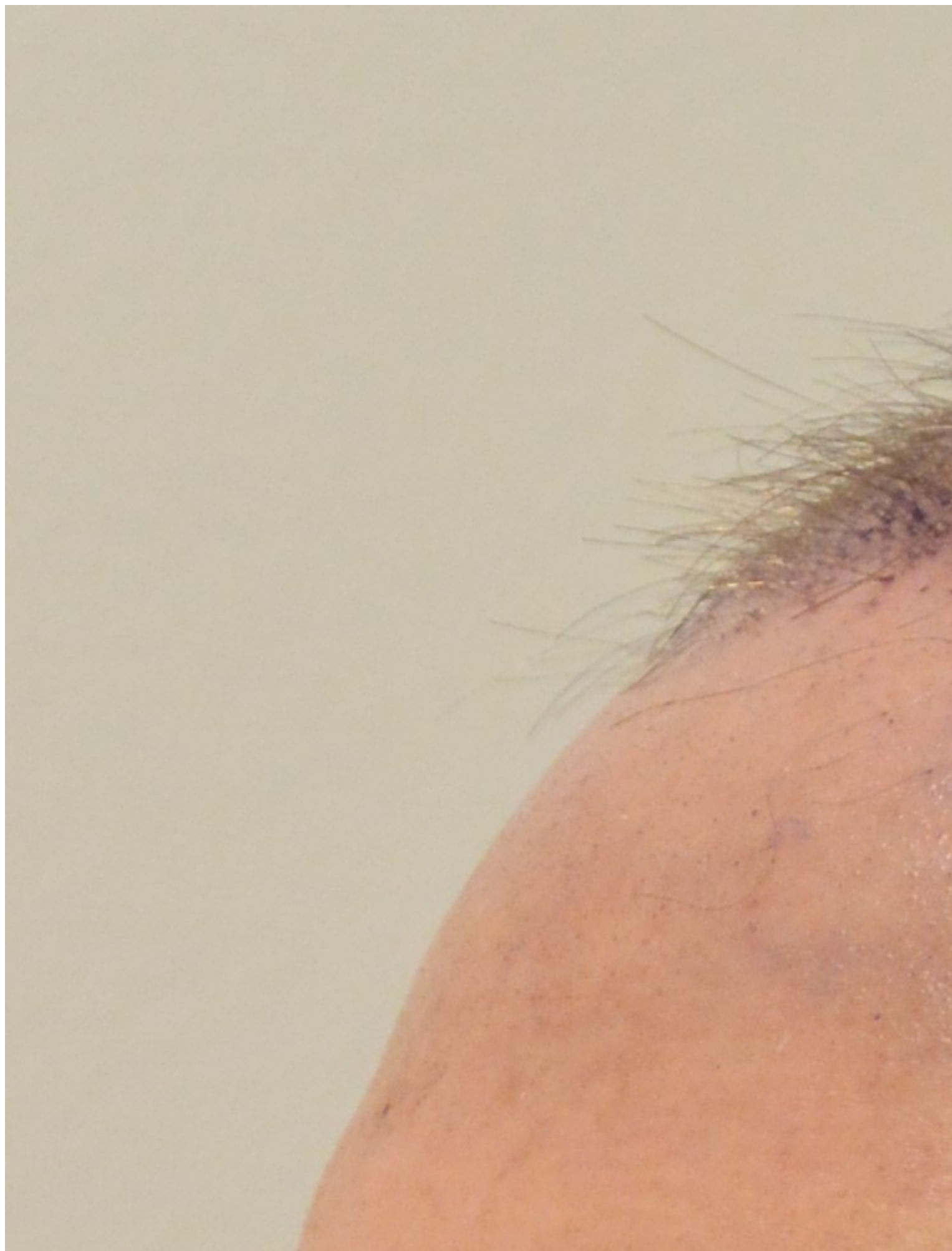Posted by [Vienna13](#) on Tue, 29 Nov 2016 12:50:03 GMT

[View Forum Message](#) <> [Reply to Message](#)

Tag 1 post OP

File Attachments

1) [Tag 1 links.JPG](#), downloaded 939 times



2) [Tag 1 oben.JPG](#), downloaded 982 times



3) [Tag 1 rechts.JPG](#), downloaded 679 times



Subject: Aw: 3. FUT ca. 2600 Grafts Verdichtung (Hattingen)

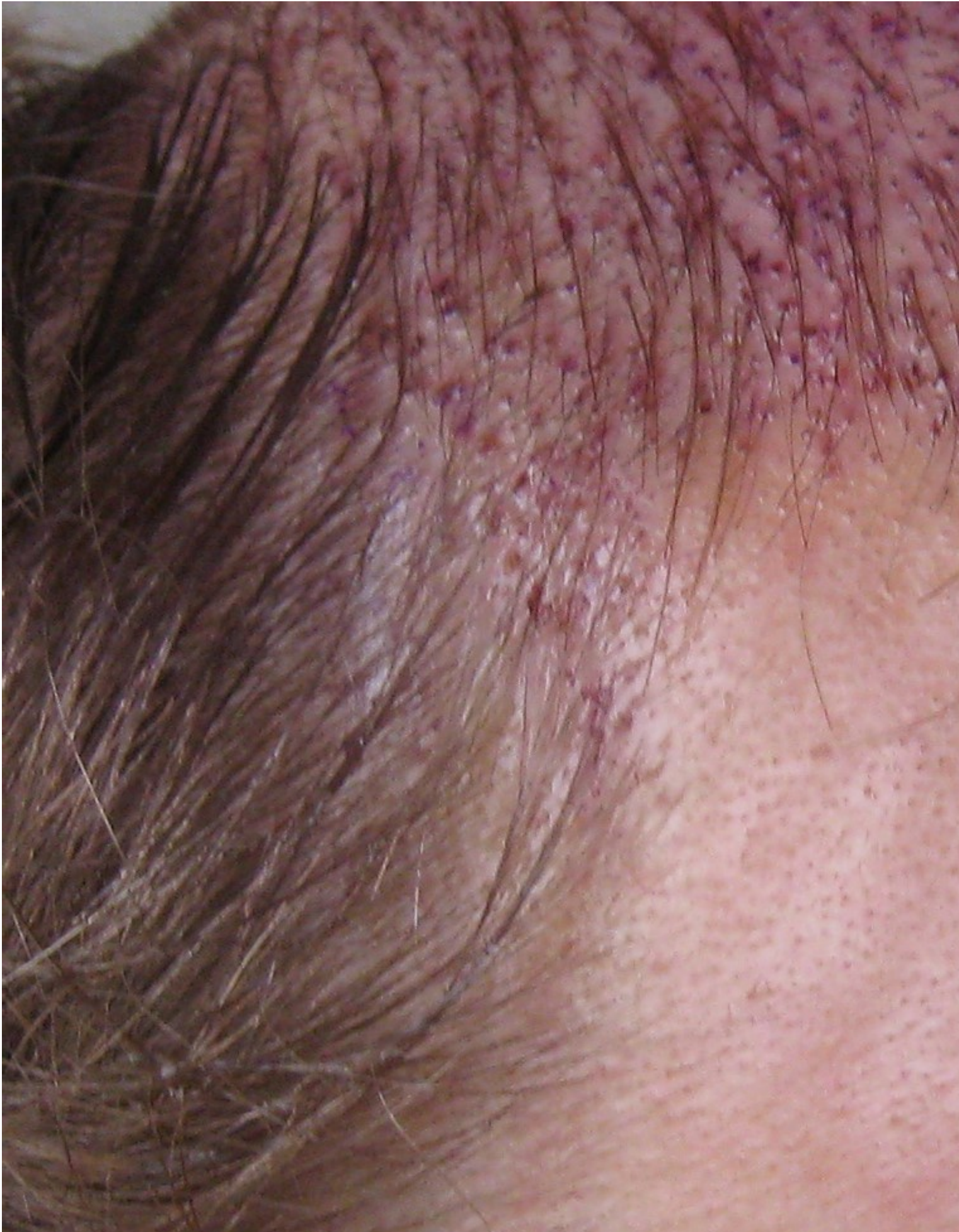Posted by [Vienna13](#) on Tue, 29 Nov 2016 12:55:41 GMT

[View Forum Message](#) <> [Reply to Message](#)

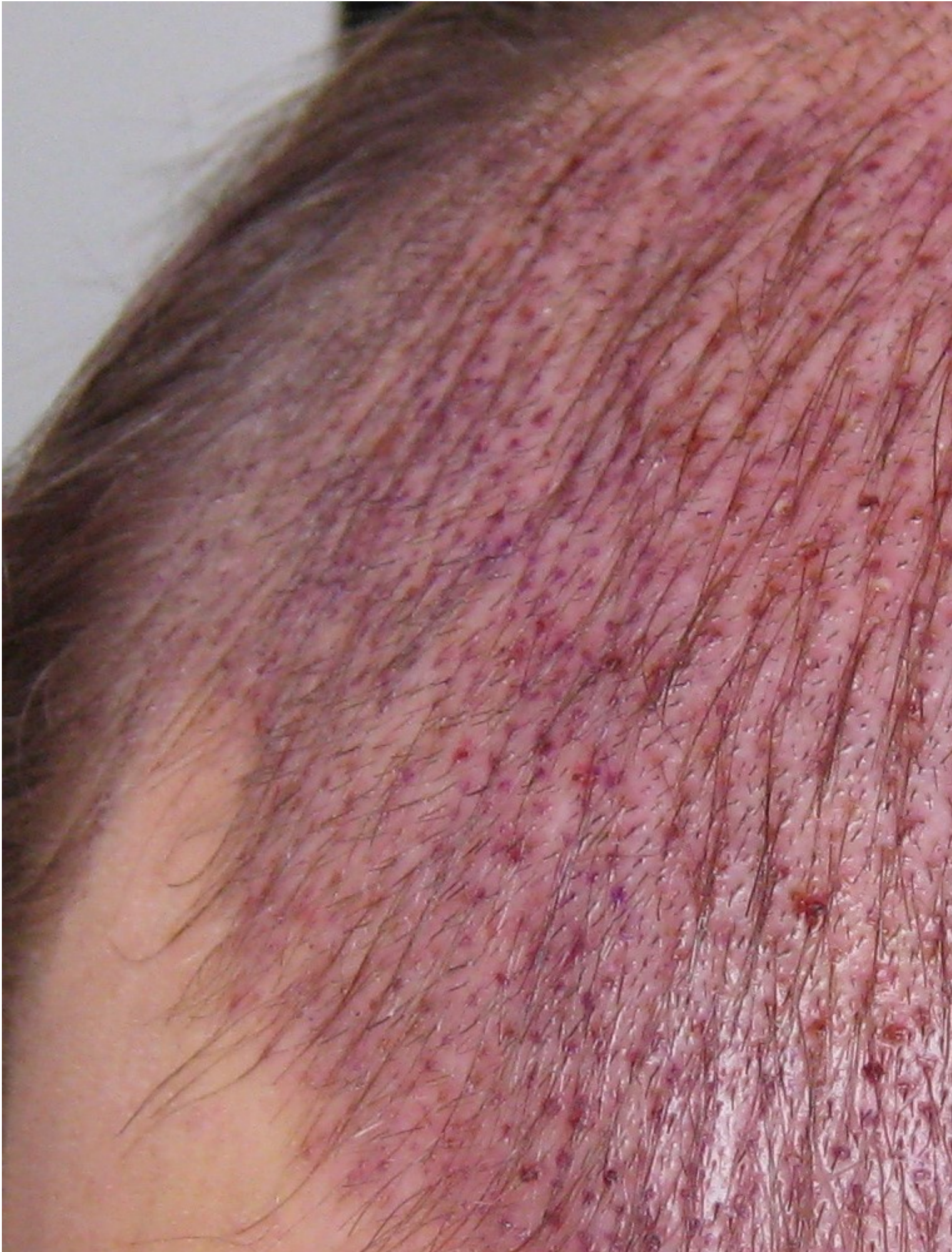
Tag 4 post OP

File Attachments

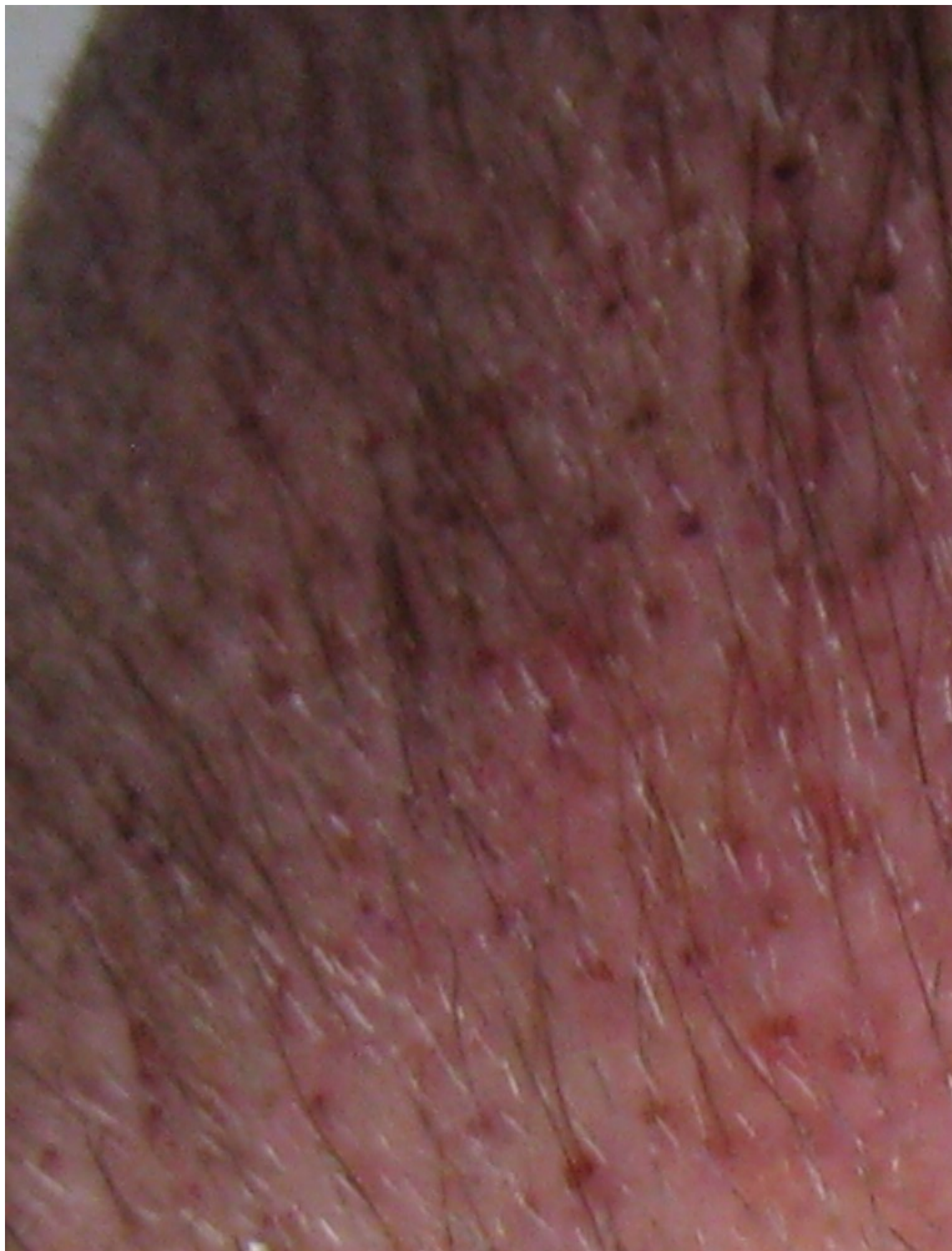1) [Tag 4 Detail rechts.JPG](#), downloaded 672 times




2) [Tag 4 oben.JPG](#), downloaded 622 times



3) [Tag 4 Tonsur.JPG](#), downloaded 532 times



4) [Tag 4 Detail links.JPG](#), downloaded 476 times



Subject: Aw: 3. FUT ca. 2600 Grafts Verdichtung (Hattingen)

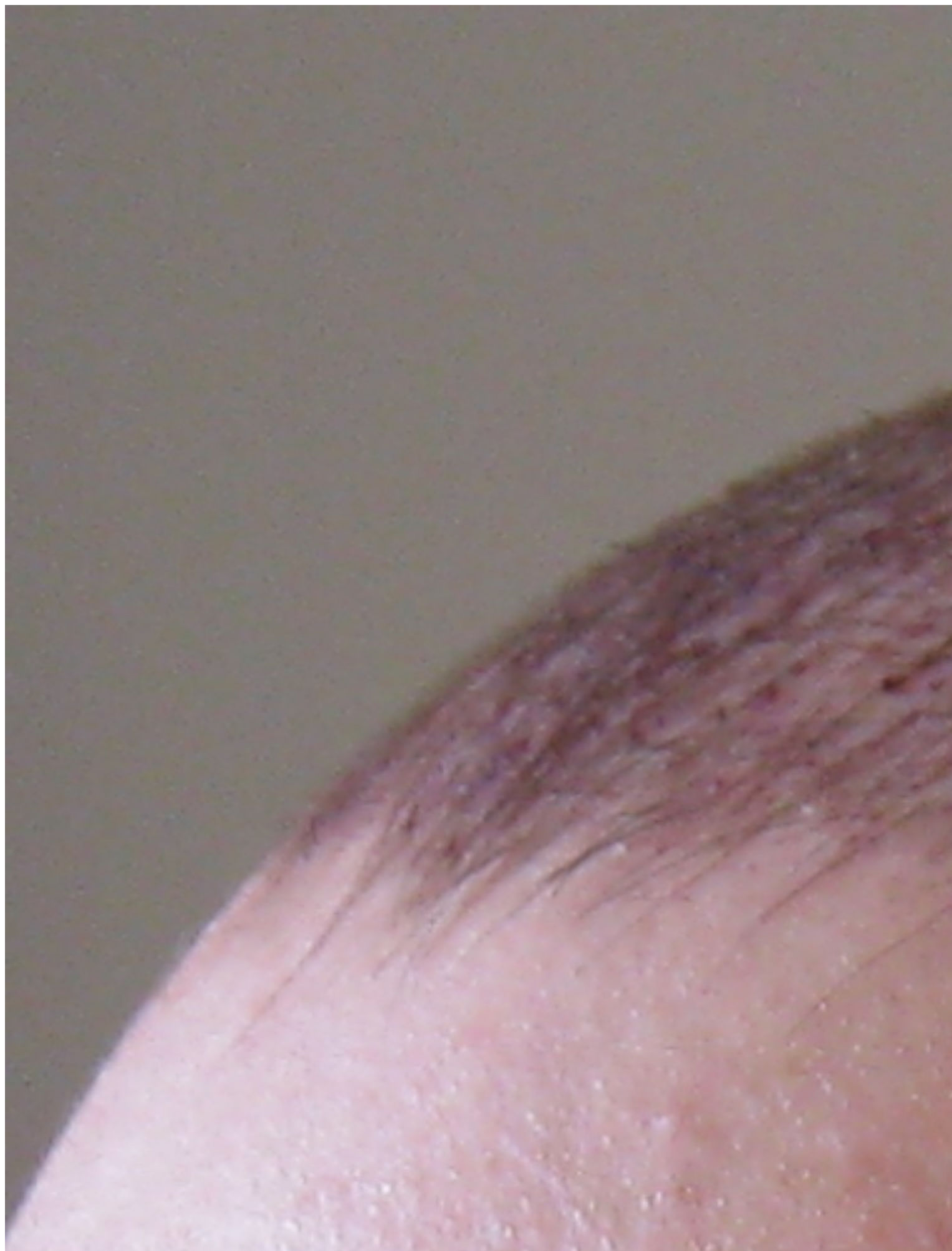Posted by [Vienna13](#) on Tue, 29 Nov 2016 12:56:59 GMT

[View Forum Message](#) <> [Reply to Message](#)

Tag 7 post OP

File Attachments

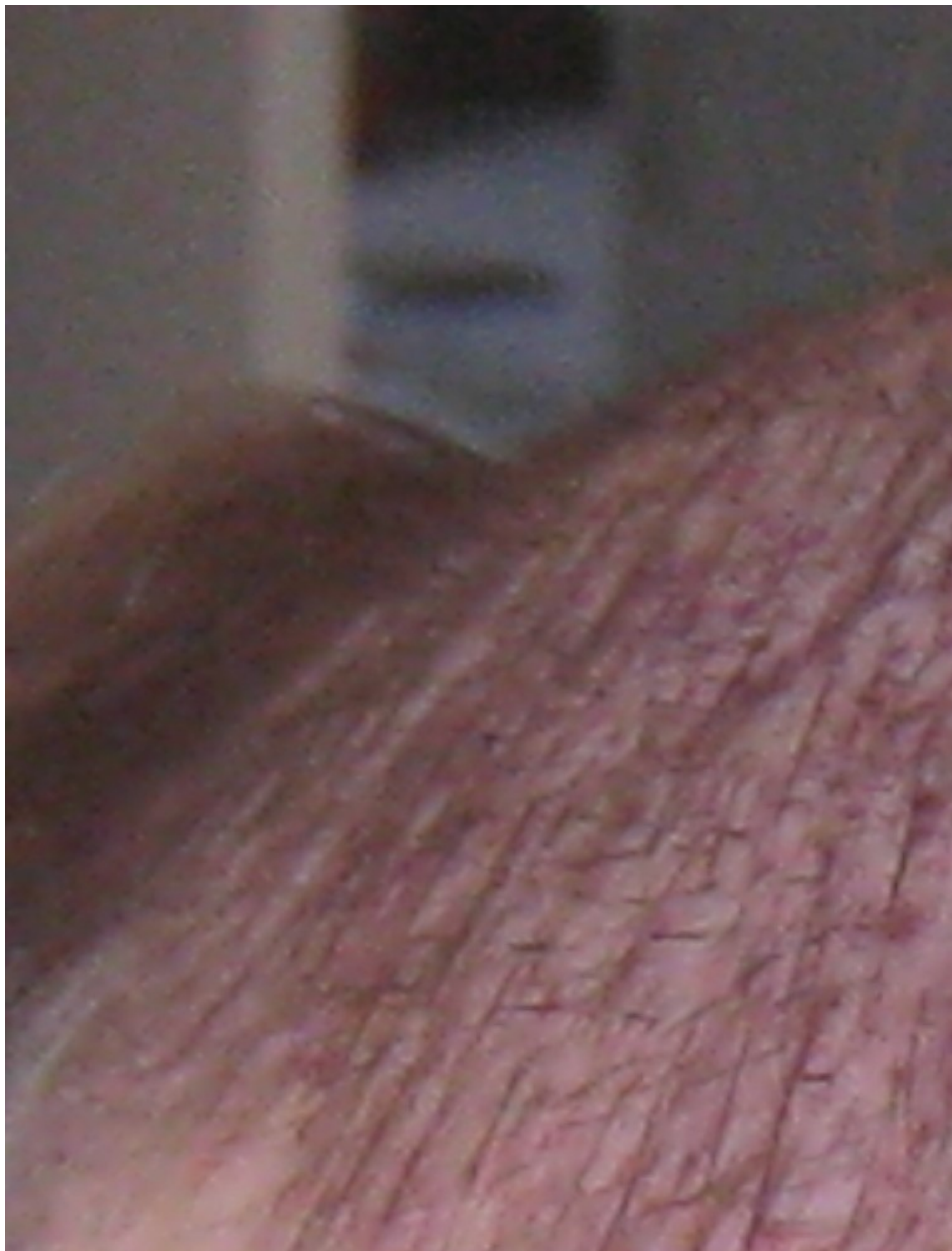1) [Tag 7 links.JPG](#), downloaded 584 times



2) [Tag 7 rechts.JPG](#), downloaded 456 times



3) [Tag 7 vorne.JPG](#), downloaded 683 times



Subject: Aw: 3. FUT ca. 2600 Grafts Verdichtung (Hattingen)

Posted by [Vienna13](#) on Tue, 29 Nov 2016 12:59:41 GMT

[View Forum Message](#) <> [Reply to Message](#)

Das war es fürs erste, was ich vergessen habe zu erwähnen, ich nehme keine Medikamente oder Minox, nur die Salbe und das Shampoo von Hattingen. Was ich seit einigen Wochen schon nehme ist ein Nahrungsergänzungsmittel (Haare und Nägel) von Nicapur.

Freue mich über eure Anmerkungen und gebe euch gerne noch weitere Infos wenn gewünscht.

Subject: Aw: 3. FUT ca. 2600 Grafts Verdichtung (Hattingen)

Posted by [Deisenhofer](#) on Tue, 29 Nov 2016 16:23:32 GMT

[View Forum Message](#) <> [Reply to Message](#)

Danker für die Bilder,

na dann jetzt mal frohes Wachstum

Subject: Aw: 3. FUT ca. 2600 Grafts Verdichtung (Hattingen)

Posted by [Vienna13](#) on Thu, 01 Dec 2016 19:03:39 GMT

[View Forum Message](#) <> [Reply to Message](#)

Danke Deisenhofer!

Eine Frage an die Hattingen-Patienten.

Wie habt ihr die Klammern gezogen. Dr. Muresanu meinte, es ist kein Problem, es durch einen Freund machen zu lassen. Was habt ihr dazu verwendet?

Eine Einwegpinzette aus der Apotheke? Wunddesinfektionsmittel?

Danke!

Subject: Aw: 3. FUT ca. 2600 Grafts Verdichtung (Hattingen)

Posted by [frodo](#) on Thu, 01 Dec 2016 19:17:00 GMT

[View Forum Message](#) <> [Reply to Message](#)

Vienna13 schrieb am Thu, 01 December 2016 20:03Danke Deisenhofer!

Eine Frage an die Hattingen-Patienten.

Wie habt ihr die Klammern gezogen. Dr. Muresanu meinte, es ist kein Problem, es durch einen Freund machen zu lassen. Was habt ihr dazu verwendet?

Eine Einwegpinzette aus der Apotheke? Wunddesinfektionsmittel?

Danke!

Also ich habe eine Einmal-Hautklammerentferner mitgegeben bekommen.
Dann zum Hausarzt der hat die bei mir entfernt.

Subject: Aw: 3. FUT ca. 2600 Grafts Verdichtung (Hattingen)
Posted by [Thunderx7](#) on Fri, 02 Dec 2016 13:05:26 GMT
[View Forum Message](#) <> [Reply to Message](#)

Das ging relativ einfach.
Du brauchst nicht zwangsläufig ein Arzt dafür.
Meine Schwester hat die Klammer entfernt...vollkommen schmerzfrei

Subject: Aw: 3. FUT ca. 2600 Grafts Verdichtung (Hattingen)
Posted by [Vienna13](#) on Fri, 02 Dec 2016 17:01:07 GMT
[View Forum Message](#) <> [Reply to Message](#)

Danke euch für die Infos!

Frodo, ja ich hab dieses Klammerentferngerät auch in meinem Packet gehabt, dachte das wär eine gewöhnliche Schere, gut dass du geschrieben hast!

Ich werd mir die Klammern auch privat ziehen lassen.

Subject: Aw: 3. FUT ca. 2600 Grafts Verdichtung (Hattingen)
Posted by [Vienna13](#) on Tue, 13 Dec 2016 13:38:21 GMT
[View Forum Message](#) <> [Reply to Message](#)

Update 3 Wochen nach der OP.

Die Krusten sind großteils schon abgefallen und mit ihnen auch die Haare. Hab ab der 2. Woche etwas mit Feuchtigkeitscreme nachgeholfen, dadurch sind die Krusten schneller abgegangen.

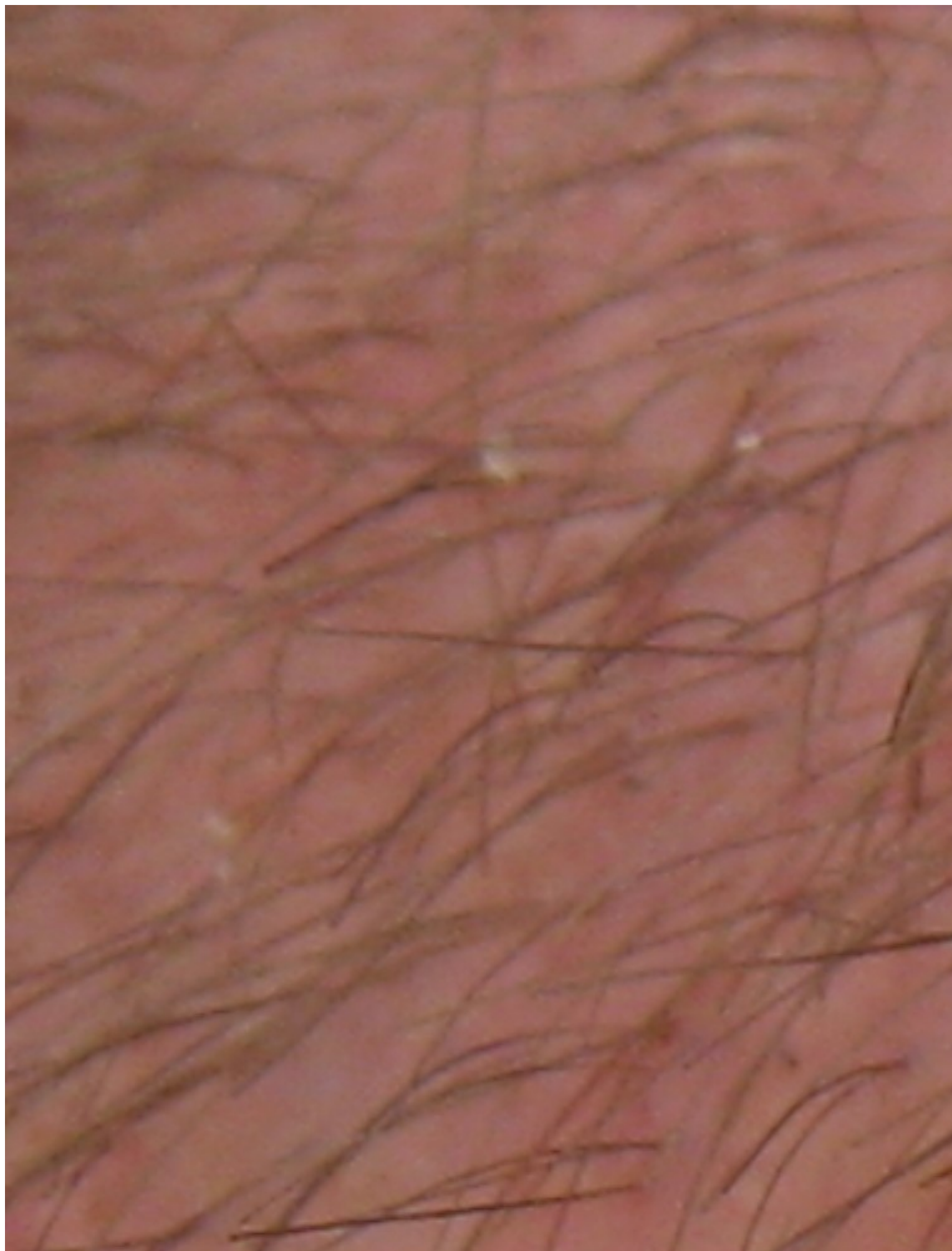Prinzipiell läuft alles recht gut, die Narbe macht an zwei Punkten etwas Probleme, und zwar dort, wo die meisten Spannungen nach der OP waren, also dort, wo die alte Narbe am breitesten war.

File Attachments

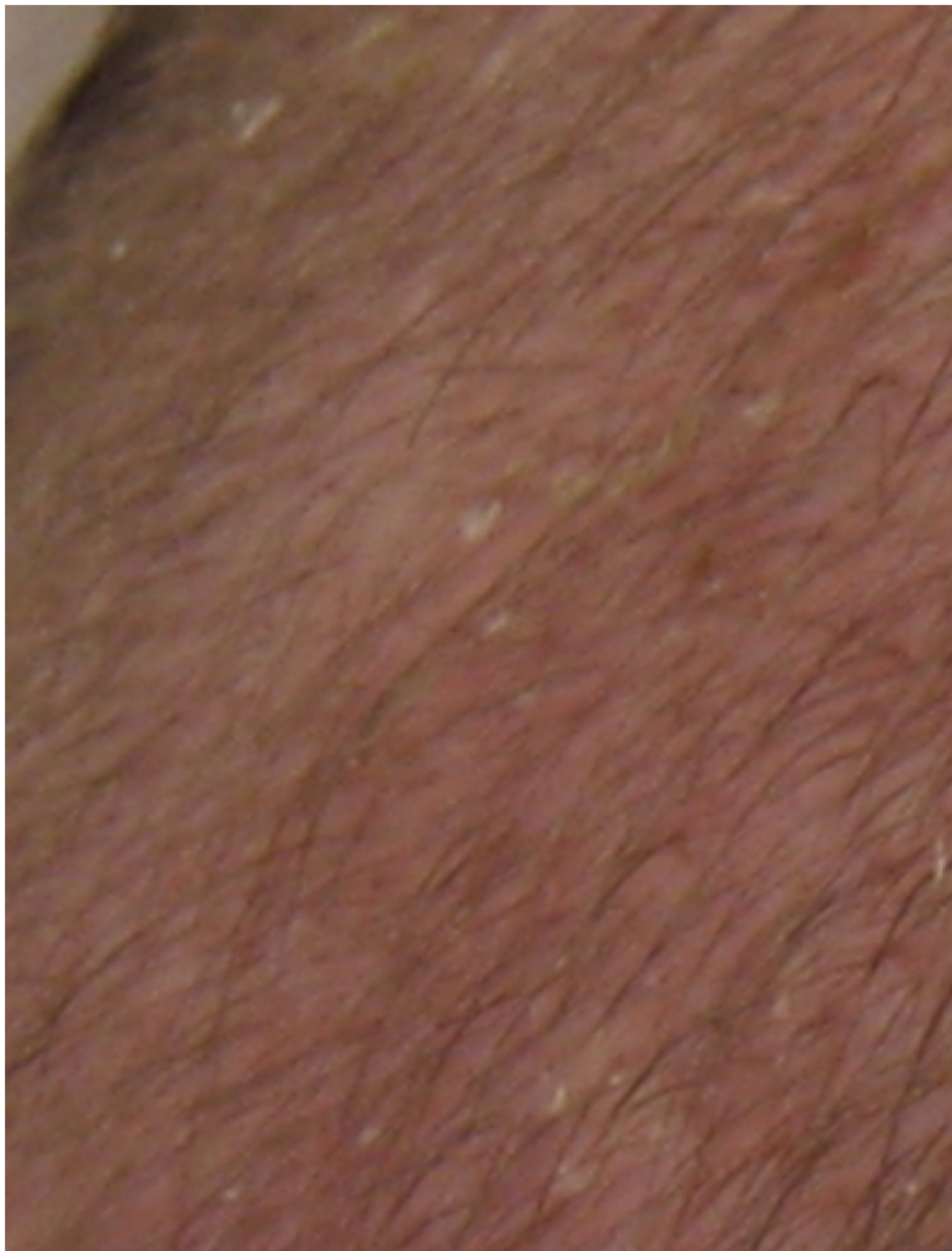1) [Tag 21 Ausfall.JPG](#), downloaded 826 times



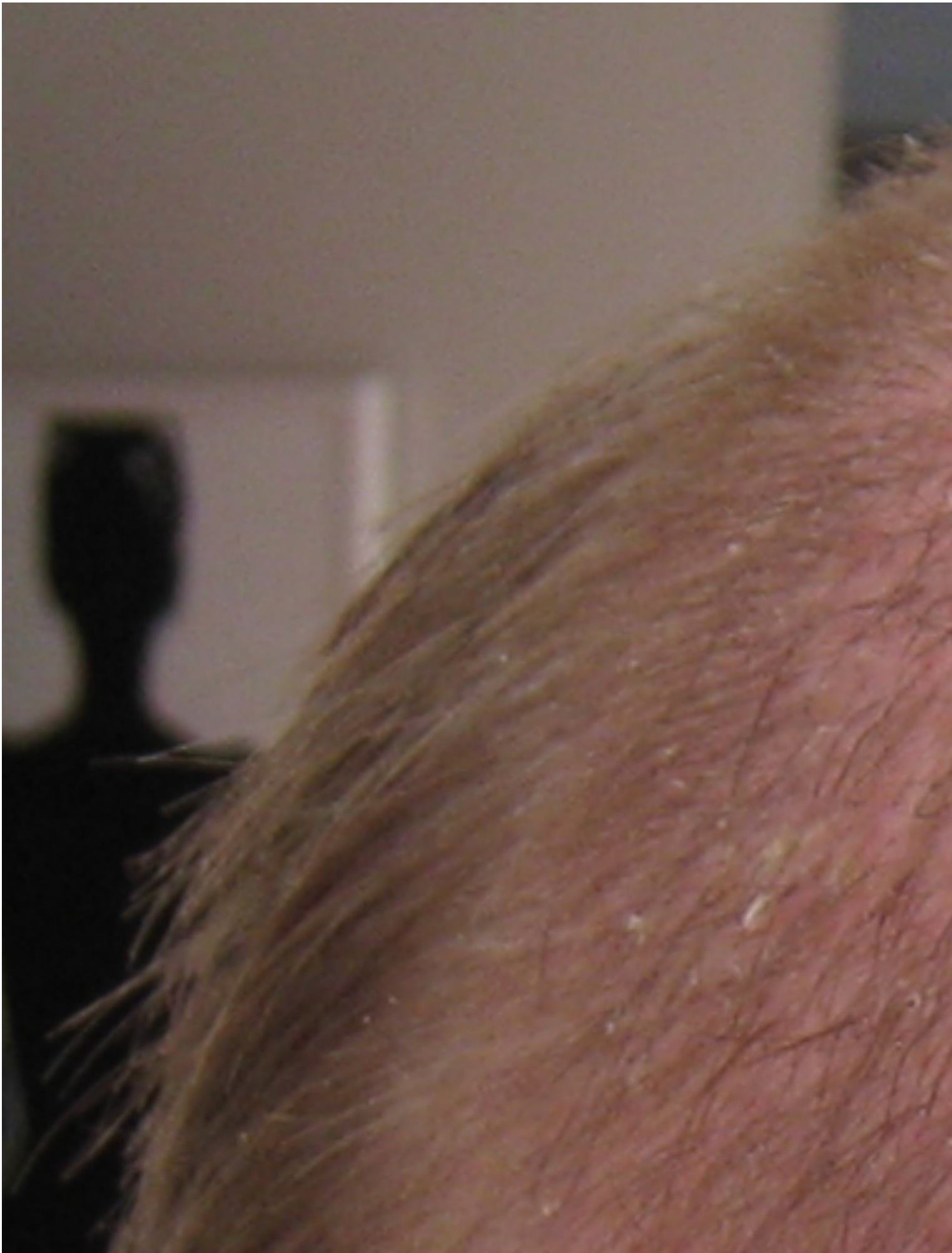2) [Tag 21 links vorne Detail.JPG](#), downloaded 602 times



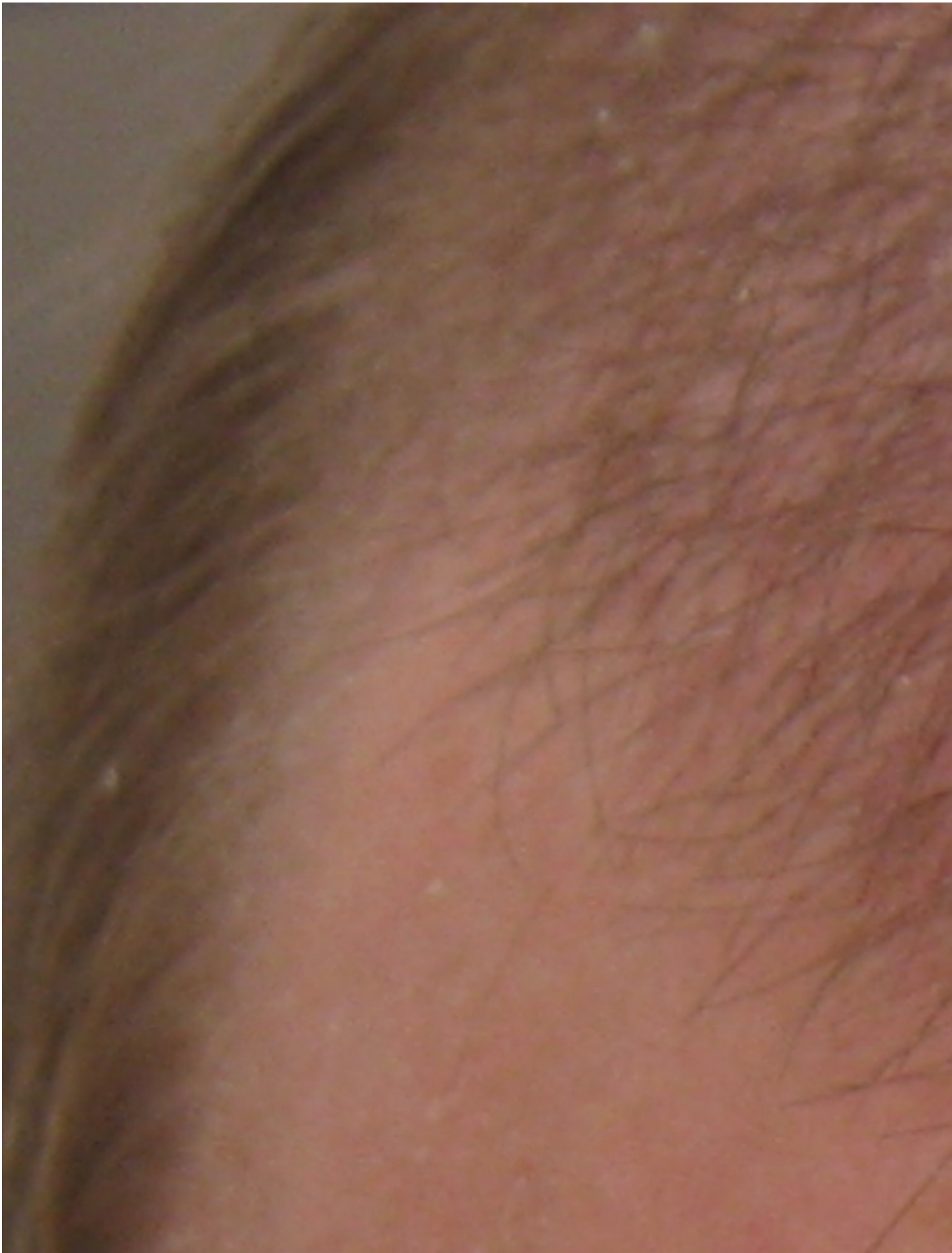3) [Tag 21 links vorne.JPG](#), downloaded 461 times



4) [Tag 21 oben.JPG](#), downloaded 616 times



5) [Tag 21 vorne.JPG](#), downloaded 544 times



Subject: Aw: 3. FUT ca. 2600 Grafts Verdichtung (Hattingen)

Posted by [Vienna13](#) on Tue, 13 Dec 2016 13:43:03 GMT

[View Forum Message](#) <> [Reply to Message](#)

Fotos der Narbe (Problemstellen)

Hattet ihr auch solche Stellen? Auf der linken Seite wird es schon etwas besser, da kommen schon einige neue Haare.

Auf der rechten Seite ist aber ein großes Areal komplett ohne Haare jetzt, dadurch lässt sich die Narbe zur Zeit nur schwer verbergen.

Ich hoffe, die Haare kommen dort bald wieder. Hab v.a. die letzten 7-10 Tage mit Wundcreme (Bepathen plus) und Narbengel (kelo cote) sowie auch Feuchtigkeitscreme/Öl versucht, die Narbe und den Bereich darum zu pflegen.

File Attachments

1) [Tag 21 Narbe links.JPG](#), downloaded 848 times



2) [Tag 21 Narbe rechts.JPG](#), downloaded 698 times



Subject: Aw: 3. FUT ca. 2600 Grafts Verdichtung (Hattingen)
Posted by [Kluftinger](#) on Tue, 13 Dec 2016 13:50:15 GMT
[View Forum Message](#) <> [Reply to Message](#)

ganz schön heftiger Shockloss, denke das hat auch mit den alten Narbengewebe zu tun. Ich gehe aber davon aus, dass dieser wie bei mir keine Spuren hinterläßt. Meine kahlen Stellen rund um die Narbe sind gefühlt wieder zugewachsen, wenn auch noch nicht gleich lang.

Ansonsten nichts aussergewöhnliches zu diesem Zeitpunkt.

Subject: Aw: 3. FUT ca. 2600 Grafts Verdichtung (Hattingen)
Posted by [Vienna13](#) on Tue, 13 Dec 2016 14:04:02 GMT
[View Forum Message](#) <> [Reply to Message](#)

Danke Kluftinger, ja ich denke auch, dass das wieder wird.
Habe eben auch mit Dr. Muresanu telefoniert, die Sache ist, wie ich weiter oben schon mal angeführt hab, dass die alte Narbe von Moser Medical Wien ziemlich breit war und zudem sehr tief platziert lag, gerade an diesen beiden Stellen.

Also ich bin zuversichtlich, dass sich die Situation wieder gut verbessert, muss jetzt halt abwarten.
Ansonsten bin ich mit der Narbe wie schon erwähnt sehr zufrieden, deutlich schmaler als die alte Narbe und auch nicht mehr wulstig wie teils die alte Narbe.

Subject: Aw: 3. FUT ca. 2600 Grafts Verdichtung (Hattingen)
Posted by [geheim](#) on Sun, 25 Dec 2016 16:54:11 GMT
[View Forum Message](#) <> [Reply to Message](#)

Hast du noch Reserven für die Tonsur?

Subject: Aw: 3. FUT ca. 2600 Grafts Verdichtung (Hattingen)
Posted by [Aeazra](#) on Mon, 26 Dec 2016 02:34:01 GMT
[View Forum Message](#) <> [Reply to Message](#)

Heißt insgesamt hast schon 5200 Graft's gesetzt bekommen ?

Subject: Aw: 3. FUT ca. 2600 Grafts Verdichtung (Hattingen)
Posted by [Vienna13](#) on Mon, 26 Dec 2016 17:10:02 GMT
[View Forum Message](#) <> [Reply to Message](#)

Reserven für die Tonsur hab ich noch, hatte ja noch keine FUE. Die FUT-Narbe wurde von

Moser Medical damals ziemlich tief positioniert, meiner Meinung sollte da noch einiges an Reserven sein. Die Tonsur ist aber jetzt nicht mein größtes Thema, ich schau jetzt mal wie das Ergebnis wird und dann überleg ich weiter. In die Tonsur wurden damals von Moser Grafts reingesetzt, nur halt nicht besonders gut und sehr grob.

Bzgl. der gesamten Graftzahl kann ich leider keine Zahl nennen, ich weiß nur dass die erste HT 800 Grafts für die Geheimratsecken waren, was damals ok geworden ist. Für die 2- HT (Tonsur + die Zone hinten den GRE) hab ich leider keine Unterlagen mehr gefunden, kann 1200 bis 1800 gewesen sein, bin nicht sicher. Ich tendier eher zu 1200, wenn ich mir die Kosten noch mal vor Augen führe.

Subject: Aw: 3. FUT ca. 2600 Grafts Verdichtung (Hattingen)

Posted by [Timehead89](#) on Tue, 18 Apr 2017 21:30:53 GMT

[View Forum Message](#) <> [Reply to Message](#)

Hallo Leidensgenosse,
wie hat sich Deine Narbe entwickelt? Hab auch eine Moser Narbe bei den Muresanus korrigiert bekommen und bei mir haben sie ein kleines Wunder vollbracht. Haben sich die Seiten erholt vom Shockloos ?

Subject: Aw: 3. FUT ca. 2600 Grafts Verdichtung (Hattingen)

Posted by [Vienna13](#) on Sat, 06 May 2017 10:28:55 GMT

[View Forum Message](#) <> [Reply to Message](#)

Timehead89 schrieb am Tue, 18 April 2017 23:30Hallo Leidensgenosse,
wie hat sich Deine Narbe entwickelt? Hab auch eine Moser Narbe bei den Muresanus korrigiert bekommen und bei mir haben sie ein kleines Wunder vollbracht. Haben sich die Seiten erholt vom Shockloos ?

Hallo Timehead,

die Narbe ist größtenteils gut verheilt, die zwei Problemstellen sind leider noch immer nicht zugewachsen.

Ich werde in den nächsten 2 Wochen ein Update mit Fotos machen, möchte die Situation vorher noch mit Dr. Muresanu besprechen.

Subject: Aw: 3. FUT ca. 2600 Grafts Verdichtung (Hattingen)

Posted by [Vienna13](#) on Wed, 05 Jul 2017 19:03:50 GMT

[View Forum Message](#) <> [Reply to Message](#)

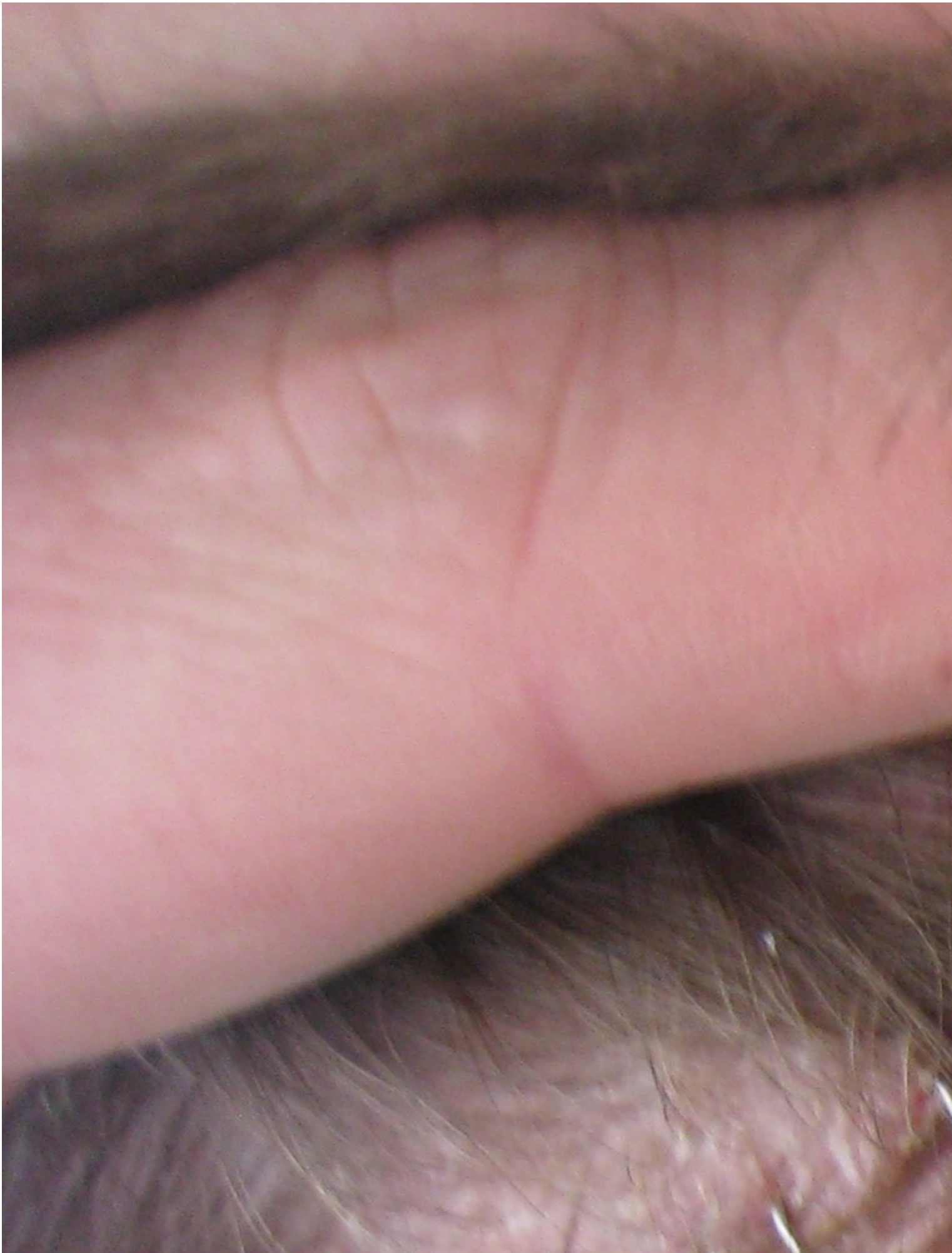So, endlich mal Zeit für ein Update...

Ich bin jetzt gut 7 Monate post OP. Leider hat sich das Problem mit der Narbe nicht mehr sehr verbessert, ich habe also nach wie vor hinten links und hinten rechts einen größeren Bereich, der nicht mehr zugewachsen ist. Ich führe das auf zu starke Spannungen durch die Entnahme an dieser Stelle zurück, denn diese beiden Stellen waren auch vor der OP bei Hattingen schon weniger flexibel, darauf hab ich Hr. Muresanu auch mehrfach aufmerksam gemacht. Aus meiner Sicht wurde hier also an diesen beiden Stellen zu viel entnommen.

Auf zwei Fotos sieht man die kahlen Stellen um die Narbe (Shockloss), auf einem Foto sieht man die Spannungen um die Narbe, als die Klammern noch drinnen waren.

File Attachments

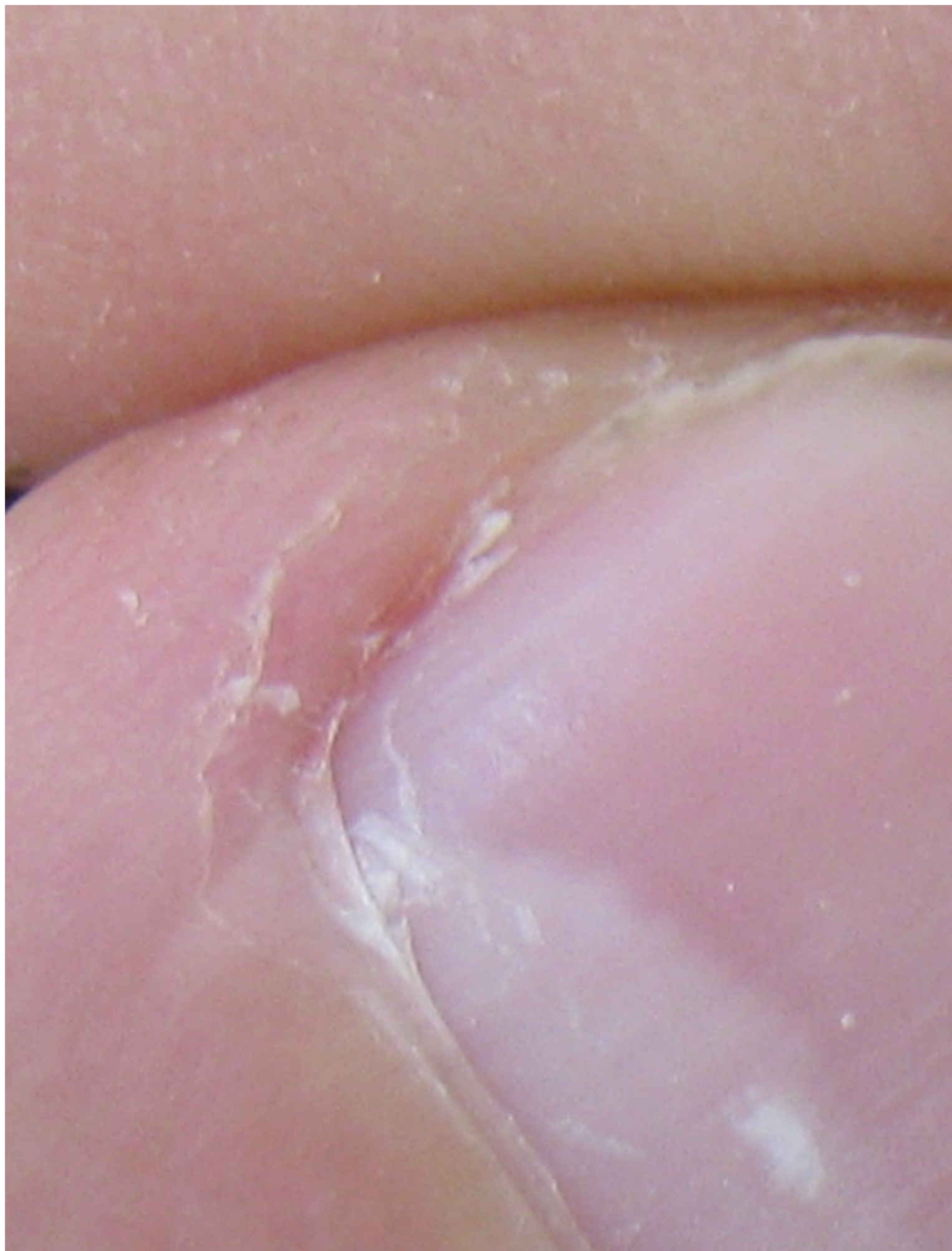1) [Klammer rechts.JPG](#), downloaded 726 times



2) [Narbe links.JPG](#), downloaded 653 times



3) [Narbe rechts.JPG](#), downloaded 627 times



Subject: Aw: 3. FUT ca. 2600 Grafts Verdichtung (Hattingen)

Posted by [Vienna13](#) on Wed, 05 Jul 2017 19:29:57 GMT

[View Forum Message](#) <> [Reply to Message](#)

Mit dem Ergebnis der Verpflanzung bin ich mittelmäßig zufrieden. Bei mir wurde ja lediglich der vordere Bereich verdichtet, die Tonsur wurde nicht behandelt. Es wurden zwar "nur" 2600 Grafts verpflanzt, doch hatte ich ja kaum total kahle Stellen, da dies nicht die 1. HT für mich war. Von daher hätte ich mir doch etwas mehr erhofft, auch wenn man es mit den Pre-OP-Fotos vergleicht.

Insgesamt merke ich schon eine Verbesserung im vorderen Bereich, aber die Stellen, wegen denen ich eigentlich zu Hattingen ging, sind für meinen Geschmack zu wenig berücksichtigt worden.

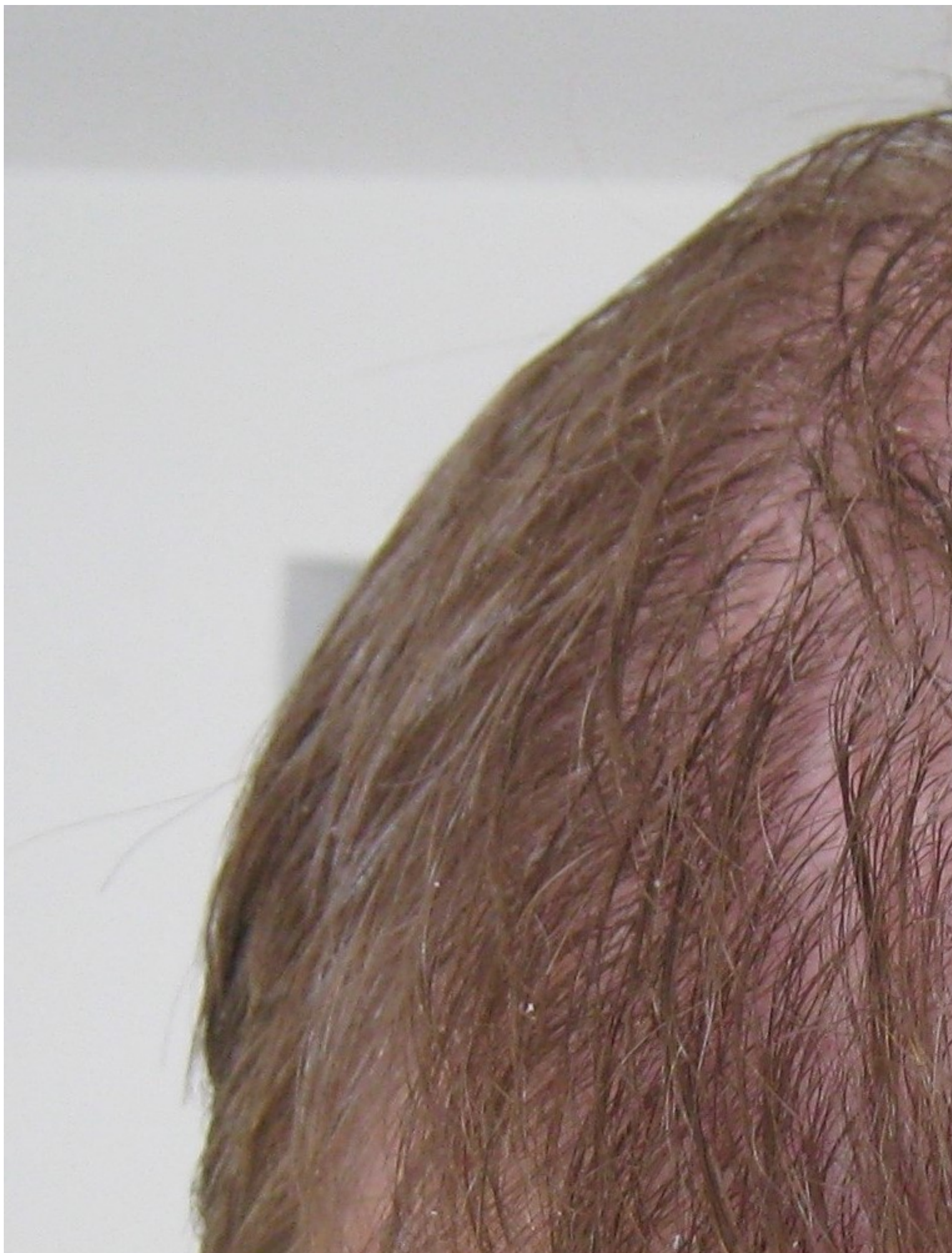Mir ging es in erster Linie um die "2. Reihe", also die etwas kahler werdenden Stellen hinter dem vordersten Bereich. Außerdem war mir auch die Seite der Tonsur und der Übergang von vorne zur Seite wichtig. Das ist mir nach wie vor noch etwas zu licht.

Der Vorschlag von Dr. Muresanu war, nicht einzelne Stellen zu bepflanzen, sondern von vorne so weit wie möglich nach hinten "durchzupflanzen". Ich hoffte, dass dabei meine "Problemstellen" stärker profitieren würden.

Im Anhang eingezeichnet die Problemstellen...

File Attachments

1) [6 MO postOP oben.JPG](#), downloaded 812 times



2) [7 MO postOP Seite links.JPG](#), downloaded 641 times

Problem seitlicher



3) [7 MO postOP vorne-oben.JPG](#), downloaded 715 times



Subject: Aw: 3. FUT ca. 2600 Grafts Verdichtung (Hattingen)

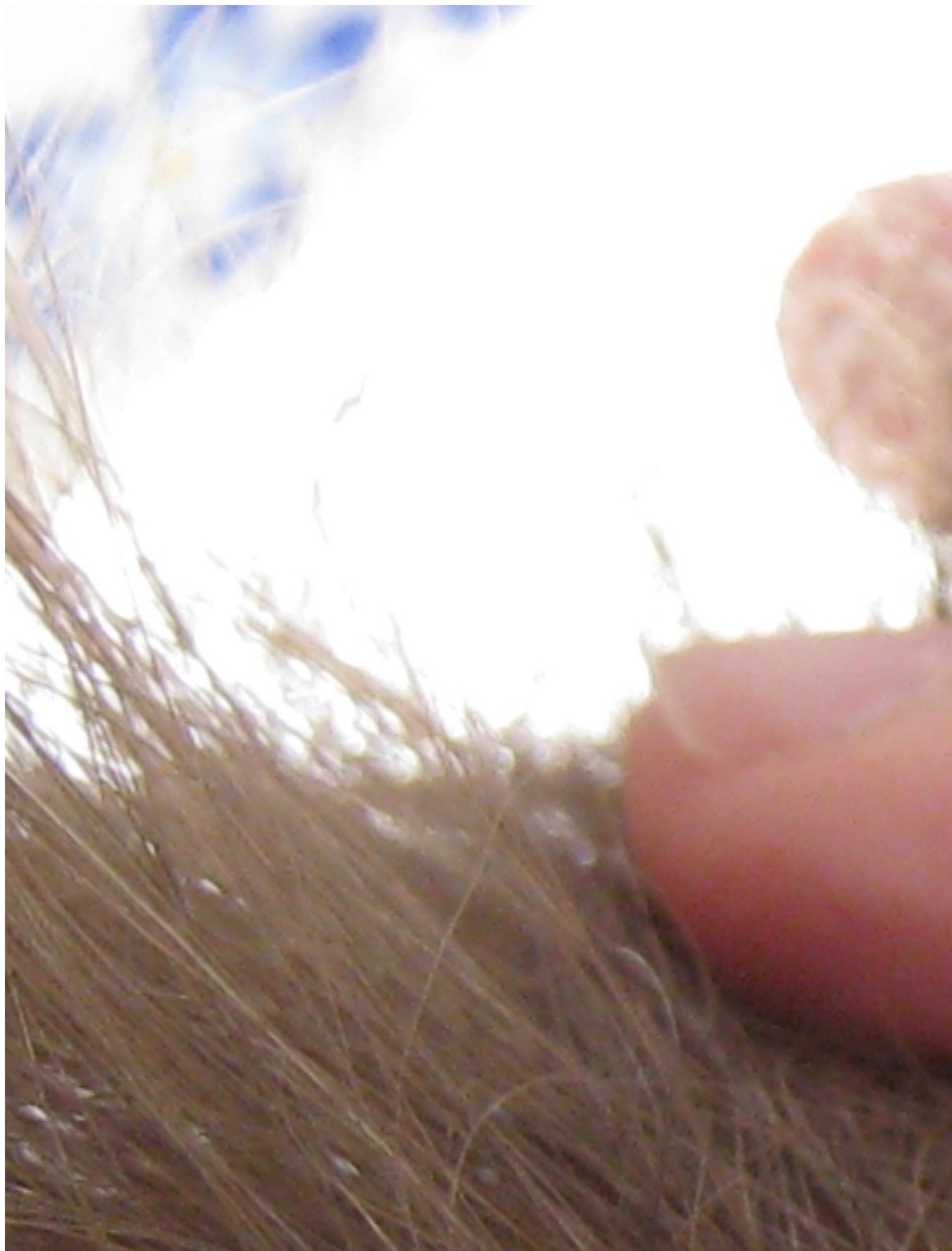Posted by [Vienna13](#) on Wed, 05 Jul 2017 19:38:06 GMT

[View Forum Message](#) <> [Reply to Message](#)

Abschließend noch diverse Fotos vom Haaransatz etc...

File Attachments

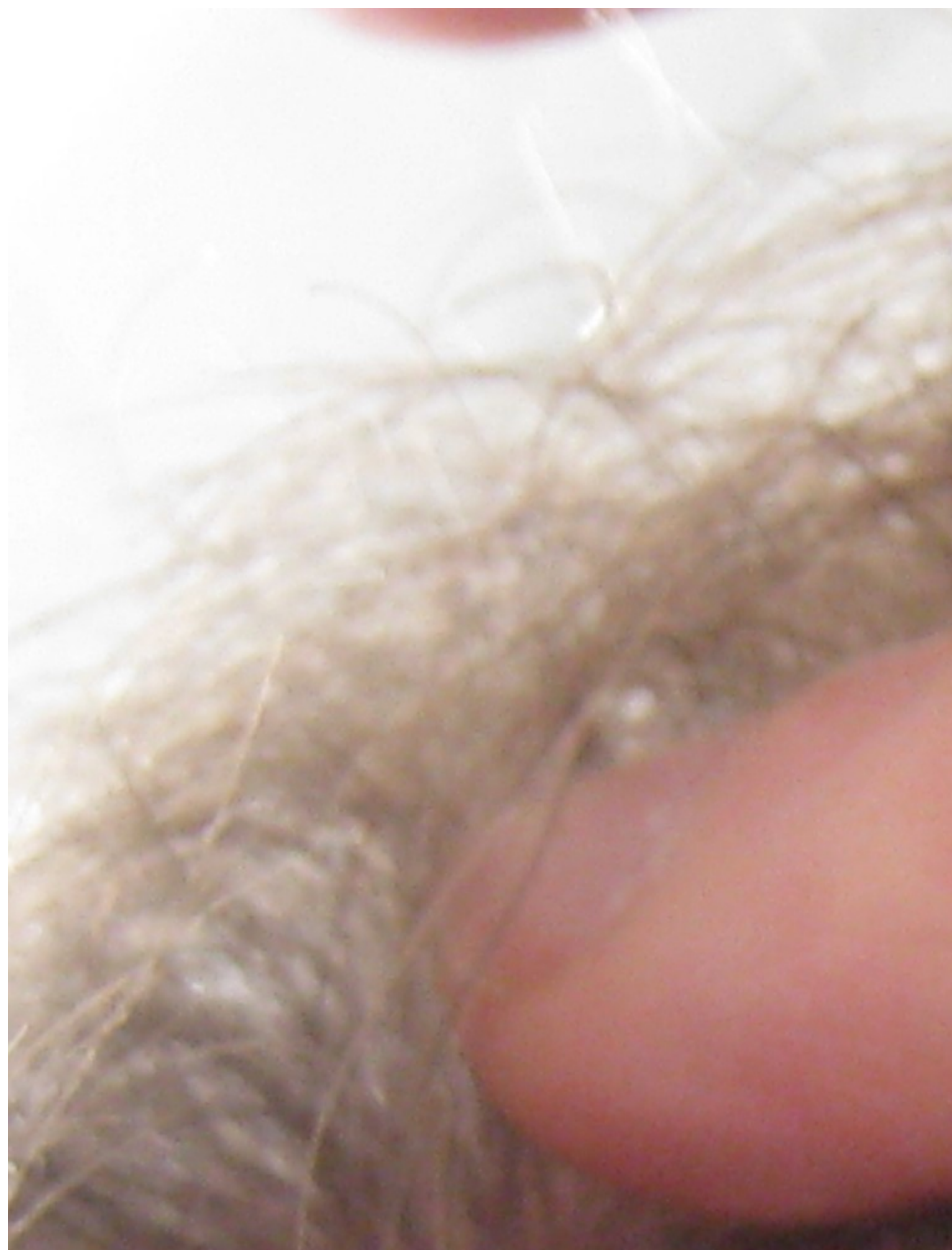1) [7 MO postOP Haaransatz links.JPG](#), downloaded 617 times



2) [7 MO postOP Haaransatz Mitte.JPG](#), downloaded 517 times



3) [7 MO postOP Haaransatz rechts.JPG](#), downloaded 490 times



Subject: Aw: 3. FUT ca. 2600 Grafts Verdichtung (Hattingen)

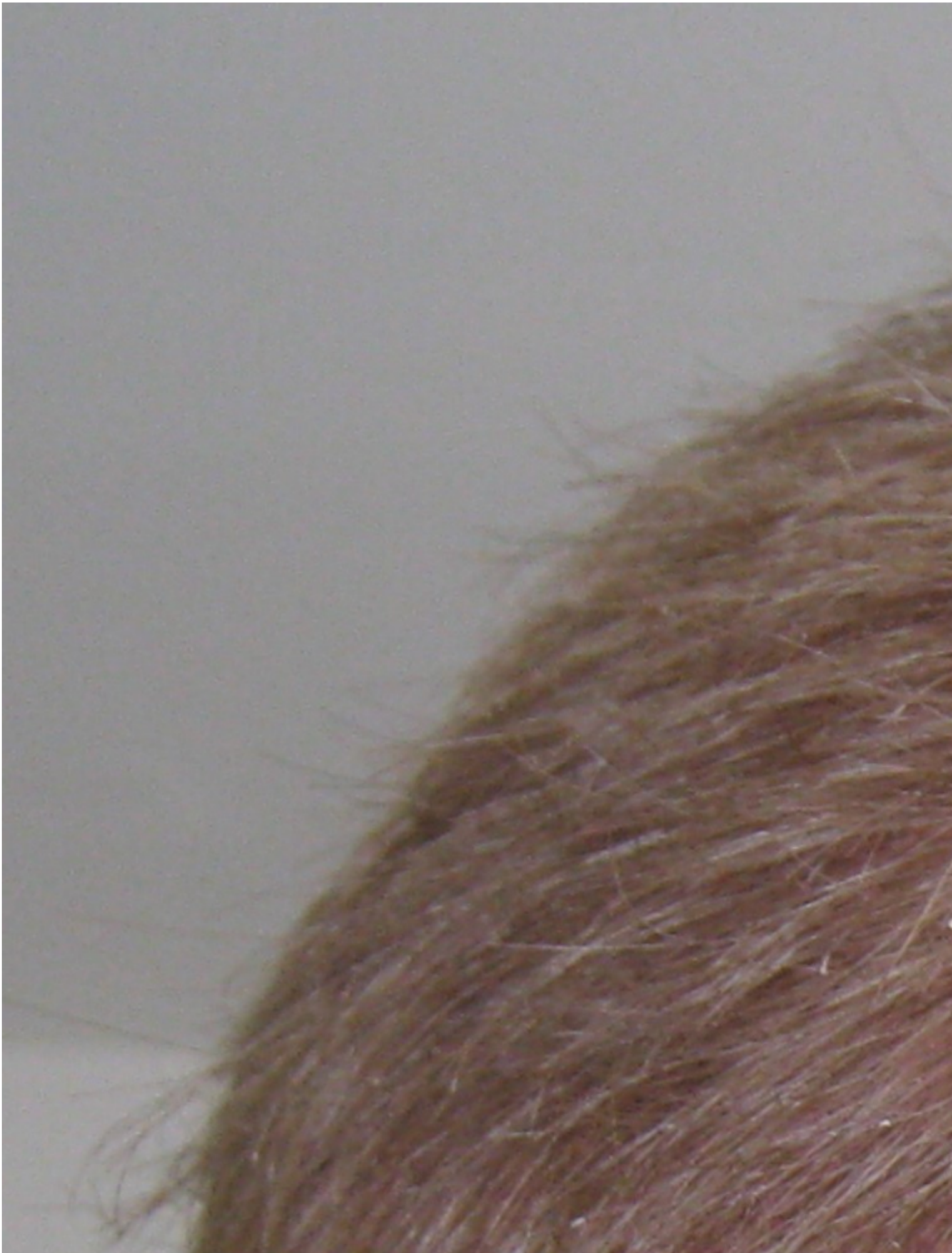Posted by [Vienna13](#) on Wed, 05 Jul 2017 19:40:19 GMT

[View Forum Message](#) <> [Reply to Message](#)

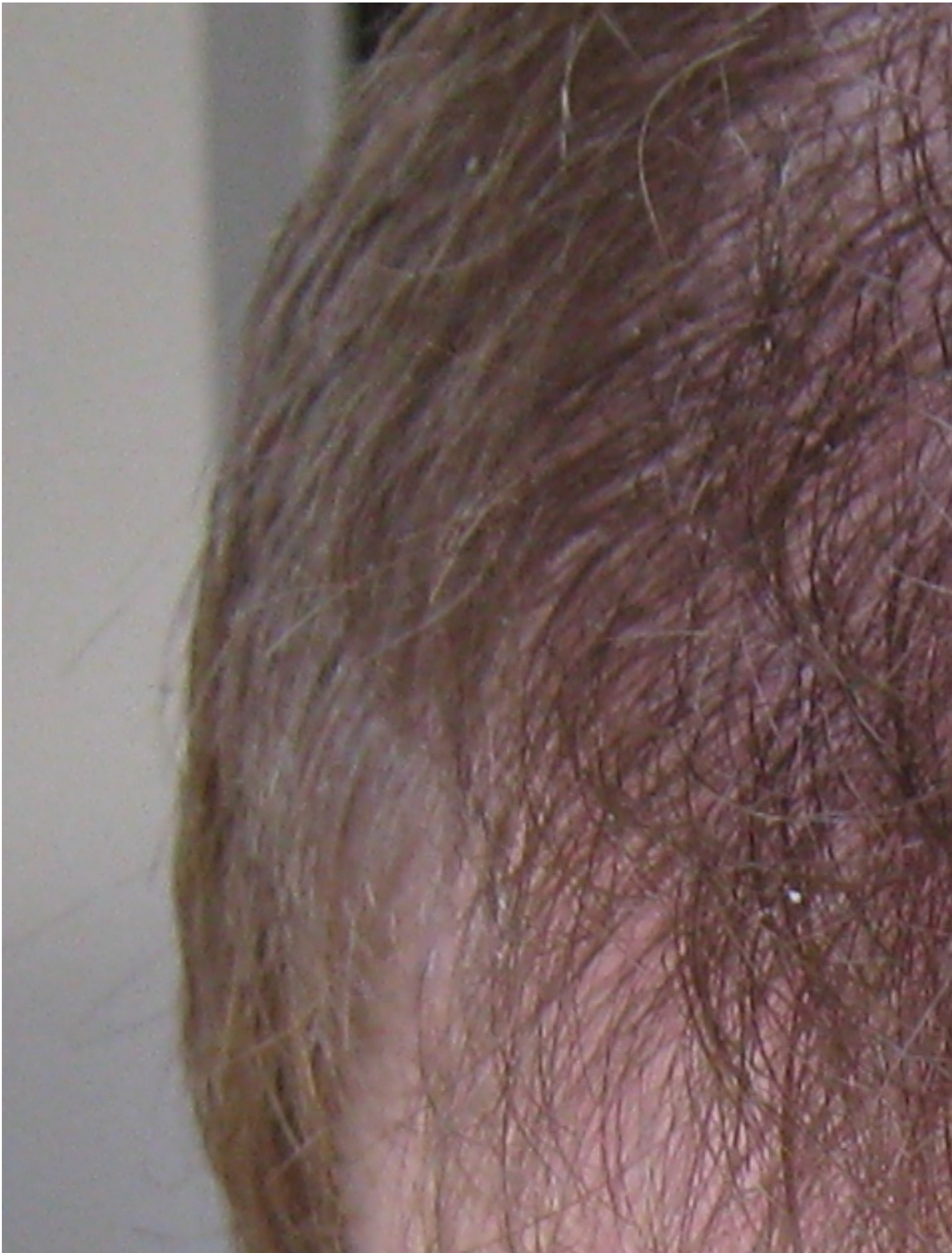Fotos von oben/vorne

File Attachments

1) [6 MO postOP oben 2.JPG](#), downloaded 543 times



2) 6,5 MO post OP oben.JPG, downloaded 429 times



3) 6,5 MO postOP vorne Detail.JPG, downloaded 431 times



Subject: Aw: 3. FUT ca. 2600 Grafts Verdichtung (Hattingen)

Posted by [Vienna13](#) on Wed, 05 Jul 2017 19:41:31 GMT

[View Forum Message](#) <> [Reply to Message](#)

Seite und Dichte

File Attachments

1) [7 MO postOP Seite rechts.JPG](#), downloaded 599 times



2) [Dichte links.JPG](#), downloaded 512 times



Subject: Aw: 3. FUT ca. 2600 Grafts Verdichtung (Hattingen)

Posted by [Vienna13](#) on Wed, 05 Jul 2017 19:44:26 GMT

[View Forum Message](#) <> [Reply to Message](#)

Dr. Muresanu ist über das massive Problem um die Narbe informiert, wir haben aber leider noch nicht darüber sprechen können, er scheint grad sehr beschäftigt zu sein.

Ich erwarte mir jedenfalls, dass die Problemstellen von ihm wiederhergestellt werden.

Anmerkungen von euch jeder Art gerne willkommen!

Subject: Aw: 3. FUT ca. 2600 Grafts Verdichtung (Hattingen)

Posted by [Vienna13](#) on Sat, 03 Mar 2018 10:20:02 GMT

[View Forum Message](#) <> [Reply to Message](#)

Schönen Tag zusammen,

schaffe es jetzt endlich, das Endergebnis zu posten.

Wie schon bei den vorigen Posts angemerkt, sehe ich in Summe schon eine allgemeine Verbesserung und ein etwas dichteres Erscheinungsbild im vorderen Bereich. Die Tonsur wurde nicht verdichtet.

Das starke Problem mit der Narbe (Shockloss) hinten rechts und links besteht nach wie vor. Im Alltag muss ich da immer aufpassen, dass die Stelle nicht offen liegt und sichtbar wird.

Hier hat mir Dr. Muresanu am Telefon zugesagt, eine kostenlose FUE durchzuführen, um nicht nur die beiden Problemstellen um die Narbe, sondern die gesamte Narbe zu bepflanzen. Das finde ich absolut notwendig und fair, denn durch den massiven Shockloss sind nicht nur viele Haare verloren gegangen, sondern es sind auch noch einige Haare nötig, um die kahlen Stellen um die Narbe zu bepflanzen. In Summe gehen dafür Haare verloren, die ich vielleicht später noch gebrauchen hätte können. Ein Termin für Ende Juni ist dazu bereits fixiert.

Mit dem Ergebnis der Verpflanzung bin ich im Wesentlichen zufrieden, auch wenn es ein paar etwas undichte Stellen gibt. In Summe hat sich aber das Erscheinungsbild verbessert, wäre das Problem mit der Narbe nicht, wäre ich recht zufrieden.

Info zu den Fotos, habe die Haare nicht gestylt etc., damit man das Ergebnis besser mit der Ausgangssituation vergleichen kann. Alle folgenden Fotos sind zumindest 1 Jahr Post-OP.

Subject: Aw: 3. FUT ca. 2600 Grafts Verdichtung (Hattingen)

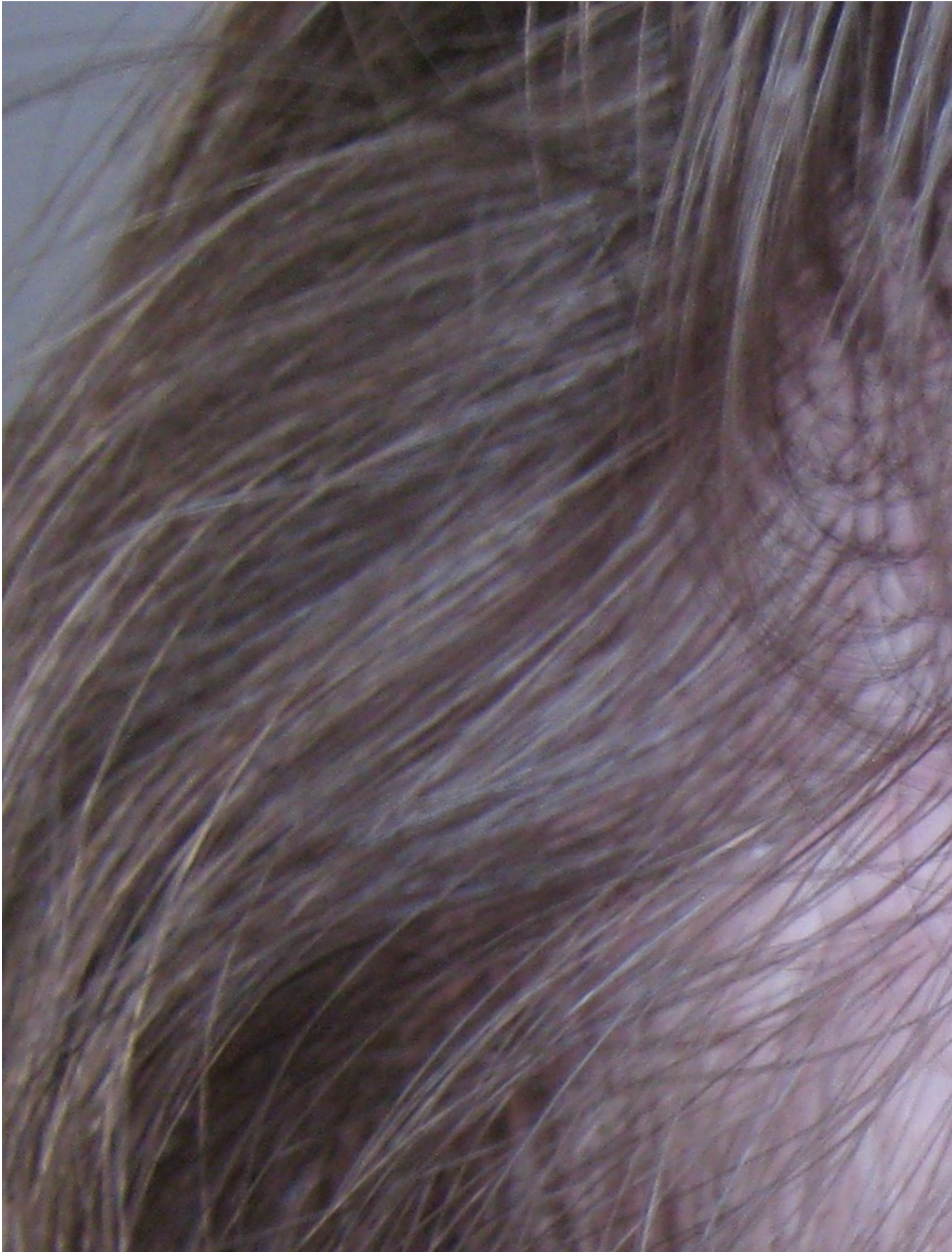Posted by [Vienna13](#) on Sat, 03 Mar 2018 10:23:36 GMT

[View Forum Message](#) <> [Reply to Message](#)

Fotos der Problemstellen um die Narbe...

File Attachments

1) [Narbe links.JPG](#), downloaded 665 times



2) [Narbe rechts.JPG](#), downloaded 571 times



Subject: Aw: 3. FUT ca. 2600 Grafts Verdichtung (Hattingen)

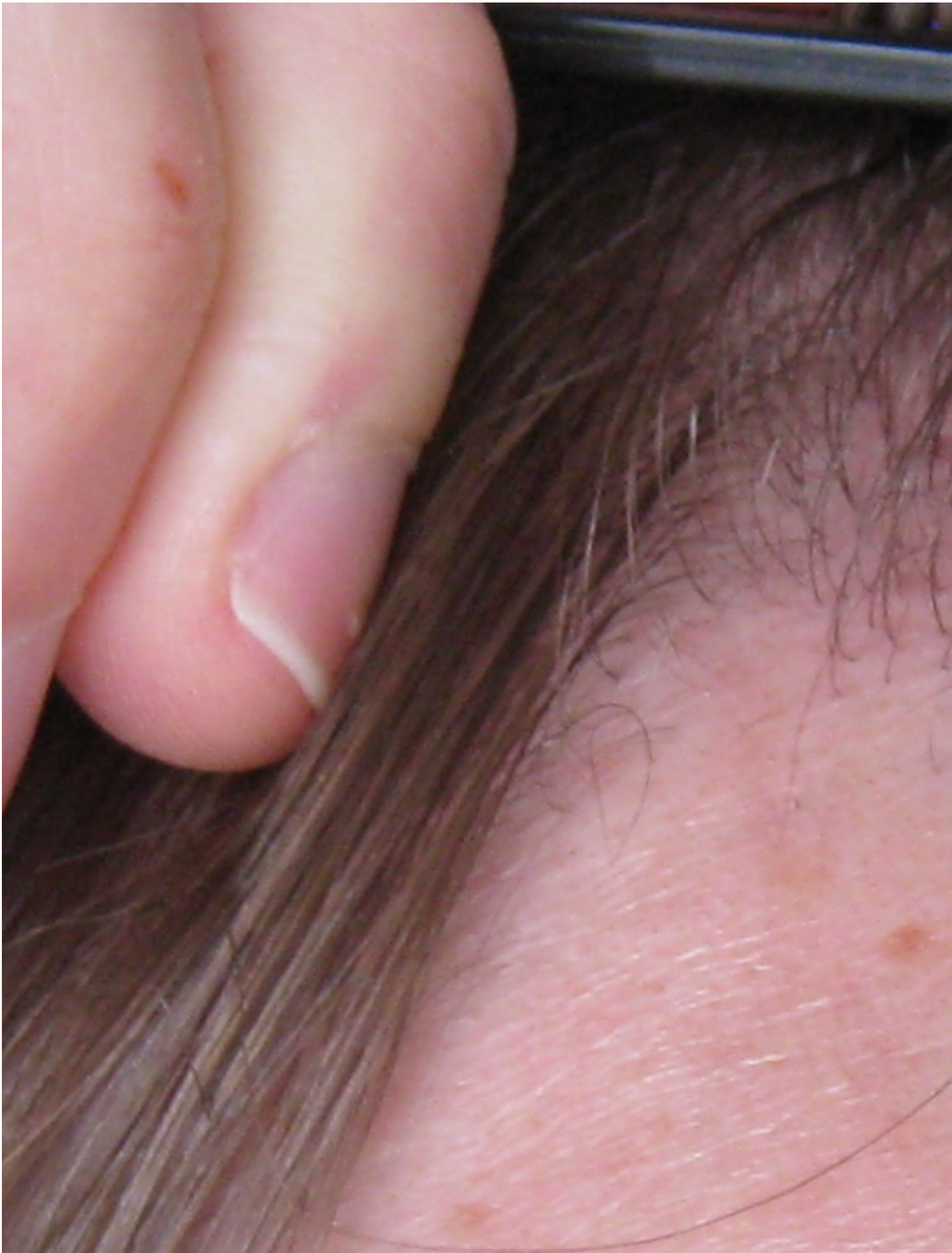Posted by [Vienna13](#) on Sat, 03 Mar 2018 10:27:10 GMT

[View Forum Message](#) <> [Reply to Message](#)

Fotos vom Haaransatz, der ja von Dr. Muresanu nicht anders gesetzt wurde, nur im Detail etwas verändert/verbessert wurde.

File Attachments

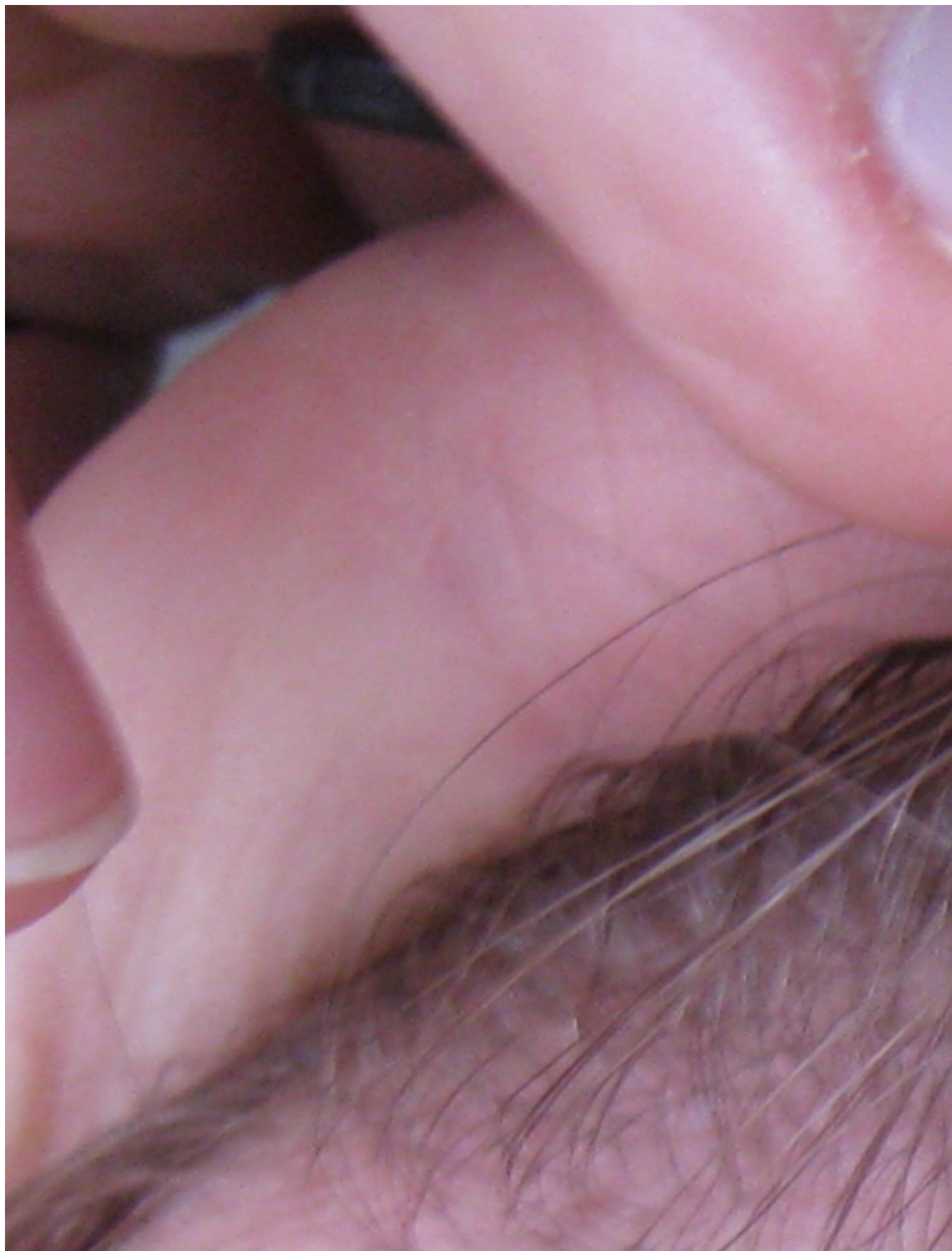1) [Ansatz rechts.JPG](#), downloaded 637 times



2) [Ansatz vorne.JPG](#), downloaded 615 times



3) [Ansatz links.JPG](#), downloaded 437 times



Subject: Aw: 3. FUT ca. 2600 Grafts Verdichtung (Hattingen)

Posted by [Vienna13](#) on Sat, 03 Mar 2018 10:34:50 GMT

[View Forum Message](#) <> [Reply to Message](#)

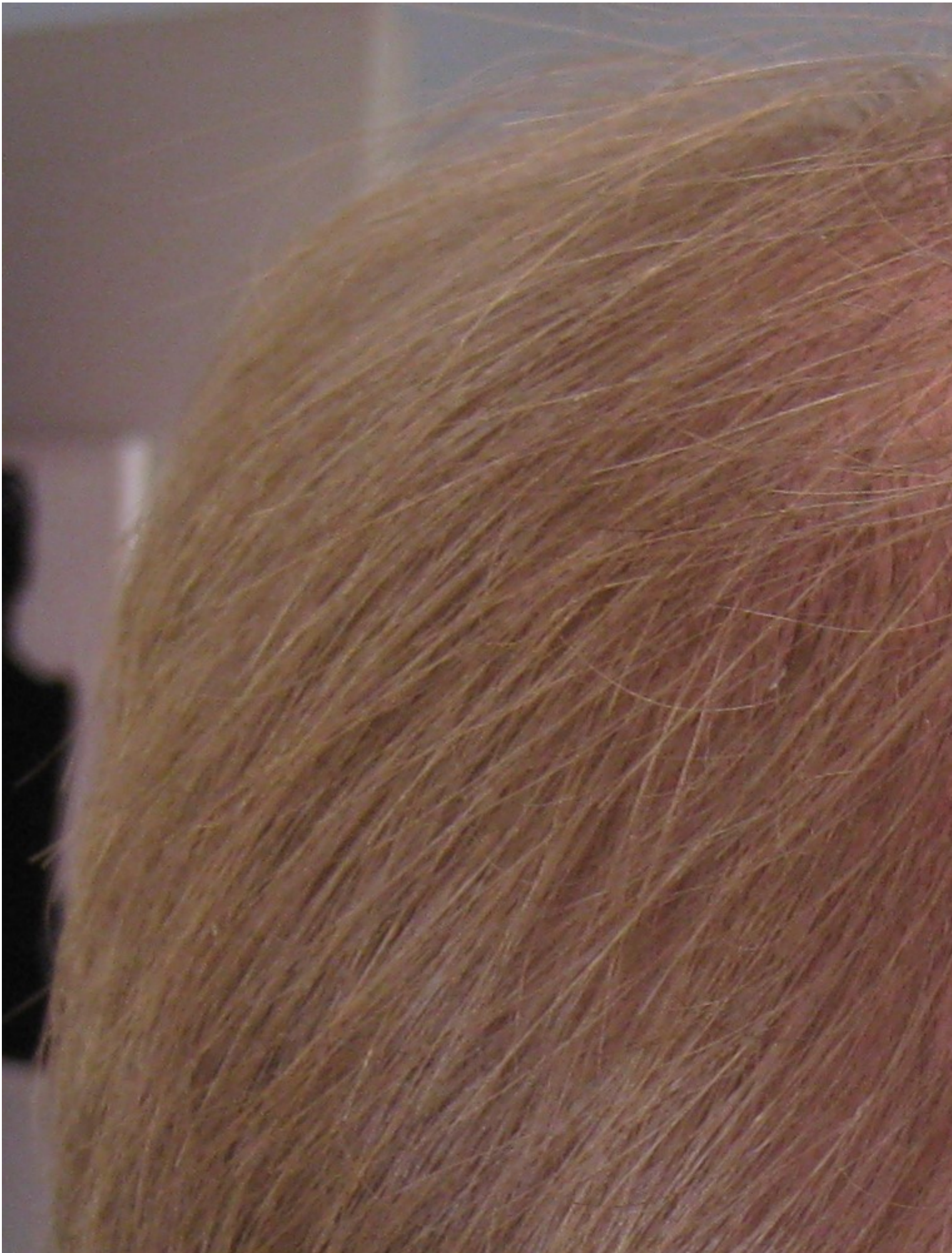Und hier noch Fotos von vorne, oben und der Seite...

File Attachments

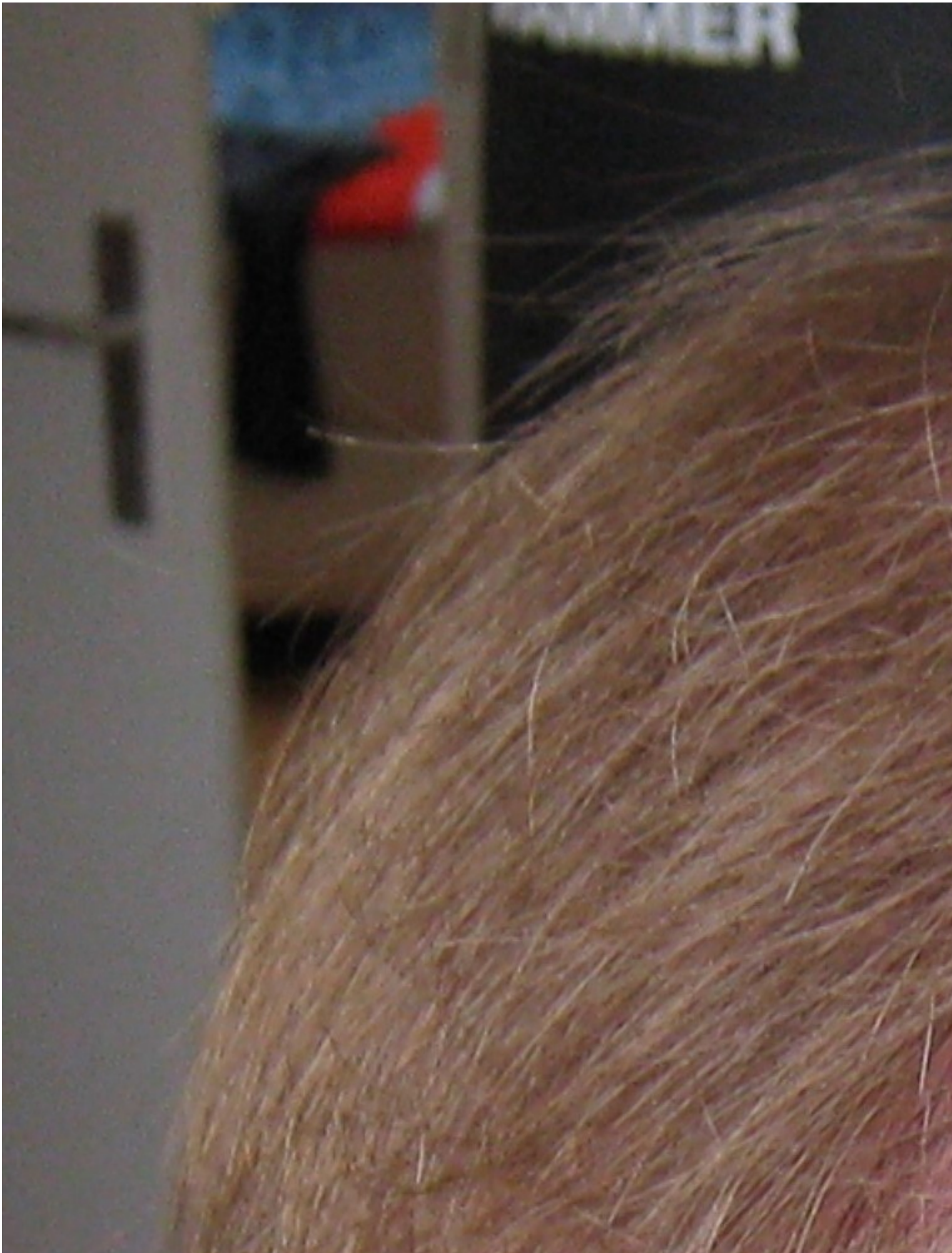1) [oben links.JPG](#), downloaded 618 times



2) [oben rechts.JPG](#), downloaded 496 times



3) [oben.JPG](#), downloaded 573 times



4) [rechts.JPG](#), downloaded 412 times



5) [vorne.JPG](#), downloaded 535 times



Subject: Aw: 3. FUT ca. 2600 Grafts Verdichtung (Hattingen)

Posted by [Gasthörer](#) on Sat, 03 Mar 2018 13:49:15 GMT

[View Forum Message](#) <> [Reply to Message](#)

Danke für deinen Bericht!

Eine Reparatur hat immer ein größeres Risiko. Leider hat diesmal auch Hattingen kein Wunder vollbringen können, aus den Voraussetzungen die Moser hinterlassen hat.

Eine tiefliegende Narbe ist immer kritisch.

Hast du in der Tonsur / am Oberkopf noch natürliche Haare? Wenn ja, würde ich an deiner Stelle über FIN nachdenken.

Viele Reserven wirst du nicht mehr haben.

Ich wünsche dir Glück, dass die FUE ein Erfolg wird.

Subject: Aw: 3. FUT ca. 2600 Grafts Verdichtung (Hattingen)

Posted by [Vienna13](#) on Sat, 03 Mar 2018 14:08:13 GMT

[View Forum Message](#) <> [Reply to Message](#)

Gasthörer schrieb am Sat, 03 March 2018 14:49Danke für deinen Bericht!

Eine Reparatur hat immer ein größeres Risiko. Leider hat diesmal auch Hattingen kein Wunder vollbringen können, aus den Voraussetzungen die Moser hinterlassen hat.

Eine tiefliegende Narbe ist immer kritisch.

Hast du in der Tonsur / am Oberkopf noch natürliche Haare? Wenn ja, würde ich an deiner Stelle über FIN nachdenken.

Viele Reserven wirst du nicht mehr haben.

Ich wünsche dir Glück, dass die FUE ein Erfolg wird.

Die beiden Problemstellen um die Narbe haben nicht nur mit Moser Medical zu tun, die beiden Stellen waren vor der OP bei Hattingen nicht so flexibel wie an den Seiten oder hinten, das habe ich bei den Übungen zur Flexibilisierung der Spenderzone gemerkt. Meiner Meinung nach wurde bei Hattingen ein etwas zu breiter Streifen an diesen beiden Stellen entnommen, ich habe bei der OP auch gemerkt, dass sie Mühe hatten, die Stellen wieder zusammenzukriegen. Sei es wie es ist, solange es mit der FUE-Reperatur an der Narbe gut klappt, damit ich die Haare an den Seiten auch wieder mal kürzer machen kann.

Wegen FIN, ich lehne eine regelmäßige Einnahme von Medikamenten mit nicht klaren Nebenwirkungen prinzipiell ab.

Zu den Reserven, ich treffe Dr. Muresanu im April in Wien, aber von den bisherigen Einschätzungen dürfte noch genug mittels FUE zu holen sein, wurde mir so bei Hattingen bei der FUT-OP gesagt.

Subject: Aw: 3. FUT ca. 2600 Grafts Verdichtung (Hattingen)

Posted by [Vienna13](#) on Sun, 29 Apr 2018 08:57:40 GMT

[View Forum Message](#) <> [Reply to Message](#)

Kurzes Update,

hatte vor kurzem in Wien das Treffen mit Dr. Muresanu, er hat mir angeboten, die beiden großen Narbenstellen links und rechts zu korrigieren und zusätzlich vorne wenige Hundert Einheiten in den undichteren Bereichen zu verpflanzen.

Ich dachte zunächst, dies wird wohl mit FUE gemacht werden, Dr. Muresanu empfiehlt jedoch, links und rechts von den beiden Narben-Problemstellen aus eine kleine FUT zur Seite hin zu machen (an der bestehenden Narbe entlang), um die nötigen Haarwurzeln für die Korrektur der Narbe zu gewinnen. Die zusätzlich gewonnen Haare kommen in die Front.

Ich hoffe, das klappt so...

Gibt es von euch Erfahrungen mit Verpflanzungen in das Narbengewebe? Viele Beispiele habe ich hier noch nicht gesehen.

Subject: Aw: 3. FUT ca. 2600 Grafts Verdichtung (Hattingen)

Posted by [Grafty](#) on Sun, 29 Apr 2018 18:34:26 GMT

[View Forum Message](#) <> [Reply to Message](#)

Warum will er FUT statt FUE machen? Kann er noch mehr vernarbtes Gewebe von der alten OP wegnehmen? Dann macht das Sinn. Sonst würde ich eher zu FUE tendieren.

Subject: Aw: 3. FUT ca. 2600 Grafts Verdichtung (Hattingen)

Posted by [Vienna13](#) on Sun, 29 Apr 2018 19:51:54 GMT

[View Forum Message](#) <> [Reply to Message](#)

Grafty schrieb am Sun, 29 April 2018 20:34 Warum will er FUT statt FUE machen? Kann er noch mehr vernarbtes Gewebe von der alten OP wegnehmen? Dann macht das Sinn. Sonst würde ich eher zu FUE tendieren.

Ich dachte auch, dass FUE sinnvoller wär, noch dazu, wo ich ja mit der FUT, was die Narbe betrifft nicht die besten Erfahrungen gemacht hab. Herr Muresanu meint, meine Seiten sind noch ausreichend felxibel, deswegen würde er eine FUT an den beiden Seiten empfehlen.

Mit FUE würde man anscheinend den Donor zu viel auszudünnen, wobei ich das nicht ganz nachvollziehen kann, da ja keine großen Mengen an Haarwurzeln entnommen werden sollen.

Ich bin selbst noch am überlegen, ob FUT oder FUE.

Die beiden großen Narbenflächen sollen jedenfalls bei einer FUT nicht angetastet werden, wär mir zu riskant und auch Herr Muresanu will nur ab der großen Narbenfläche die FUT ansetzen.

Subject: Aw: 3. FUT ca. 2600 Grafts Verdichtung (Hattingen)

Posted by [KlausMenz](#) on Mon, 21 Sep 2020 20:09:47 GMT

[View Forum Message](#) <> [Reply to Message](#)

Mich würde interessieren, wie es dann weitergegangen ist mit 2. Op und wie sich die Situation heute darstellt?

Subject: Aw: 3. FUT ca. 2600 Grafts Verdichtung (Hattingen)

Posted by [5HT2](#) on Wed, 23 Sep 2020 23:29:27 GMT

[View Forum Message](#) <> [Reply to Message](#)

KlausMenz schrieb am Mo, 21 September 2020 22:09: Mich würde interessieren, wie es dann weitergegangen ist mit 2. Op und wie sich die Situation heute darstellt?
Mich ebenso!
