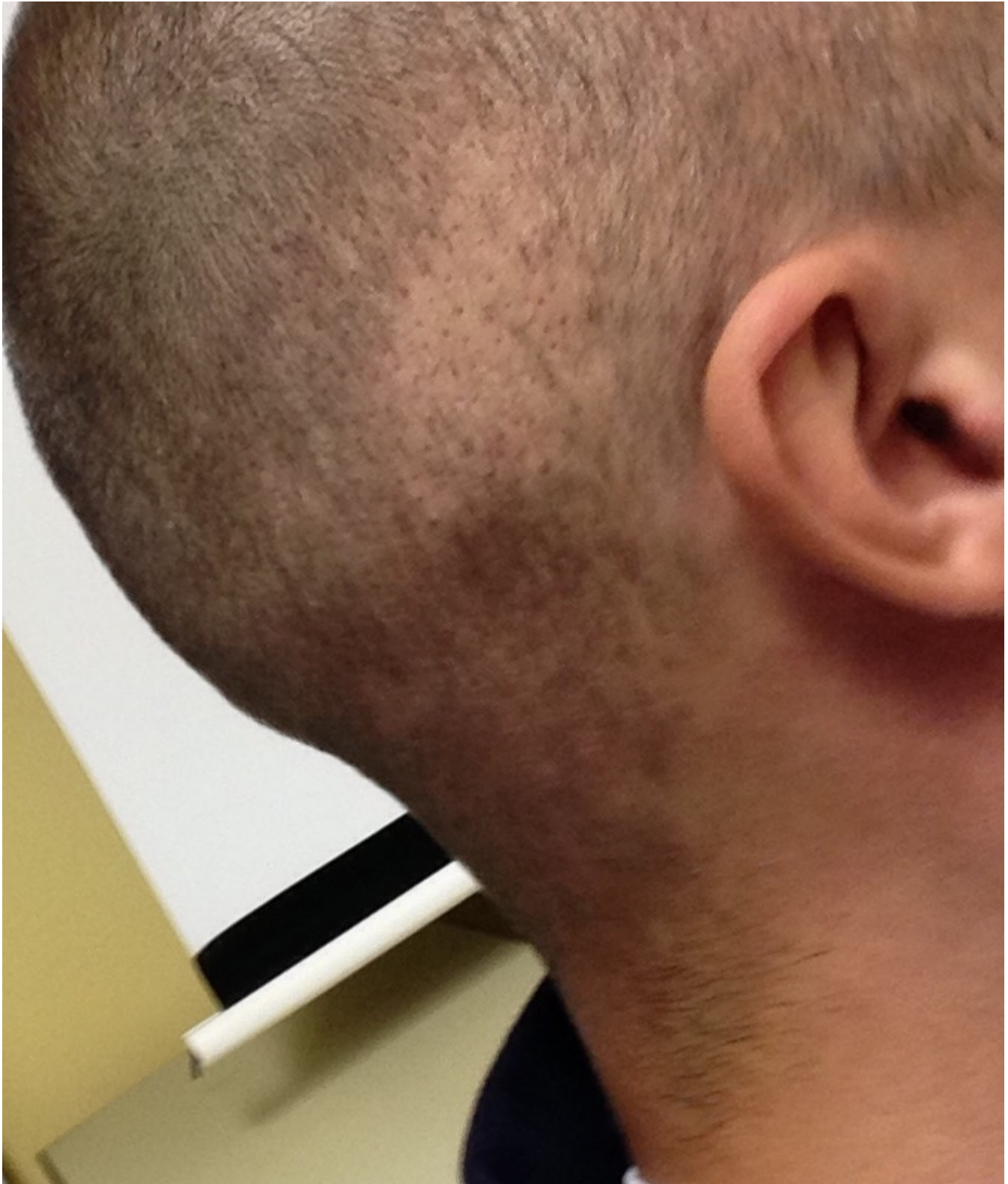

Subject: Donor Shock Loss oder was denkt ihr?
Posted by [Breitling](#) on Mon, 26 Sep 2016 13:30:41 GMT
[View Forum Message](#) <> [Reply to Message](#)

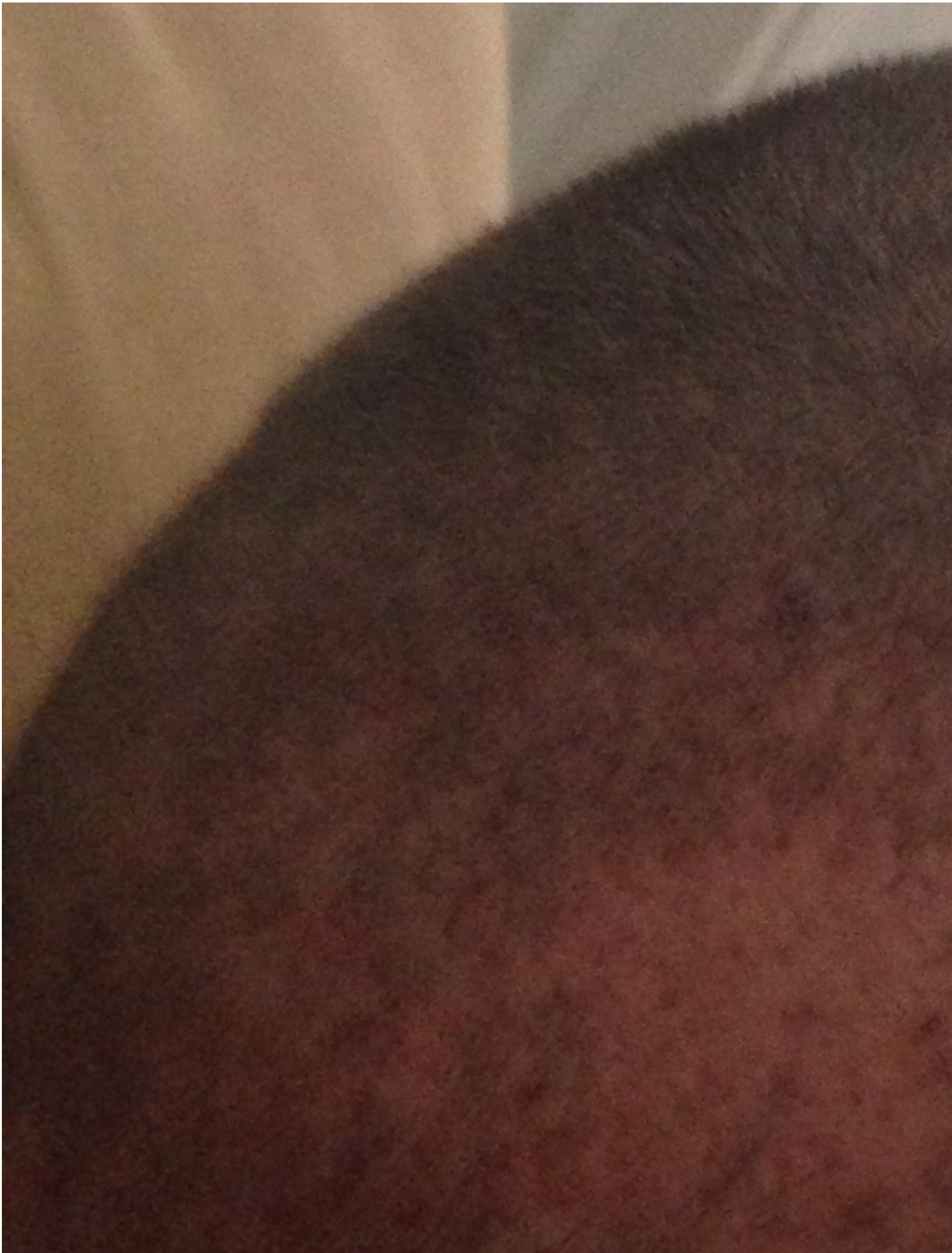
Was ist da los? Kann das jemand beurteilen. Ist das Shock Loss oder einfach alles weg gepuncht?

File Attachments


1) [image.jpeg](#), downloaded 1988 times



2) [image.jpeg](#), downloaded 2198 times



3) [image.jpeg](#), downloaded 328 times



Subject: Aw: Donor Shock Loss oder was denkt ihr?
Posted by [Deisenhofer](#) on Mon, 26 Sep 2016 13:39:30 GMT
[View Forum Message](#) <> [Reply to Message](#)

Hi Breitling,

kannst uns vielleicht noch ein paar Infos mehr geben.

Was wurde bei dir genau gemacht ?

Graftanzahl / wo / was / wie

dann können wir besser beurteilen

Subject: Aw: Donor Shock Loss oder was denkt ihr?
Posted by [Breitling](#) on Mon, 26 Sep 2016 13:47:33 GMT
[View Forum Message](#) <> [Reply to Message](#)

Das war die dritte HT per FUE, diesmal 1800, davor 1500 und irgendwann vor 6 Jahren ca 2000.
Meine Frage deswegen, ich hatte davor nie Shock Loss, also ist das jetzt Shock Loss oder war da eine Punch Party, der Arzt wird hier im Forum als einer der weltbesten angepriesen. Sieht so ein Shock Loss aus?

Subject: Aw: Donor Shock Loss oder was denkt ihr?
Posted by [Breitling](#) on Mon, 26 Sep 2016 16:35:44 GMT
[View Forum Message](#) <> [Reply to Message](#)

Kann man schlecht einschätzen, Bilder nicht aussagekräftig genug?

Subject: Aw: Donor Shock Loss oder was denkt ihr?
Posted by [Aeazra](#) on Mon, 26 Sep 2016 22:28:45 GMT
[View Forum Message](#) <> [Reply to Message](#)

Ist es nur auf der Rechten Seite so ?

Ich denke leichten Shockloss haben alle bei einer HT manche merken sie mehr andere weniger kommt auf den Donor an .

Nach 3 HTs kann so ein krasser Shockloss denk ich schon einmal vorkommen wen das so ein guter Arzt war kann ich mir nich vorstellen das er Graft's entnommen hat bis an der Stelle überhaupt nichts mehr ist ... Geh am besten zu einem Arzt in deiner Nähe der auch HTs macht und lass ihn das mal beurteilen und bitte füg noch vorher Bilder ein .

Subject: Aw: Donor Shock Loss oder was denkt ihr?
Posted by [Breitling](#) on Tue, 27 Sep 2016 02:42:43 GMT
[View Forum Message](#) <> [Reply to Message](#)

Ist nur auf der rechten Seite, ich warte auf Bilder der Klinik. Gleiche Lichtverhältnisse etc.

Mir ist das ca 14 Tage nach OP aufgefallen, dachte jedoch vom ersten Tag an das rechts mehr entnommen wurde. Wie lang soll ich jetzt warten 3-4 Monate. Und was macht man falls keine Besserung?

Subject: Aw: Donor Shock Loss oder was denkt ihr?
Posted by [Lipohair](#) on Tue, 27 Sep 2016 05:04:23 GMT
[View Forum Message](#) <> [Reply to Message](#)

Inzwischen häufen sich hier die Donor-Ausfälle! Gerade erst einer, der wirklich übel aussieht und jetzt Du.

Da Du zunächst wenig Angaben machst: ich nehme an, die letzte HT liegt kurz zurück und Dir fällt dieses Loch jetzt erstmals auf. Es sieht nicht so aus, als handele es sich bei Dir an dieser Stelle um eine per se ausgedünnte Linie, wie sie zuweilen an den Schläfen und dem unteren Haar-Ansatz vorkommt. Vermutlich hat hier der letzte Arzt zu kräftig entnommen. Sollte er der Gleiche sein wie bei den ersten beiden HTs : shame on him! Er müsste bei jeder HT Bilder gemacht haben, wenn er einigermaßen seriös arbeitet und wissen, wo er noch entnehmen darf. Möglicherweise kommt auch begrenzter Shockloss hinzu. Den sehe ich aber an anderen Stellen nicht. Das ist ein deutlich exponiertes Areal.

Ich hatte auch einmal ein vergleichsweise kleines Areal, an dem zwei Ärzte ein wenig zu intensiv entnommen hatten, lag übrigens ganz in Nähe von Deinem (einer davon war Keser). Das ist aber inzwischen wieder einigermaßen gut zugewachsen. Ich würde freilich empfehlen, erst abzuwarten bis sich der Donor wieder regeneriert. Dabei solltest Du Dich auf eine Periode von einem Jahr einstellen. Ich könnte mir vorstellen, dass diese Stelle kosmetisch gut verwächst. Allerdings sieht es schon sehr arg aus. Es bliebe im Ernstfall am Ende nur die Möglichkeit, die Haare länger wachsen zu lassen und ggf. Minox an dieser Stelle verstärkt aufzutragen. Wenn nichts mehr geht, musst Du noch einmal ran, um eine Donor-Repair zu machen. Die ist im Grunde dasselbe wie die anderen HTs, nur sollte sie der Arzt vielleicht kostenfrei übernehmen.

Hast Du Bilder Post-HT?

Subject: Aw: Donor Shock Loss oder was denkt ihr?
Posted by [Aeazra](#) on Tue, 27 Sep 2016 07:45:28 GMT
[View Forum Message](#) <> [Reply to Message](#)

Am besten alles Dokumentieren vorher , nacher Bilder wenn wirklich in 3-6 Monaten nichts passiert sofort den Doktor kontaktieren und nach einer Lösung fragen ... Ist echt scheiße sowas da

freut man sich das man oben wieder Haare hat nur um ein neues Problem danach zu haben .

Aber mehr als warten kannst du leider jetzt auch nicht machen.

Subject: Aw: Donor Shock Loss oder was denkt ihr?
Posted by [Deisenhofer](#) on Tue, 27 Sep 2016 11:21:31 GMT
[View Forum Message](#) <> [Reply to Message](#)

Ja Bilder Post OP
am besten (wenn möglich von der Seite)

Subject: Aw: Donor Shock Loss oder was denkt ihr?
Posted by [Dunkerbeck](#) on Mon, 12 Aug 2019 05:31:11 GMT
[View Forum Message](#) <> [Reply to Message](#)

Wie hat sich der Spender entwickelt? Hat er sich erholt?

Subject: Aw: Donor Shock Loss oder was denkt ihr?
Posted by [Haare2018](#) on Mon, 12 Aug 2019 20:39:55 GMT
[View Forum Message](#) <> [Reply to Message](#)

Wäre hilfreich, wenn du auch schreiben würdest bei wem du behandelst wurdest?
