
Subject: 1900 grafts haarlinie und keratene Retard
Posted by [Prohairclinic](#) on Tue, 12 Aug 2014 11:19:07 GMT
[View Forum Message](#) <> [Reply to Message](#)

Dieser patienten hatte eine stamcell transplantation, oder viel erfolg.

Sein Ziel:

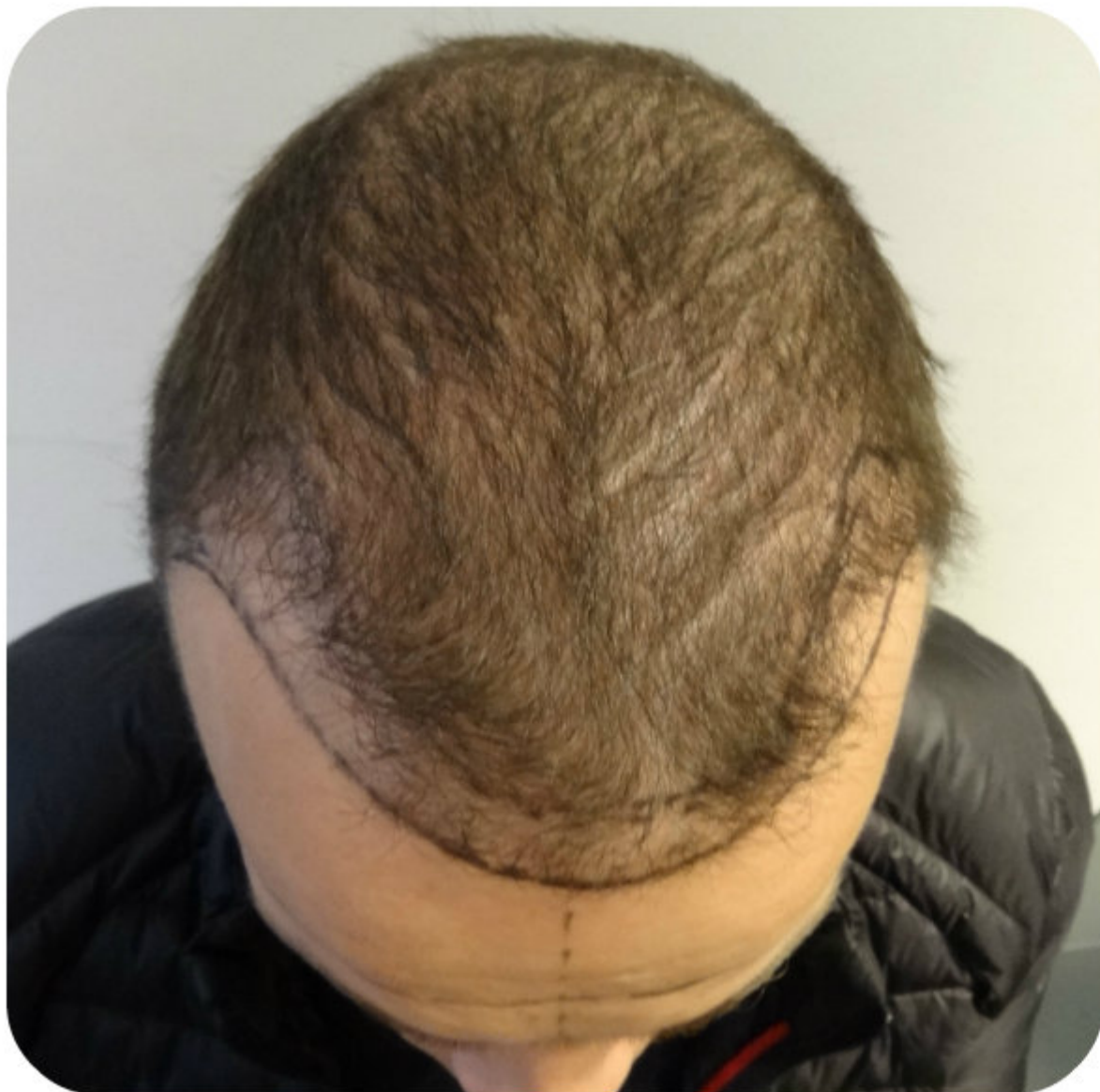
- 1.natürlich aussehen lassen
2. im allgemeinen die haren kraftiger und gesunder aussehen lassen.

Mittels eine haartransplantation in der haarlinie und GHE wurde dass erste ziel vollbracht.

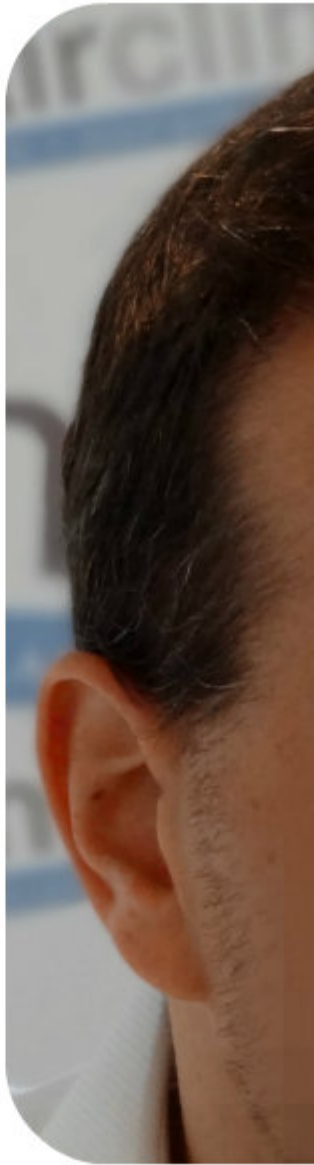Mittels Keratene Retard (DHT hemmer alternative zu finasteride) wurde dass 2. ziel vollbracht.

File Attachments

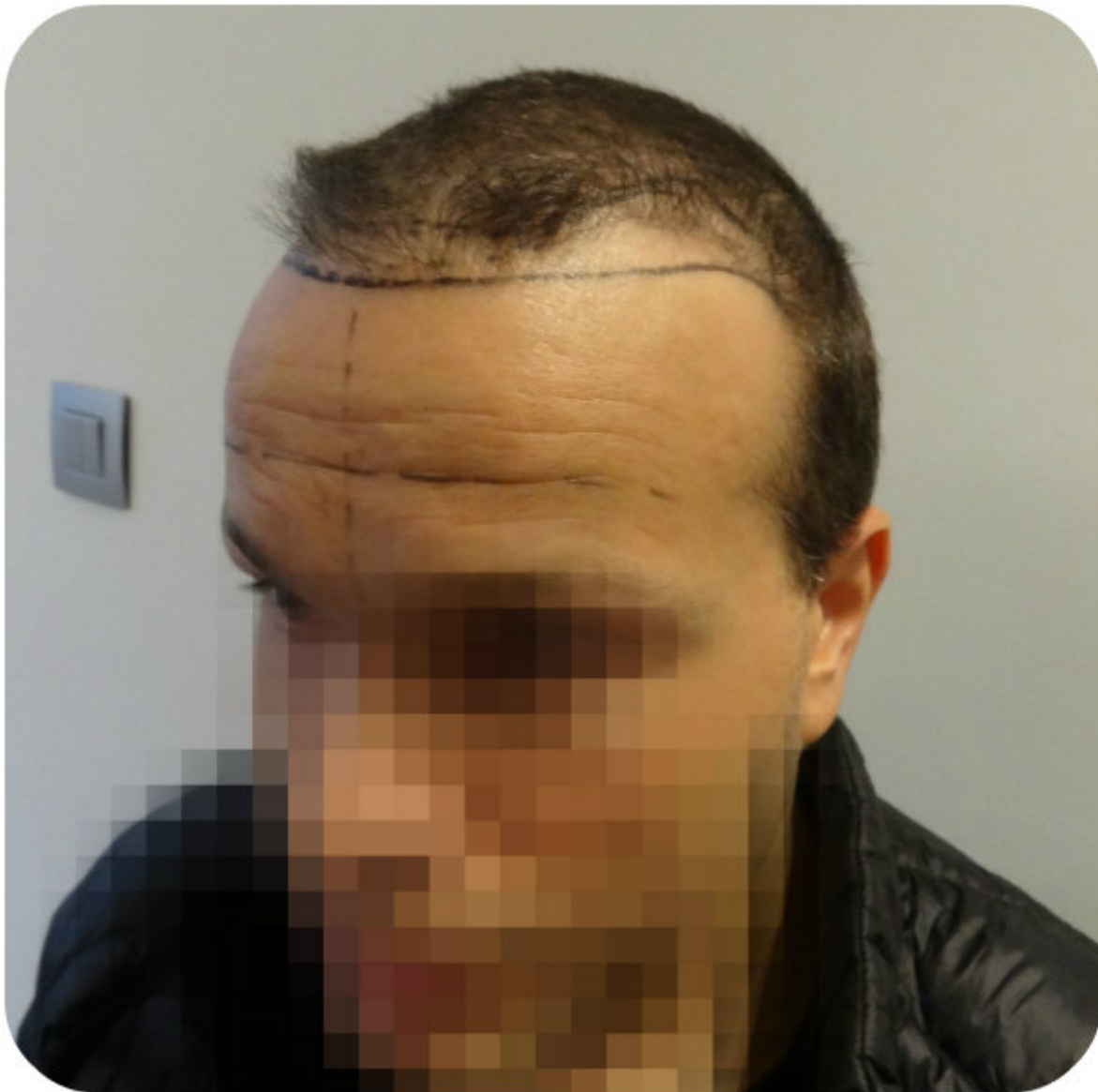
1) [4079422_1900_grafts_hairline_top_view.jpg](#), downloaded 641 times



2) [4079422](#) 1900 grafts hairline right.jpg, downloaded 545 times



3) [4079422](#) 1900 grafts left.jpg, downloaded 620 times



4) [4079422 1900 grafts frontal view.jpg](#), downloaded 628 times

