

---

Subject: Rekonstruieren des gesamten frontalen Haaransatzes-Prohairclinic

Posted by [Prohairclinic](#) on Fri, 01 Oct 2021 16:33:49 GMT

[View Forum Message](#) <> [Reply to Message](#)

---

Rekonstruieren des gesamten frontalen Haaransatzes-Prohairclinic

Dieser Kunde kam zu uns, da er eine Ausdünnung in der Frontalzone hat.

Wir haben 2500 Grafts platziert, um die Dichte zu erhöhen und ihm ein jugendlicheres Aussehen zu verleihen.

Er hat uns heute überraschend besucht, als er bei einem Shooting in der Nähe unserer Klinik auftrat.

Ändern: Anfang 40

Extraktionen: 2500 Transplantat, manuelle Extraktionen, 0,80-0,90 mm

Platzierungsmethode: manuelle Pinzette

Behandelte Zonen : 1 - 2

Andere Behandlungen:

PRP 3 Sitzungen

Topisches Finasterid + Minoxidil täglich

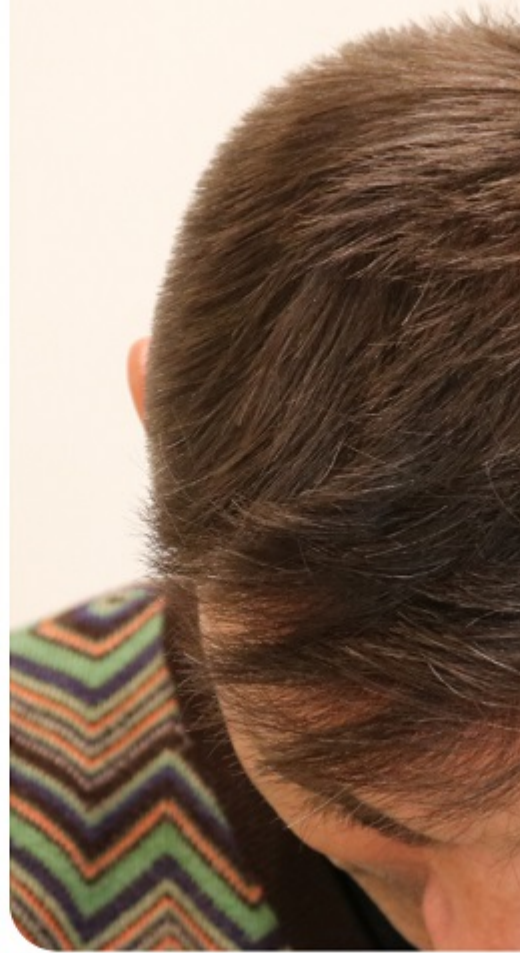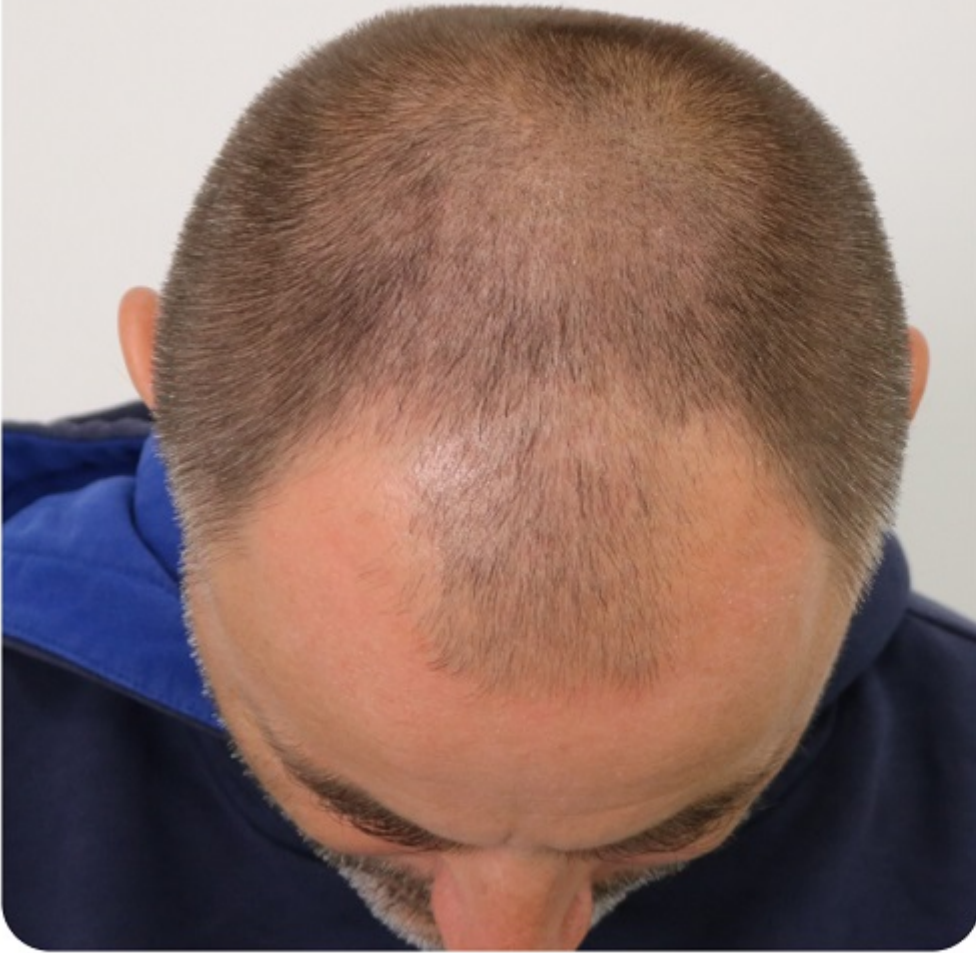Bitte beachten Sie, dass alle Bilder mit Einem LED-Licht direkt auf den Patienten aufgenommen wurden.

---

## File Attachments

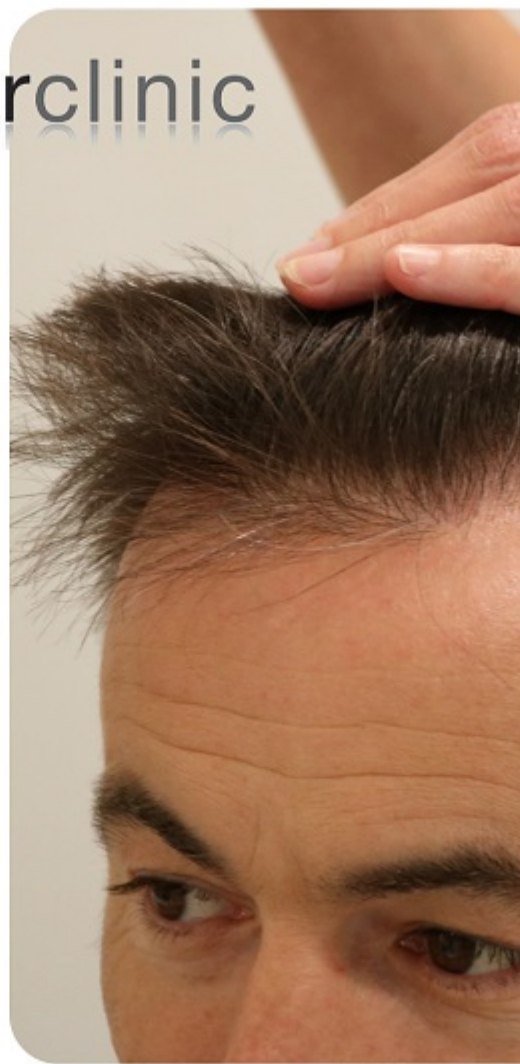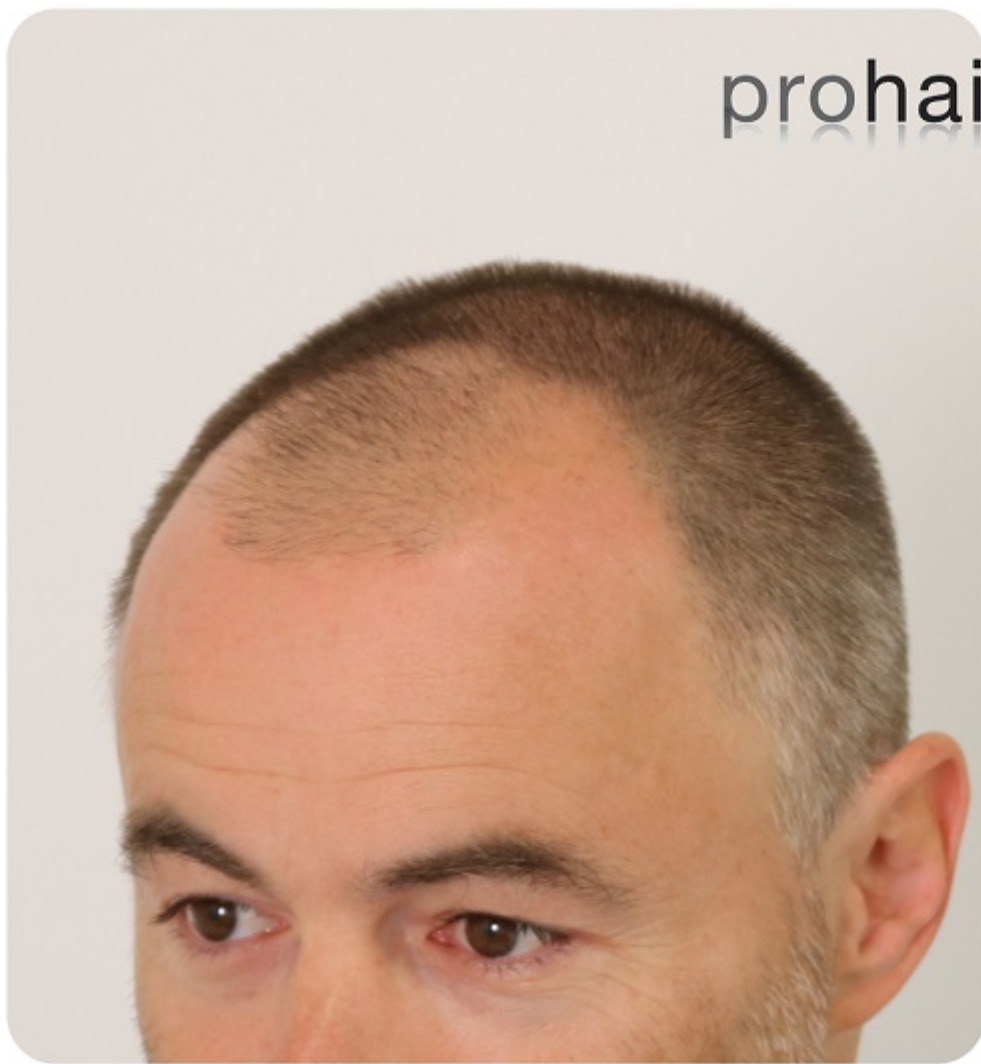
1) [dimi top.jpg](#), downloaded 615 times

prohairclinic



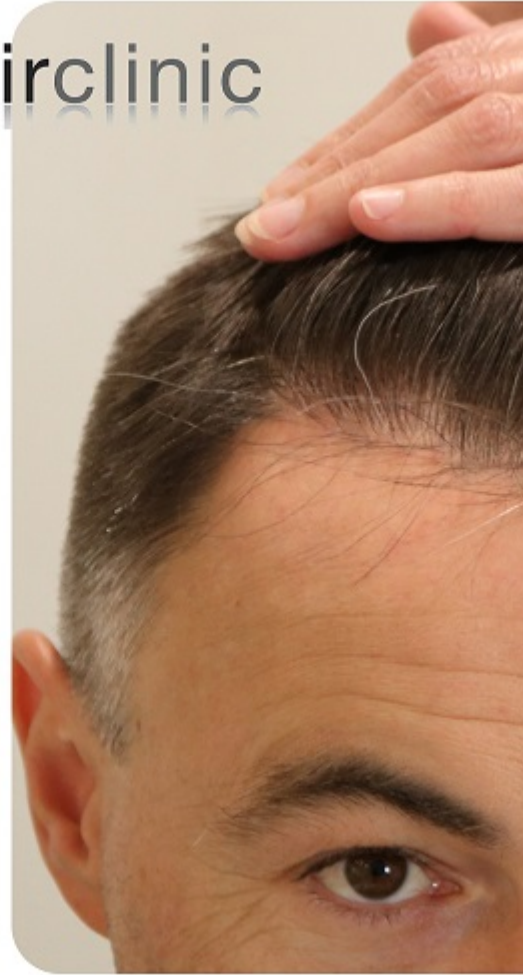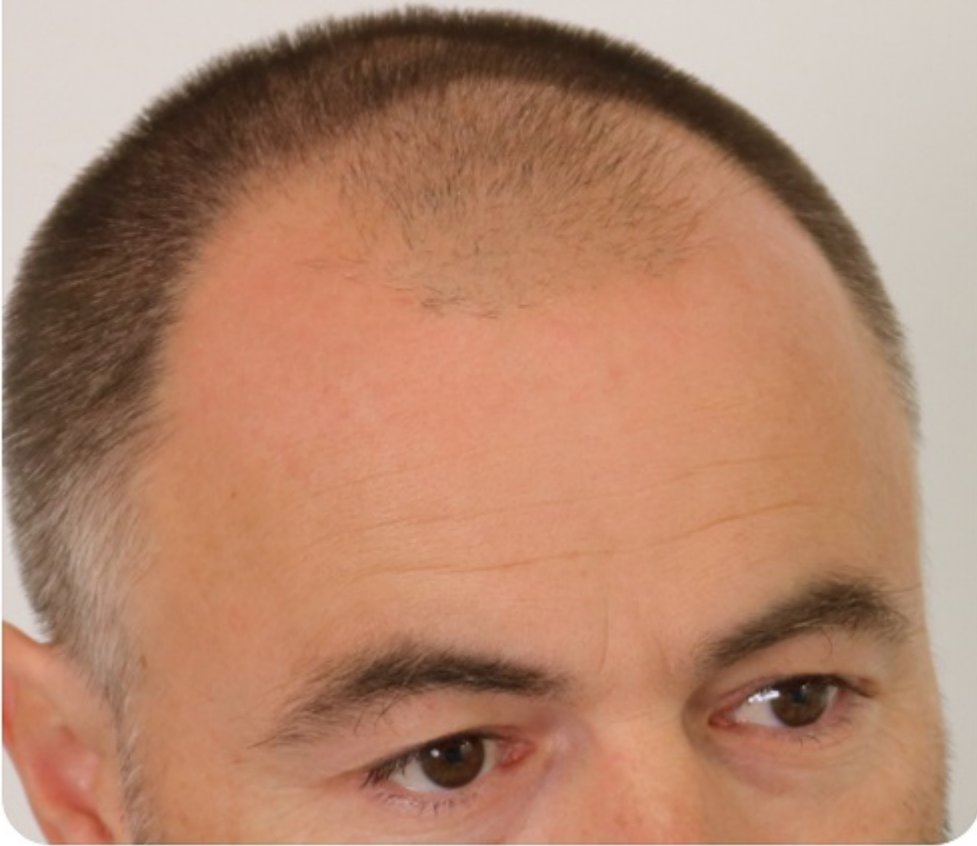2) [Dimi links.jpg](#), downloaded 599 times

prohairclinic



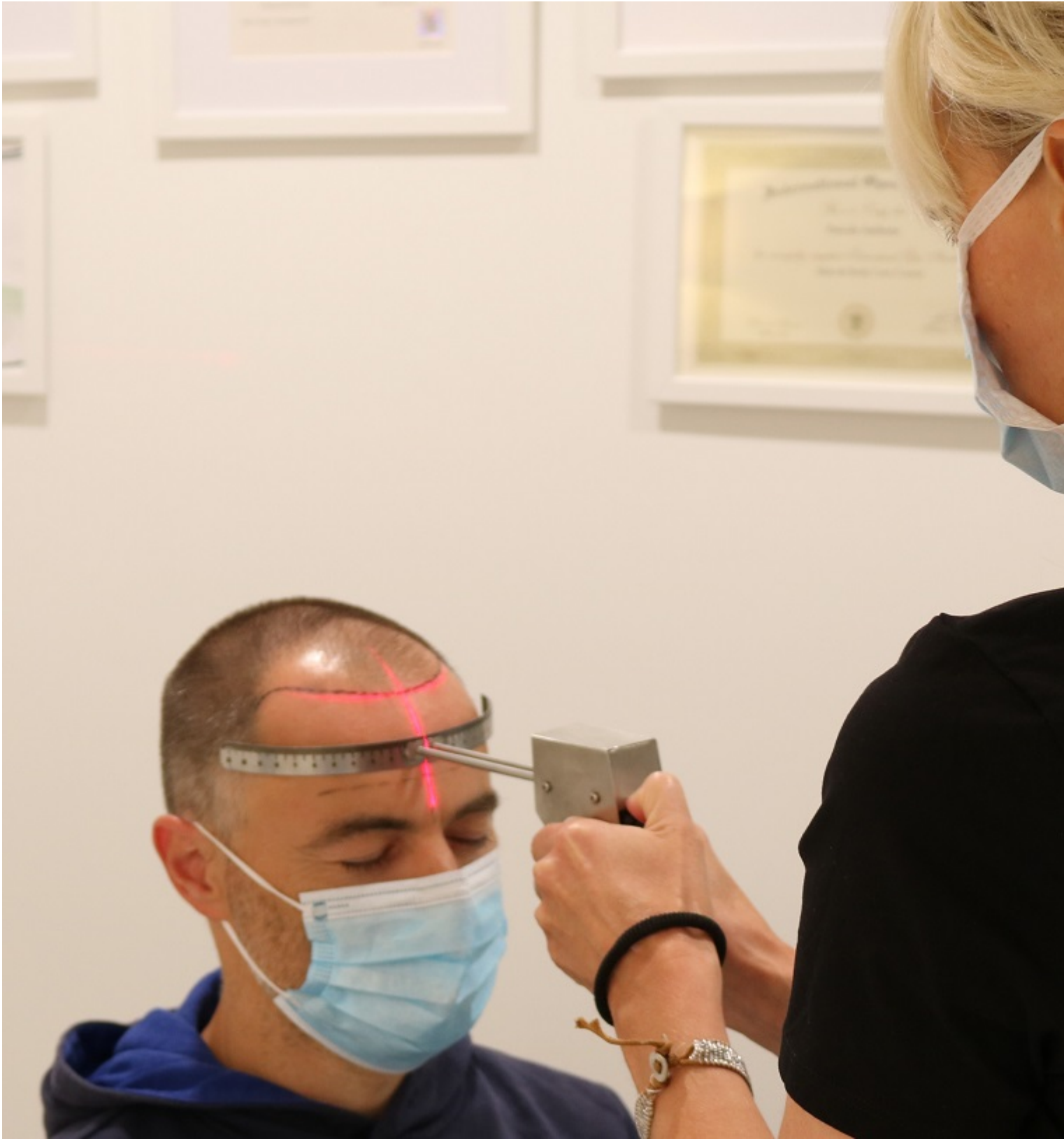3) [Dimi rechts.jpg](#), downloaded 588 times

prohairclinic



4) [dimi haarlinie check.JPG](#), downloaded 589 times





5) [Dimi.jpg](#), downloaded 521 times

