
Subject: 1000 Grafts FUE GHE

Posted by [Prohairclinic](#) on Wed, 13 May 2015 18:50:01 GMT

[View Forum Message](#) <> [Reply to Message](#)

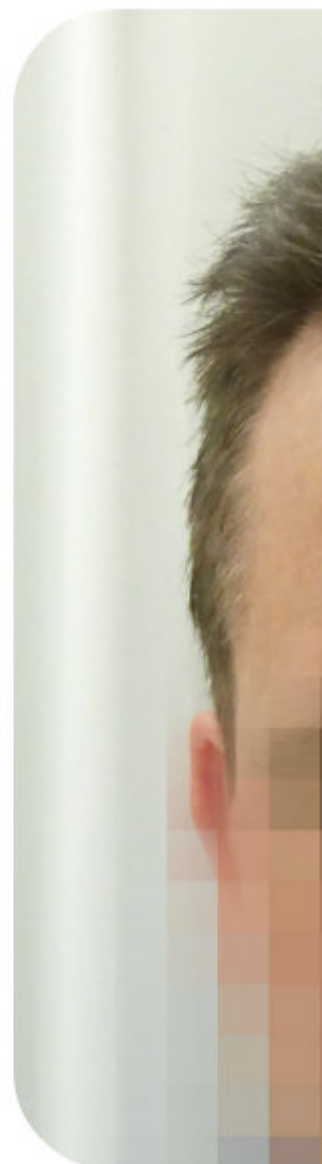
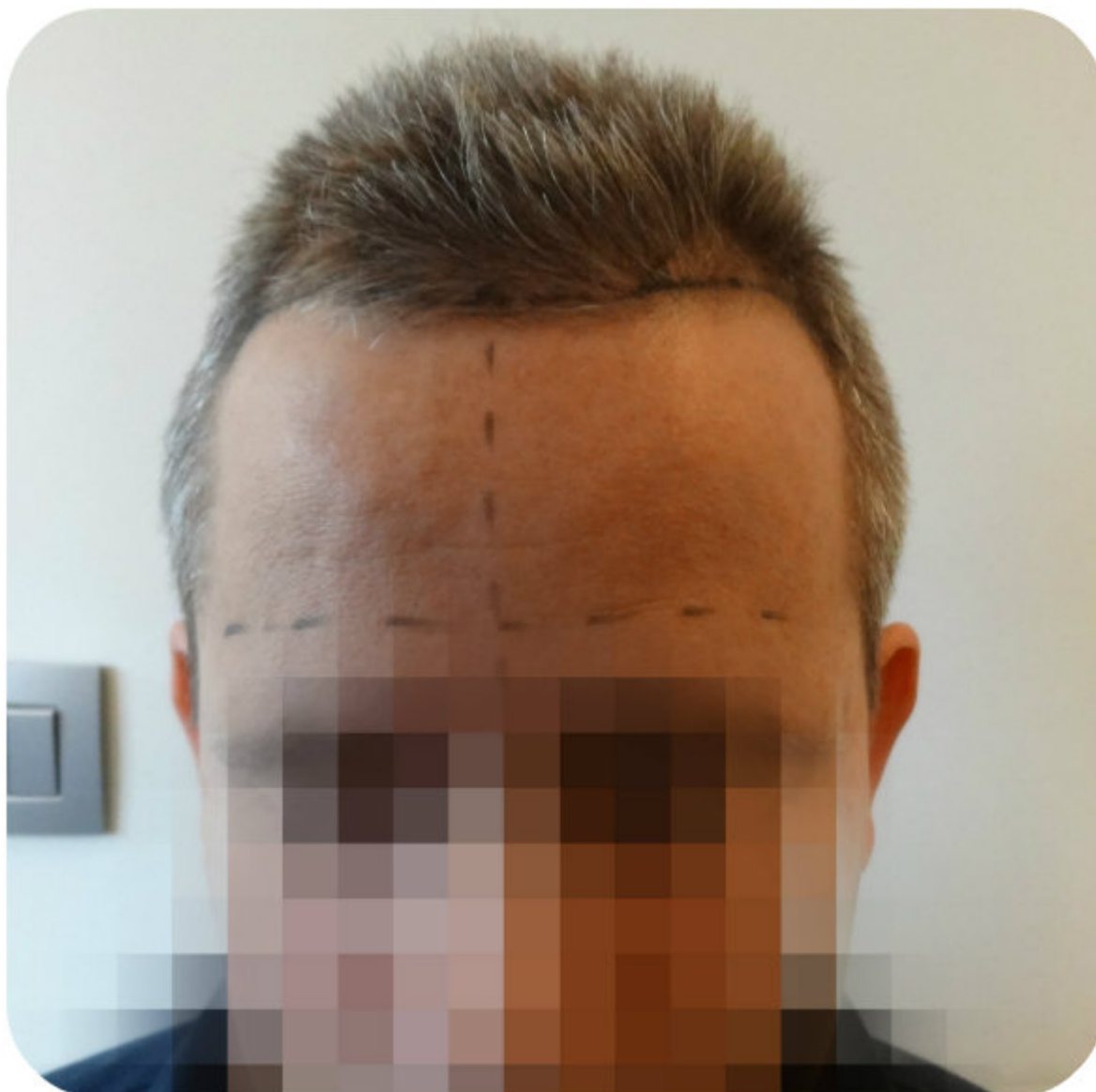1000 Grafts wurde in den GHE transplantiert.

Patienten benutzt Finasteride und Nanoxdil.

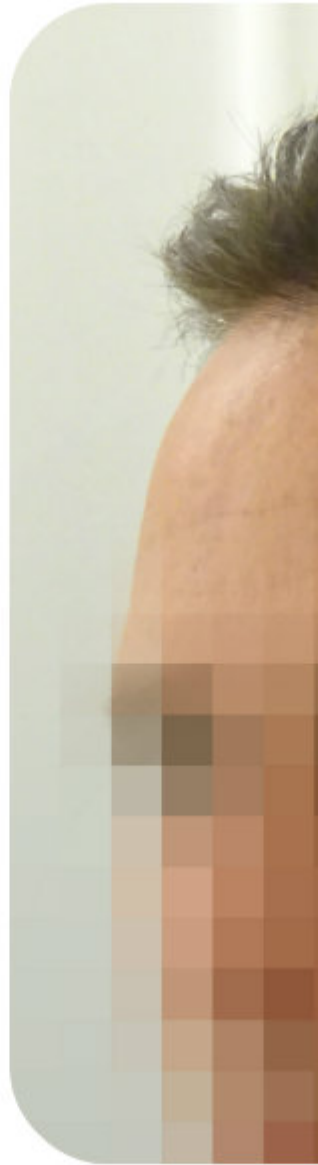
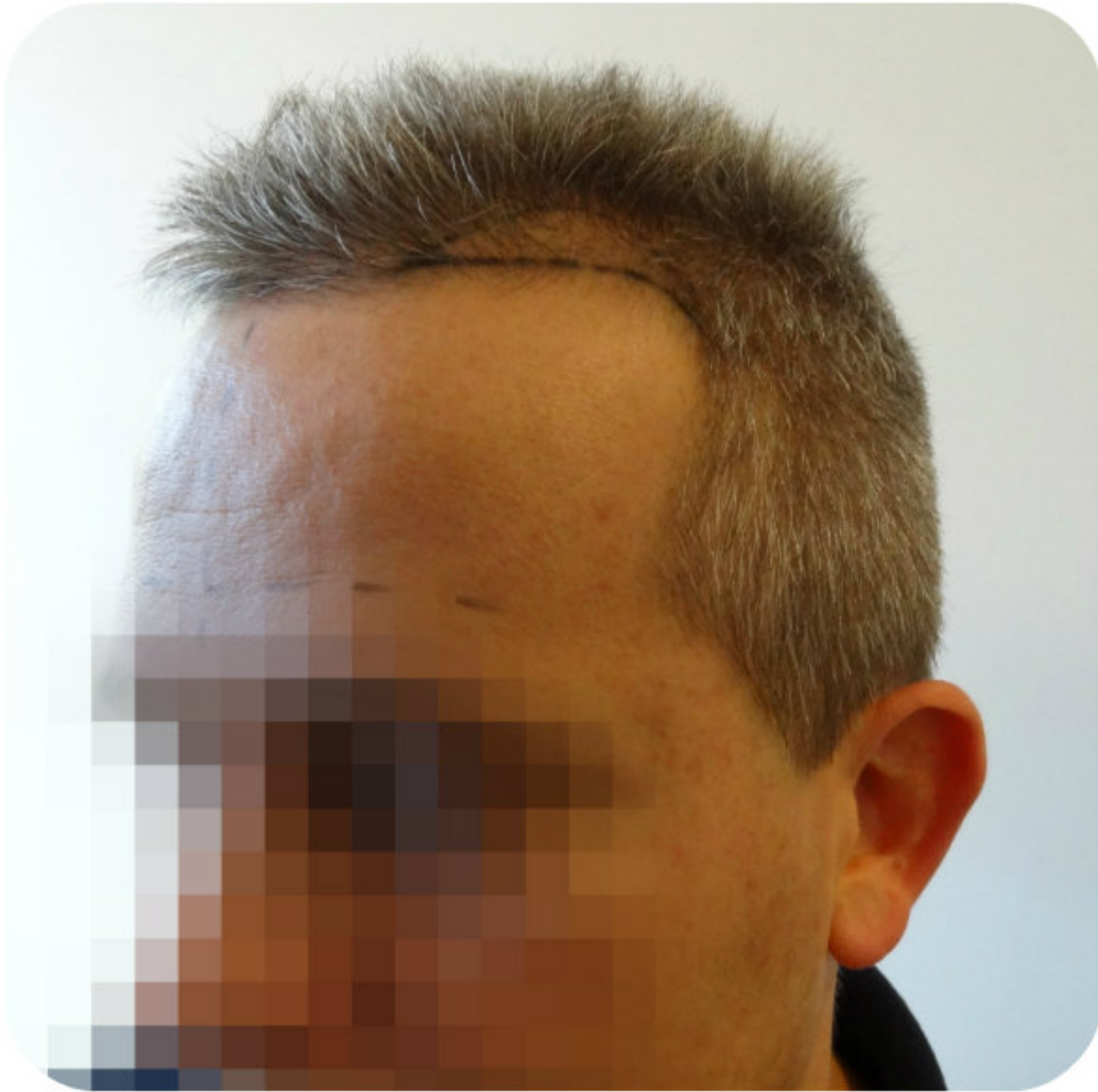Seine haar qualitat ist sehr gut, daher brauchten wir relativ wenig grafts. Er farb jetzt seine heute dunkel, daher der farb unterschied.

File Attachments

1) [555714 1000 grafts frontal.jpg](#), downloaded 420 times



2) [555714 1000 grafts left.jpg](#), downloaded 478 times



3) [555714 1000 grafts right.jpg](#), downloaded 476 times

